First Pavlov State Medical University of St. Petersburg

Проблемы выявления синдрома Леннокса-Гасто у взрослых

Выполнила: Осьмушкина А.А., 623 ЛФ

Преподаватель: д.м.н., профессор Киссин М.Я.

St. Petersburg, 2021

Чтобы уточнить и улучшить диагностику у взрослых, будут представлены **3 случая**, которые проиллюстрируют **эволюцию функций LGS и проблемы диагностики**.

Клинический случай №1

- Пациентке 1 был поставлен диагноз LGS, когда она обратилась **в возрасте 19 лет**.
- **Клиническая картина**: легкие когнитивные и речевые нарушения, судороги с частыми падениями, необходимостью постоянного ношения защитного головного убора.
- **ЭЭГ в возрасте 19 лет**: высокоамплитудное фоновое замедление, нерегулярные высокоамплитудные пиково-волновые разряды (рис. 2).
- **Анамнез**: был собран неполно ввиду когнитивных нарушений пациентки. Включал аномальную родовую деятельность матери в период изгнания плода, в последующем – указания на небольшую задержку развития и судороги неизвестной этиологии. Первый судорожный припадок был зарегистрирован в 9 лет с подозрением на предшествующие эпизоды поглаживания. В детстве – атипичные абсансы, атонические и тонико-клонические судороги.
- **ЭЭГ в возрасте 12 лет**: общее замедление фона и медленные пиково-волновые разряды (≤1 Гц) (рис. 1).
- **Лечение**: включало карбамазепин, клоназепам, фелбамат, лакозамид, ламотриджин, фенобарбитал, фенитоин, прегабалин, топирамат, вальпроат и зонисамид.
- **Через 6 лет** после постановки диагноза LGS (**возраст 25 лет**) ЭЭГ показала всплески резкого замедления фоновой ЭЭГ-ой активности, что свидетельствует об **уменьшении или исчезновении ранее наблюдаемых разрядов** (рис. 3).
- **Через 10 лет** после постановки диагноза (**29 лет**) **частота приступов снизилась**, в защитном головном уборе пациентка более не нуждалась. **Лечение** включало VNS и ФТ (клобазам, леветирацетам, руфинамид).

Ferlazzo E., Nikanorova M., Italiano D., Bureau M., Dravet C., Calarese T., et al. Lennox-Gastaut syndrome in adulthood: clinical and EEG features. Epilepsy Res 2010;89(2-3):271-7.
Jesus Eric Piña-Garza, Steve Chung, Georgia D. Montouris, Rodney A. Radtke, Trevor Resnick, Robert T. Wechsler Challenges in identifying Lennox–Gastaut syndrome in adults: A case series illustrating its changing nature. Epilepsy & Behavior Case Reports 2016;5:38–43.
Ogawa K., Kanemoto K., Ishii Y., Koyama M., Shirasaka Y., Kawasaki J., et al. Long-term follow-up study of Lennox-Gastaut syndrome in patients with severe motor and intellectual disabilities: with special reference to the problem of dysphagia. Seizure 2001;10(3):197–202.

Рис. 1. ЭЭГ в возрасте 12 лет

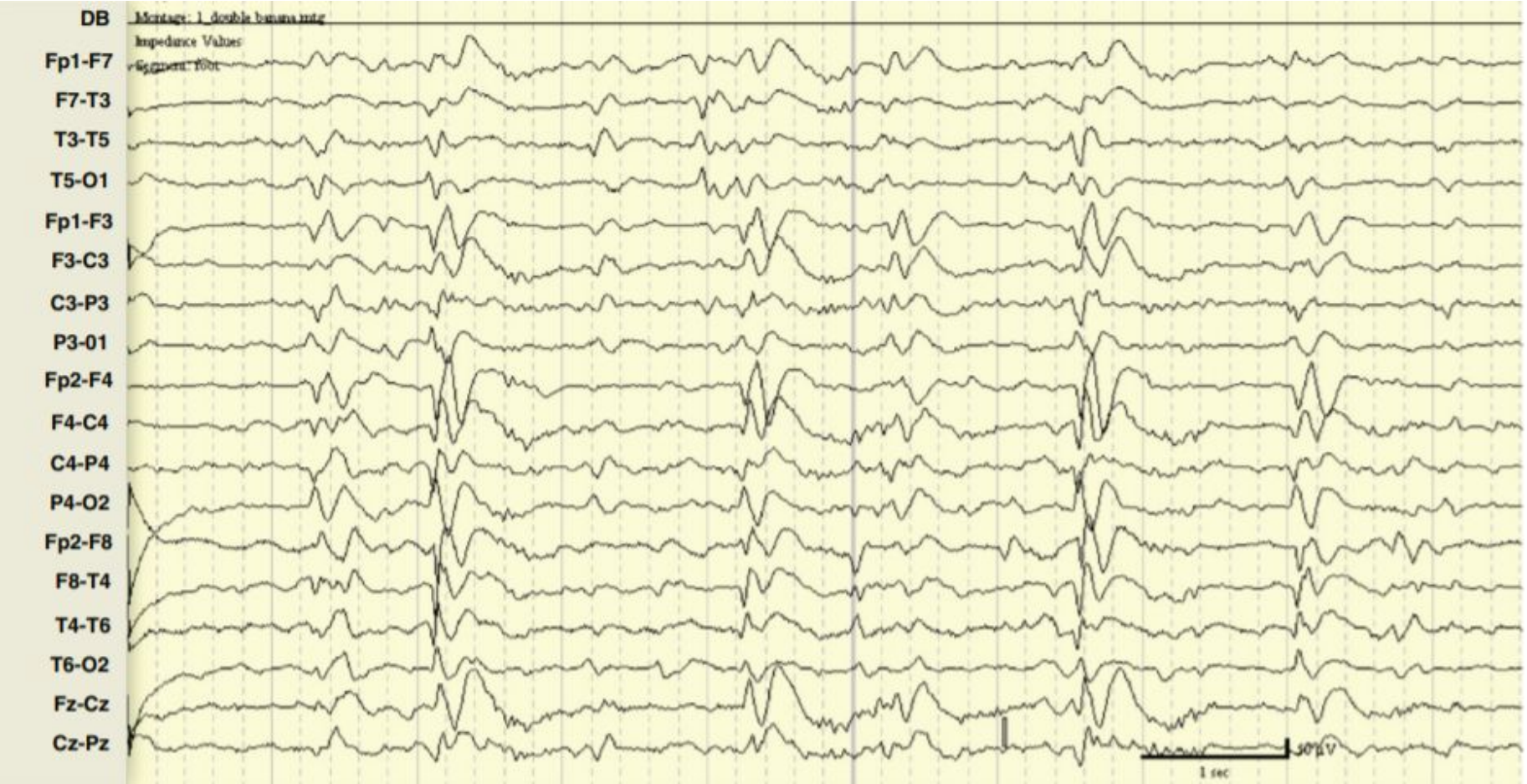

Описание: ЭЭГ за 7 лет до постановки диагноза, показывающая генерализованные медленные пиково-волновые разряды (≤1 Гц).

Ferlazzo E., Nikanorova M., Italiano D., Bureau M., Dravet C., Calarese T., et al. Lennox-Gastaut syndrome in adulthood: clinical and EEG features. Epilepsy Res 2010;89(2-3):271-7.
Jesus Eric Piña-Garza, Steve Chung, Georgia D. Montouris, Rodney A. Radtke, Trevor Resnick, Robert T. Wechsler Challenges in identifying Lennox–Gastaut syndrome in adults: A case series illustrating its changing nature. Epilepsy & Behavior Case Reports 2016;5:38–43.
Ogawa K., Kanemoto K., Ishii Y., Koyama M., Shirasaka Y., Kawasaki J., et al. Long-term follow-up study of Lennox-Gastaut syndrome in patients with severe motor and intellectual disabilities: with special reference to the problem of dysphagia. Seizure 2001;10(3):197–202.

Рис. 2. ЭЭГ в возрасте 19 лет

Описание: ЭЭГ при представлении и диагностике, показывающая замедление большой амплитуды с нерегулярными генерализованными пиково-волновые разрядами высокой амплитуды.

Ferlazzo E., Nikanorova M., Italiano D., Bureau M., Dravet C., Calarese T., et al. Lennox-Gastaut syndrome in adulthood: clinical and EEG features. Epilepsy Res 2010;89(2-3):271-7.
Jesus Eric Piña-Garza, Steve Chung, Georgia D. Montouris, Rodney A. Radtke, Trevor Resnick, Robert T. Wechsler Challenges in identifying Lennox–Gastaut syndrome in adults: A case series illustrating its changing nature. Epilepsy & Behavior Case Reports 2016;5:38–43.
Ogawa K., Kanemoto K., Ishii Y., Koyama M., Shirasaka Y., Kawasaki J., et al. Long-term follow-up study of Lennox-Gastaut syndrome in patients with severe motor and intellectual disabilities: with special reference to the problem of dysphagia. Seizure 2001;10(3):197–202.

Рис. 3. ЭЭГ в возрасте 25 лет

Описание: ЭЭГ через 6 лет после постановки диагноза: всплески замедления высокоамплитудного фона.

Ferlazzo E., Nikanorova M., Italiano D., Bureau M., Dravet C., Calarese T., et al. Lennox-Gastaut syndrome in adulthood: clinical and EEG features. Epilepsy Res 2010;89(2-3):271-7.
Jesus Eric Piña-Garza, Steve Chung, Georgia D. Montouris, Rodney A. Radtke, Trevor Resnick, Robert T. Wechsler Challenges in identifying Lennox–Gastaut syndrome in adults: A case series illustrating its changing nature. Epilepsy & Behavior Case Reports 2016;5:38–43.
Ogawa K., Kanemoto K., Ishii Y., Koyama M., Shirasaka Y., Kawasaki J., et al. Long-term follow-up study of Lennox-Gastaut syndrome in patients with severe motor and intellectual disabilities: with special reference to the problem of dysphagia. Seizure 2001;10(3):197–202.

Клинический случай №2

- Пациентке 2 был поставлен диагноз LGS, когда она обратилась **в возрасте 28 лет**.
- **Клиническая картина**: судороги (атипичные абсансы и тонико-клонические), депрессия, когнитивные нарушения, левый гемипарез.
- **ЭЭГ в возрасте 28 лет**: медленные пиково-волновые разряды 1–2 Гц разряды.
- **Анамнез**: был собран неполно ввиду когнитивных нарушений пациентки. Были указания на внутриутробный правополушарный инсульт с ранним левым гемипарезом, задержку развития, инфантильные спазмы. В **результатах ЭЭГ в неустановленном возрастном промежутке** – неспецифическое замедление пиковой активности. Судороги в основном **контролировались** с помощью карбамазепина, дивалпроекса, ламотриджина, фенитоина или топирамата. Затем она не впала в депрессию и прекратила прием лекарств в 28 лет и была госпитализирован с судорогами.
- **Лечение**: после неспособности достичь адекватного контроля приступов с помощью различных схем лечения, была выполнена VNS и назначена ФТ дивалпроексом, леветирацетамом, топираматом.
- **В настоящее время** у пациентки нет припадков на клобазаме и руфинамиде. У нее периодически возникают проблемы с депрессией, но она продолжает жить самостоятельно, находясь под наблюдением своей семьи.

Ferlazzo E., Nikanorova M., Italiano D., Bureau M., Dravet C., Calarese T., et al. Lennox-Gastaut syndrome in adulthood: clinical and EEG features. Epilepsy Res 2010;89(2-3):271-7.
Jesus Eric Piña-Garza, Steve Chung, Georgia D. Montouris, Rodney A. Radtke, Trevor Resnick, Robert T. Wechsler Challenges in identifying Lennox–Gastaut syndrome in adults: A case series illustrating its changing nature. Epilepsy & Behavior Case Reports 2016;5:38–43.
Ogawa K., Kanemoto K., Ishii Y., Koyama M., Shirasaka Y., Kawasaki J., et al. Long-term follow-up study of Lennox-Gastaut syndrome in patients with severe motor and intellectual disabilities: with special reference to the problem of dysphagia. Seizure 2001;10(3):197–202.

Клинический случай №3

- Пациентке 3 был поставлен диагноз LGS **в возрасте 32 лет**.

- **Клиническая картина**: судорожные приступы (преимущественно атонические, но также сложные парциальные, фокально-моторные, индуцируемые испугом), легкие когнитивные и двигательные нарушения, легкий левый гемипарез, депрессия, ADD (attention deficit hyperactivity disorder, или синдром дефицита внимания и гиперактивности) и поведенческие проблемы.

- **ЭЭГ в возрасте 32 лет**: нерегулярный задний доминантный ритм 4–7 Гц и всплески атипичных пиково-волновых разрядов 2–3 Гц преимущественно в правом полушарии (рис. 4).

- **Анамнез**: пациентка была прикована к инвалидной коляске из-за частых падений с травмами от судорог. Ее медицинские записи были неполными, но включали преувеличенную реакцию испуга с рождения и начало судорог в раннем возрасте (неизвестной этиологии), легкий гемипарез и развитие задержки умственного развития. К 4 годам у нее начались фокально-моторные и миоклонические судороги. В 7 лет ей поставили диагноз эпилепсия, а к 11 годам она начала изучение своей психической проблемы. К тому времени на результатах ЭЭГ были перемежающееся правое центрально-височное замедление и всплесками активности пиково-волновых разрядов. К 19 годам у нее были атонические припадки.

- **Лечение**: включало карбамазепин, диазепам (ректально), габапентин, ламотриджин, леветирацетам, окскарбазепин, фенобарбитал, фенитоин, прегабалин, примидон, топирамат, вальпроат и зонисамид, также VNS, фронтальную лобэктомию и резекцию лобной орбиты.

- **В настоящее время** пациентка без припадков и перешла от использования инвалидной коляски к ходункам на режим лечения руфинамидом, клобазамом и VNS.

Ferlazzo E., Nikanorova M., Italiano D., Bureau M., Dravet C., Calarese T., et al. Lennox-Gastaut syndrome in adulthood: clinical and EEG features. Epilepsy Res 2010;89(2-3):271-7.
Jesus Eric Piña-Garza, Steve Chung, Georgia D. Montouris, Rodney A. Radtke, Trevor Resnick, Robert T. Wechsler Challenges in identifying Lennox–Gastaut syndrome in adults: A case series illustrating its changing nature. Epilepsy & Behavior Case Reports 2016;5:38–43.
Ogawa K., Kanemoto K., Ishii Y., Koyama M., Shirasaka Y., Kawasaki J., et al. Long-term follow-up study of Lennox-Gastaut syndrome in patients with severe motor and intellectual disabilities: with special reference to the problem of dysphagia. Seizure 2001;10(3):197–202.

Рис. 4. ЭЭГ в возрасте 32 лет

Описание: ЭЭГ при поступлении и диагностике, показывающая нерегулярный задний доминантный ритм 4–7 Гц и всплески атипичных пиково-волновых разрядов 2–3 Гц преимущественно в правом полушарии.

Ferlazzo E., Nikanorova M., Italiano D., Bureau M., Dravet C., Calarese T., et al. Lennox-Gastaut syndrome in adulthood: clinical and EEG features. Epilepsy Res 2010;89(2-3):271-7.
Jesus Eric Piña-Garza, Steve Chung, Georgia D. Montouris, Rodney A. Radtke, Trevor Resnick, Robert T. Wechsler Challenges in identifying Lennox–Gastaut syndrome in adults: A case series illustrating its changing nature. Epilepsy & Behavior Case Reports 2016;5:38–43.
Ogawa K., Kanemoto K., Ishii Y., Koyama M., Shirasaka Y., Kawasaki J., et al. Long-term follow-up study of Lennox-Gastaut syndrome in patients with severe motor and intellectual disabilities: with special reference to the problem of dysphagia. Seizure 2001;10(3):197–202.

Табл. 1. Сводка характеристик LGS с течением времени в серии случаев

	Diagnosis (age, yr)	F/U (age, yr)	Etiology	Impairment	EEG findings			Seizure typea			Treatments
					Prior	Diagnosis	F/U	Prior	Diagnosis	F/U	
Case 1	19	29	Unknown	Early: mild DD Adult: mild CI	SSW ≤1 Hz	High-amplitude background slowing, irregular high-amplitude SW	Bursts of high-amplitude slowing	A, AA, TC	A, TC	A, TC	Carbamazepine, Clonazepam, Felbamate, Lacosamide, Lamotrigine, Phenobarbital, Phenytoin, Pregabalin, Topiramate, Valproate, Zonisamide Current: Clobazam, Levetiracetam, Rufinamide, VNS
Case 2	28	30	IU Stroke	Early: mild DD, left HP Adult: mild CI, depression	Nonspecific slowing	SSW 1-2Hz	NA	IS, AA	AA, TC	None	ACTH, Carbamazepine, Divalproex, Lamotrigine, Levetiracetam, Phenytoin, Topiramate Current: Clobazam, Rufinamide, VNS
Case 3	32	43	Unknown	Early: mild DD, left HP Adult: mild CI, ADD, depression, behavior problems	SW activity 4 Hz	Bursts of atypical SW complexes 2-3 Hz	NA	FM, M, A	A, CP, FM, SI	None	Carbamazepine, Diazepam (rectal), Gabapentin, Lamotrigine, Levetiracetam, Oxcarbazepine, Phenobarbital, Phenytoin, Pregabalin, Primidone, Topiramate, Valproate, Zonisamide, FL, OFR

ACTH indicates adrenocorticotropic hormone; **BA**, background activity; **CI**; cognitive impairment; **DD**, developmental delay; **DR**, developmental regression; **F**, female; **FL**, frontal lobectomy; **F/U**, follow-up; **HP**, hemiparesis; **IU**, intrauterine; **M**, male; mo, months; **NA**, information not available; **None**, the symptom or feature was not present; **OFR**, orbital frontal resection; **SSW**, slow spike–wave discharges; **SW**, spike–wave discharges; **VI**, visual impairment; wks, weeks; and yr, year(s).

Seizure types: **A** = atonic; **AA** = atypical absence; **CP** = complex partial; **FM** = focal motor; **IS** = infantile spasms; **M** = myoclonic; **P** = partial; **PMF** = partial multifocal; **SI** = startle-induced; **T** = tonic; **TC** = tonic–clonic.

Зрелые пациенты с установленным LGS (1)

- Пациентам с установленным LGS рекомендуется проходить **обследование у невролога не реже 1 раза в год**, включая тщательную переоценку их диагноза и плана лечения.
- Диагноз следует повторно оценить путем **повторения исследований**, проводимых ранее, **и/или проведения исследований, которые ранее не проводились** [ЭЭГ (включая ЭЭГ во сне, если возможно), МРТ, генетическое тестирование], чтобы подтвердить диагноз и помочь выяснить этиология.
- **Результаты предыдущих исследований следует рассматривать вместе с результатами новых**. Поскольку клиника и особенности ЭЭГ продолжают развиваться, **может стать очевидным другой диагноз, кроме LGS, и лечение должно быть соответствующим образом адаптировано**.
- Клиницисты всегда должны быть внимательны к возможности изменения диагноза и **учитывать возможность излечимой этиологии**. Клиницисты также должны знать, что «классические» особенности ЭЭГ (комплексы SSW) могут развиваться и/или исчезать по ходу заболевания. Утрата этих характеристик не обязательно означает, что у пациента больше нет LGS, но эту возможность необходимо учитывать наряду с переоценкой других клинических/ЭЭГ-характеристик.
- При необходимости **следует предложить генетическое консультирование**. ЭЭГ следует повторять всякий раз, когда есть какие-либо опасения по поводу диагноза, признаков ухудшения или подозрения на NCSE.

Cross JH, Auvin S, Falip M, Striano P and Arzimanoglou A (2017) Expert Opinion on the Management of Lennox–Gastaut Syndrome: Treatment Algorithms and Practical Considerations. Front. Neurol. 8:505. doi: 10.3389/fneur.2017.00505

Зрелые пациенты с установленной LGS (2)

- Следует предпринять все усилия для **рационализации политерапии**: стараться использовать не более 2-х AED в комбинации, за исключением случаев, когда CLB или другой бензодиазепин используются во время критического эпизода.
- Пациента следует **заранее расспросить о НЯ** и скорректировать лечение.
- **Когнитивные способности и поведенческие паттерны** пациента следует регулярно пересматривать и менять лечение, если есть подозрение, что оно оказывает пагубное влияние на познание/поведение пациента.
- Немедикаментозные подходы к лечению следует рассматривать наряду с терапией ПЭП при пересмотре плана лечения пациента. **У взрослых пациентов отмена лечения блокаторами натриевых каналов может быть затруднена, поскольку могут появиться генерализованные тонико-клонические судороги**. В таких **случаях рекомендуется медленное снижение дозы и может быть полезно добавление CLB на короткий период**.

Cross JH, Auvin S, Falip M, Striano P and Arzimanoglou A (2017) Expert Opinion on the Management of Lennox–Gastaut Syndrome: Treatment Algorithms and Practical Considerations. Front. Neurol. 8:505. doi: 10.3389/fneur.2017.00505

Переход из детства во взрослую жизнь

- Этиологию **следует повторно оценить, используя МРТ и др. исследования, чтобы исключить или выявить специфическую этиологию**, которая может повлиять на решения о лечении (например, комплекс туберозного склероза).
- В дополнение к просмотру предыдущих отчетов ЭЭГ **рекомендуется «исходная» ЭЭГ во время перехода**. Лечение AED следует пересмотреть, чтобы определить, является ли оно наиболее подходящим для пациента в данный момент, и следует по возможности рационализировать политерапию.
- Пациенты должны быть повторно оценены, чтобы определить, **следует ли рассматривать немедикаментозную терапию** (или пересмотреть, если она уже использовалась).
- Необходима **социальная и психиатрическая поддержка** и оказанию помощи на уровне интернатного типа.
- Для подростков, получающих терапию КД, **посещение центра диеты для взрослых при эпилепсии может помочь обеспечить эффективный переход**. В процессе перехода следует учитывать потребность пациента в постоянном уходе со стороны врача, имеющего опыт лечения эпилепсии. Как указывалось ранее, все пациенты должны проходить как минимум **ежегодный осмотр невролога**.

Cross JH, Auvin S, Falip M, Striano P and Arzimanoglou A (2017) Expert Opinion on the Management of Lennox–Gastaut Syndrome: Treatment Algorithms and Practical Considerations. Front. Neurol. 8:505. doi: 10.3389/fneur.2017.00505

Список используемой литературы:

1. Cross J.H., Auvin S., Falip M., Striano P. and Arzimanoglou A. (2017) Expert Opinion on the Management of Lennox–Gastaut Syndrome: Treatment Algorithms and Practical Considerations. Front. Neurol. 8:505. doi: 10.3389/fneur.2017.00505

2. Ferlazzo E., Nikanorova M., Italiano D., Bureau M., Dravet C., Calarese T., et al. Lennox-Gastaut syndrome in adulthood: clinical and EEG features. Epilepsy Res 2010;89(2-3):271-7.

3. Jesus Eric Piña-Garza, Steve Chung, Georgia D. Montouris, Rodney A. Radtke, Trevor Resnick, Robert T. Wechsler Challenges in identifying Lennox–Gastaut syndrome in adults: A case series illustrating its changing nature. Epilepsy & Behavior Case Reports 2016;5:38–43.

4. Ogawa K., Kanemoto K., Ishii Y., Koyama M., Shirasaka Y., Kawasaki J., et al. Long-term follow-up study of Lennox-Gastaut syndrome in patients with severe motor and intellectual disabilities: with special reference to the problem of dysphagia. Seizure 2001;10(3):197–202.