Медицинская академия им. С.И.Георгиевского

Кафедра нормальной анатомии

АНАТОМИЯ ДЫХАТЕЛЬНОЙ СИСТЕМЫ

Рассматриваемые вопросы:

- **Фило- и онтогенез дыхательной системы;**
- **Общий план строения дыхательной системы, её функция;**
- **Морфофункциональная характеристика верхних дыхательных путей;**
- **Морфофункциональная характеристика лёгких, ацинус;**
- **Плевра, плевральные мешки;**
- **Особенности кровоснабжения лёгких;**
- **Средостение, классификация;**
- **Возрастные особенности, варианты и пороки развития органов дыхательной системы;**
- **Клинические методы исследования органов дыхательной системы.**

РАЗВИТИЕ

ФИЛОГЕНЕЗ
(типы дыхания)

I – диффузный (простейшие);

II – жаберный (рыбы);

III – трахеальный (насекомые);

IV – кожный (амфибии);

V – легочной (пресмыкающиеся, птицы, млекопитающие).

ОНТОГЕНЕЗ

- **4-я нед.** – закладка хрящей гортани и трахеи;
- **5-6 нед.** – формирование бронхиального дерева;
- **5-6 мес.** – формирование легочных альвеол;
- **7-й мес.** – окончательное формирование гортани.

ФУНКЦИИ ДЫХАТЕЛЬНОЙ СИСТЕМЫ:

- дыхание;
- терморегуляция;
- дренажная;
- участие в:
  - ✔восприятии запахов;
  - ✔звуковоспроизведении;
  - ✔речеобразовании;

СПЕЦИФИЧЕСКИЕ ФУНКЦИИ ЛЕГКИХ:

- депонирование крови;
- регуляция свертываемости крови;
- фильтрация крови;
- регуляция водно-солевого обмена;
- регуляция кислотно-щелочного равновесия;
- иммунная;
- паракринная.

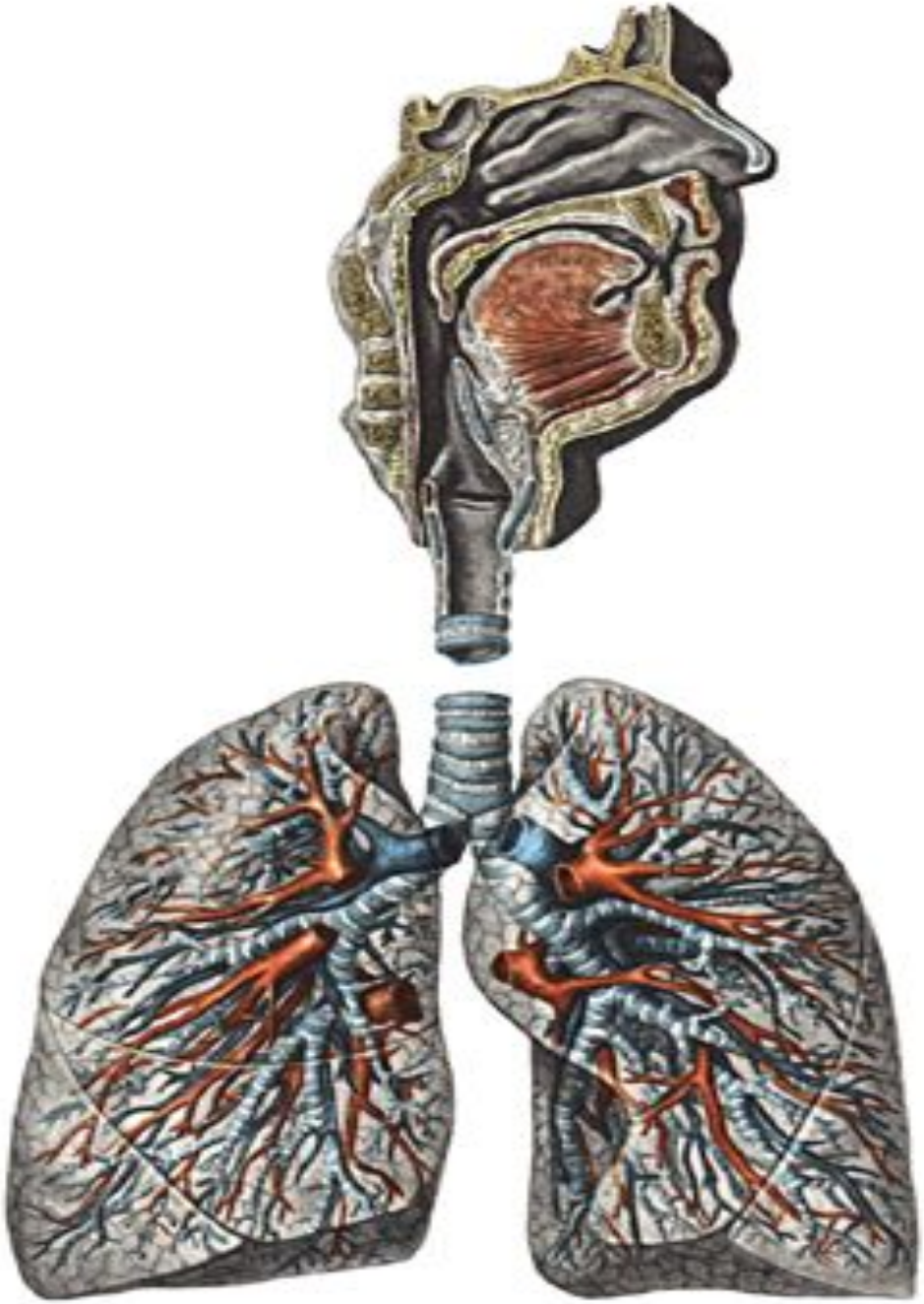

НАРУЖНЫЙ НОС

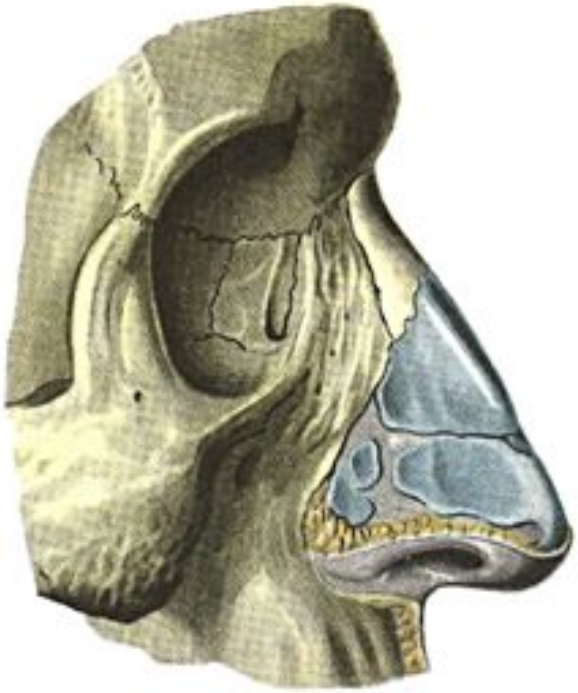

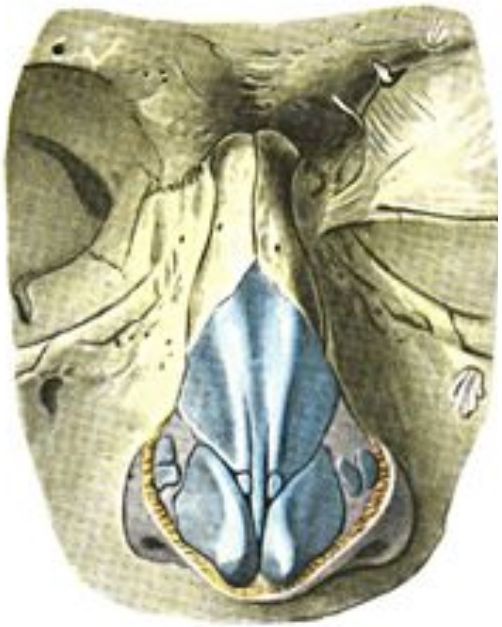

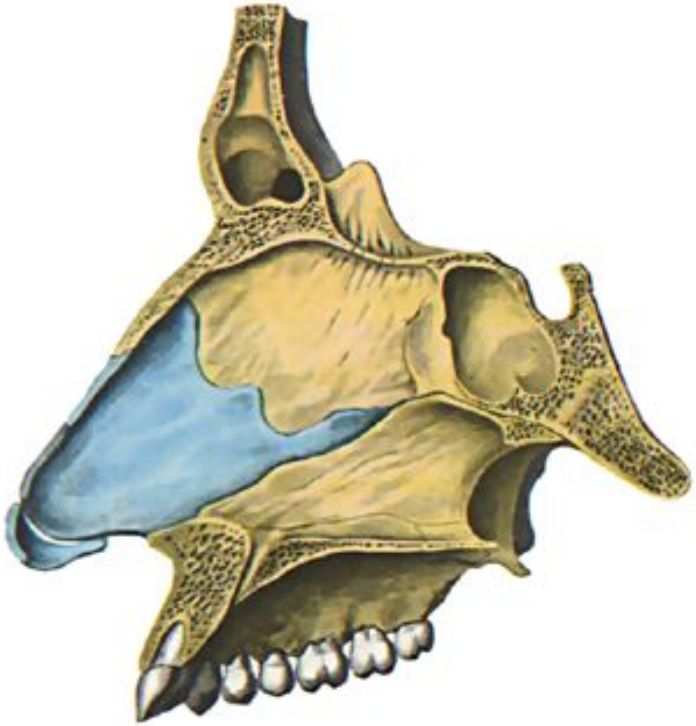

НОСОВЫЕ ХОДЫ И ПАЗУХИ

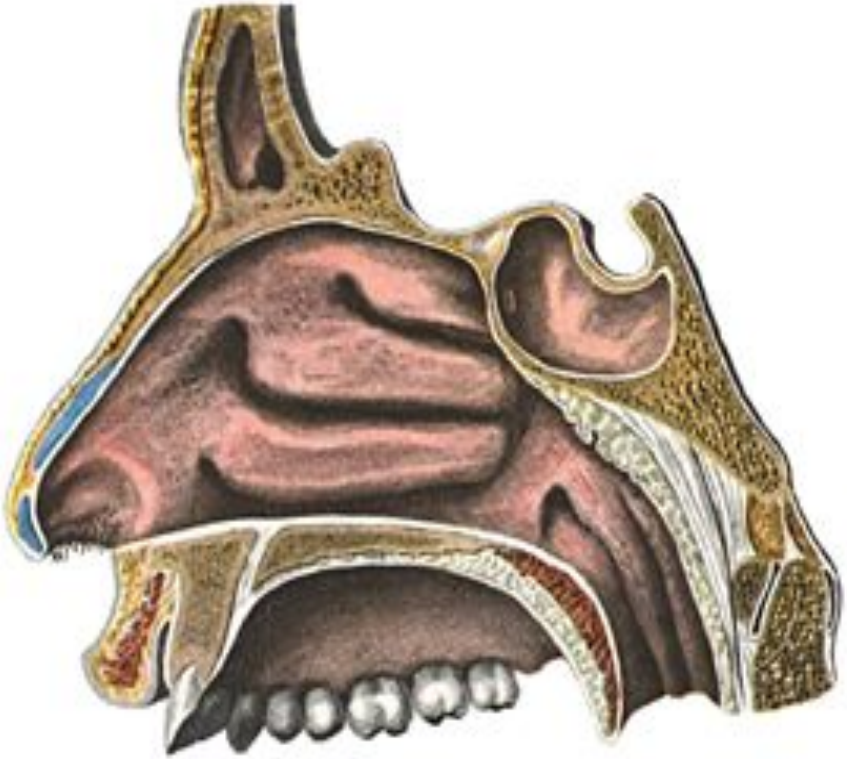

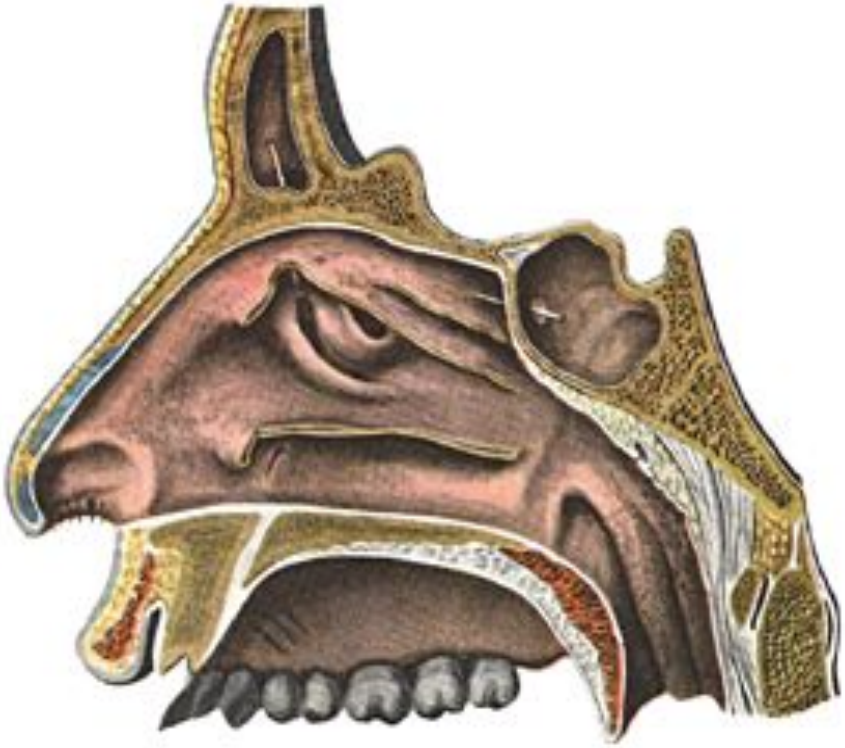

СООБЩЕНИЯ ПОЛОСТИ НОСА

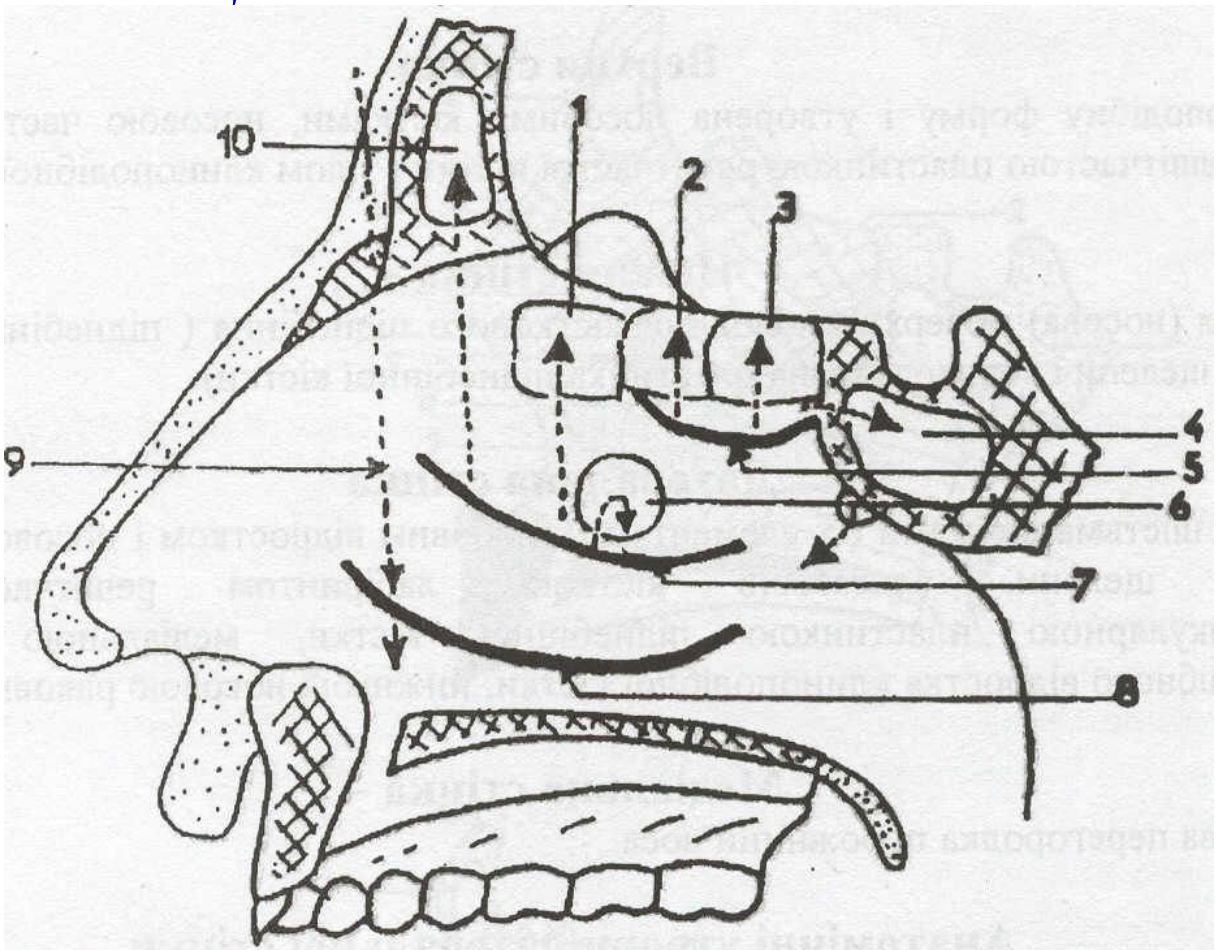

1, **2**, **3** – ячейки решетчатой кости (передние, средние, задние)

4 – клиновидная пазуха

5 – верхний носовой ход

6 – верхнечелюстная (гайморова) пазуха

7 – средний носовой ход

8 – нижний носовой ход

9 – носослезный канал

10 – лобная пазуха

Киссельбахово поле

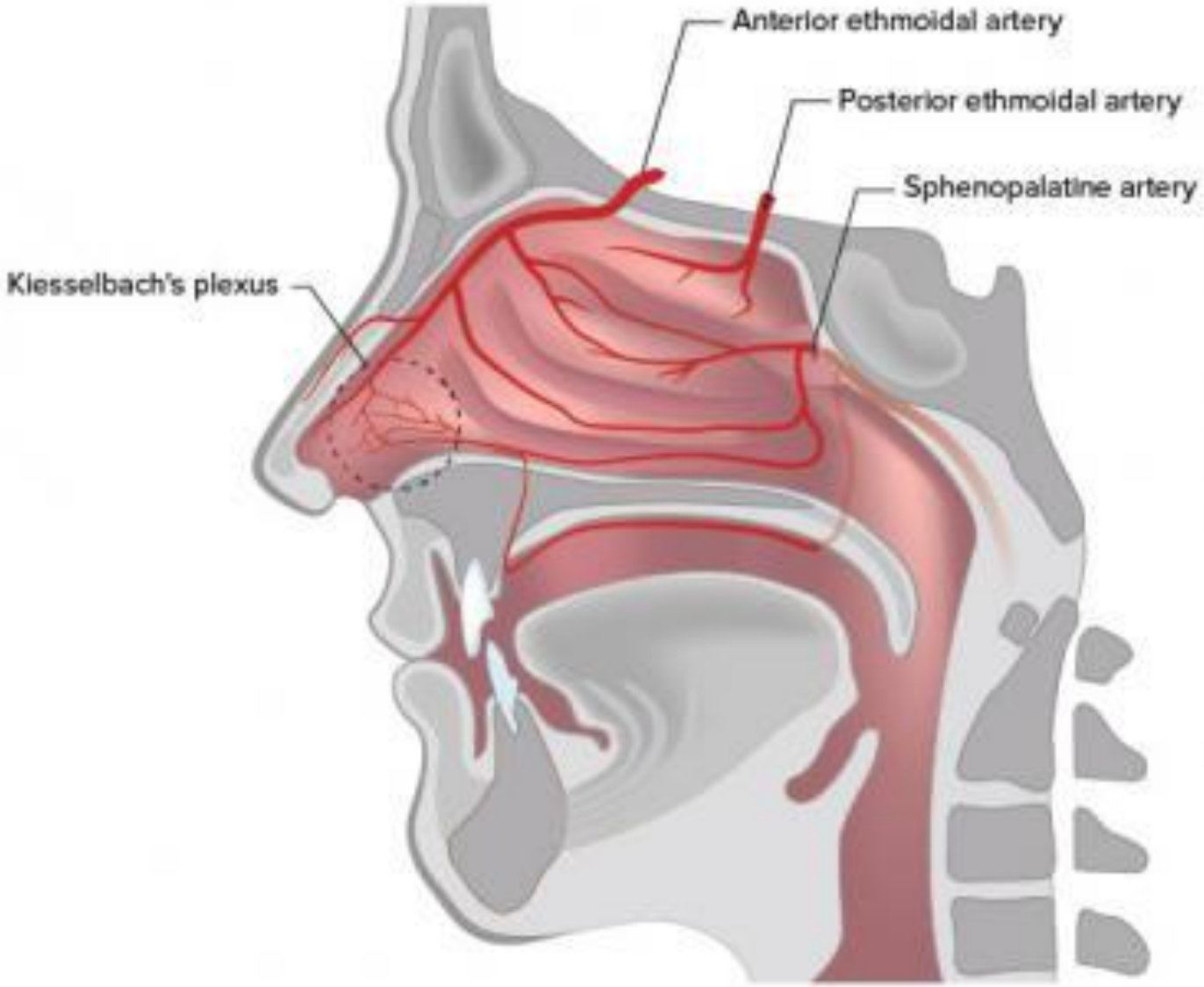

ГОРТАНЬ (LARYNX)

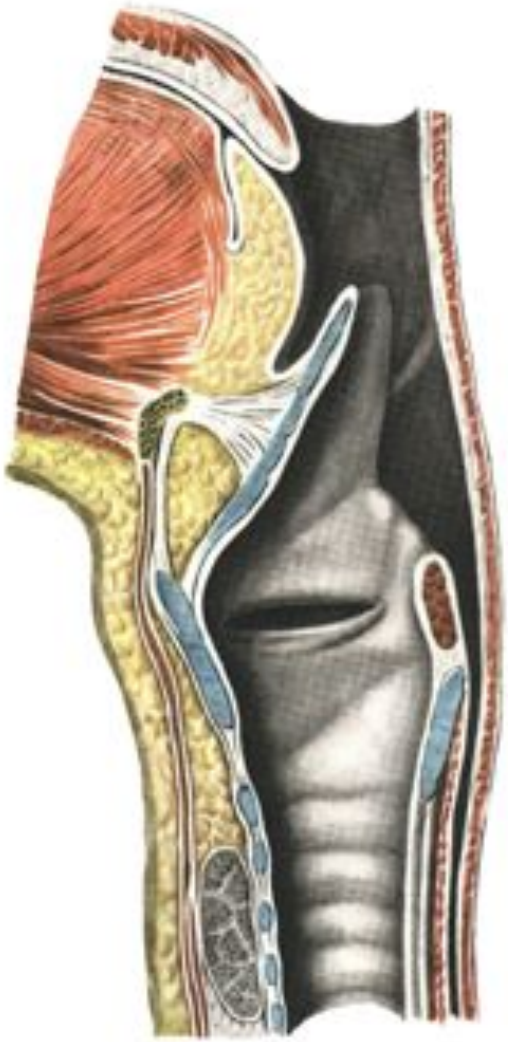

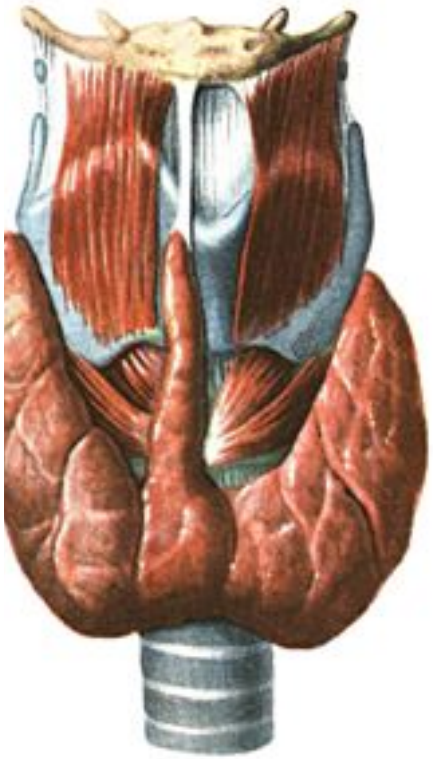

ПОЛОСТЬ ГОРТАНИ

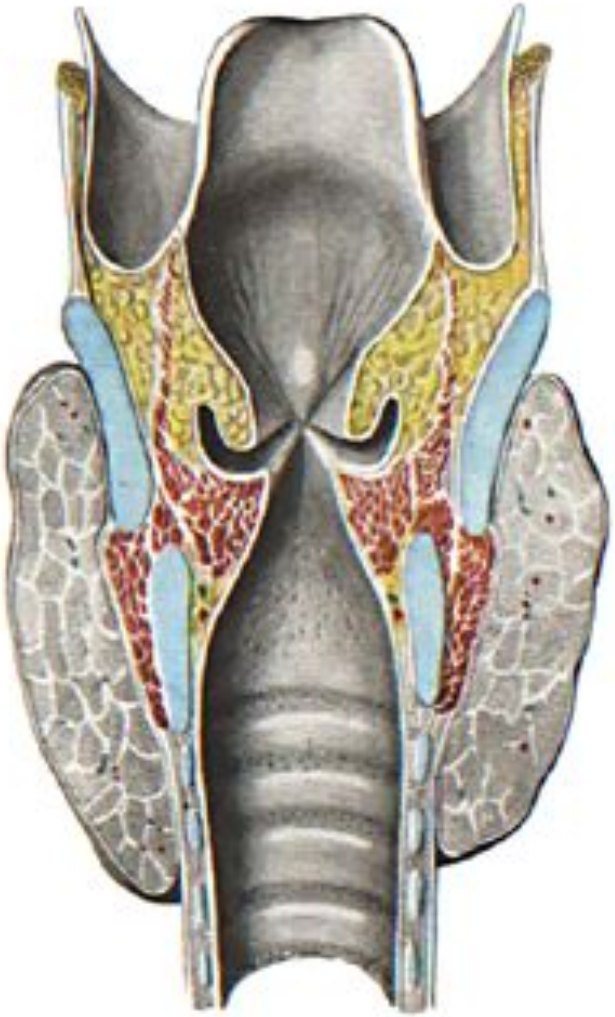

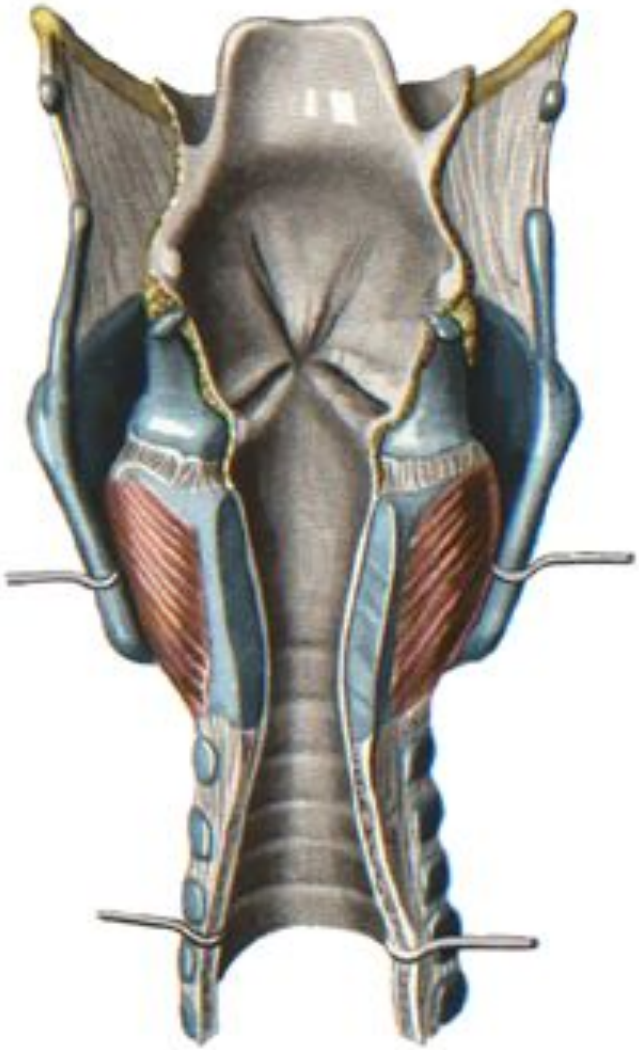

ХРЯЩИ ГОРТАНИ

Непарные:

- **epiglottis;**
- **cart. thyroidea;**
- **cart. cricoidea.**

Парные:

- **cart. arytenoidea;**
- **cart. corniculata;**
- **cart. cuneiformis.**

СОЕДИНЕНИЯ ХРЯЩЕЙ ГОРТАНИ

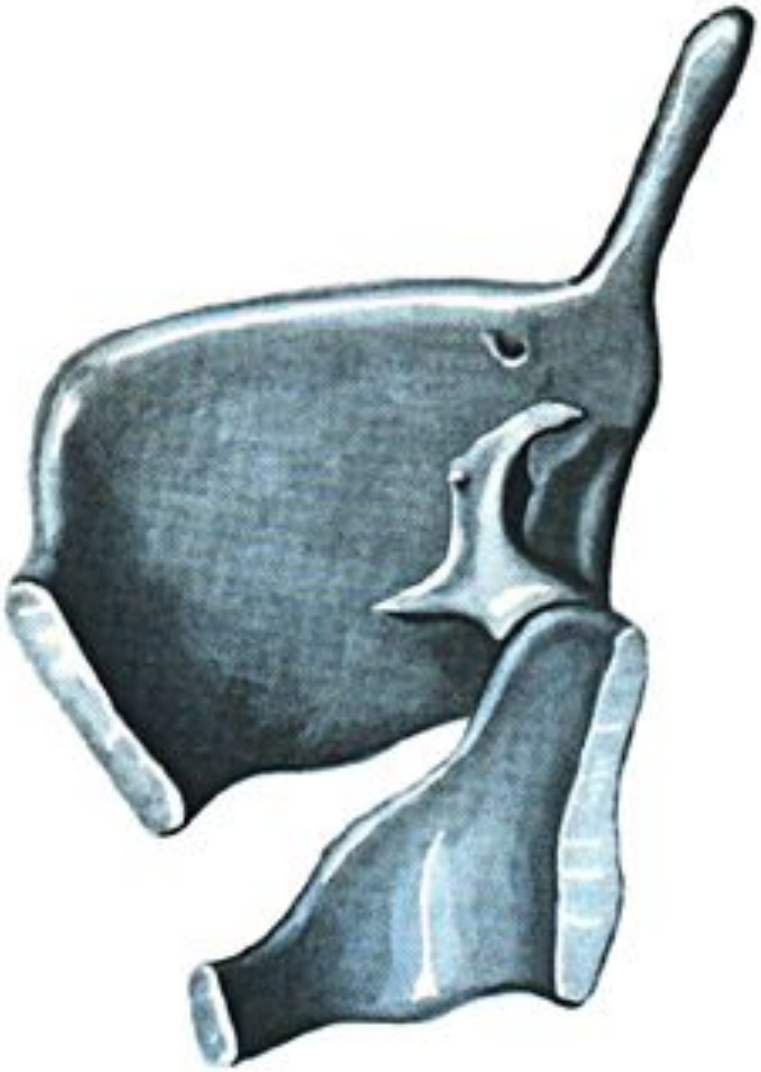

Перстнещитовидный сустав,
art. cricothyroidea

Перстнечерпаловидный сустав,
art. cricoarytenoidea

СВЯЗКИ ГОРТАНИ

Скелетные:

- **Щитоподъязычная,**
  lig. thyrohyoidea
- **Подъязычно-надгортанная,**
  lig. hyoepiglotticum
- **Щитонадгортанная,**
  lig. thyroepiglotticum
- **Перстнещитовидная,**
  lig. cricothyroideum
- **Перстнетрахеальная,**
  lig. cricotracheale
- **Перстнеглоточная,**
  lig. cricopharyngeum
- **Задняя перстнечерпаловидная,**
  lig. cricoarytenoideum posterius

Собственные:

- **Голосовая,**
  lig. vocale
- **Связка преддверия,**
  lig. vestibulare

МЫШЦЫ ГОРТАНИ

Суживающие голосовую щель (констрикторы)	**Латеральная перстнечерпаловидная,** *m. cricoarytenoideus lateralis* **Щиточерпаловидная,** *m. thyroaritenoideus* **Поперечная черпаловидная,** *m. aritenoideus transversus* **Косая черпаловидная,** *mm. aritenoidei obliqui*
Расширяющие голосовую щель (дилататоры)	**Задняя перстнечерпаловидная,** *m. cricoarytenoideus posterior* **Щитонадгортанная,** *m. thyroepiglotticus*
Изменяющие напряжение голосовых связок	**Перстнещитовидная,** *m. cricothyroideus* **Голосовая,** *m. vocalis*

ЭЛАСТИЧЕСКИЙ КОНУС (CONUS ELASTICUS)

ТРАХЕЯ (TRACHEA)

ЛЕГКИЕ (PULMONES)

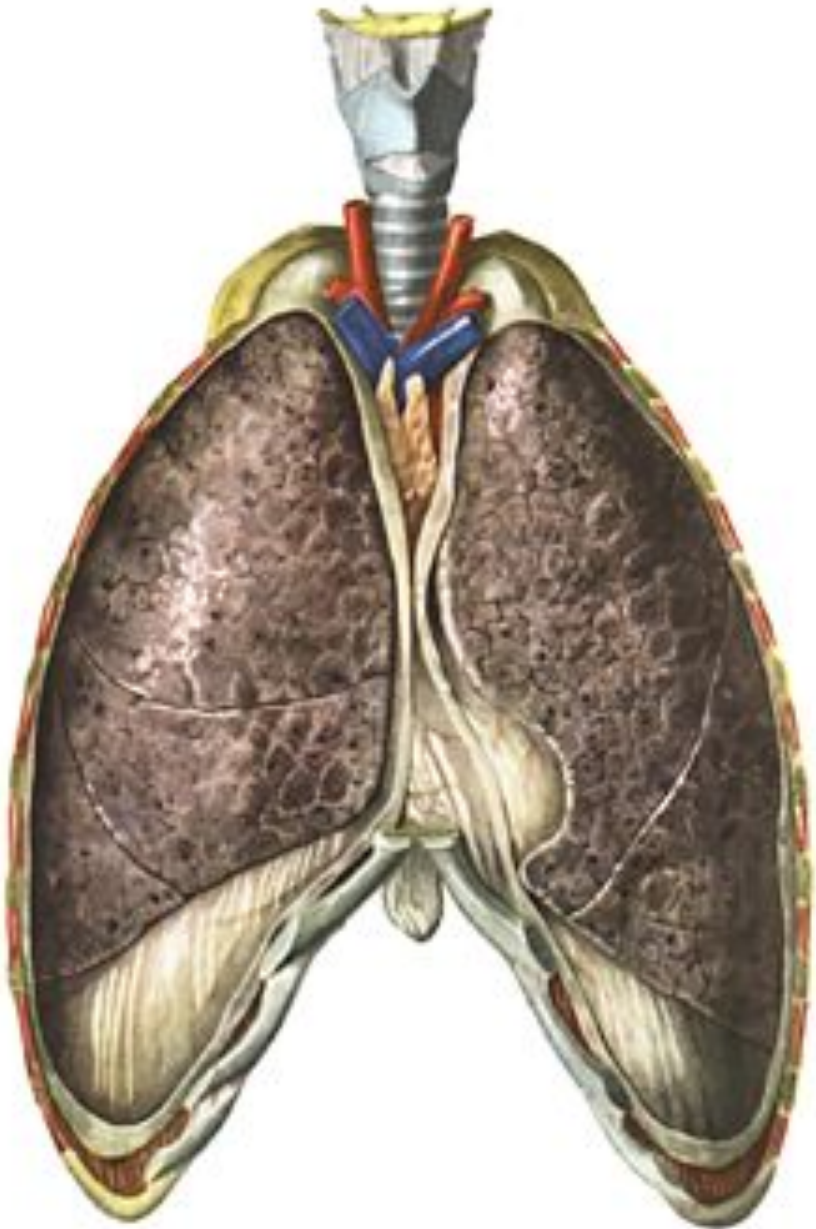

левое
(А, Б, В)

правое
(Б, А, В)

ДОЛИ И СЕГМЕНТЫ ЛЕГКИХ

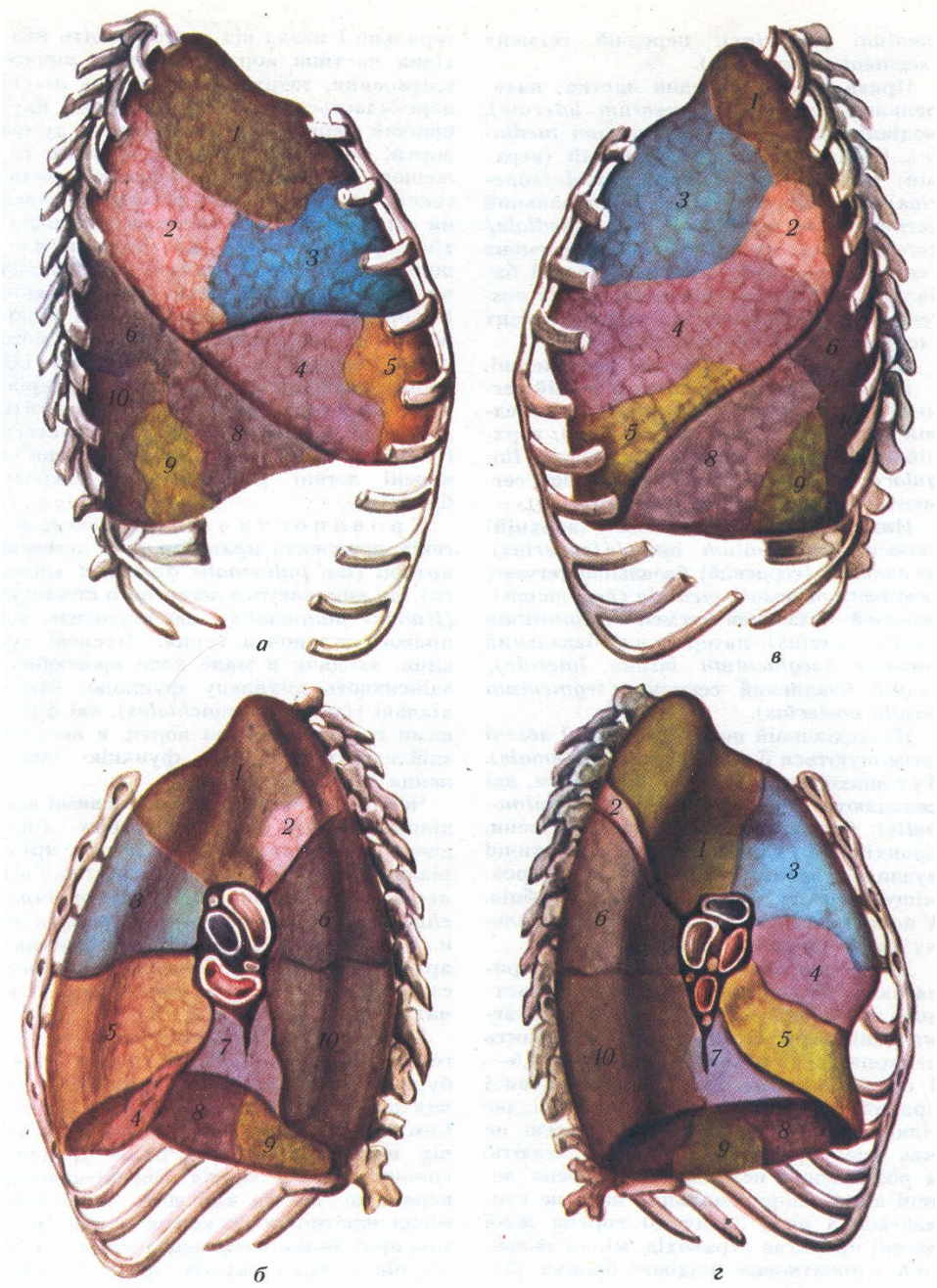

СЕГМЕНТЫ ЛЕГКИХ

ЛЕВОГО

Верхняя доля	**I** *верхушечный)* **II** (задний) **III** (передний) **IV** (верхний язычковый) **V** (нижний язычковый)
Нижняя доля	**VI** (верхушечный) **VII** (медиальный базальный) **VIII** (передний базальный) **IX** (латеральный базальный) **X** (задний базальный)

ПРАВОГО

Верхняя доля	**I** (верхушечный) **II** (задний) **III** (передний)
Средняя доля	**IV** (латеральный) **V** (медиальный)
Нижняя доля	**VI** (верхушечный) **VII** (медиальный базальный) **VIII** (передний базальный) **IX** (латеральный базальный) **X** (задний базальный)

БРОНХИАЛЬНОЕ ДЕРЕВО

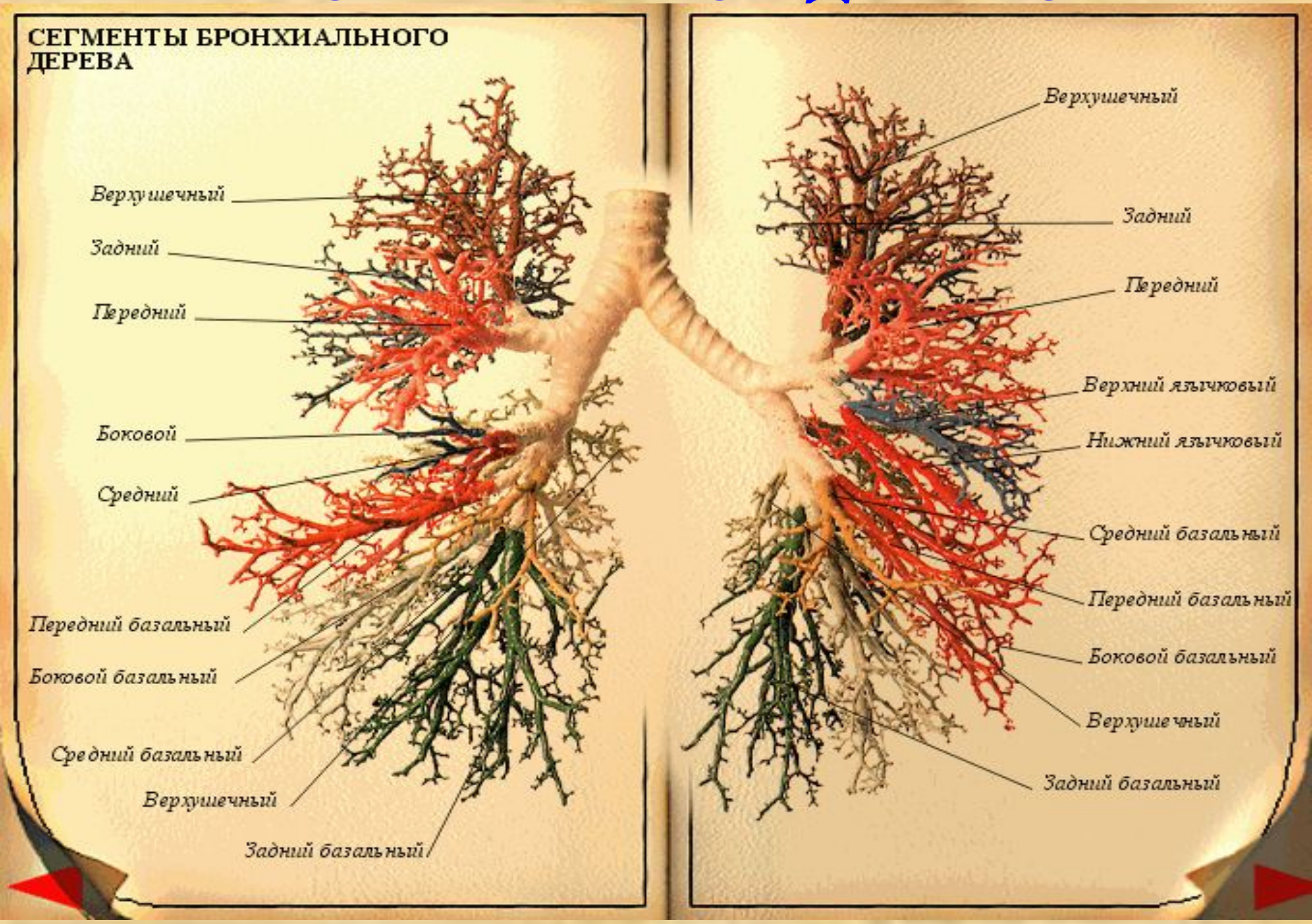

АЛЬВЕОЛЯРНОЕ ДЕРЕВО

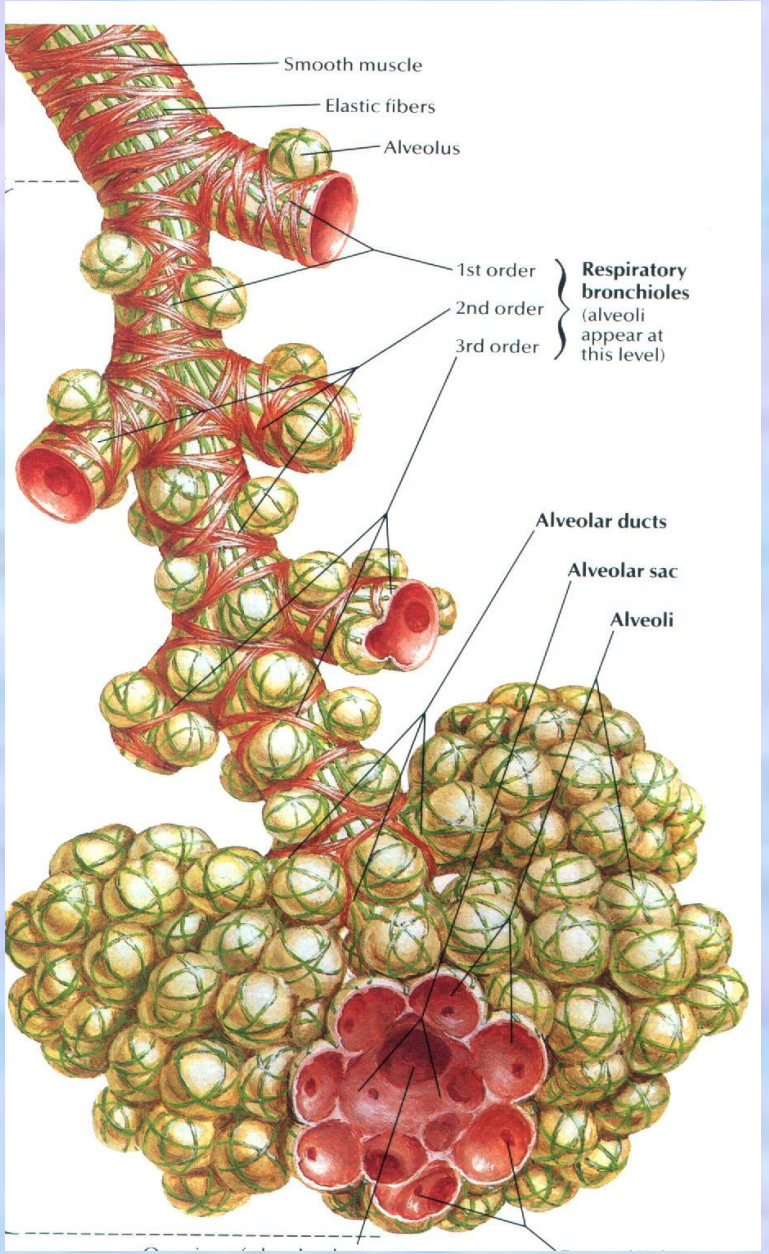

Intrapulmonary airways

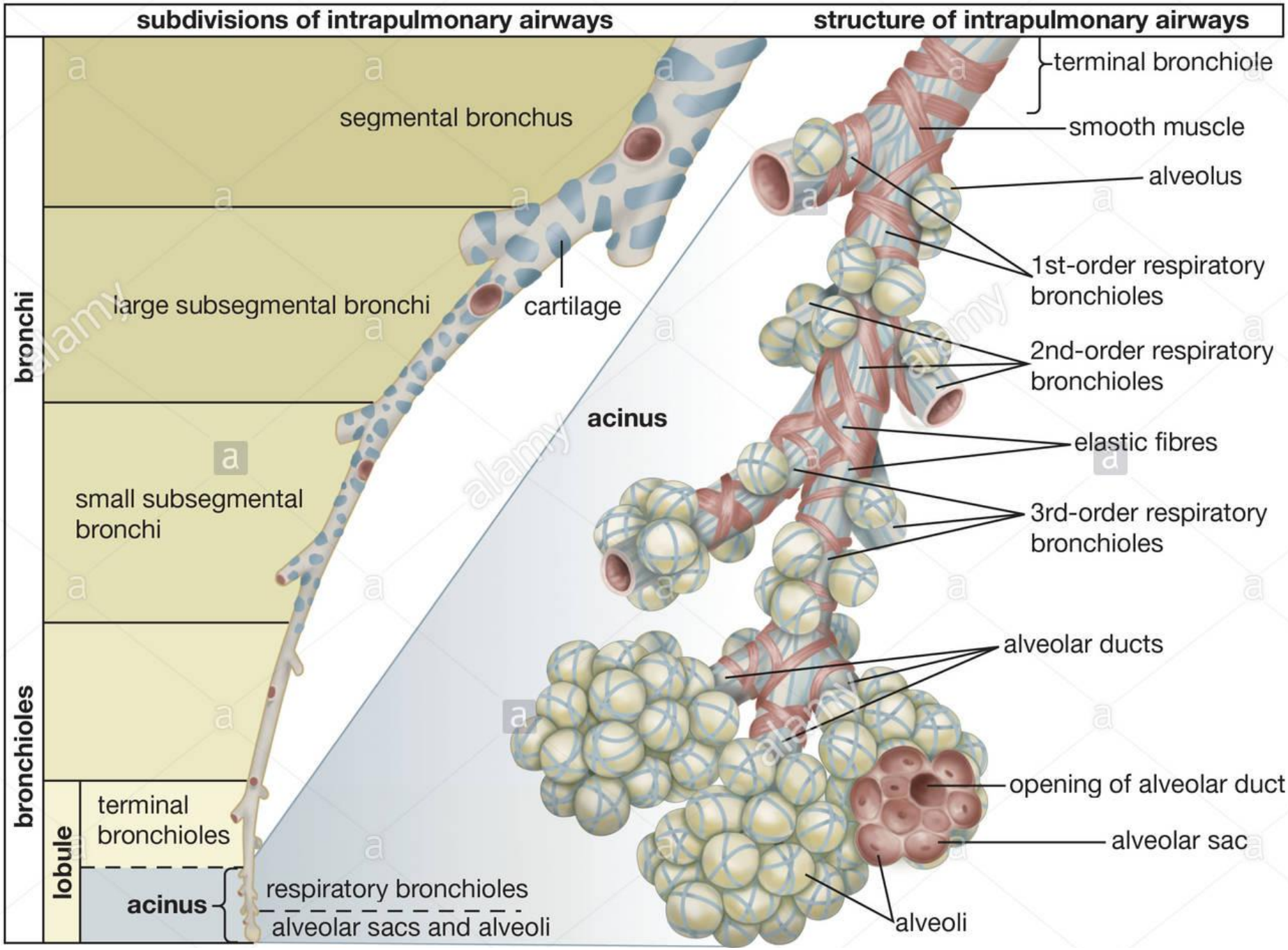

ГРАНИЦЫ ПЛЕВРАЛЬНЫХ МЕШКОВ И ЛЕГКИХ

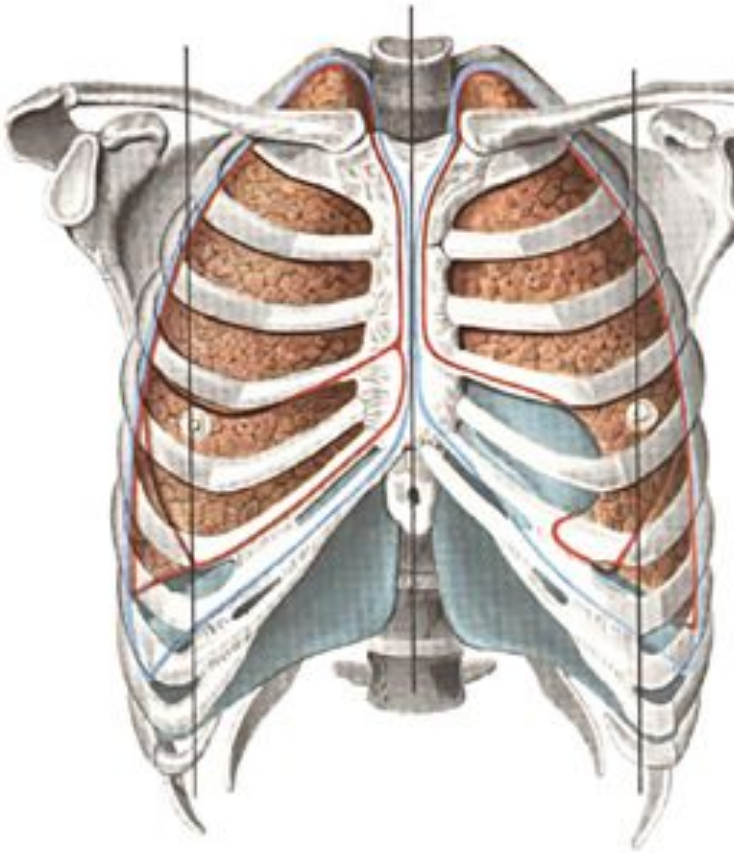

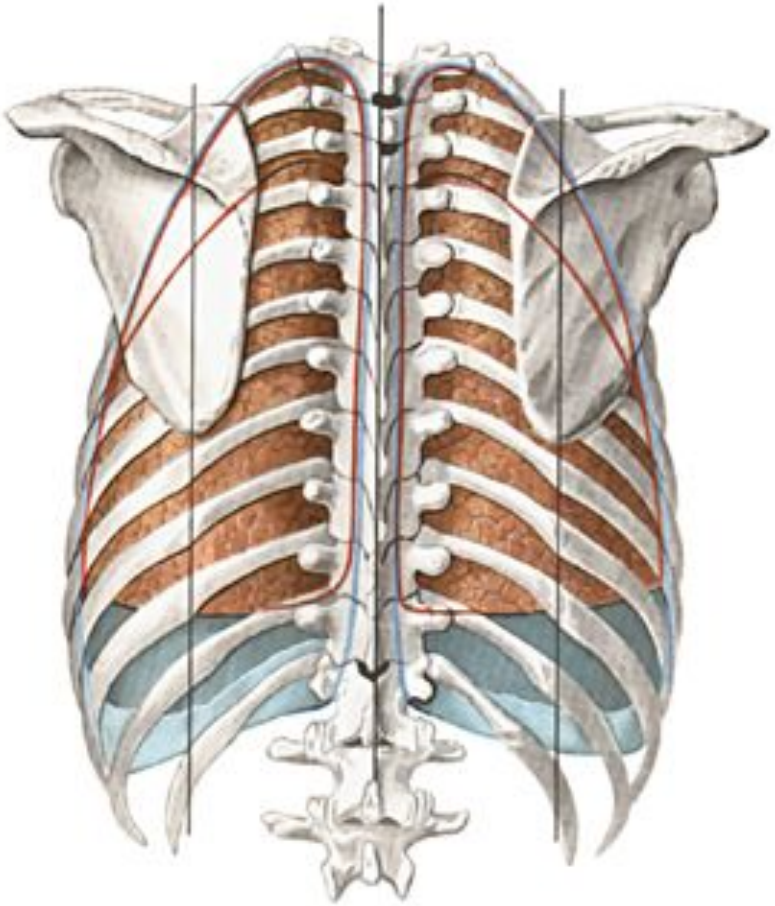

СРЕДОСТЕНИЕ (MEDIASTINUM)

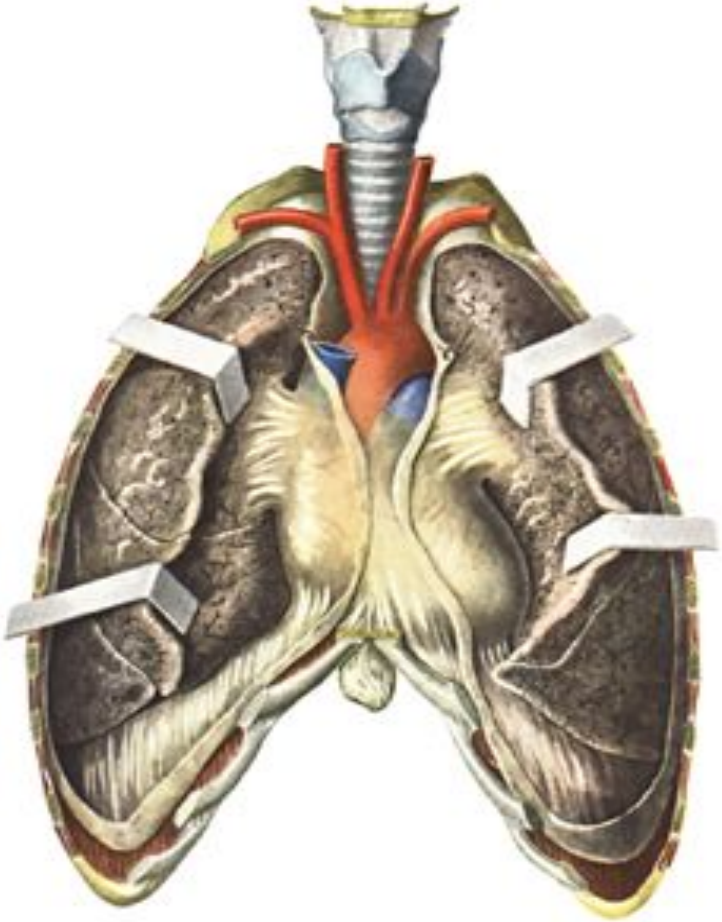

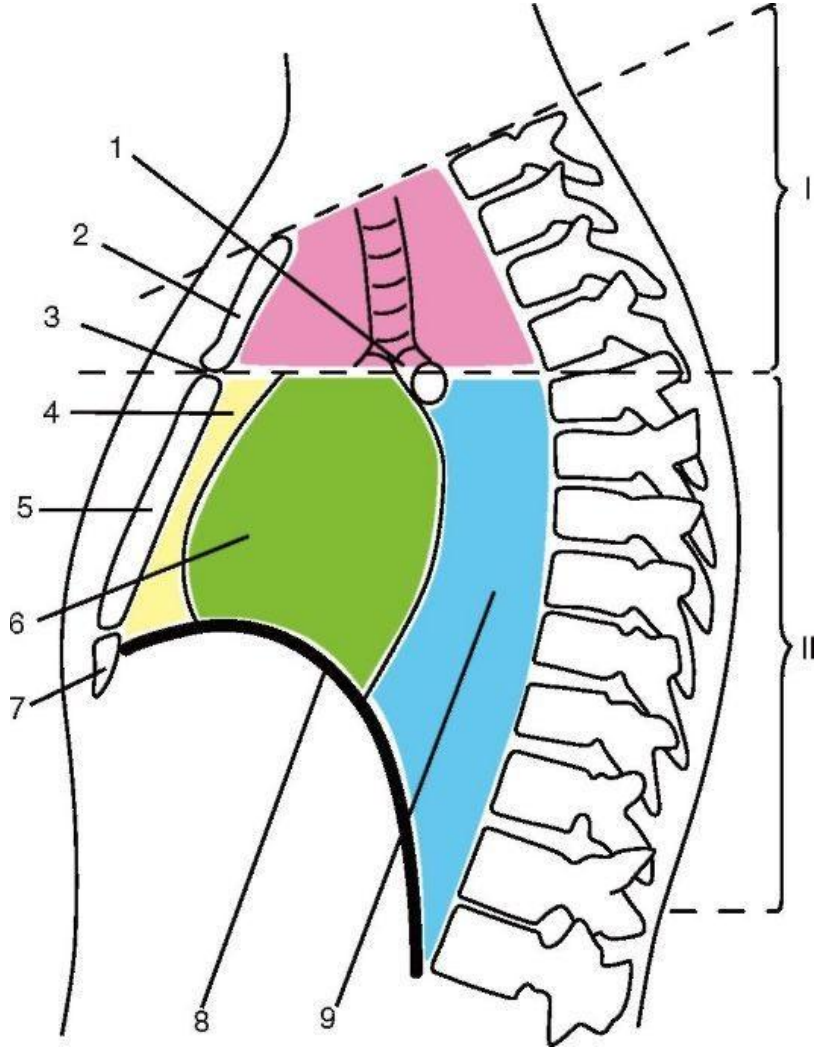

Клетчаточные пространства шеи и их сообщения

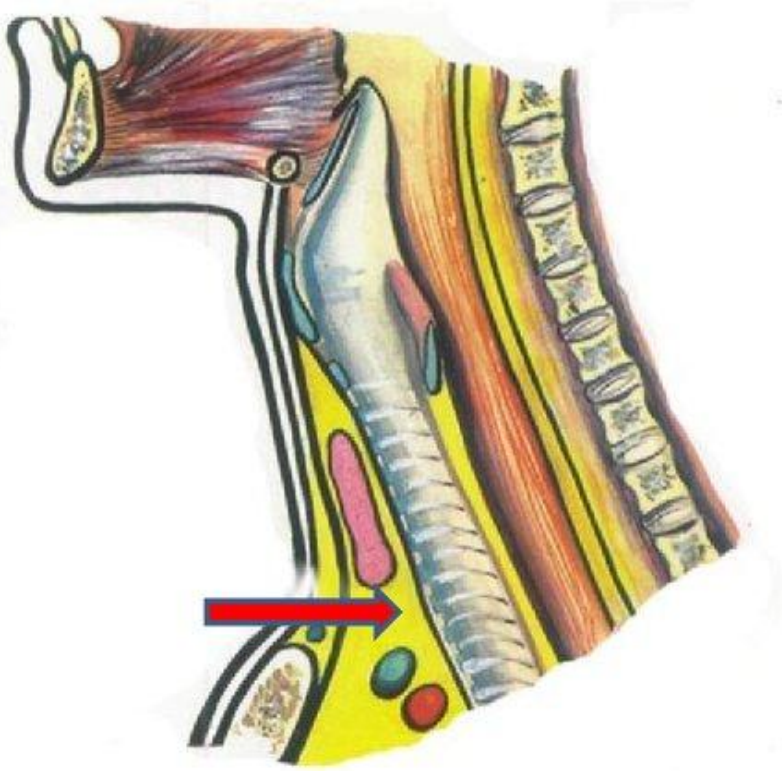

Spatium previscerale

Между париетальным и висцеральным листками внутришейной фасции шеи.

Сообщается с передним средостением

Клетчаточные пространства шеи и их сообщения

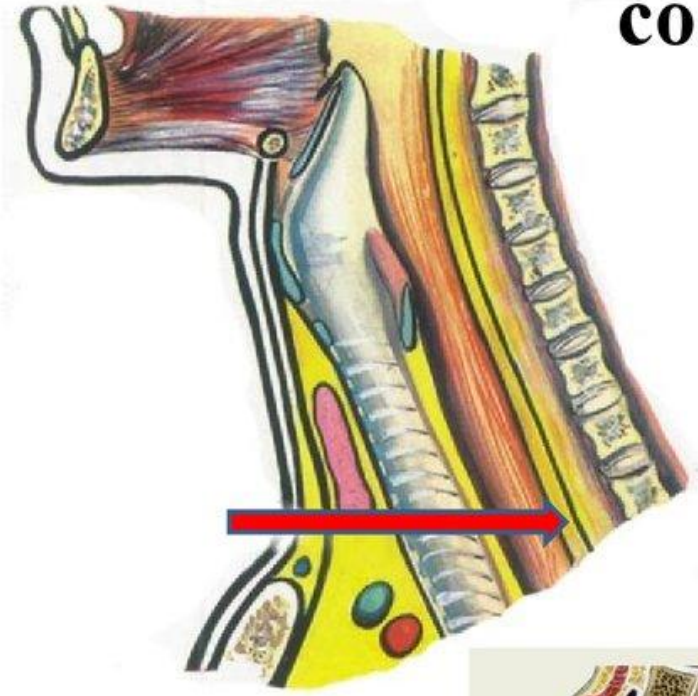

Spatium retroviscerale

Между внутришейной и околопозвоночной фасциями шеи

Сообщается с задним средостением

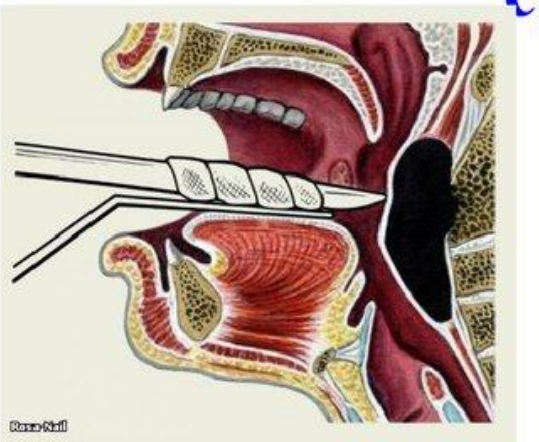

Пороки и аномалии развития органов дыхания

1. ***Агенезия (полное отсутствие)*** **одного или обоих легких.**

2. ***Аплазия (недоразвитие)*** **одного или обоих легких.**

3. ***Врожденные бронхоэктазии*** **– чрезмерные мешковидные расширения терминальных бронхов – аномалии терминальных частей бронхиального дерева.**

4. ***Трахейно-пищеводные фистулы.***

5. ***Обратное положение органов грудной полости*** **– вариант развития органов дыхательной системы сочетающийся с обратным положением органов брюшной полости.**

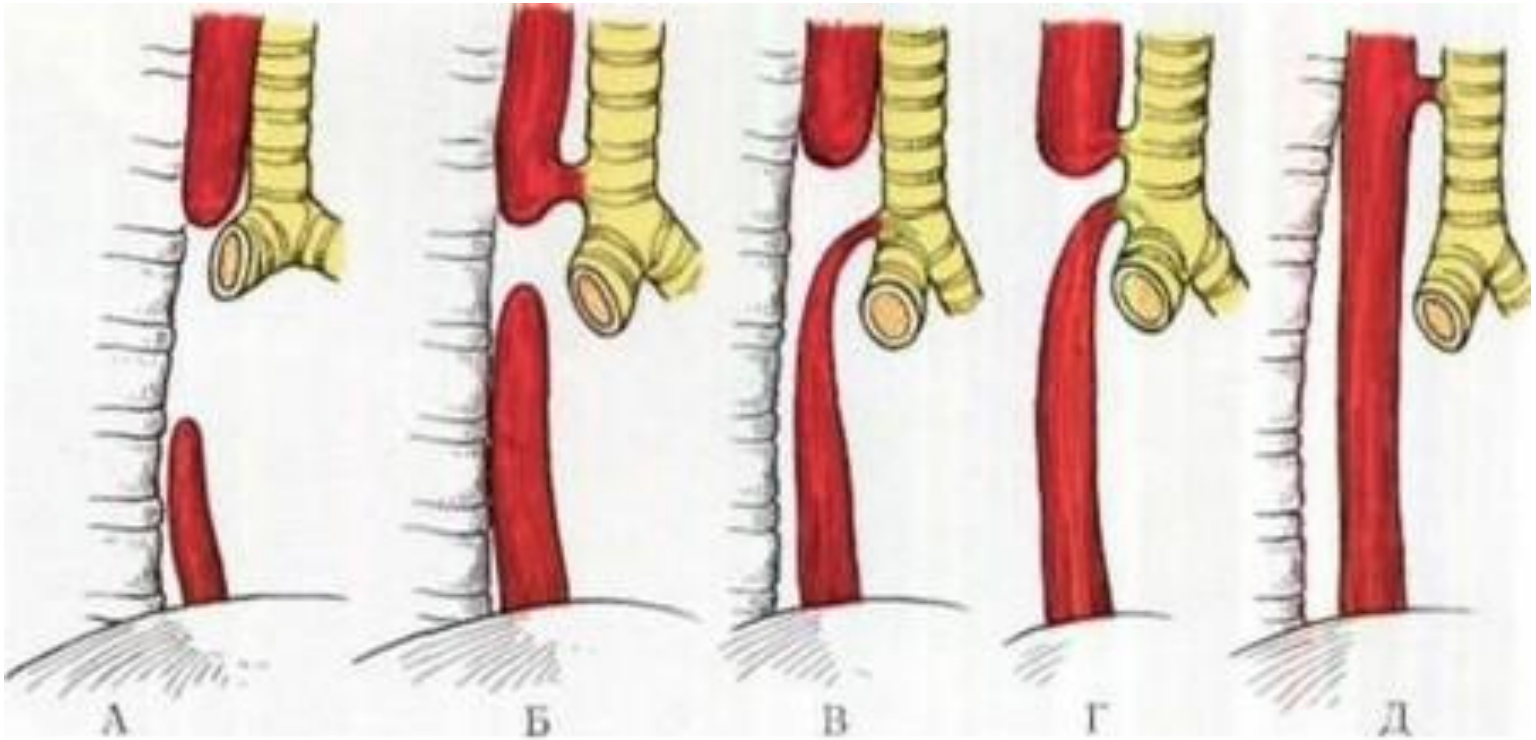

Варианты врожденных пищеводнотрахеальных свищей (схема). А - атрезия пищевода без свища; Б - свищ между краниальным отрезком пищевода и трахеей; В — свищ между каудалъным отрезком пищевода и трахеей; Г - свищ между обоими отрезками пищевода и трахеей; Д- сети, между нормально развитым пищеводом и трахеей (так называемая Н-фистула).

МОЧЕВАЯ СИСТЕМА

Рассматриваемые вопросы:

- **Фило- и онтогенез органов мочевой системы. Ааномалии, связанные с развитием;**
- **Общий план строения мочевой системы, её функции;**
- **Морфофункциональная характеристика почек: функции, строение, топография, фиксирующий аппарат, структура, особенности кровоснабжения;**
- **Строение нефрона, образование первичной и окончательной мочи. Пути выведения мочи;**
- **Мочеточник, мочевой пузырь, мочеиспускательный канал;**
- **Возрастные особенности, варианты и пороки развития органов мочевой системы;**
- **Клинические методы исследования органов мочевой системы.**

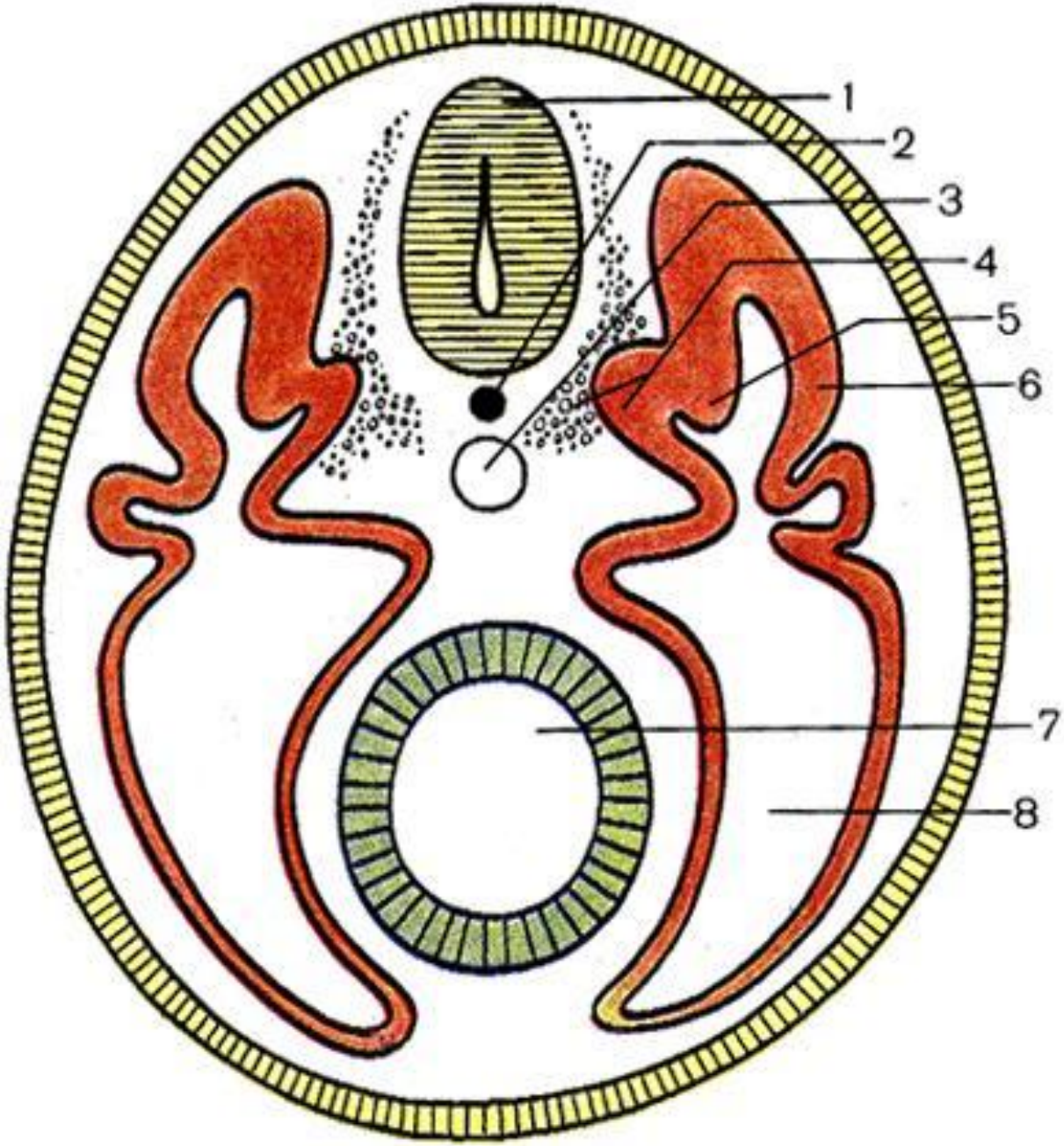

1 — нервная трубка;
2 — хорда;
3 — аорта;
4 — склеротом;
5 — миотом;
6 — дерматом;
7 — первичная кишка;
8 — полость тела (целом).

Поперечный разрез через тело зародыша (схема).

Эмбриогенез почки

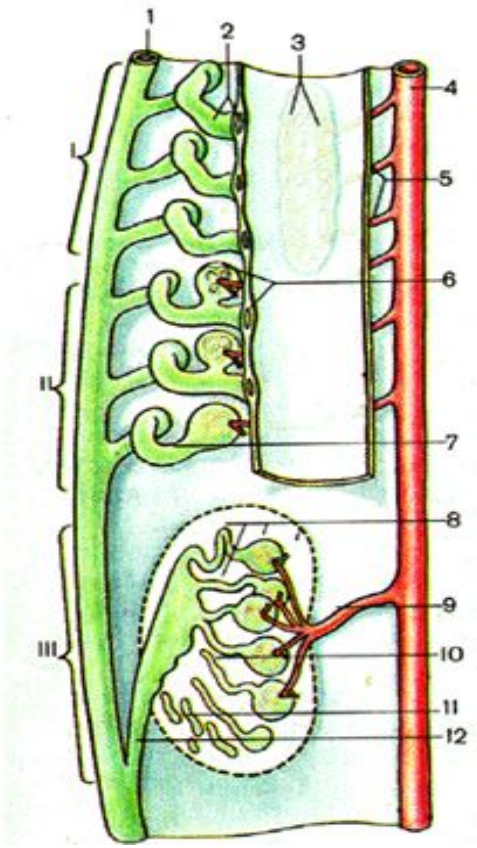

Почка развивается из среднего зародышевого листка(мезодермы),из её сегментарных ножек – <u>нефротомов</u>.

I Предпочка – pronephros –
с конца 2-ей недели
(функционирует 40-50 часов)

II Первичная почка –
mesonephros –
с конца 3-ей недели

III Окончательная почка –
metanephros –

Функции почек

1. Поддержание гомеостаза
а) выработка и выделение мочи
б) поддержание ионно-солевого состава
в) поддержание pH
г) регуляция содержания азотосодержащих веществ

2. Регуляция кровяного давления
– синтез и выделение ренина

3. Эритропоэтическая функция
– почки синтезируют эритрогенин

4.синтез биологически активных веществ – простагландина (участие в регенеративных процессах)

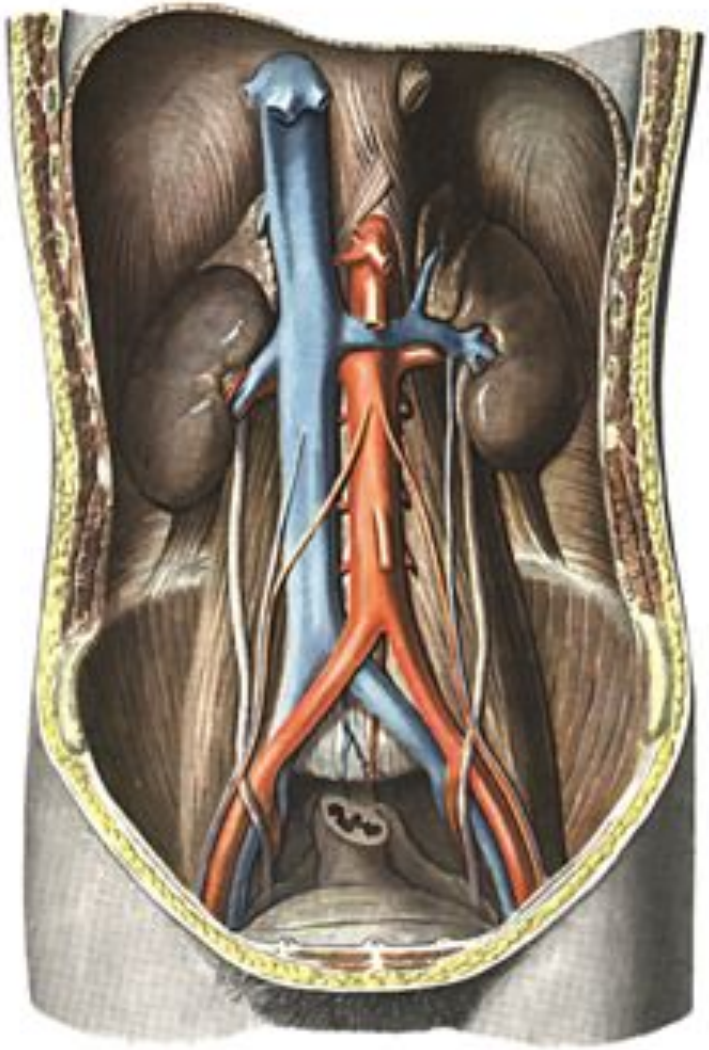

Скелетотопия почки

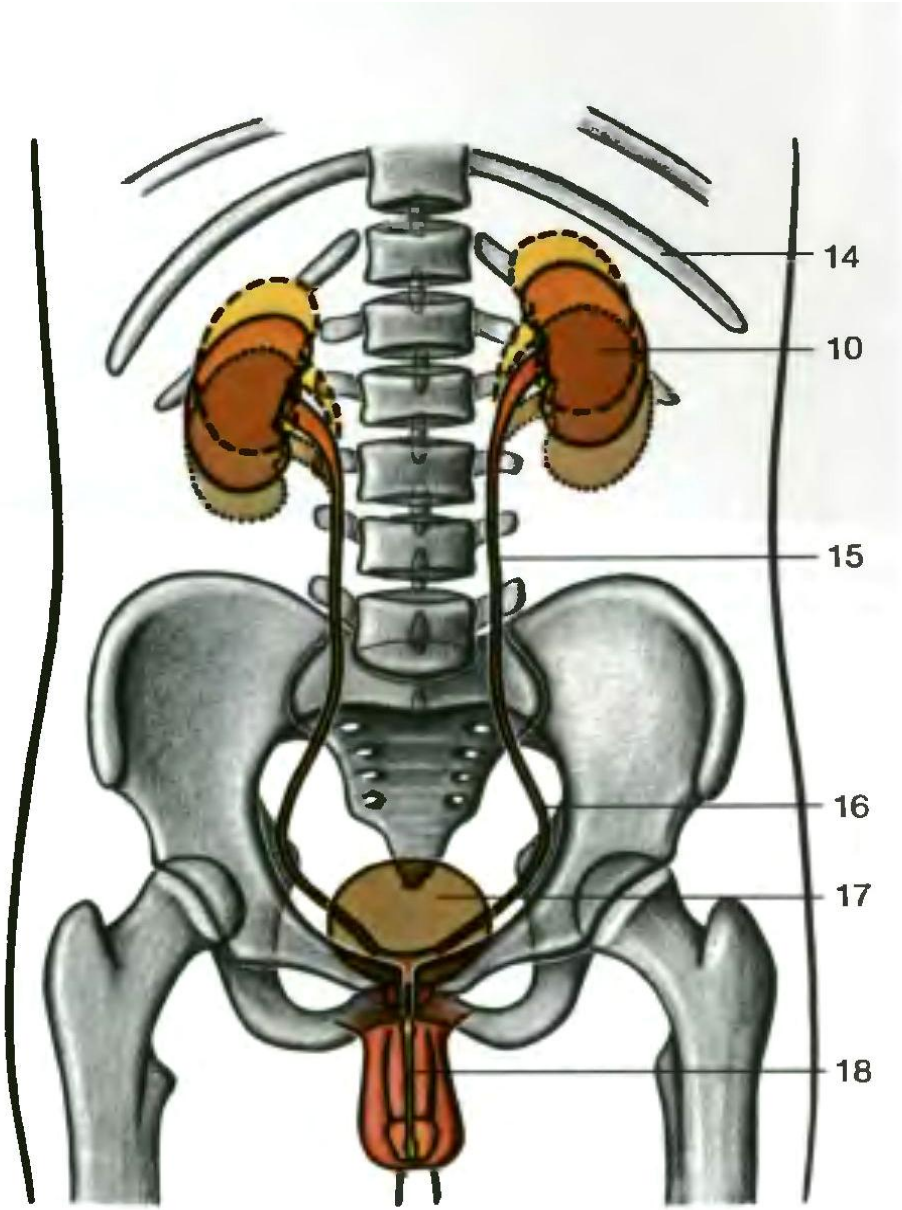

Положение почек и поля соприкосновения их передних поверхностей с внутренними органами.

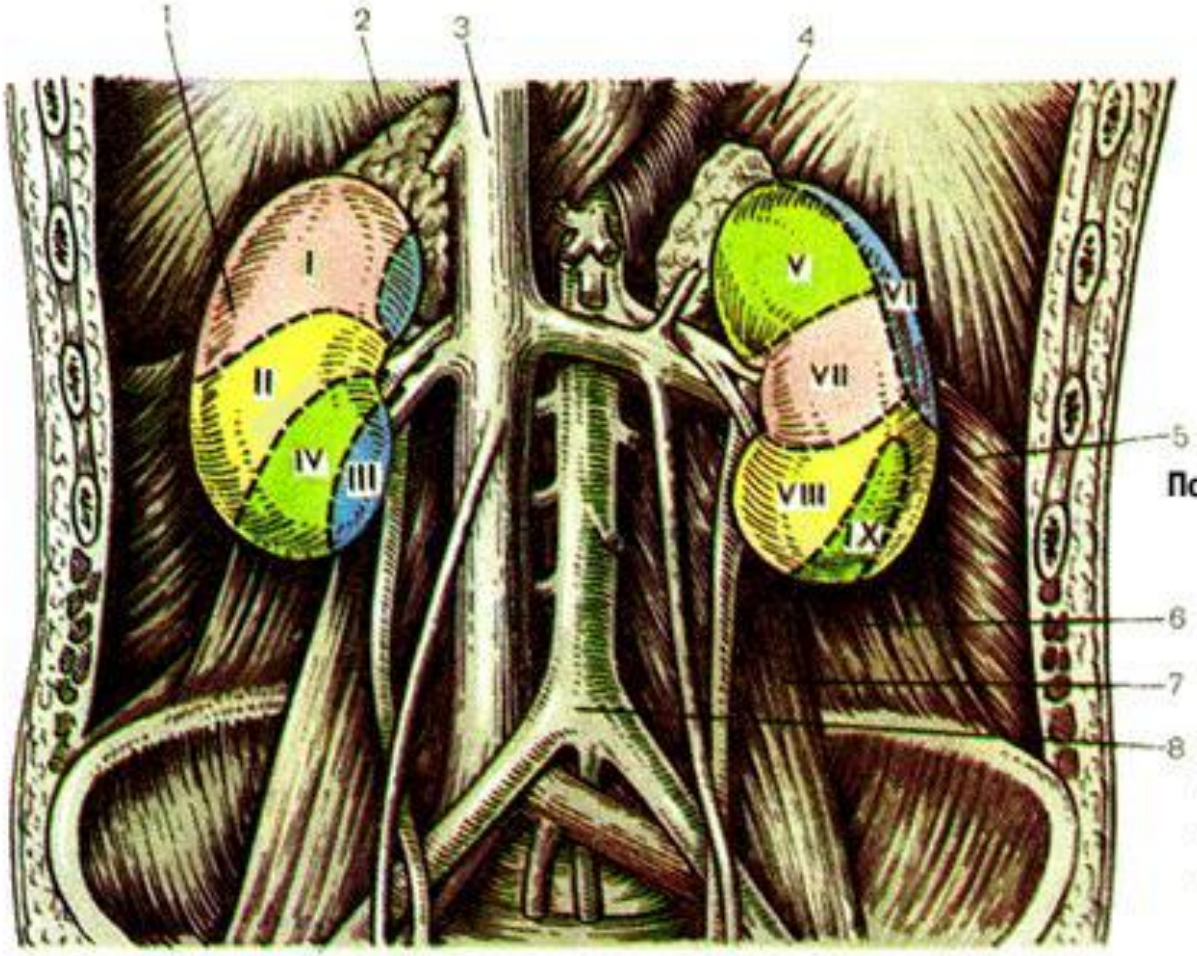

1 - ren;
2 - gl. suprarenalis;
3 - v. cava inferior;
4 - diaphragma (pars lumbahs);
5 - m. transversus abdominis;
6 - m. quadratus lumborum;
7 - т. psoas major;
8 - pars abdominalis aortae.

Поля соприкосновения

правой почки:
I — с печенью;
II — с правым изгибом ободочной кишки;
III — с двенадцатиперстной кишкой;
IV — с петлями тонкой кишки;
левой почки:
V — с желудком;
VI - с селезенкой;
VII - с поджелудочной железой;
VIII -с петлями тонкой кишки;
IX — с нисходящей ободочной кишкой.

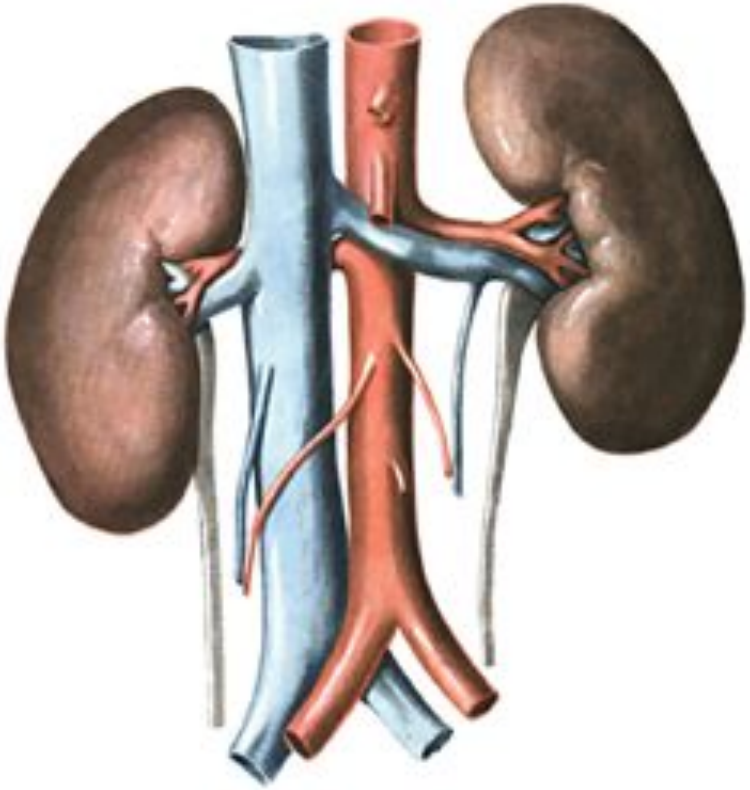

- Сегменты почки:
- 1-вехний,
- 2-передне-верхний,
- 3- передне-нижний,
- 4- нижний,
- 5- задний.

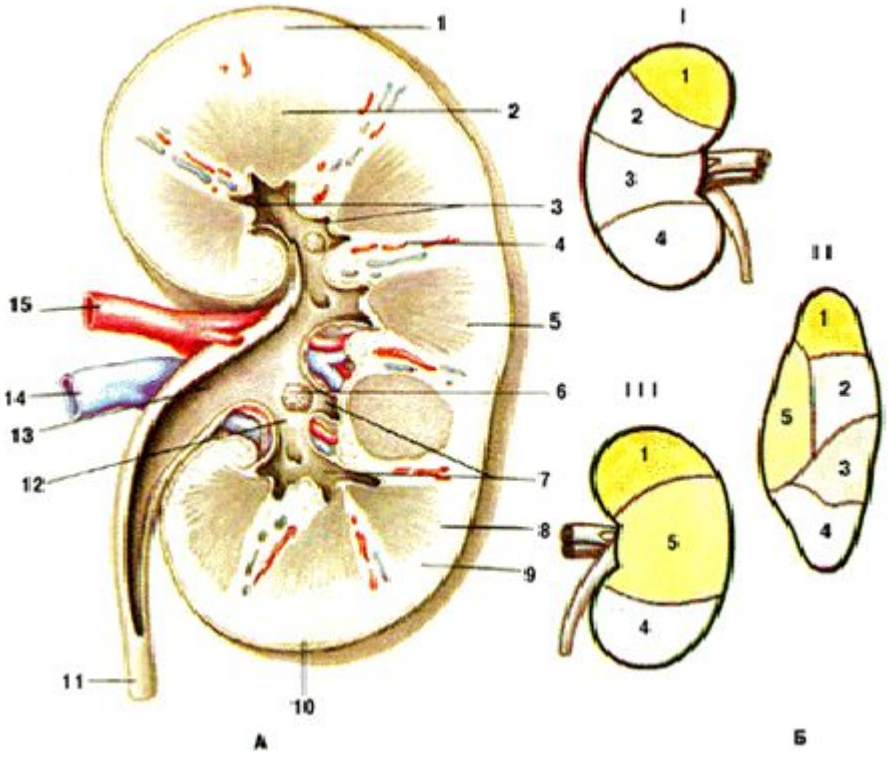

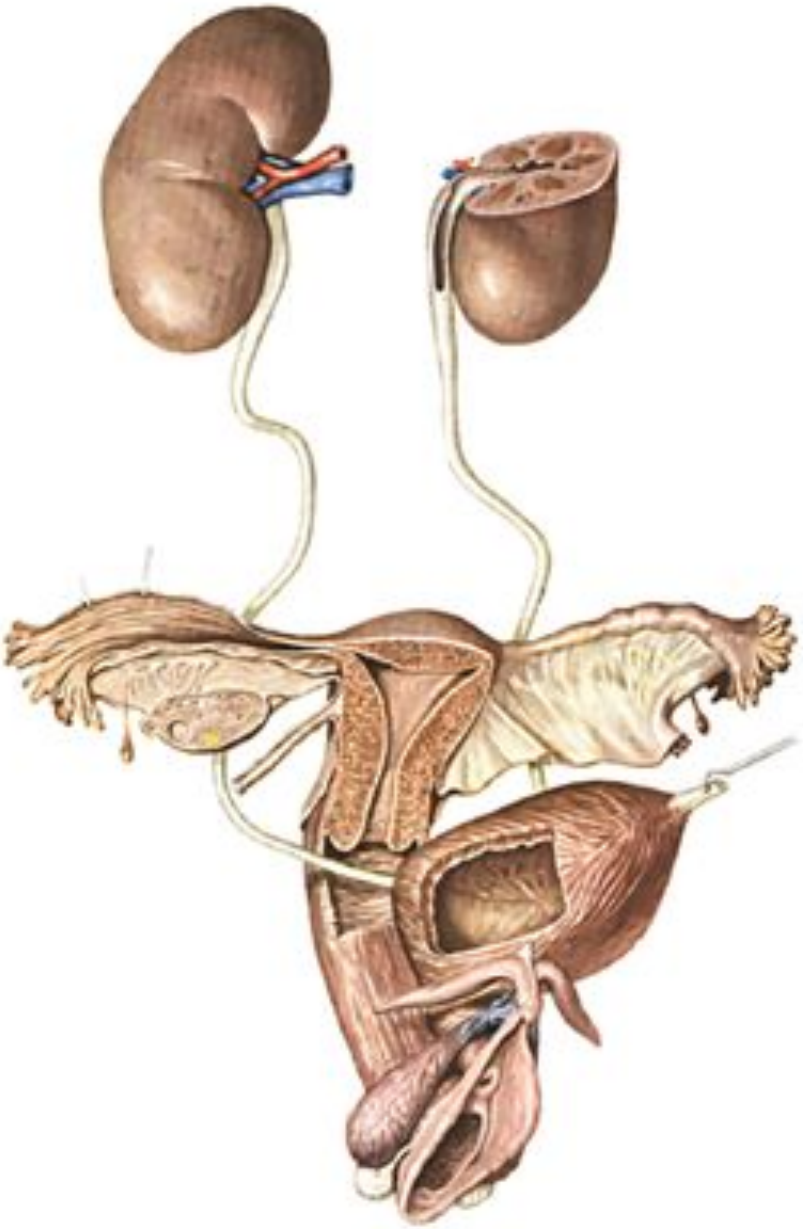

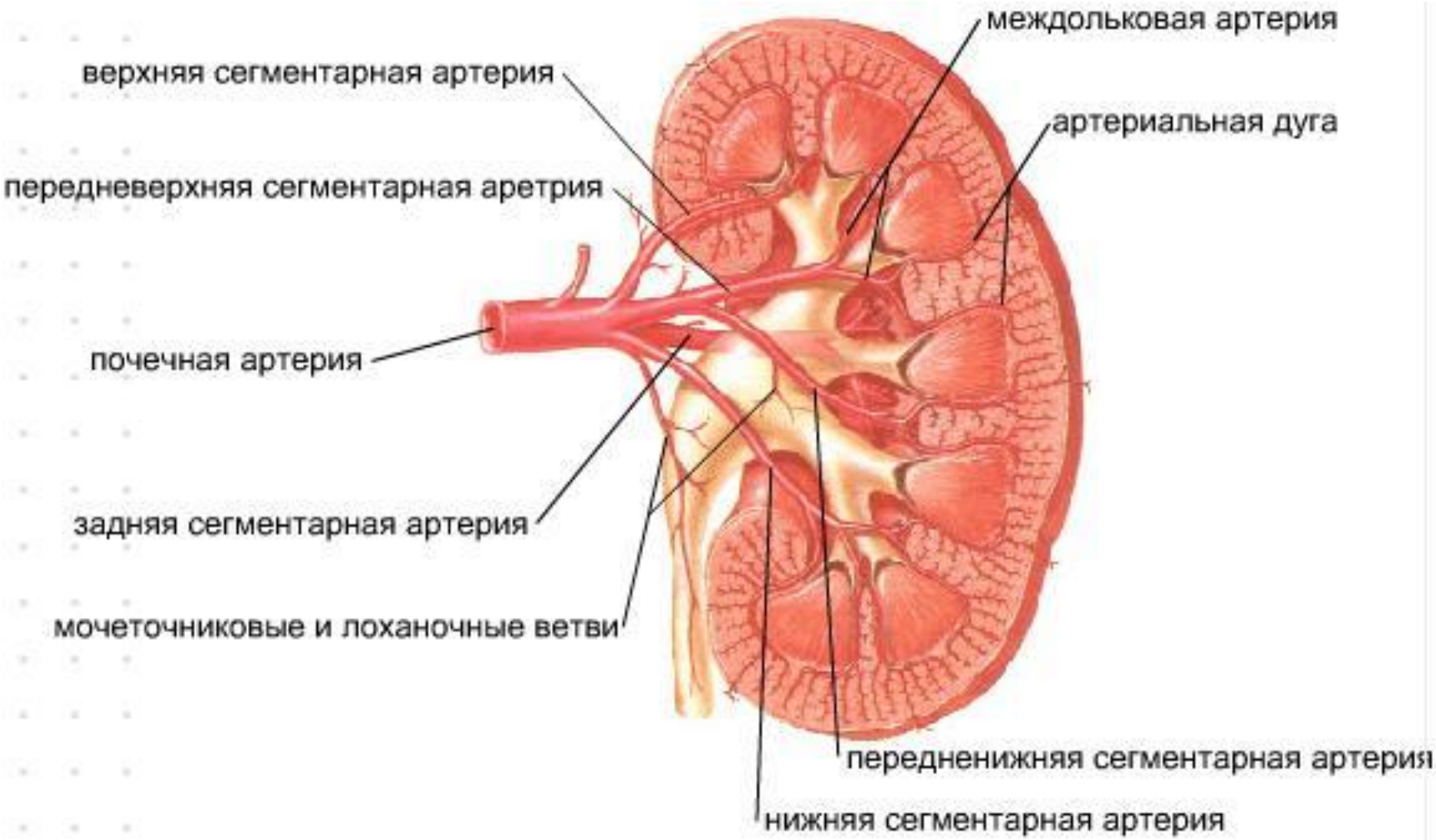

Внутрипочечные артерии.

Строение нефрона

Строение нефрона и его взаимоотношение с кровеносными сосудами .

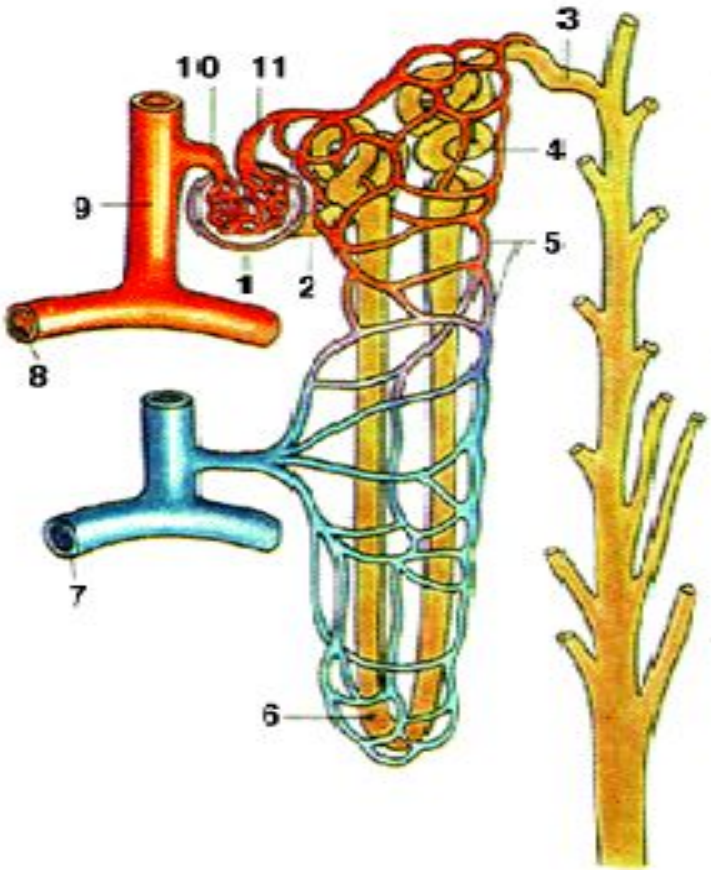

1 - corpusculum renale;
2 - tubulus rectus proximalis nephroni;
3 - tubulus renalis colligens;
4 - tubulus contortus distalis nephroni;
5 - rete capillare peritubulare;
6 - ansa nephrica;
7 - v. arcuata;
8 - a. arcuata;
9 - a. interlobularis;
10 - arteriola glomerularis afferens (vas afferens);
11 - arteriola glomerularis efferens (vas efferens).

Строение почечного тельца

Строение почечного тельца (схема).

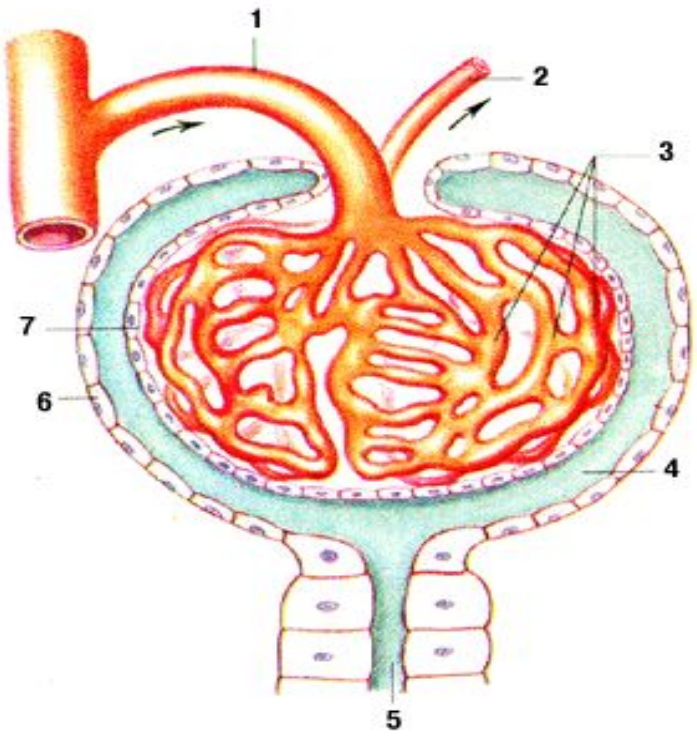

1 - arteriola glomerularis afferens (vas afferens);
2 - arteriola glomerularis efferens (vas efferens);
3 - rete capillare glomerulare;
4 - lumen capsulae;
5 - tubulus rectus proximalis nephrom;
6 - paries external;
7 - paries interna.

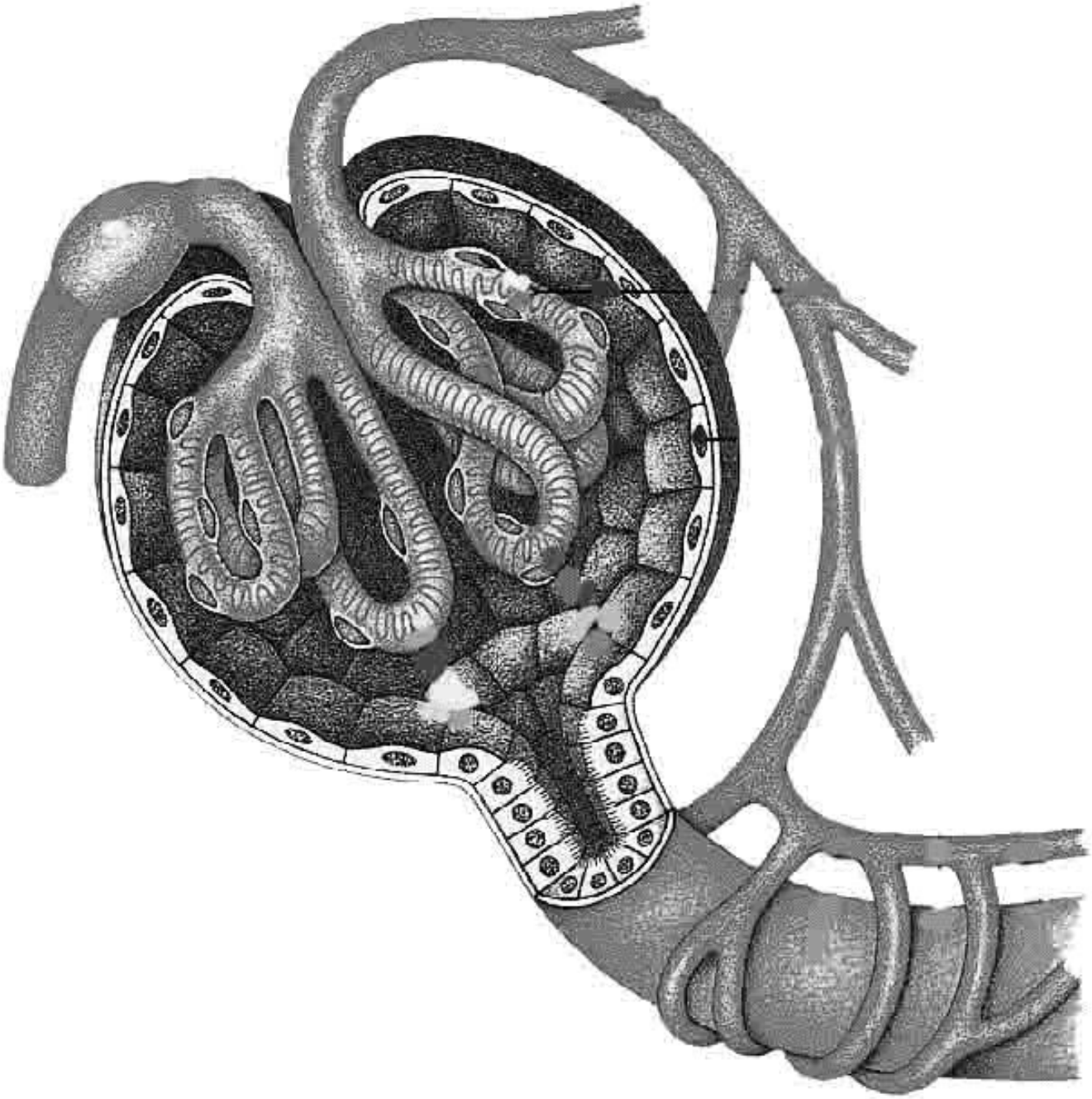

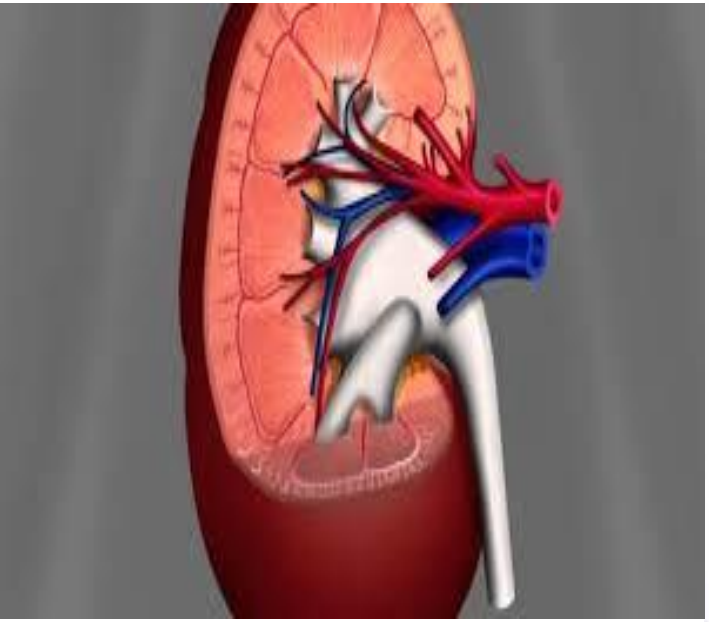

Vas afferens
Fascia renalis
Corpuscula renis
Capsula adiposa
Capsula fibrosa
Pars radiata
Vv. stellatae
Rr. capsulares
Vas efferens
Pars convoluta
Tubuli renales recti
Tubuli renales contorti
Capsula glomeruli
Граница между корковым и мозговым веществом
Vv. arcuatae
Venulare rectae
Arteriolae rectae
Glomeruli
Aa. interlobulares
Vv. interlobulares
Aa. arcuatae
Medulla renis
Ductus papillaria
Foramina papillaria
A. renalis
V. renalis
Ureter
Papillae renales
Area cribrosa
Calices renales
Ren
А
Б
1 А Б
2
3
4
5
6
7 а б
8
9
10
11
12
Б а б в

Структура почки (схема).

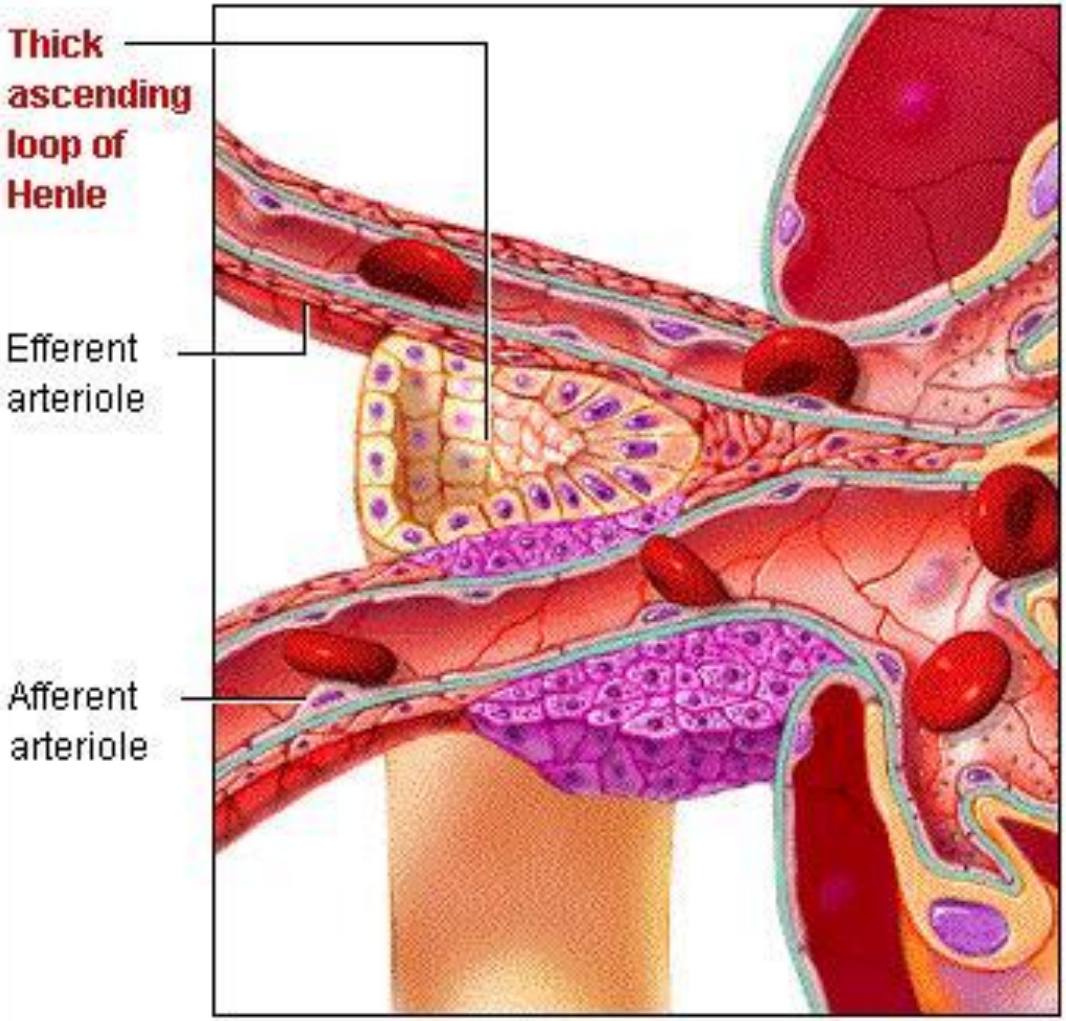

As the thick ascending loop of Henle transitions into the early DCT, the tubule runs adjacent to the afferent and efferent arterioles.

Where these structures are in contact they form the monitoring structure called the **juxtaglomerular apparatus (JGA)**, which is composed of macula densa and JG cells.

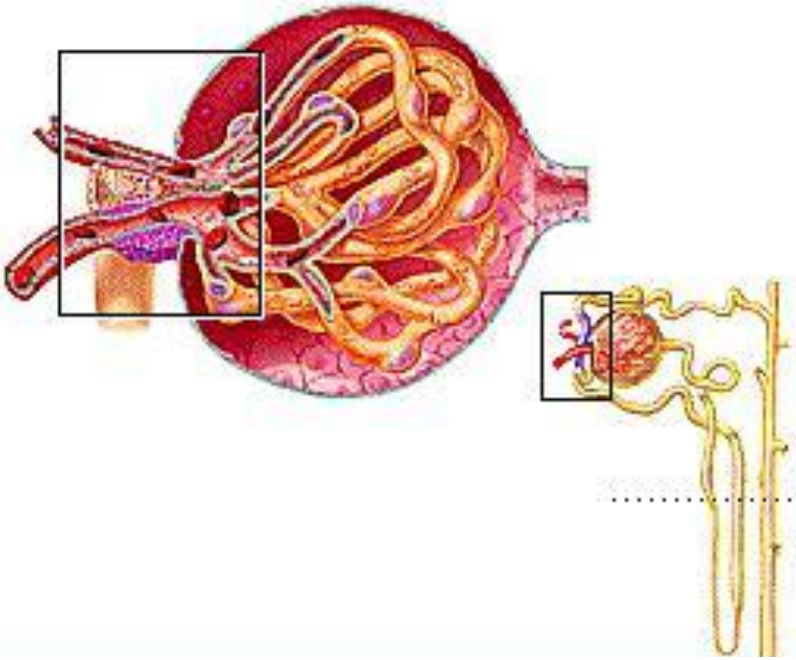

Внутрипочечные мочевыводящие пути

- Собирательные трубочки
- Сосочковые протоки
- Малые чашки (8-9)
- Большие чашки (2-3)
- Лоханка

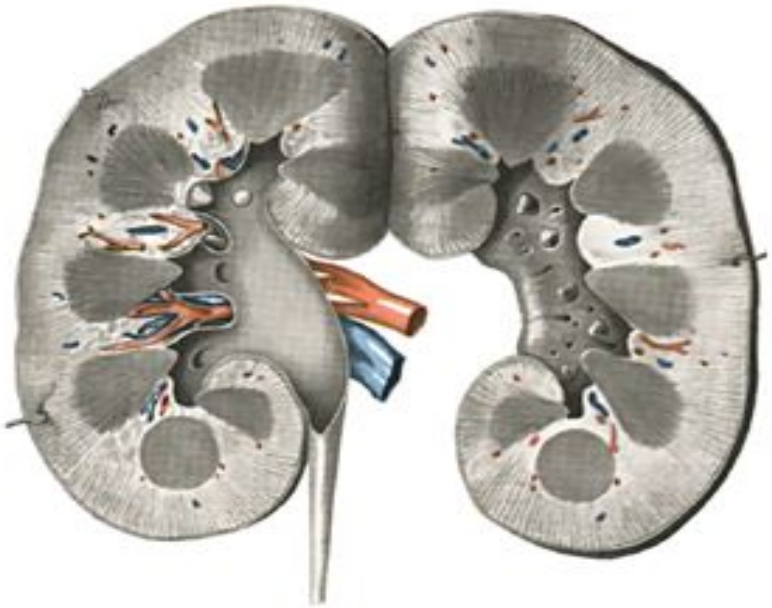

Внепочечные мочевыводящие пути

- Мочеточник
- Мочевой пузырь
- Мочеиспускательный канал

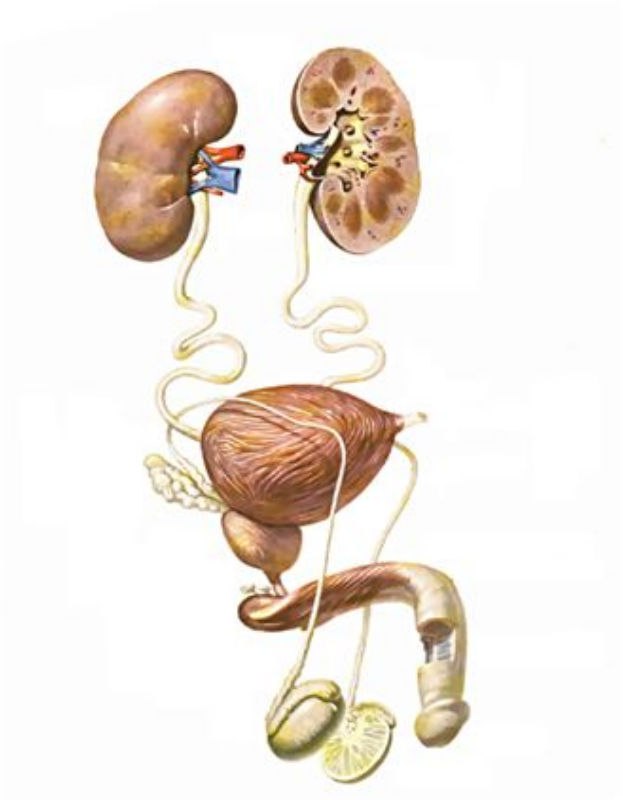

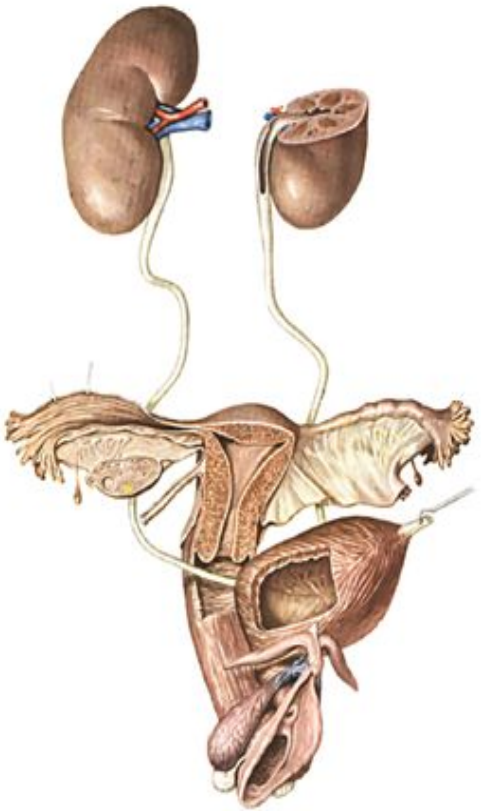

Мочевой пузырь

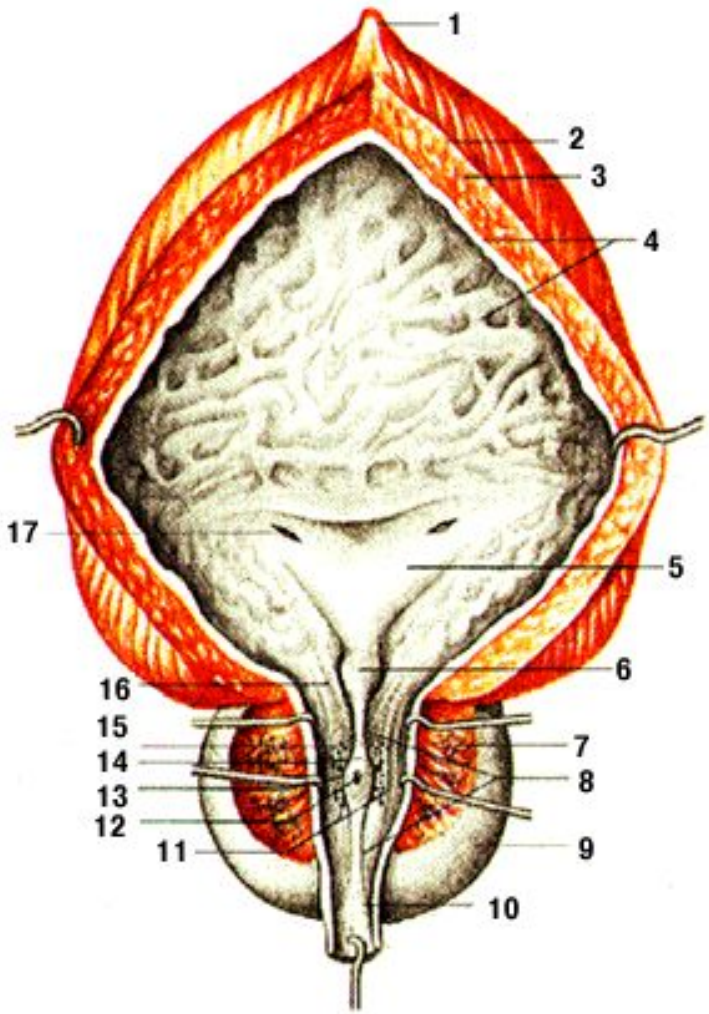

1 - lig. umbilicale medianum;
2 - tun. muscularis (stratum longitudinale externum);
3 - tun. muscularis (stratum circulare);
4 - tun. mucosa;
5 - trigonum vesicae;
6 - uvula vesicae;
7 - parenchyma;
8 - crista urethralis;
9 - prostata;
10 - pars membranacea;
11 - отверстия (ductuli prostatici);
12 - utriculus prostaticus;
13 - отверстие (ductus ejaculatorius);
14 - colliculus seminalis;
15 - pars prostatica;
16 - ostium urethrae internum;
17 - ostium ureteris.

Срединно-сагиттальный разрез брюшной и тазовой полостей:

Мужчины:

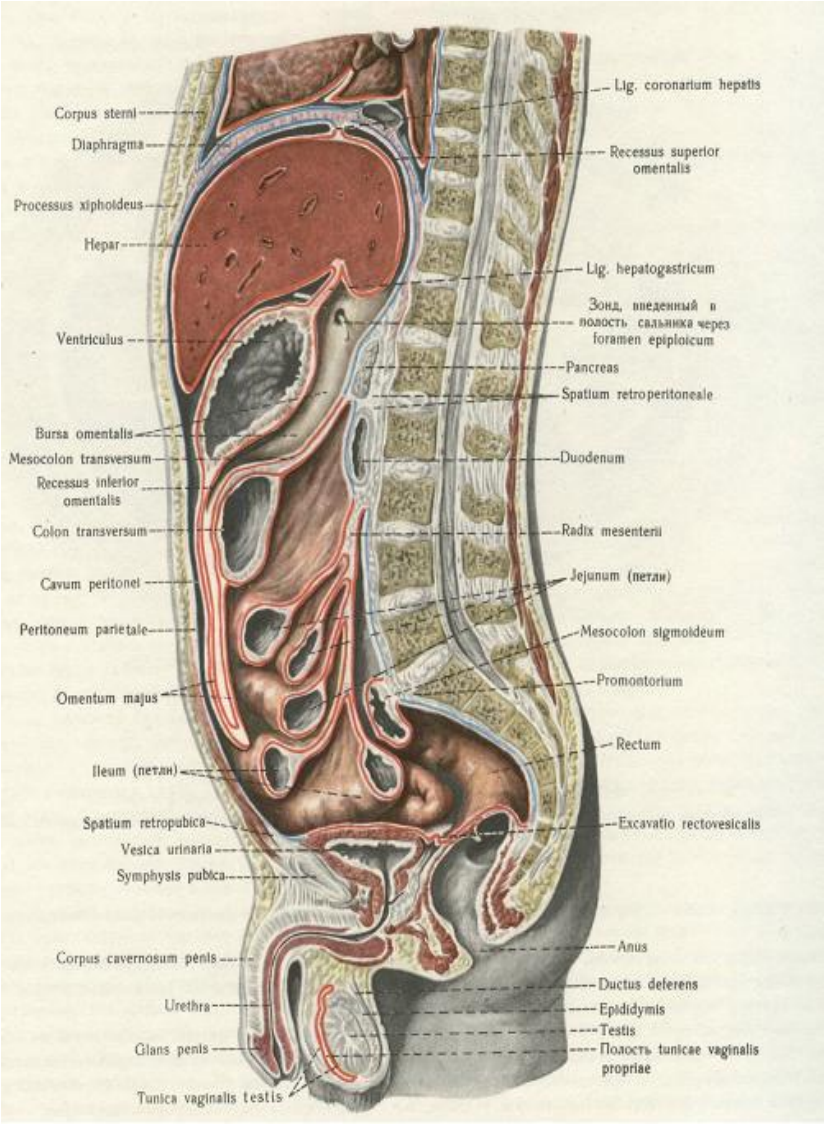

Женщины:

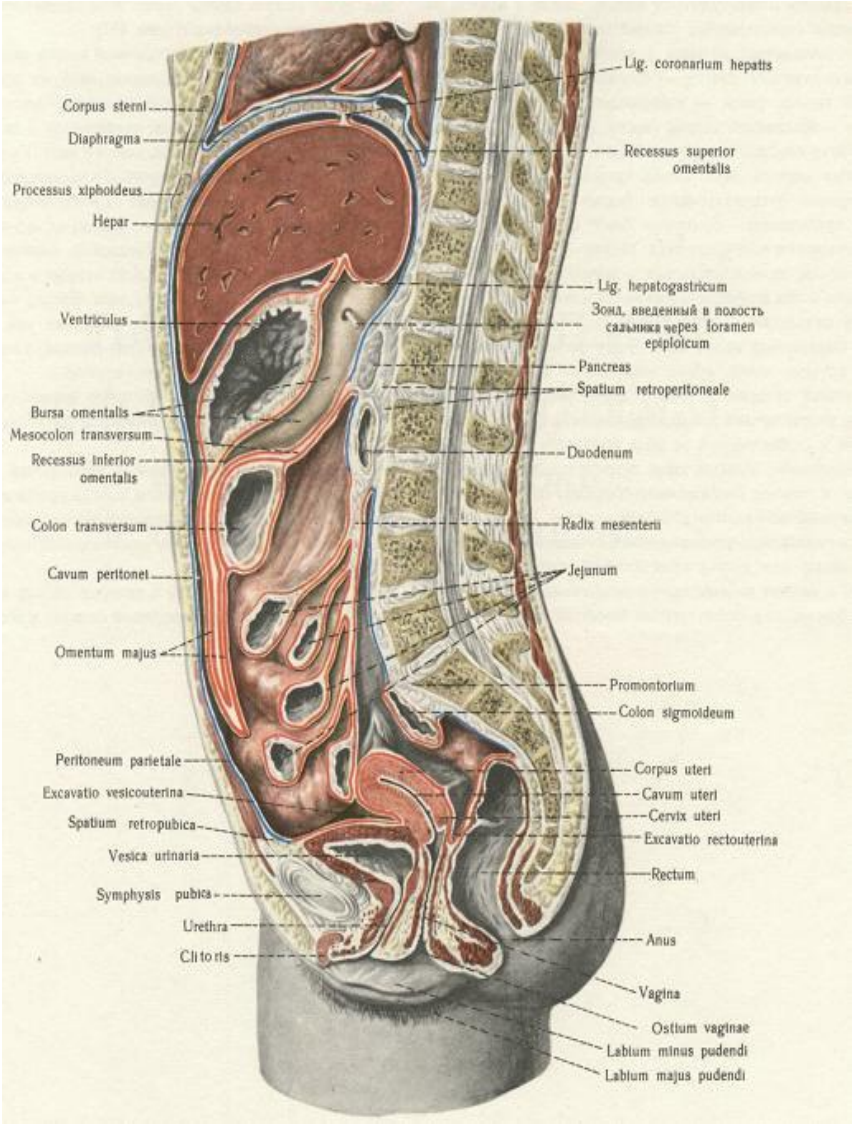

Аномалии развития органов мочевой системы

I. Аномалии количества:

- аплазия почек – отсутствие почек;
- добавочная (третья) почка;
- удвоенная почка;
- сращенная почка.

II. Аномалии положения – дистония почки:

- тазовая;
- поясничная;
- подвздошная;
- торакальная.

III. Аномалии взаимоотношения – эктопия мочеточника в:

- мочеиспускательный канал;
- органы мужской половой системы;
- органы женской половой системы

IV. Аномалии структуры:

поликистоз почки

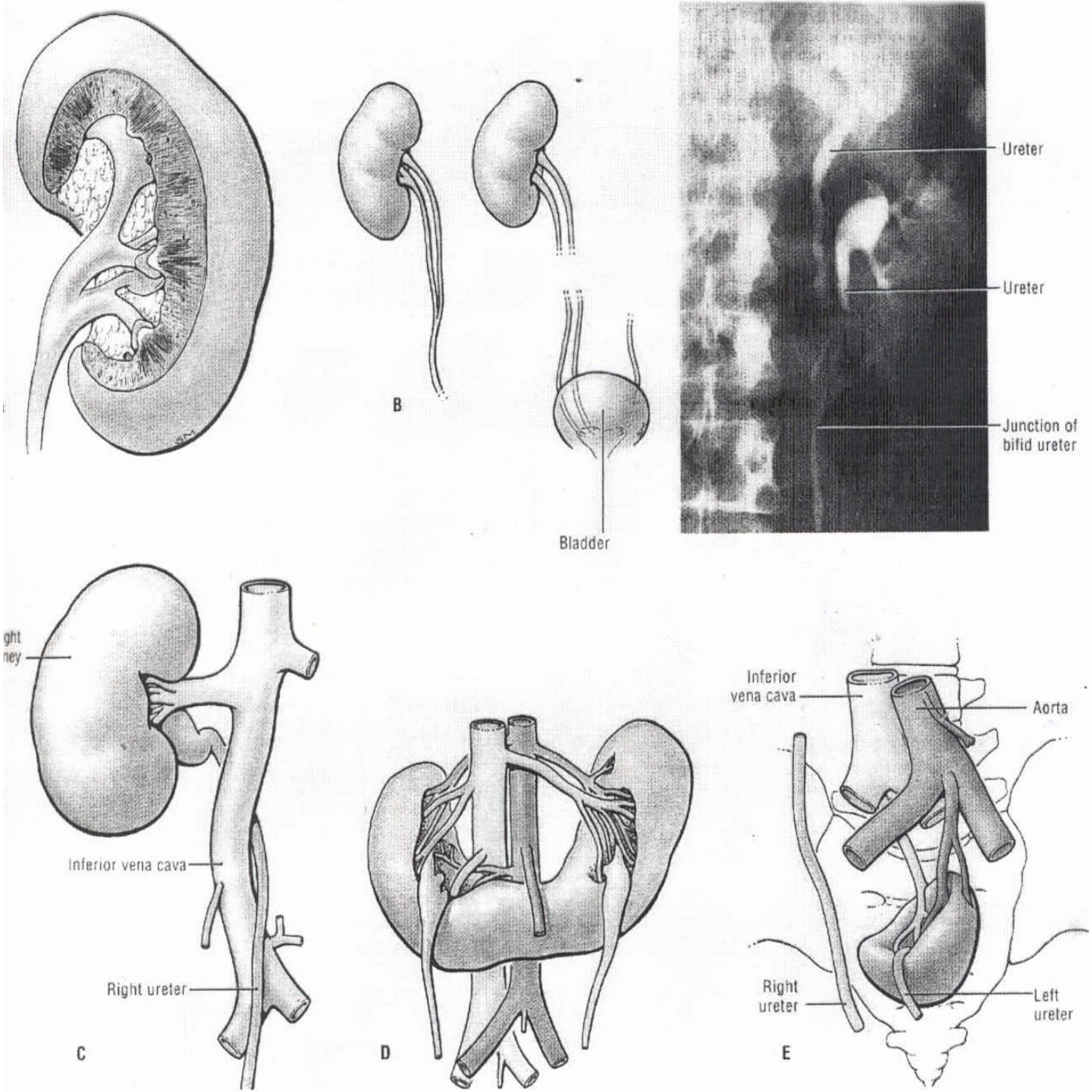
B
Bladder
Ureter
Ureter
Junction of
bifid ureter
ght
ney
Inferior vena cava
Right ureter
C
D
Inferior
vena cava
Aorta
Right
ureter
Left
ureter
E

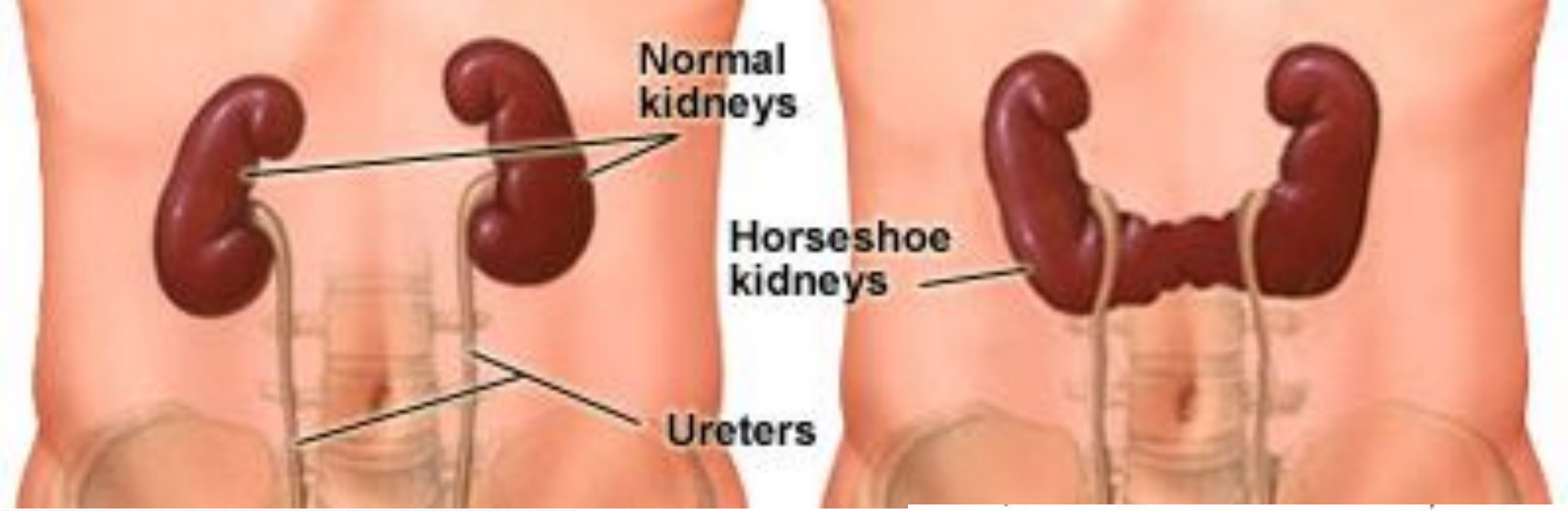
Normal kidneys
Horseshoe kidneys
Ureters

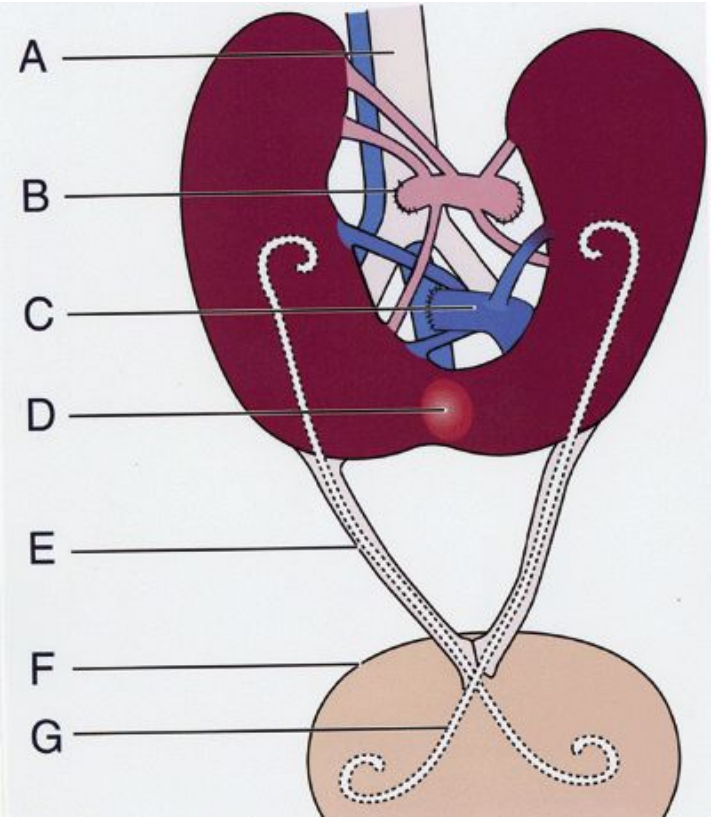
A
B
C
D
E
F
G

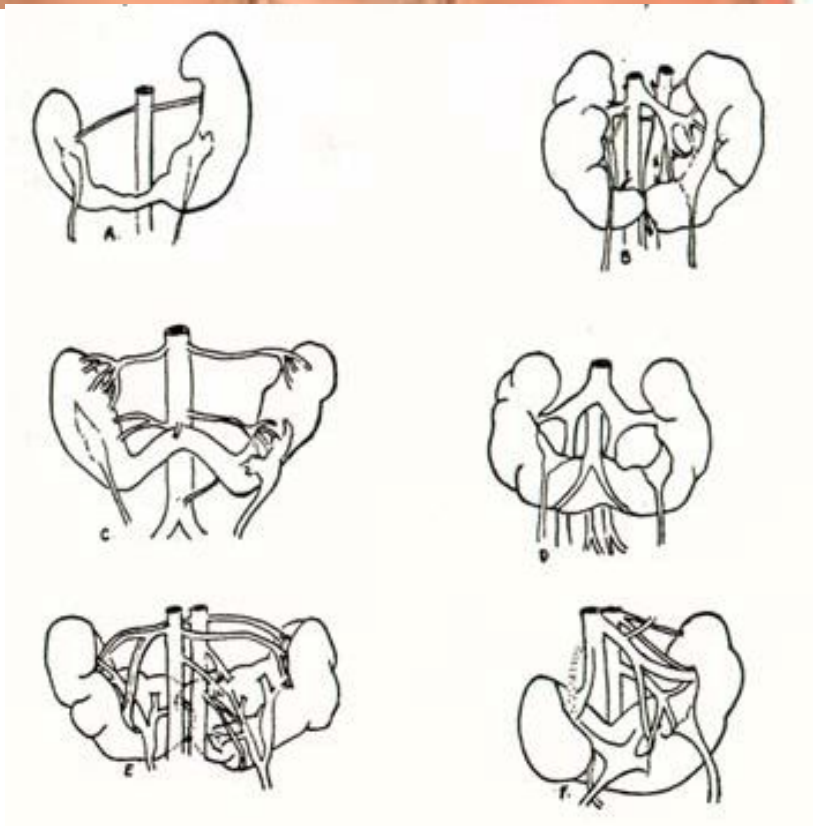

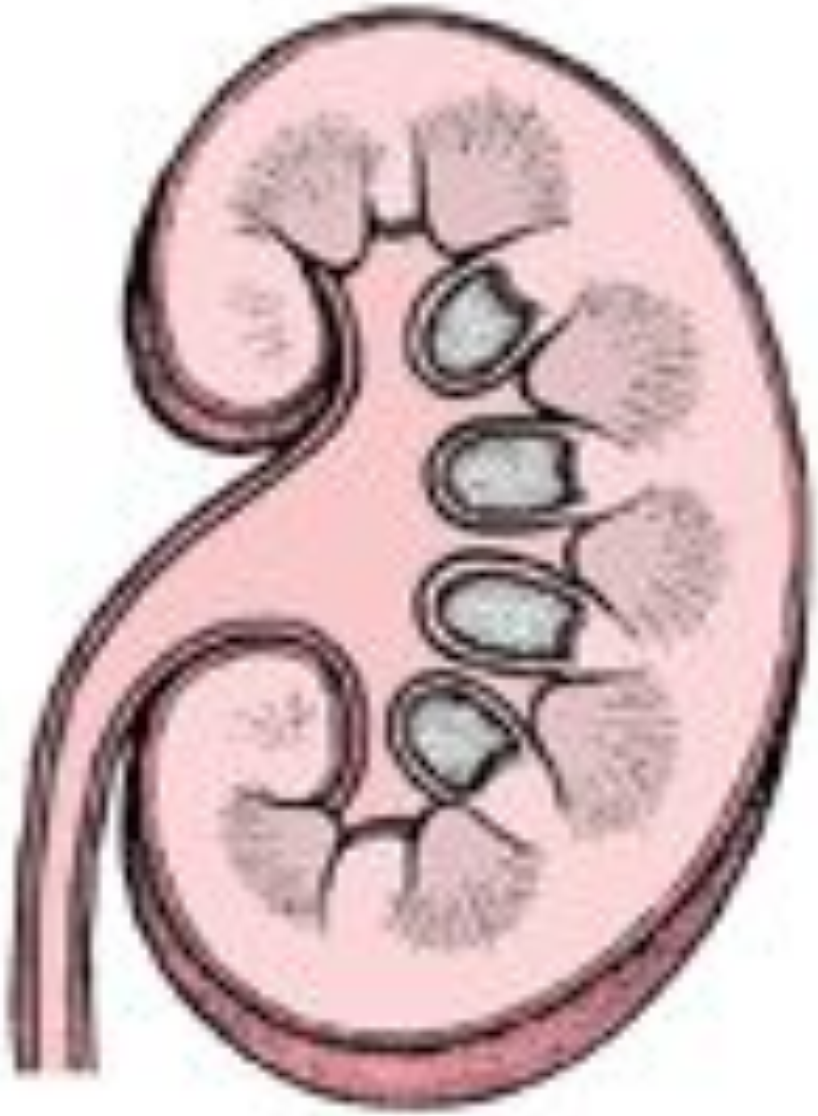

Normal Kidney

Polycystic Kidney

Методы исследования

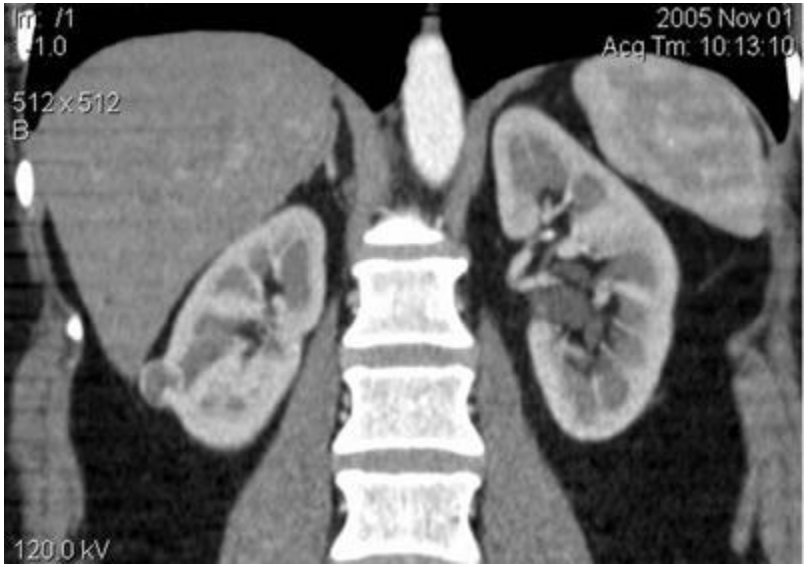

ПОЛОВАЯ СИСТЕМА

Рассматриваемые вопросы:

- Онтогенез мужских и женских половых органов;
- Строение и функции мужских внутренних половых органов;
- Строение и функции мужских наружных половых органов;
- Образование и пути выведения семени;
- Строение и функции женских внутренних половых органов;
- Строение и функции женских наружных половых органов;
- Анатомическое и клиническое понятие промежности;
- Строение мочеполовой и тазовой диафрагм. Отличия у мужчин и женщин.;
- Возрастные особенности, варианты и пороки половой системы, методы их диагностики.

Половая система представляет совокупность органов, обеспечивающих репродуктивную функцию.

- **Половые органы разделяются на мужские, órgana genitália masculína, и женские, órgana genitália femininа.**

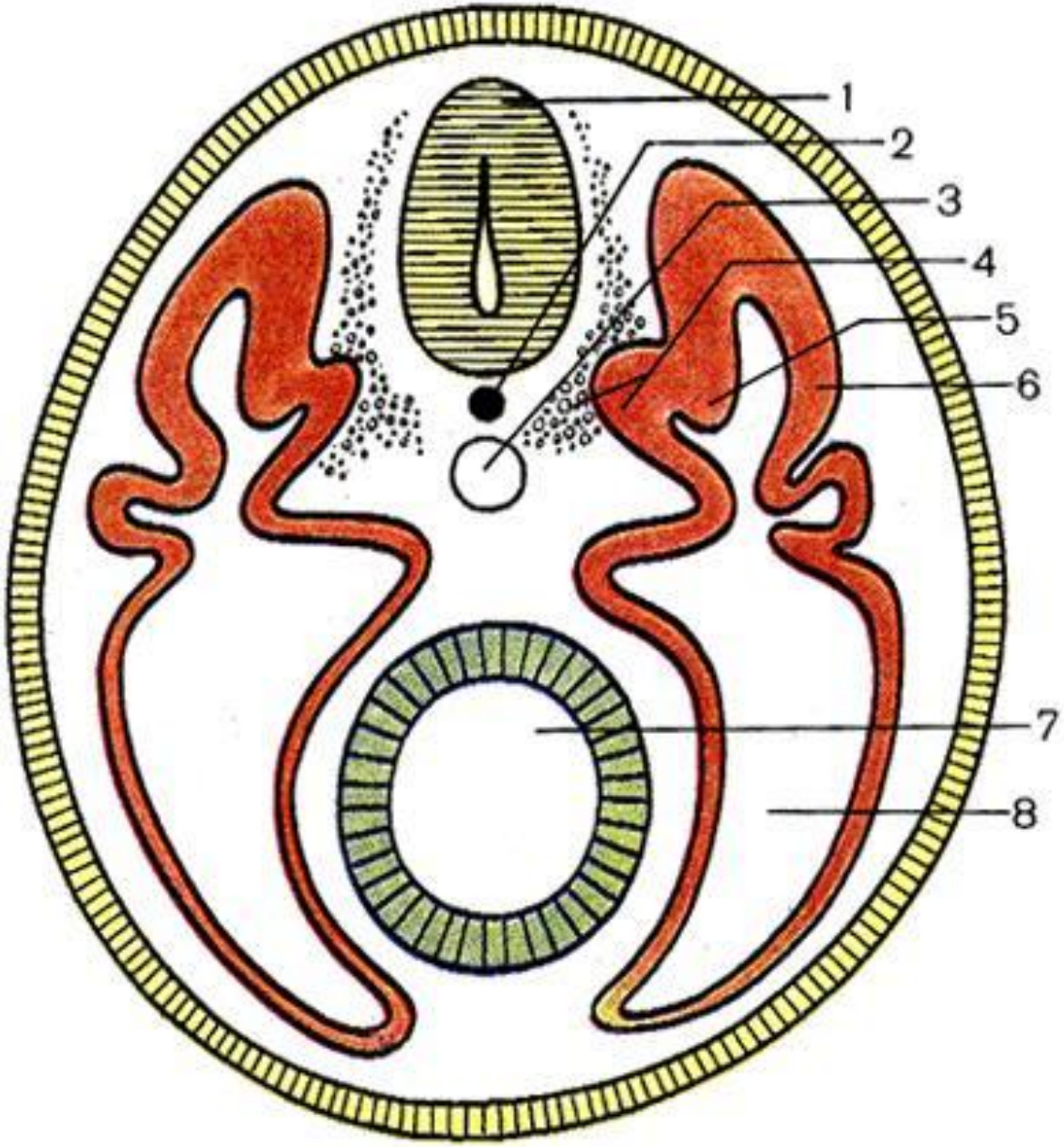

1 — нервная трубка;
2 — хорда;
3 — аорта;
4 — склеротом;
5 — миотом;
6 — дерматом;
7 — первичная кишка;
8 — полость тела (целом).

Поперечный разрез через тело зародыша (схема).

Развитие половой системы

Индифферентная стадия протекает у обеих полов одинаково

- на 3-й нед. в стенке желточного мешка появляются гонобласты (предшественники половых клеток),
- на 4-й нед. на поверхности первичных почек (*mesonephron*) образуются половые валики;
- гонобласты с током крови выселяются в толщу половых валиков
- из эпителия половых валиков образуются *фолликулярные клетки* в яичниках и *поддерживающие клетки* в семенниках

- из мезенхимы образуются интерстициальные эндокриноциты, которые осуществляют выработку половых гормонов. Эти клетки усиленно размножаются на 9-10 нед. эмбриогенеза, после 22 нед. их количество уменьшается
- от половых валиков в строму первичной почки врастают половые шнуры, в которых расположены гонобласты
- от тела первичной почки к клоаке тянется *мезонефральный* (Вольфов) проток, от него отщепляется *парамезонефральный* (Мюллеров) проток
- дифференцировка по половому признаку начинается с 6 недели
- *Фактор дифференцировки мужских гонад –Y – хромосома, на коротком плече которой локализуется ген половой детерминации (ГПД).*

ТАБЛИЦА 1. **РАЗВИТИЕ МУЖСКИХ И ЖЕНСКИХ ПОЛОВЫХ ОРГАНОВ**

ИСХОДНАЯ ФОРМА	МУЖСКАЯ ОСОБЬ	ЖЕНСКАЯ ОСОБЬ
Индифферентная половая железа	Testis	Ovarium
Краниальный отдел Mesonephros	Ductuli efferentes testis, appendix epididymis	Epoophoron
Каудальный отдел	Paradidymis	Paroophoron
Ductus mesonephricus (проток первичной почки, вольфов проток)	Ductus epididymis, ductus deferens, vesicula seminalis, ductus ejaculatorius	Ductus epoophori longitudinalis (canalis Gartneri)
Ductus paramesonephricus (парамезонефрический проток, мюллеров проток)	Appendix testis, utriculus prostaticus	Tuba uterina, uterus, vagina
Направляющая связка	Gubernaculum testis (в эмбриогенезе)	Ligamentum ovarii proprium, ligamentum teres uteri
Мочеполовая пазуха (синус)	Pars prostatica urethrae	Vestibulum vaginae
Половой бугорок	Corpora cavernosa penis	Clitoris
Половые складки	Corpus spongiosum penis	Labia minora pudendi
валики	Scrotum (частично)	Labia majora pudendi

Развитие мужских половых органов (МПО), кроме яичка

- Развитие МПО происходит под воздействием андрогенов, вырабатываемых со 2 месяца внутриутробной жизни яичком. До 2 месяцев по половым признакам плод индифферентен.
- Источники развития МПО различны

Орган	Источник
Придаток яичка	Вольфово тело
Семявыносящий проток, ампула, семенные пузырьки	Вольфов проток (из мочеполового синуса)
Простата	Из мочеполового синуса
Пещеристые тела	Половой бугорок
Губчатое тело	Половые складки
Мошонка	Половой валик

Развитие яичка

Яичко развивается в составе половой складки, которая находится забрюшинно, вначале на протяжении всего туловища. К 8 неделям она в основном редуцируется и остается только на уровне L_4-L_5. В конце 8 недели в половую складку заселяются из желточного мешка мужские половые клетки. Они начинают размножаться. Со 2-ого месяца начинают вырабатываться андрогены. К яичку подрастает Вольфов проток (СВП проток) и тело (придаток яичка).

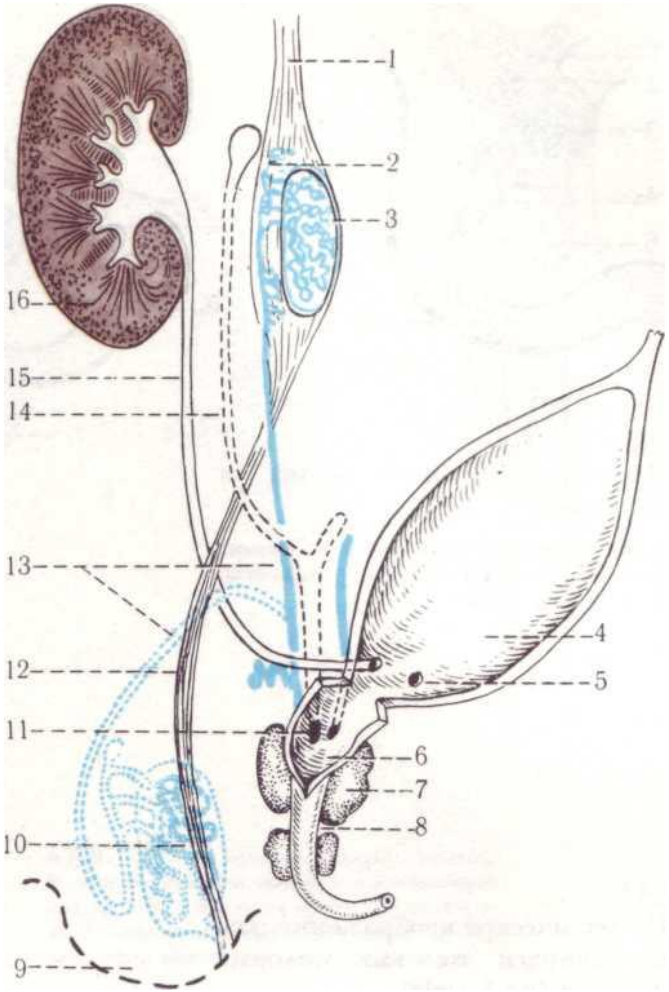

Развитие внутренних мужских и женских половых органов

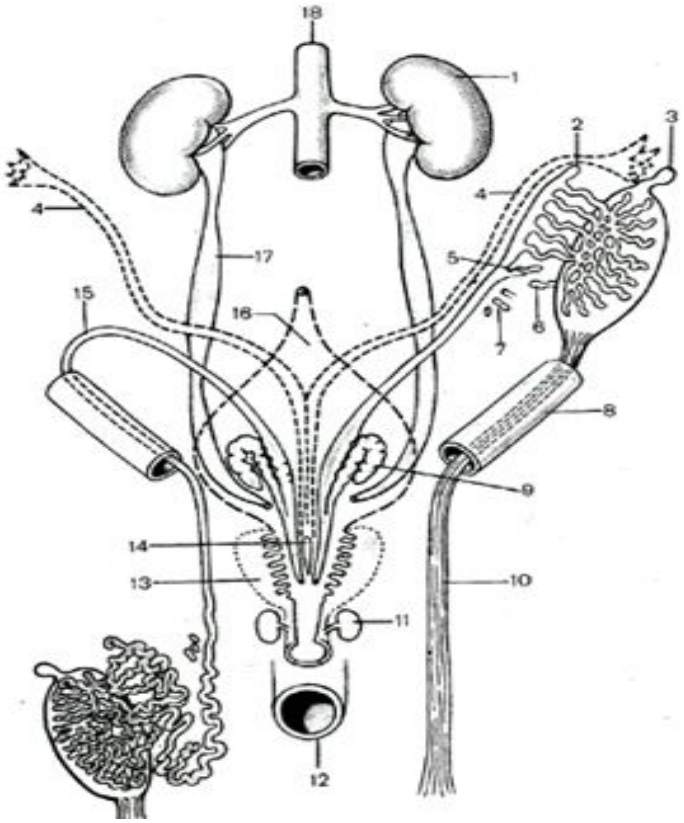

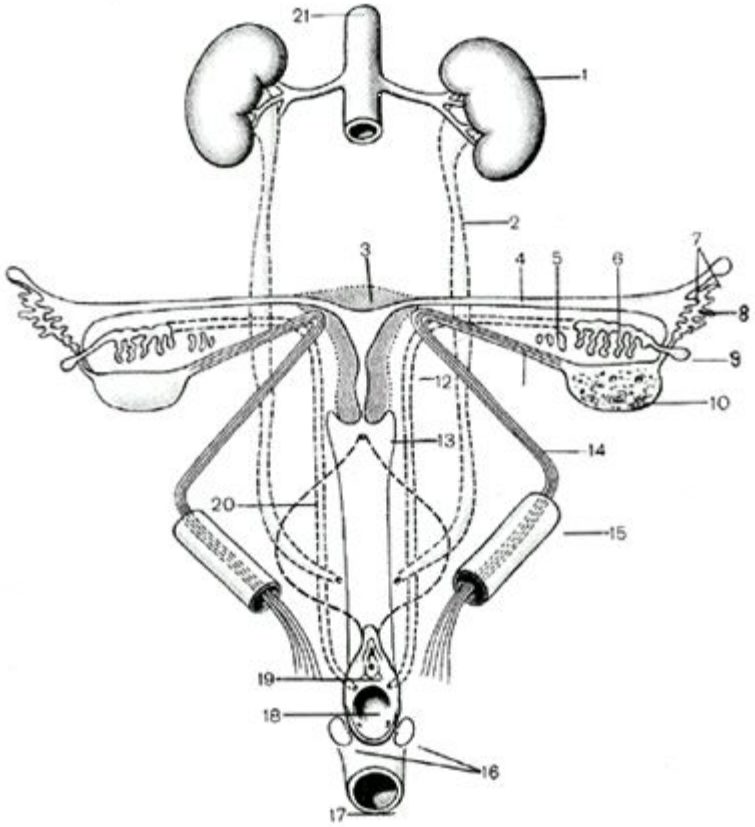

Развитие наружных мужских и женских

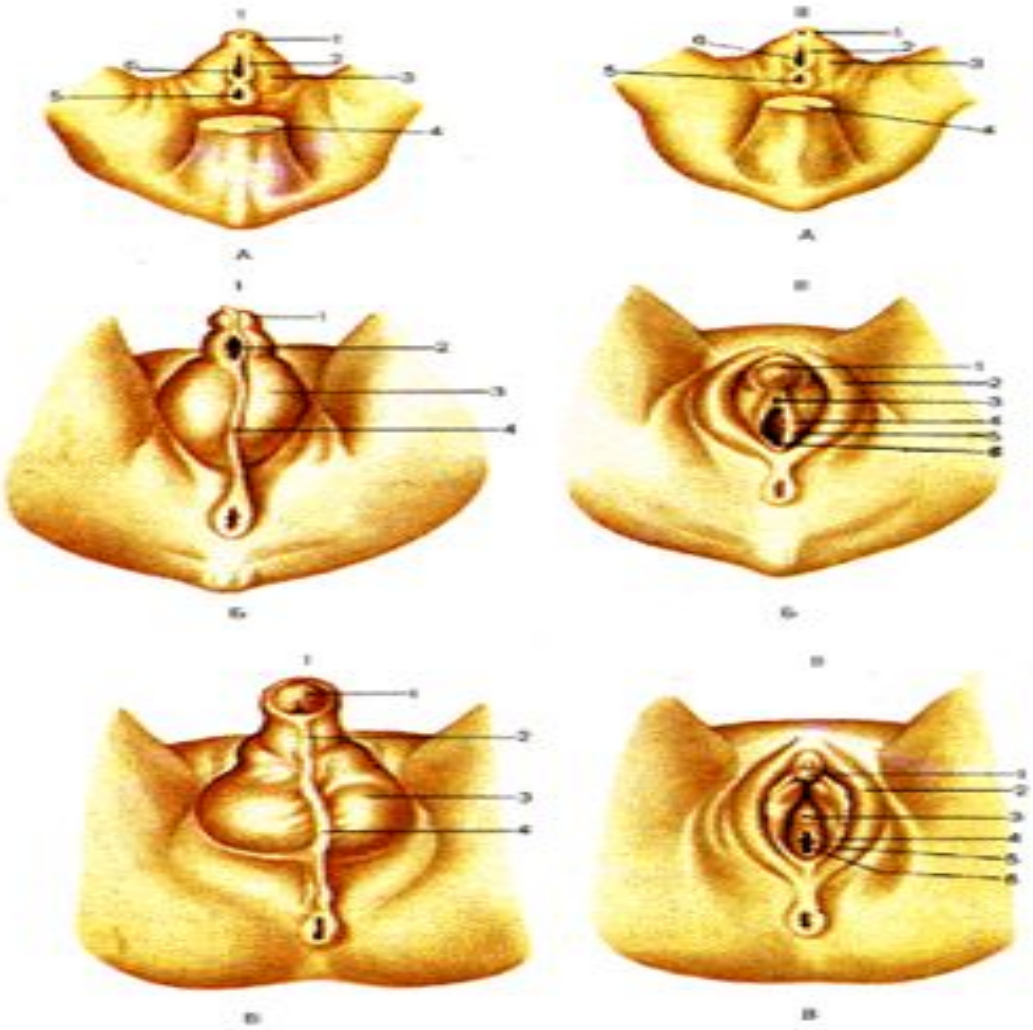

Мужская половая система (МПС)

Совокупность функционально взаимосвязанных органов, обеспечивающих выработку мужских половых гормонов, образование и созревание сперматозоидов (мужских половых клеток)

Классификация органов МПС

1. Внутренние половые органы: яички, семявыносящие протоки с семенными пузырьками, предстательная железа, бульбоуретральные железы
2. Наружные половые органы: половой член, мошонка

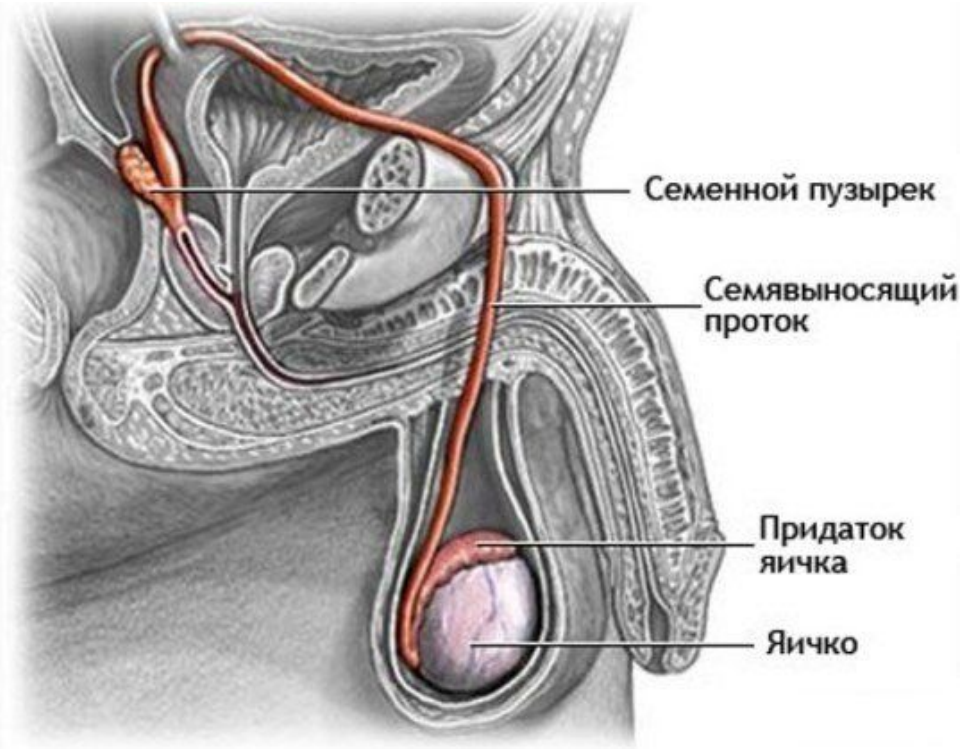

Строение яичка

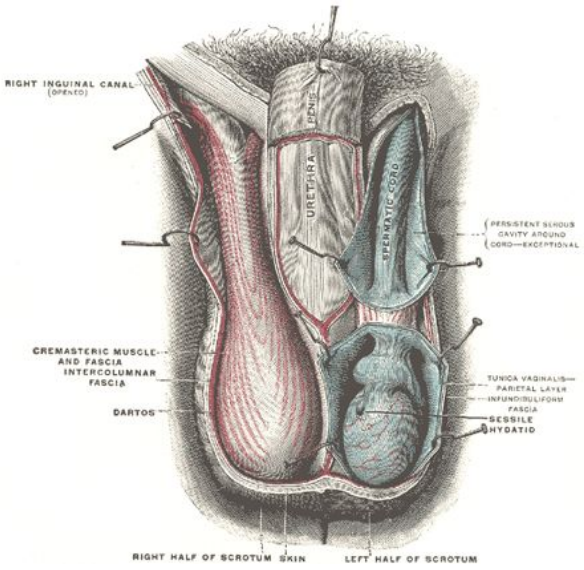

- testis, orchis, didymis

Парный орган, располагающийся в мошонке.

Размер 5 х 2,5 х 2,5 см

  - 2 полюса – верхний и нижний
  - 2 поверхности – медиальная и латеральная
  - 2 края – передний и задний
- Снаружи покрыто белочной оболочкой. На латеральной поверхности между придатком и яичком имеется пазуха.
- Внутри 200-300 долек и средостение яичка.

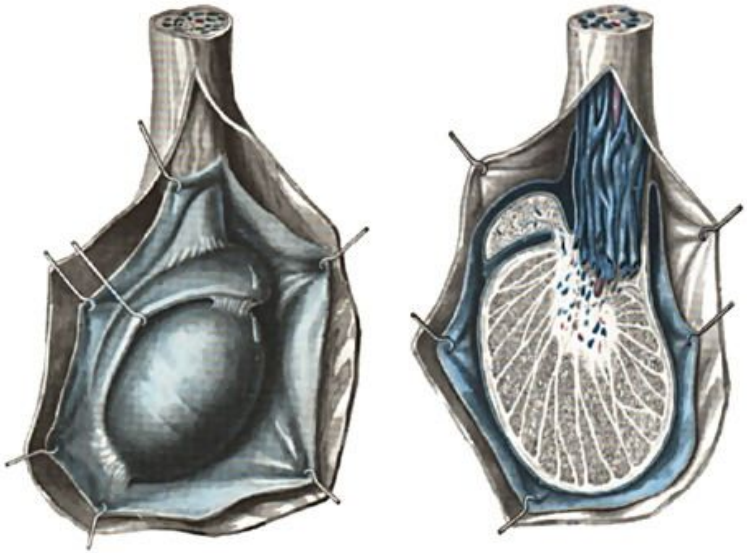

Сперматогенная функция яичка

Образование сперматозоидов происходит только в извитых семенных канальцах. В одной дольке имеется 1-2 канальца, каждый длинной 70-100 см. Общая протяженность всех канальцев 350-500 метров.

Сперматозоиды образуются из сперматогониев (из одного сперматогония 4 сперматозоида в результате мейоза).

Сперматозоид созревает 65 суток, но при этом он неподвижен (снаружи покрыт лецитином). Созревание происходит с 12 лет до конца жизни.

Запас сперматозоидов огромен

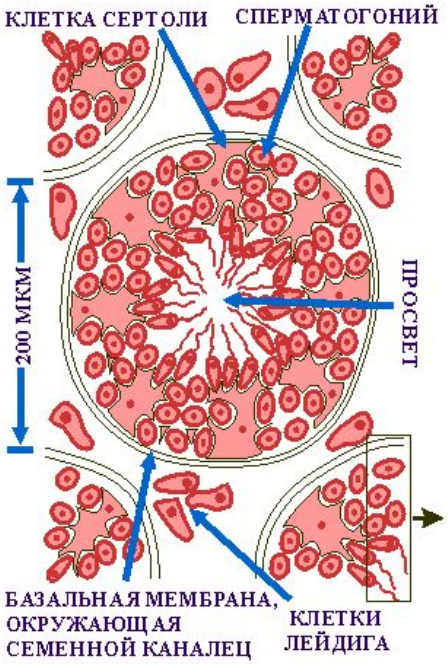

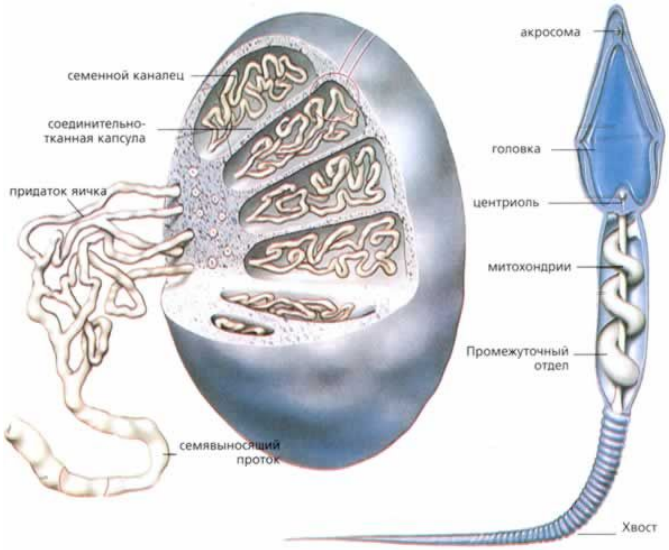

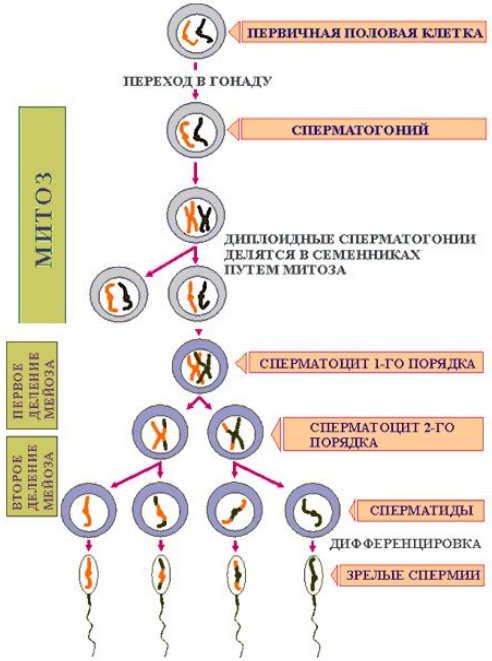

tubuli seminifeli contorti

tubuli seminifeli recti

rete testis

ductuli efferentis testis

ductus epididymus

ductus deferens

ampula ductus deferentis

ductus ejaculatoris

urethra

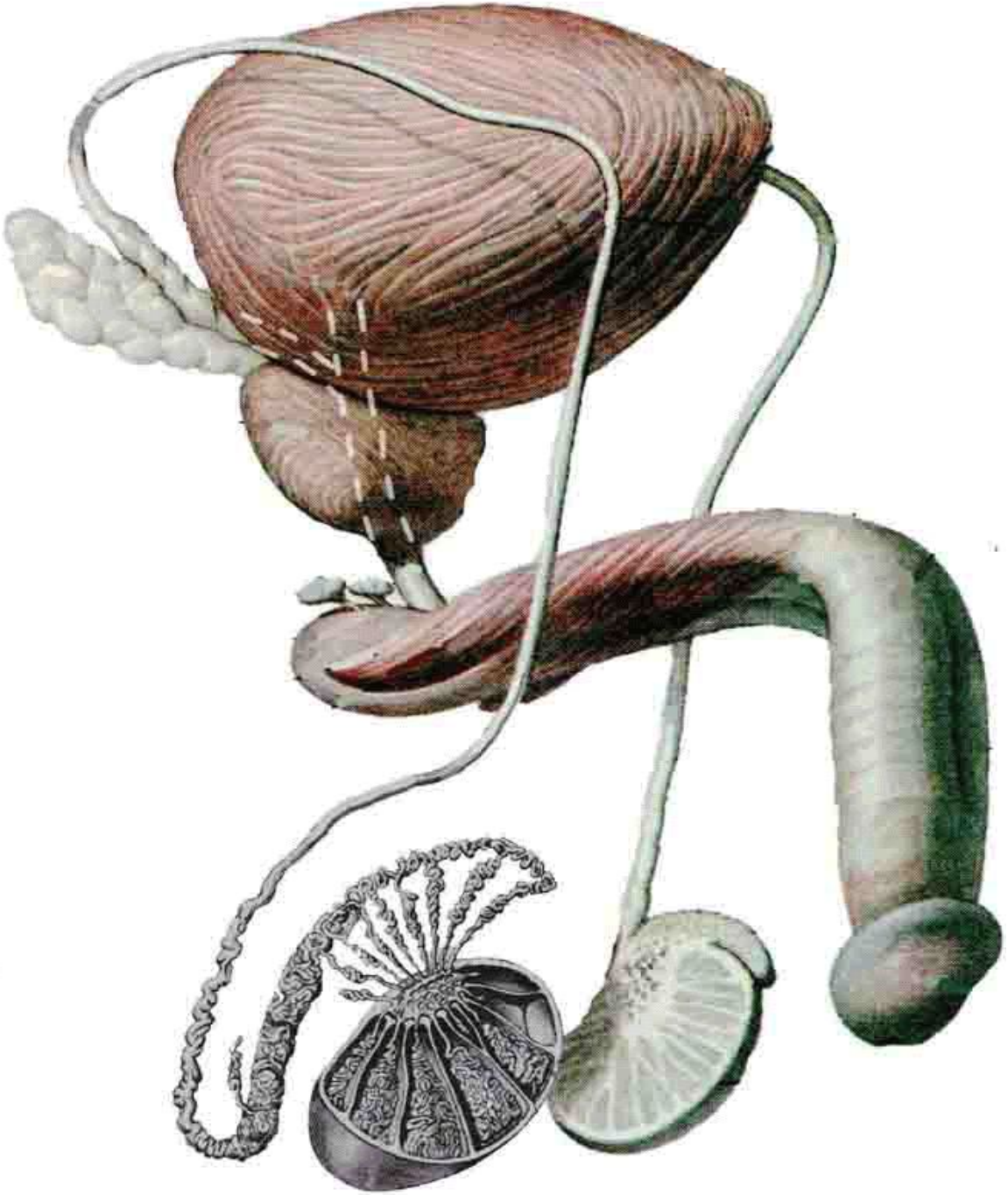

Опускание яичка

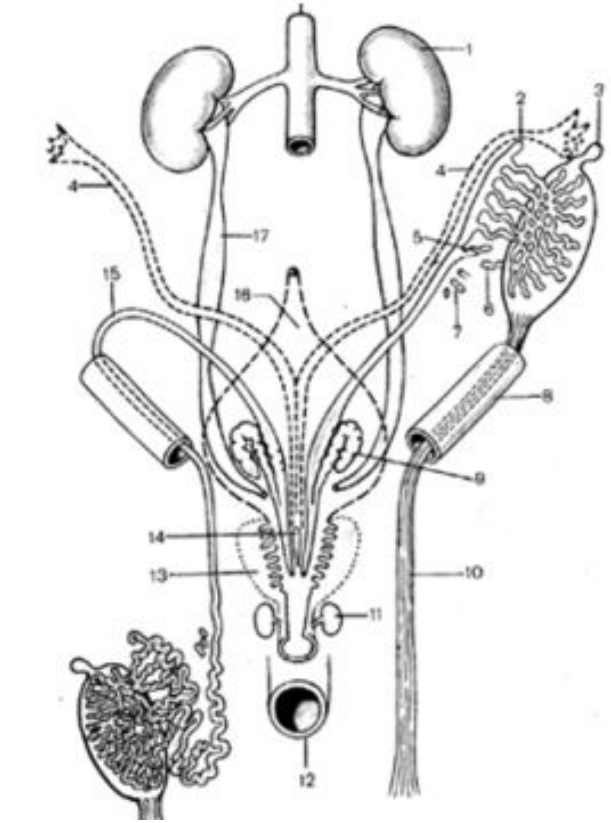

Развитие внутренних мужских половых органов (схема). (Левое яичко представлено в более ранней стадии, правое прошло через паховый канал.)

- В 3 месяца внутриутробного развития мошонка пустая, представлена только кожей и мясистой оболочкой. Яичко находится на уровне L_5 забрюшинно. От нижнего полюса яичка до дна мошонки простирается направляющая связка яичка. Связка не растет и подвергается ретенции, что обеспечивает опускание яичка.
- К 7 месяцам в мошонку вытягиваются фасциальные оболочки яичка, само яичко находится над входом в паховый канал.
- Яичко опускается в мошонку в середине 9 месяца. Влагалищный отросток, по которому проходило яичко зарастает на первом месяце после рождения.

Эндокринная функция яичка

- Интерстициальные клетки Лейдига вырабатывают мужские половые гормоны – андрогены.
- Выработка гормонов происходит фазно.
  - I – закладка и развитие мужских половых органов
  - II – формирование вторичных половых признаков
  - III – половая зрелость
  - IV – инволюция

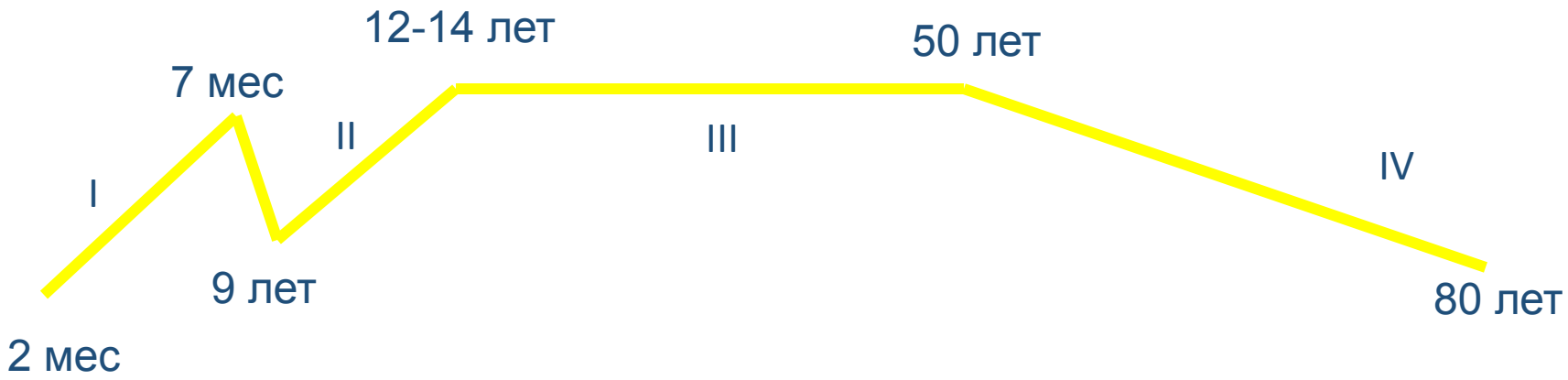

Семявыносящий проток, ампула СВП и семенные пузырьки

СВП

- Является проводником неподвижных сперматозоидов.
- имеет четыре части:
  - Придатковую,
  - Канатиковую
  - Паховую
  - Тазовую
- Стенка состоит из трех оболоче
  - Слизистая
  - Мышечная
  - Адвентициальная
- Длина 20 см, Ø – 4 мм.

Толщина мышечной оболочки – 3 мм.

Ампула СВП

- Емкость для накопления сперматозоидов и образования первичной спермы. В ампулу поступает секрет семенных пузырьков, который содержит ионы и фруктозу. Данный секрет растворяет лецитиновую оболочку сперматозоида и обеспечивает его подвижность.

- Семенные пузырьки – выпячивание стенки ампул, располагаются забрюшинно.

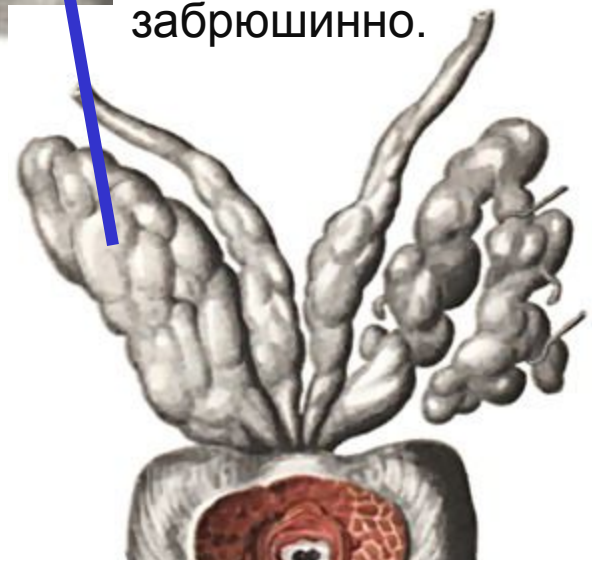

Простата

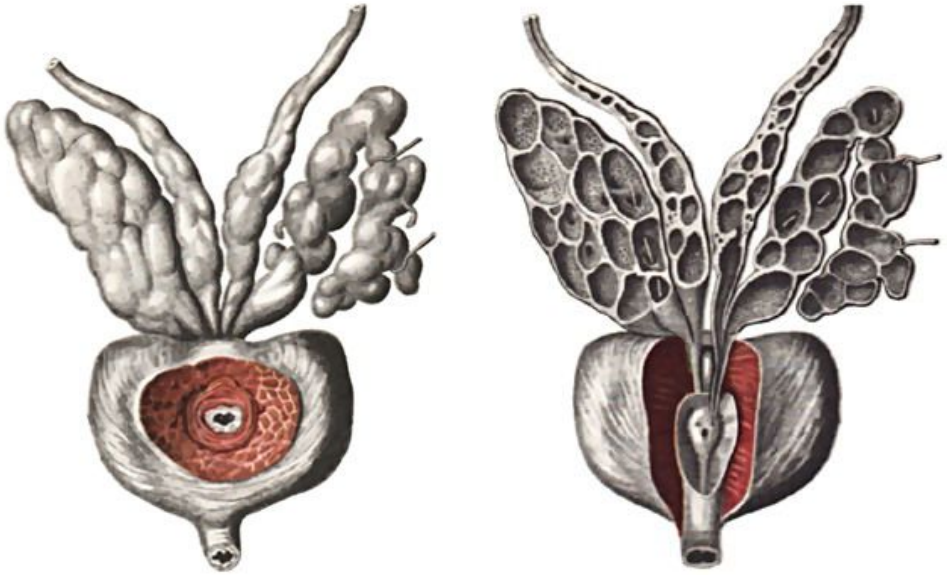

- Добавочная половая железа, имеющая форму каштана. Через нее проходит простатическая часть уретры.
- Простата состоит из железистой ткани – 50%, гладкой мускулатуры и соединительной ткани – по 25%.

- Железистая ткань представлена в виде простатических железок (50), вырабатывающих простатический сок. Он ощелачивает мочеиспускательный канал и разбавляет сперму. Различают три вида простатических желез:
  - слизистые
  - подслизистые
  - гладкомышечные
- В простатическую часть уретры открываются семявыбрасывающие протоки, обеспечивающие выведение спермы из ампул.

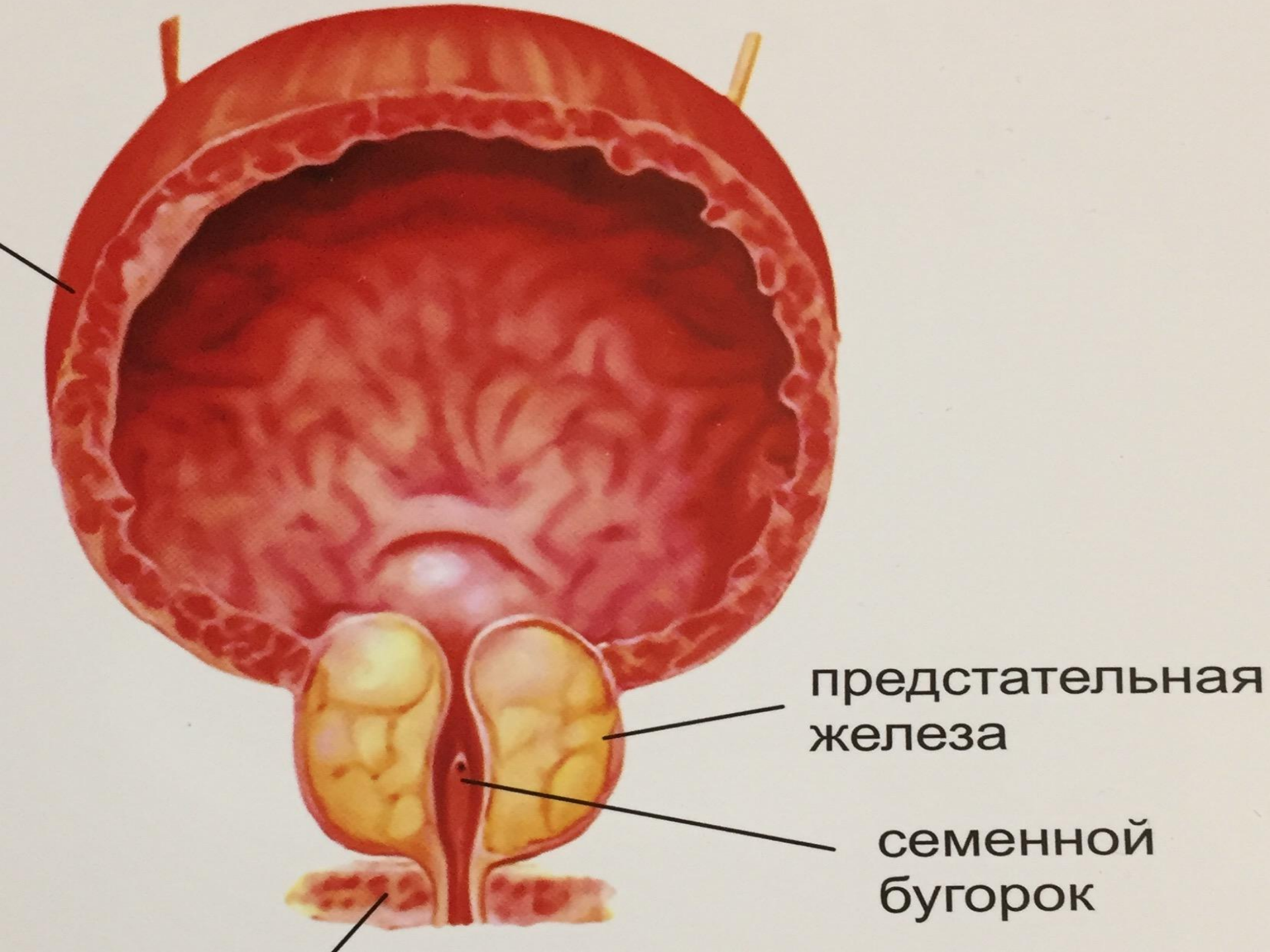
предстательная
железа
семенной
бугорок

Половой член

- Имеет свободную и фиксированную части:
  - головку
  - шейку
  - тело
  - корень
- Основу составляют два пещеристых и одно губчатое тело, которые образованы эластической тканью, содержащей внутри полости (каверны), способные при возбуждении заполняться кровью. Снаружи тела покрыты фасциями и эластической кожей (без подкожной жировой клетчатки).
- В области корня имеются две мышцы:
  - луковично-губчатая
  - седалищно-пещеристая
- К лобковой кости пещеристые тела фиксированы подвешивающей и пращевидной связками.
- Через губчатое тело проходит мочеиспускательный канал.

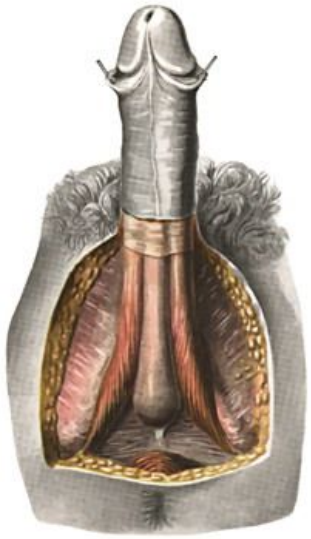

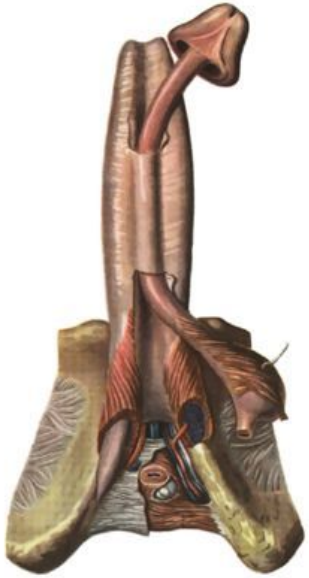

Инструментальные методы обследования

УЗИ-исследование органов мошонки и малого таза.

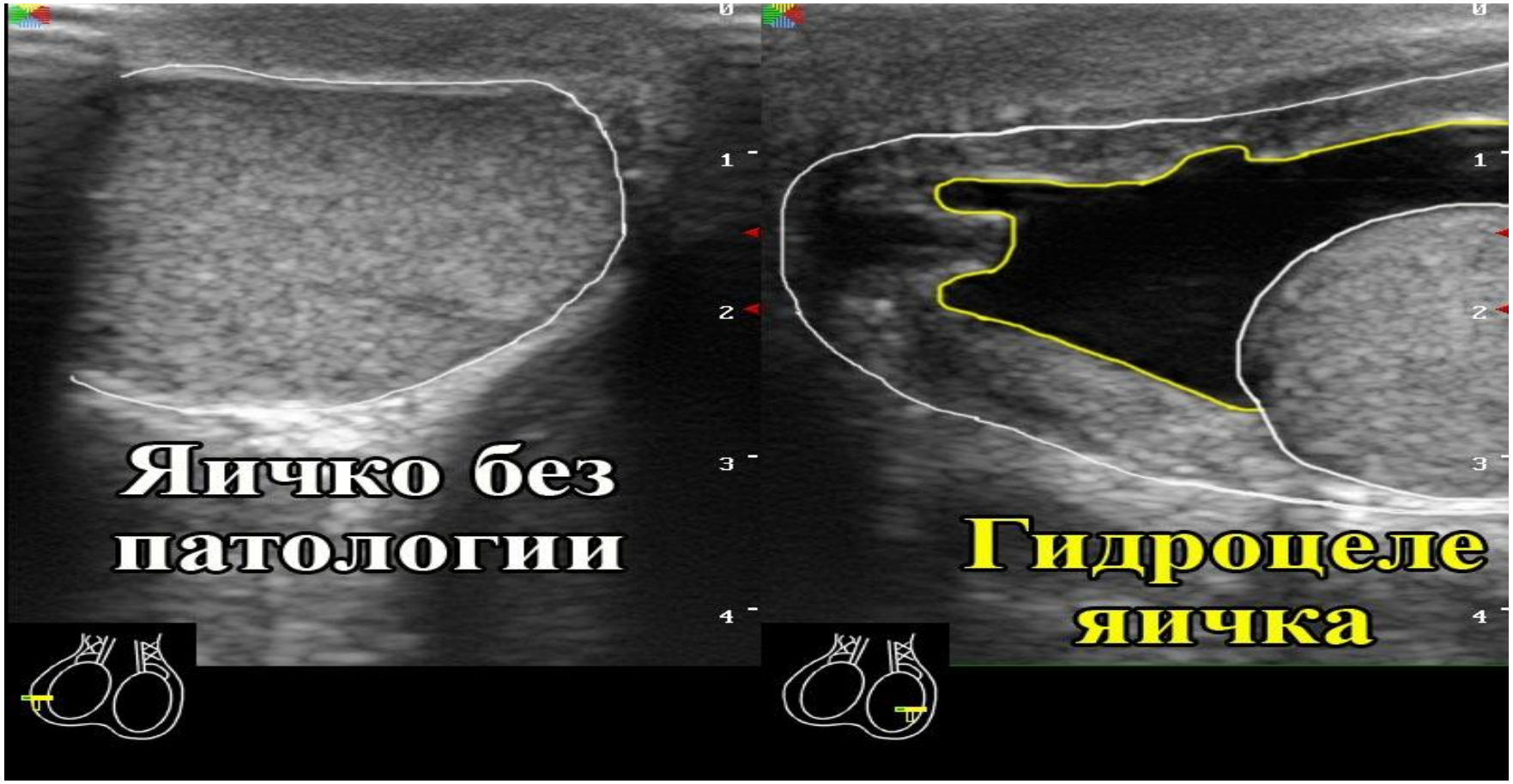

Трансректальное УЗИ – метод, позволяющий оценить состояние предстательной железы пациента.

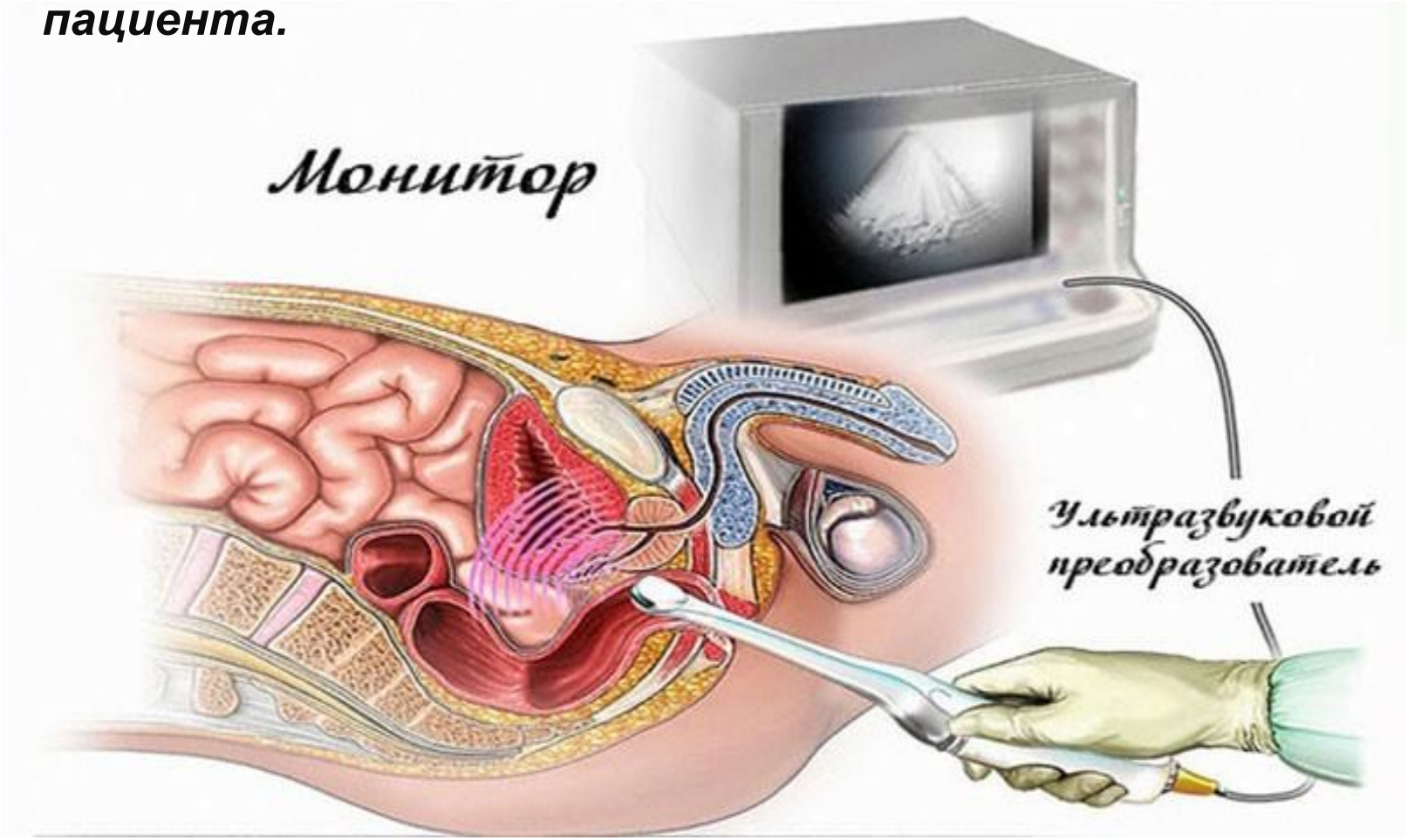

КТ и МРТ – дополнительные методики, которые используются в том случае, если данных, полученных от анализов и инструментальных исследований недостаточно

Строение женской половой системы

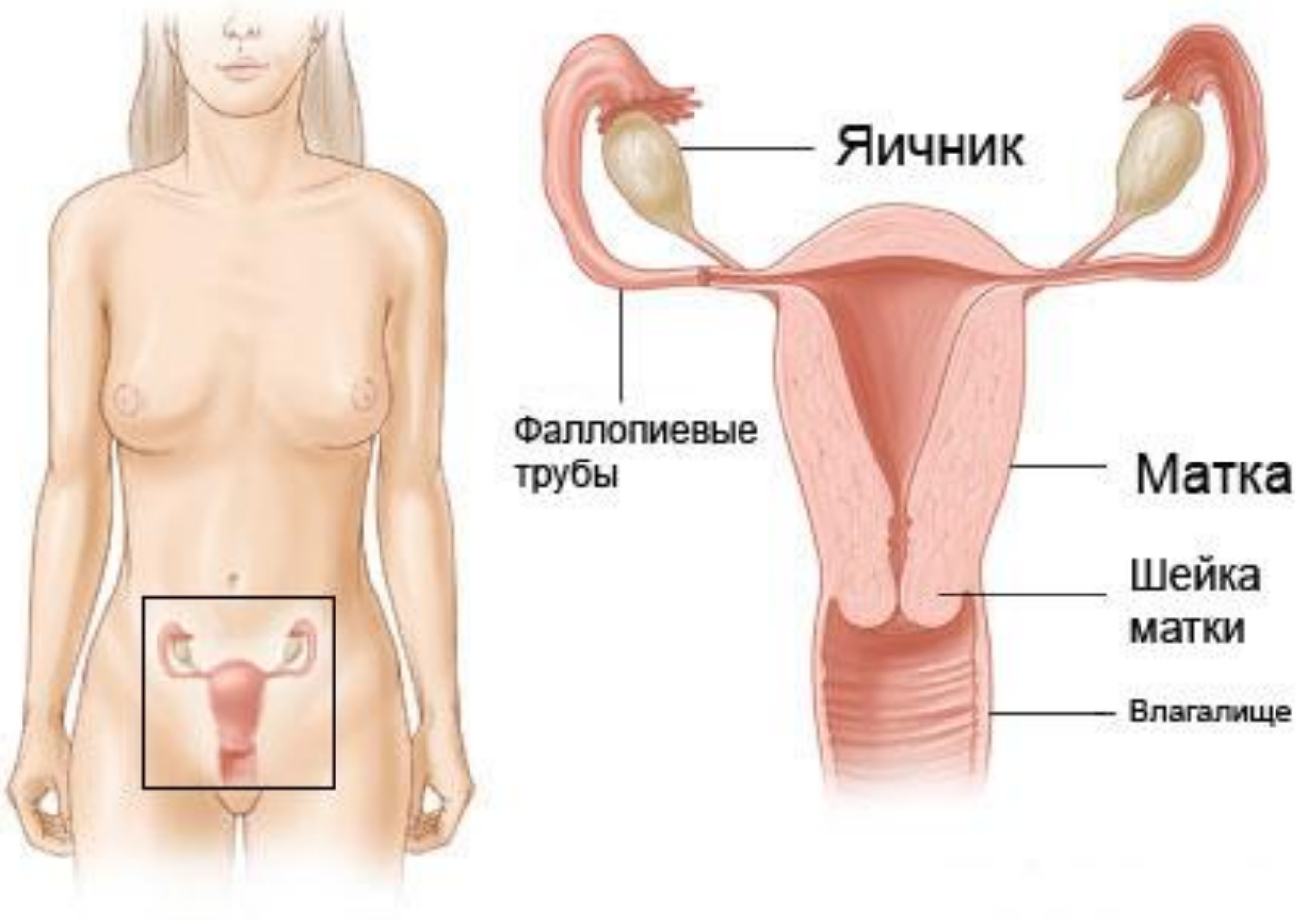

Женские половые органы разделяют на наружные и внутренние

Наружные женские половые органы:

- ✔ Лобок (*mons pubis*)
- ✔ Большие половые губы *(labia majora pudendi)*
- ✔ Малые половые губы *(labia minora pudendi)*
- ✔ Большие железы преддверия *(glandulae vestibulares maiora)*
- ✔ Луковица преддверия *(bulbus vestibuli)*
- ✔ Клитор *(clitoris)*
- ✔ Девственная плева *(hymen)*

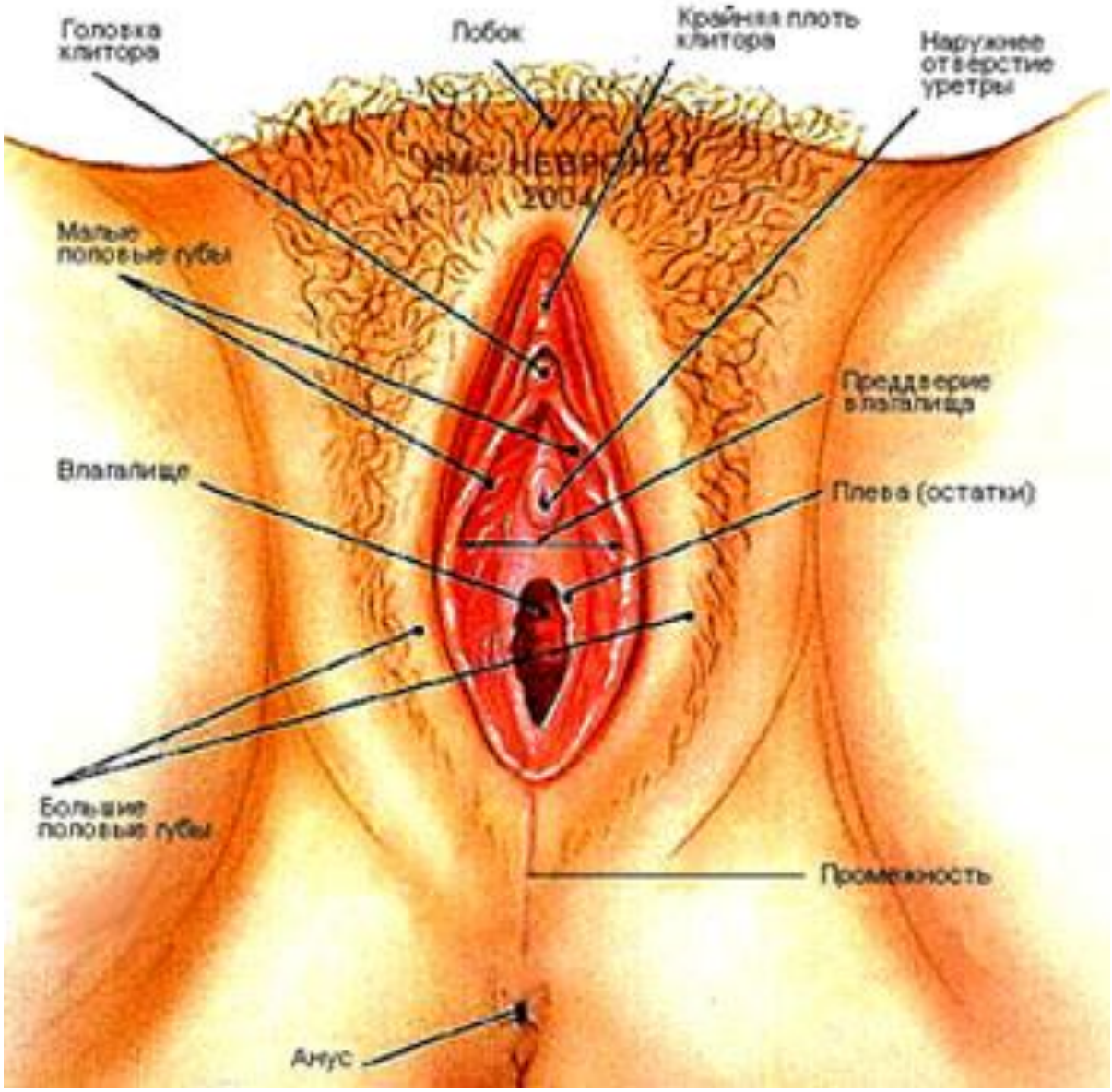
Головка клитора
Побок
Крайняя плоть клитора
Наружнее отверстие уретры
Малые половые губы
Преддверие влагалища
Влагалище
Плева (остатки)
Большие половые губы
Промежность
Анус

Внутренние женские половые органы

- ✔Яичники (*ovaria)*
- ✔Матка (*uterus)*
- ✔Маточные трубы (*tubae uterinae)*
- ✔Влагалище (*vagina)*

Женский мочеиспускательный канал

- непарный полый орган в виде изогнутой трубки длиной 2,5-3,5 см, открывается в преддверии влагалища на 2 см ниже клитора.

Яичник, ovarium, oophoron

- парная женская половая железа, располагается в полости малого таза.

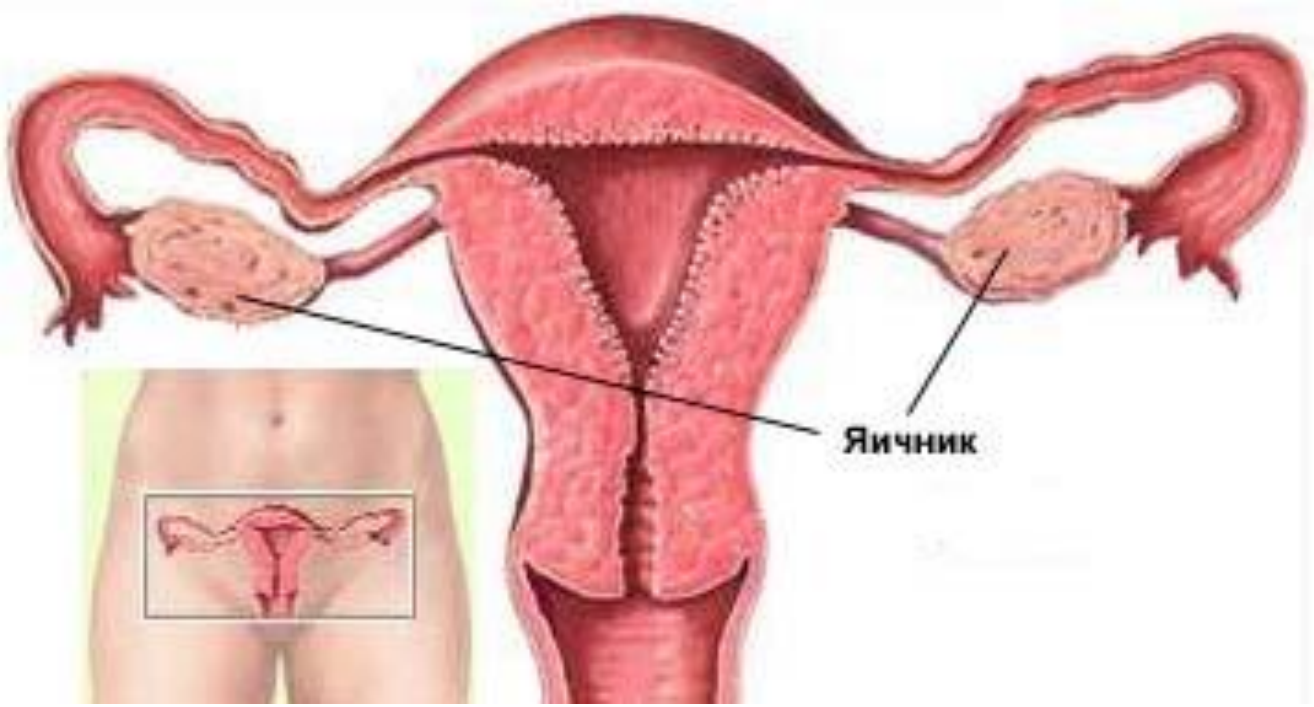

В яичниках созревают женские половые клетки (яйцеклетки), а также продуцируются поступающие в кровь и лимфу женские половые гормоны.

Поверхность яичника покрыта белочной оболочкой

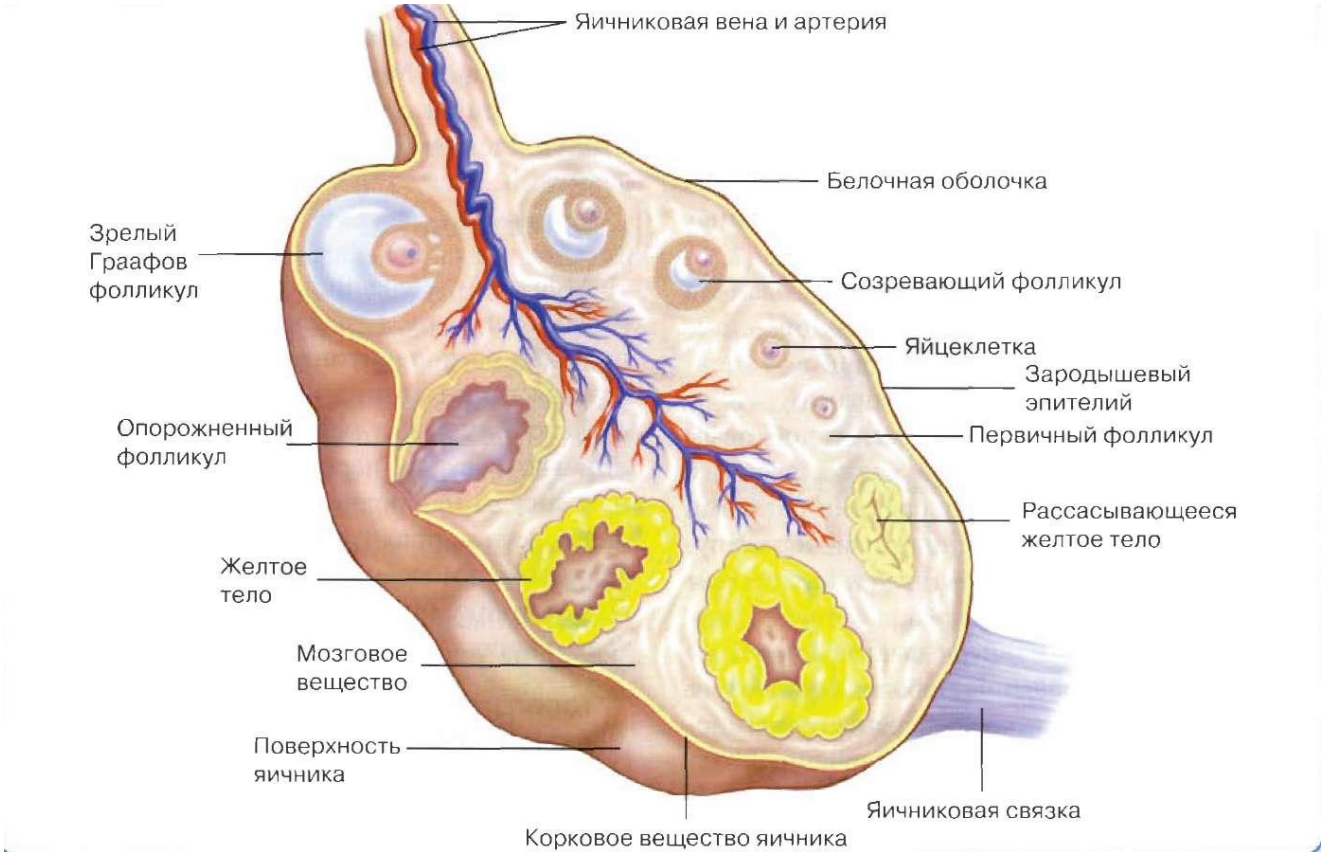

Менструальный цикл

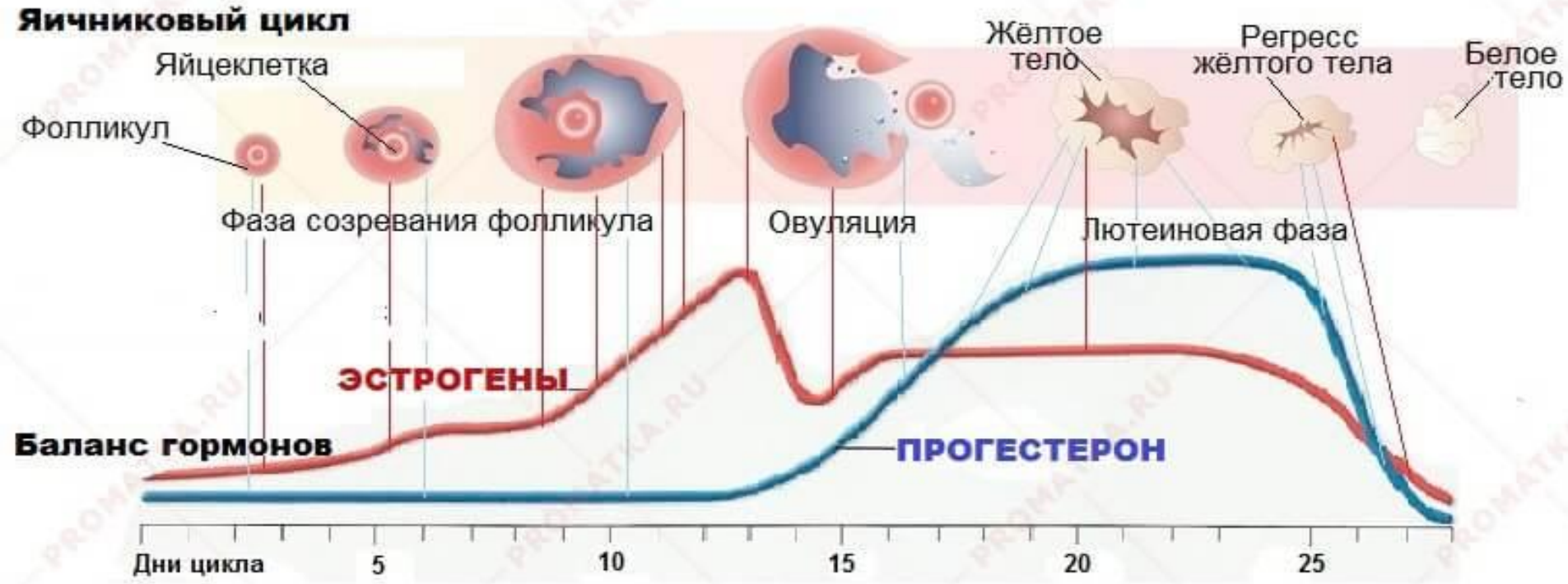

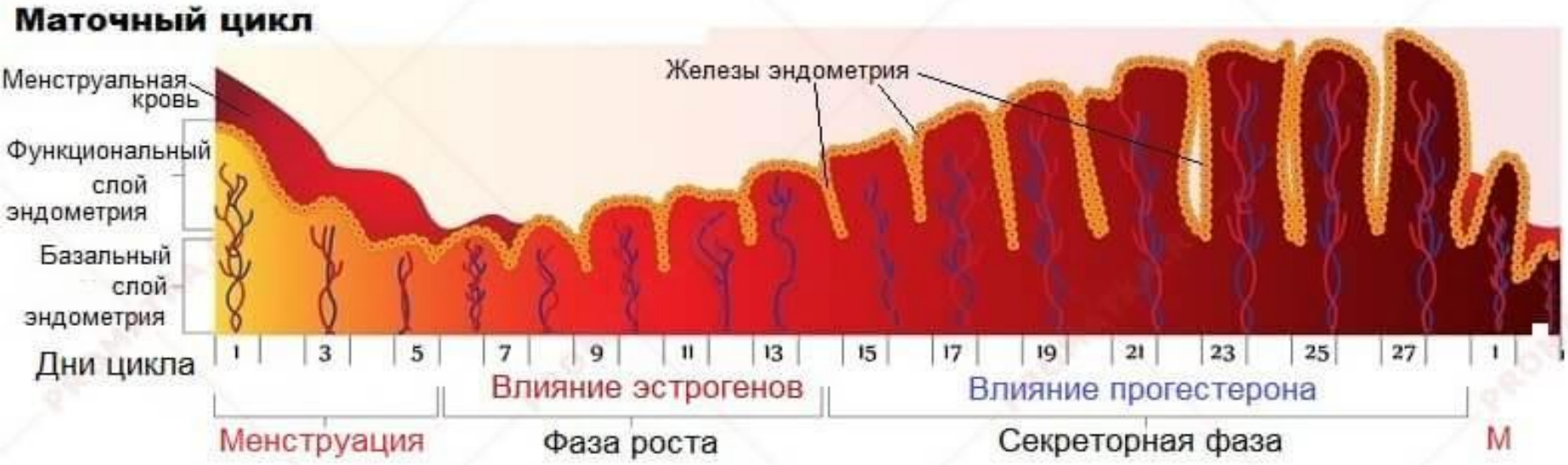

Подвешивающий аппарат внутренних половых органов включает следующие связки:

- **Круглые связки матки**(ligg. teres uteri). Круглые связки матки притягивают дно матки кпереди (наклонение кпереди).
- **Широкие связки матки**. Это дупликатура брюшины, идущая от ребер матки до боковых стенок таза.
- **Собственные связки яичников** начинаются от дна матки сзади и ниже места отхождения маточных труб и идут к яичникам.
- **Связки, подвешивающие яичники**, или воронкотазовые связки, являются продолжением широких маточных связок, идут от маточной трубы до стенки таза.

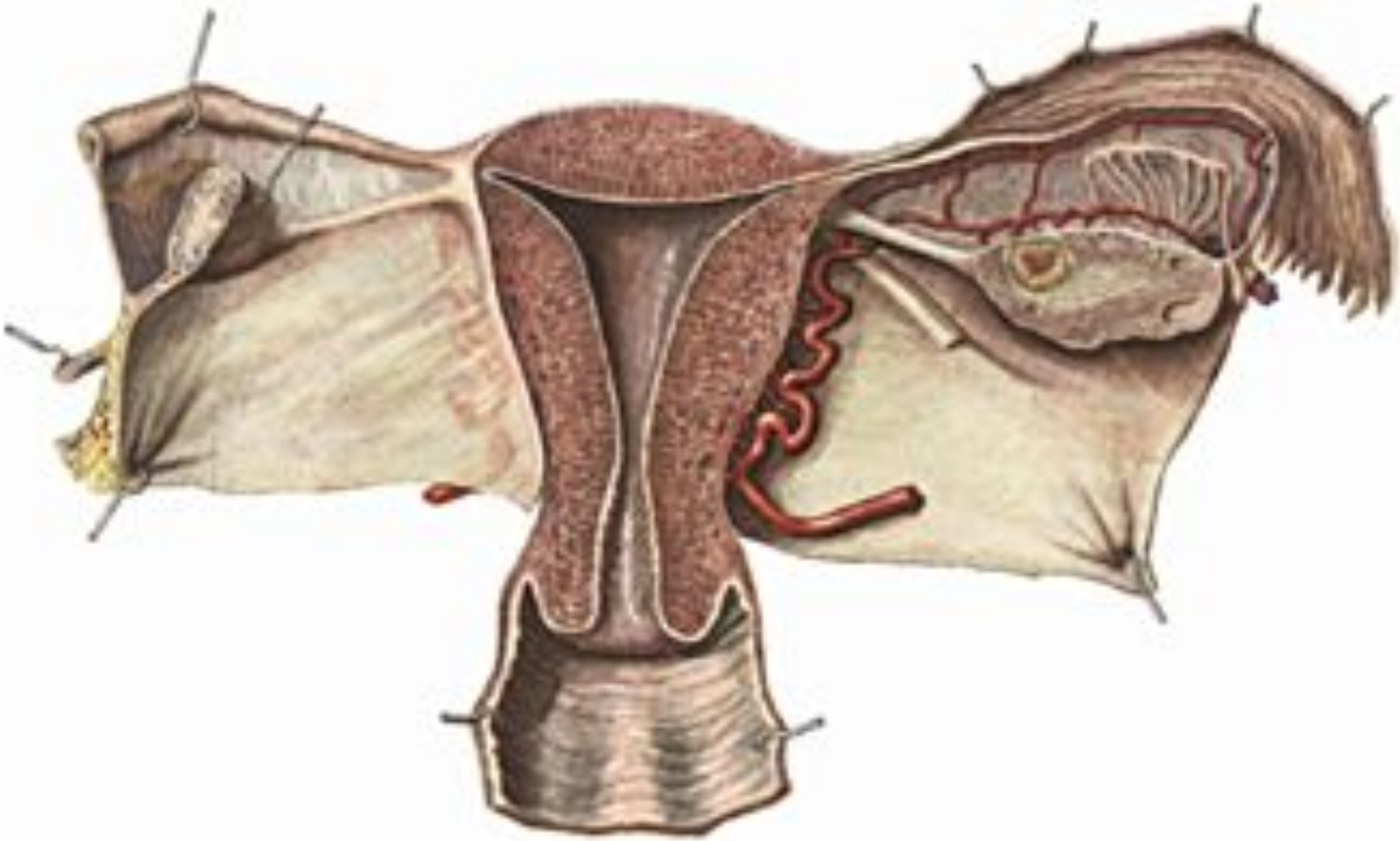

Маточные (фаллопиевы) трубы, tuba uterina, salpinx

- полый парный орган, проводит яйцеклетку от яичника в полость матки.

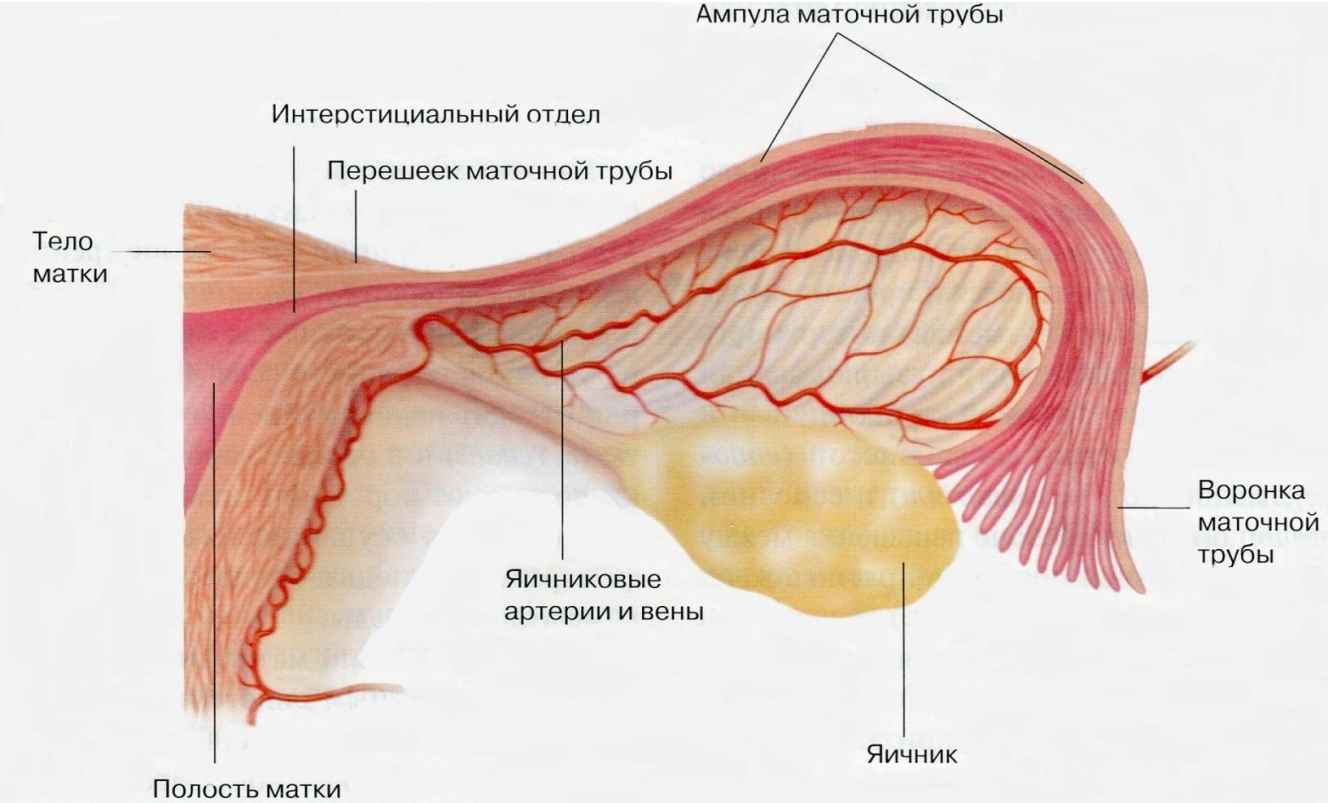

Отделы трубы

- ✔*Воронка*, имеющая на краях многочисленные бахромки
- ✔*Ампулярная часть*
- ✔*Перешеек*, представляющий собой ближайший к матке суженный отдел
- ✔*Маточная часть*, заключенная в боковой стенке матки в области ее дна

Функции

- ✔После овуляции маточная труба служит местом, куда попадает ооцит
- ✔Маточная труба обеспечивает продвижение ооцита по направлению к матке
- ✔В ампулярной части трубы происходит оплодотворение ооцита
- ✔В последующие 40 суток маточная труба способствует перемещению развивающегося зародыша в матку.

Матка, uterus, metra, histera

-непарный полый мышечный орган.

Полость матки имеет на разрезе во фронтальной плоскости форму треугольника, основание которого направлено к дну матки, а вершина обращена вниз и переходит в канал шейки матки

Топография матки

При пустом мочевом пузыре дно матки направлено вперед, а передняя ее поверхность смотрит вперед и вниз; подобный наклон матки вперед носит название **anteversio.** При этом тело матки, перегибаясь вперед, образует с шейкой угол, открытый кпереди, **anteflexio**.

При растяжении пузыря матка может быть отклонена назад (retroversio), продольная ось ее будет идти сверху вниз и вперед. Изгиб матки назад (retroflexio) представляет собой уже патологическое явление.

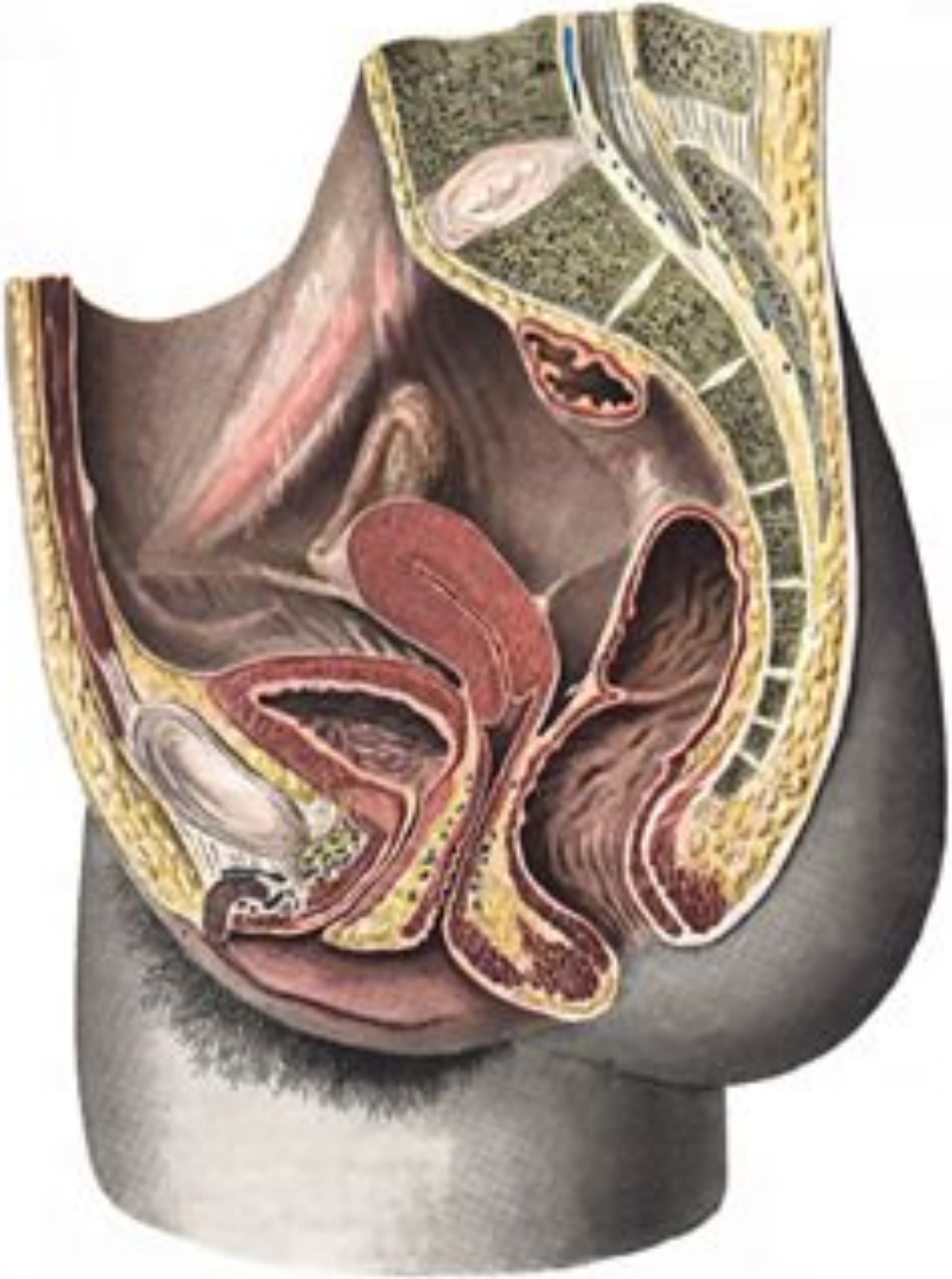

Функции:

- ✔ Матка – место развития плода с 5го дня, вплоть до родов
- ✔ Матка участвует в образовании плаценты, с ее помощью происходит питание и дыхание зародыша, а также удаление продуктов метаболизма
- ✔ В плаценте вырабатывается ряд гормонов
- ✔ Механическая защита плода

Гистологическое строение

- ✔ Эндометрий выстлан однослойным призматическим эпителием, содержит пальмовидные складки

- ✔ Миометрий, мощный мышечный слой

- ✔ Периметрий , серозная оболочка, покрывает всю матку, за исключением краев и передней части шейки
- ✔ Вокруг шейки, под брюшиной матка окружена клетчаткой, параметрий

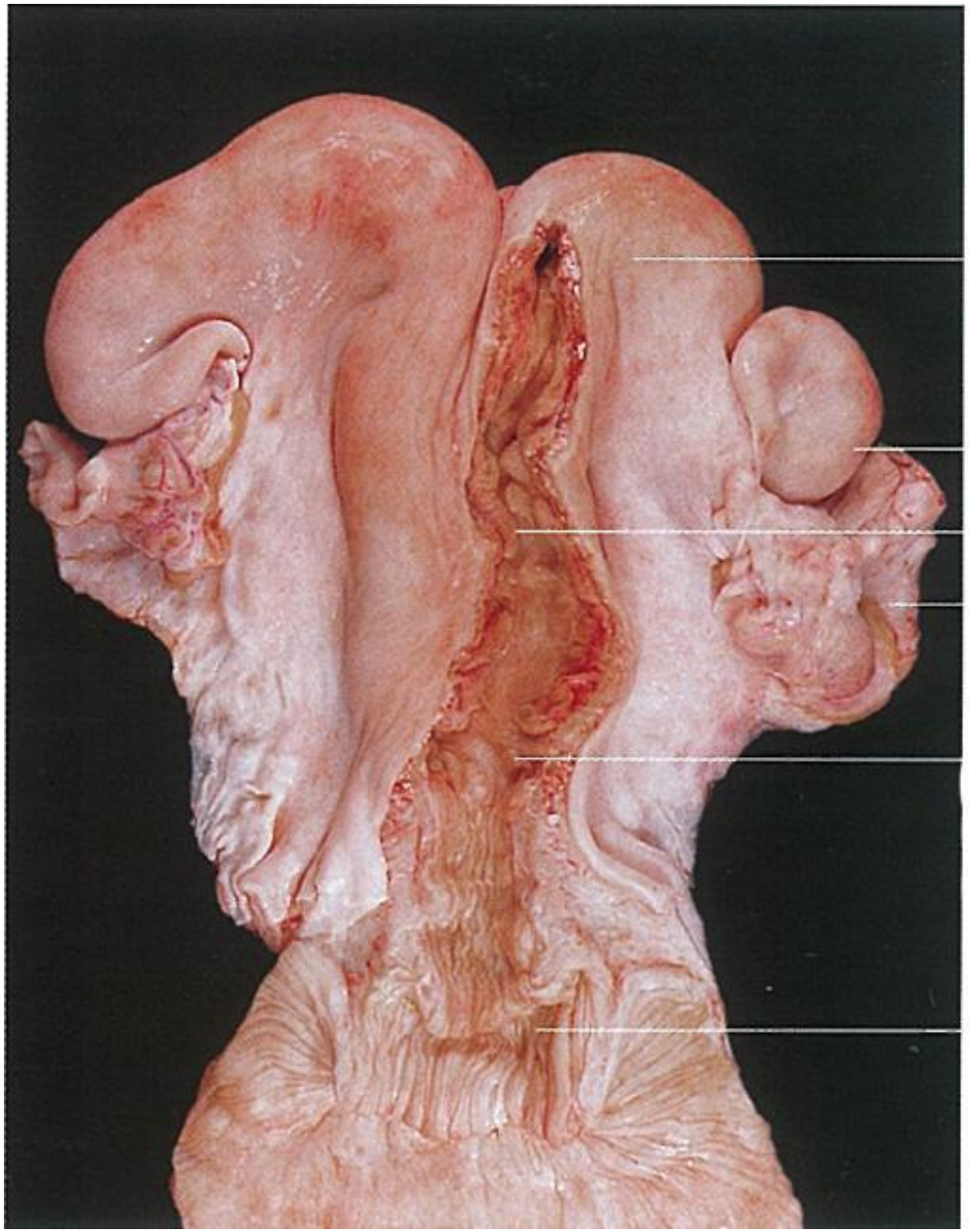
Рог матки
Яичник
Маточная бородавка
Маточная труба
Тело матки
Шейка матки

Влагалище

- непарный полый орган, соединяющий матку с наружными половыми органами, служит для совокупления, выведения месячных и плода.

- мышечно-фиброзная трубка длиной 8-10 см, которая верхним своим концом охватывает шейку матки

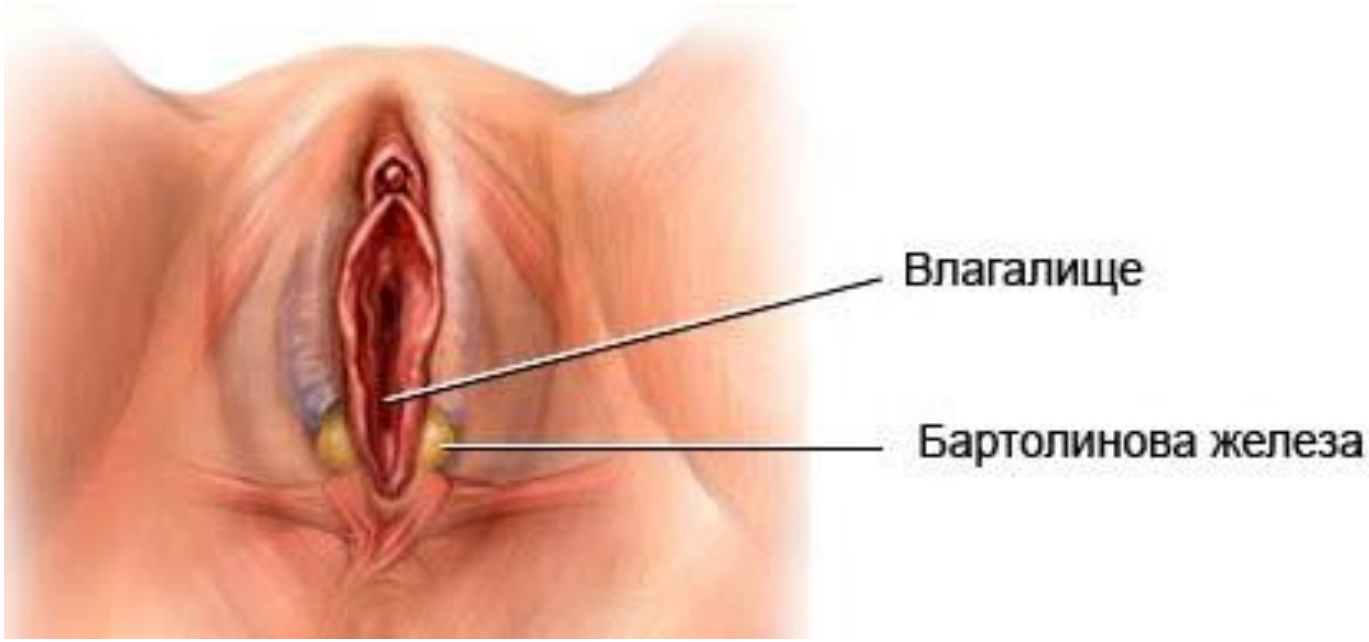

Мышцы женской и мужской промежности

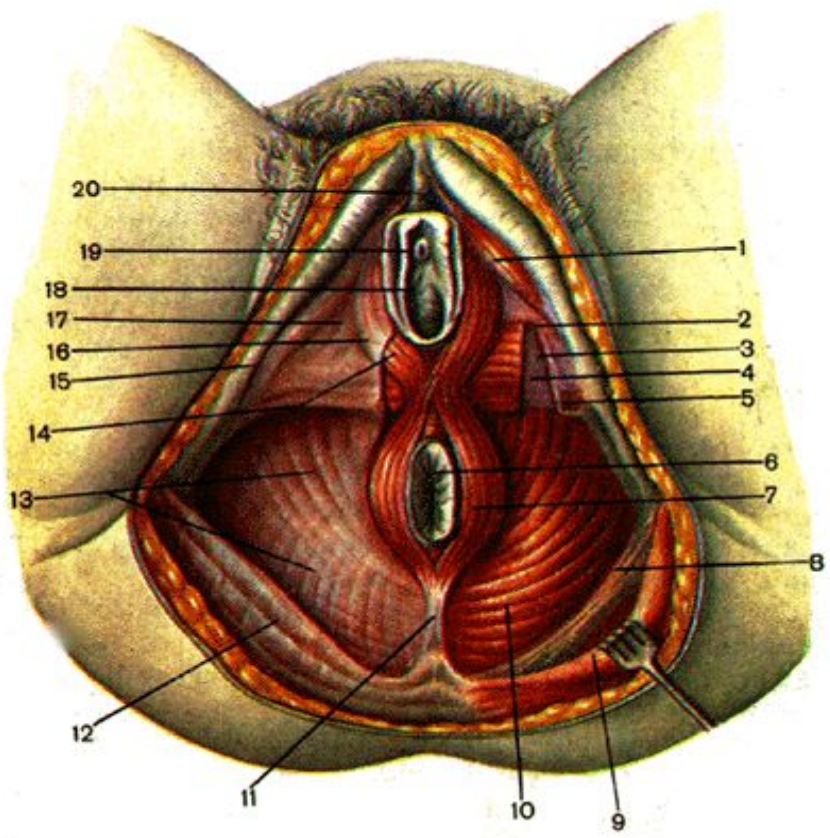

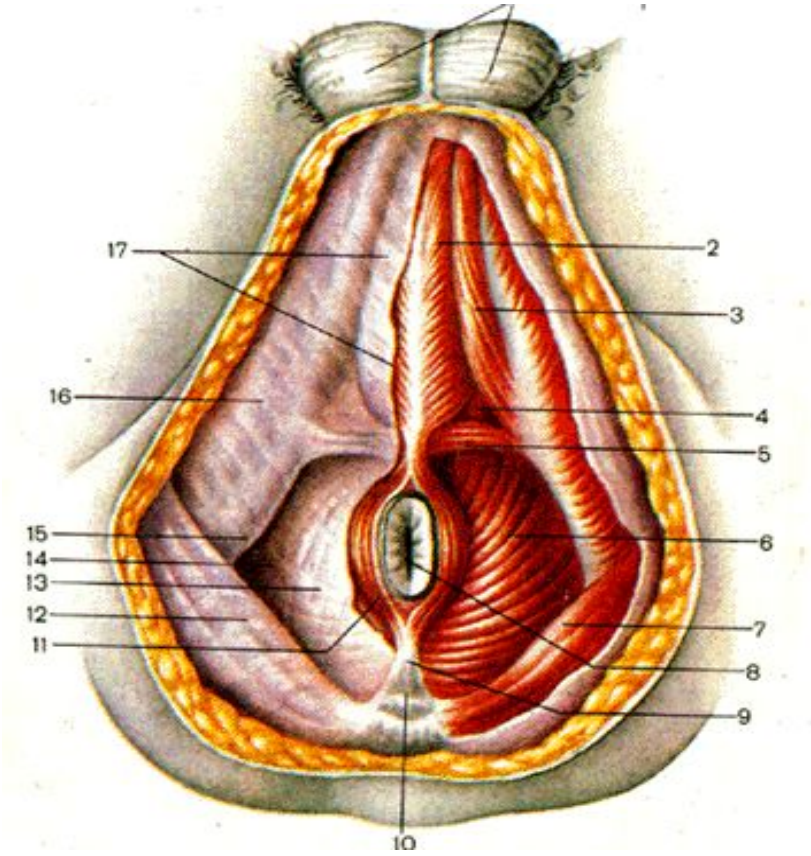

Промежность, **perineum**, пространство, соответствующее выходу таза и выполненное поперечнополосатыми мышцами, которые покрываются фасциями и составляют вместе с ними две диафрагмы: мочеполовую, **diaphragma urogenitale**, и тазовую, **diaphragma pelvis**

Diaphragma urogenitale

- **Глубокий слой мышц:**
- 1. M. transversus perinei profundus
- 2. M. sphincter urethrae

- **Поверхностный слой мышц:**
- 1. M. bulbospongiosus, у мужчин - (m. ejaculator seminis et accelerator urinae), у женщин - (m. constrictor cunni)
- 2. M. Ischiocavernosus
- 3. M. transversus perinei superficialis

Diaphragma pelvis

- **Глубокий слой мышц**:
- 1. M. levator ani
- 2. M. coccygeus

- **Поверхностный слой мышц:**
- M. sphincter ani externus

Аномалии развития органов МПС

I. Аномалии развития яичка:

1. *Гипоплазия яичка* – сопровождается снижением эндокринной функции;
2. *Ретенция яичка* – задержка процесса опускания яичка:
   - *монорхизм* – отсутствие одного яичка;
   - *крипторхизм* – отсутствие двух яичек.
3. *Эктопия яичка* – отклонение яичка от обычного пути опускания;
4. *Инверсия яичка* – необычное положение яичка;
5. *Сихорхизм* – слияние закладок правого и левого яичек;

- *Врожденная паховая грыжа* – обусловлена незаращением влагалищного отростка брюшины;

1. *Мужской ложный гермафродитизм* – двуполость;
2. *Истинный гермафродитизм* – истинная двуполость.

II. Аномалии развития семенного канала и семенного пузырька:

- *Атрезия семенного канатика;*

1. *Гипоплазия семенных пузырьков;*
2. *Удвоение семенного канатика;*
3. *Кисты семенного пузырька;*

- *Кисты семенного канатика.*

Аномалии развития органов МПС

III. Аномалии мужского полового члена:

1. *Микропения* – короткий половой член;
2. *Макропения* – длинный половой член;
3. *Фимоз* – узкое отверстие полового члена;
4. *Искривление полового члена*.

IV. Аномалии развития мочеиспускательного канала:

5. *Эписпадия* – расщепление мочеиспускательного канала с верхней (передней) стороны полового члена;
6. *Гипоспадия* – расщепление мочеиспускательного канала с нижней стороны;

- *Удвоение уретры*;

1. *Врожденные сужения уретры*;
2. *Дивертикулы уретры*.

V. Аномалии развития мошонки:

3. *Расщепление мошонки;*

- *Приращение мошонки к половому члену;*

1. *Кисты и каналы по ходу шва промежности;*
2. *Несимметричная мошонка.*

Гипоспадия

Эписпадия

Удвоение полового члена

Пороки развития внутренних и наружных женских половых органов

I. Неправильное положение яичников;
II. Добавочный яичник;
III. Нарушение сращения мезонефральных (Мюллеровых) протоков:
- *двойная почка;*
- *двойное влагалище*

IV. Однорогая матка;
V. Отсутствие труб, матки и влагалища;
VI. Женский ложный гермафродитизм.

Внутренние половые органы женщины в норме и при некоторых пороках развития матки и влагалища

а - норма (1 - влагалище, 2 - яичник, 3 - маточная труба, 4 - матка);
б - аплазия матки и влагалища (отсутствие матки и влагалища);
в — удвоение матки и влагалища;
г — двурогая матка с одной шейкой;
д - двурогая матка с двумя шейками;
е - двурогая матка с неодинаково развитыми рогами;
ж - двурогая матка с функционирующим замкнутым рогом;
з — двурогая матка с атрезированным левым рогом;
и - седловидная матка.

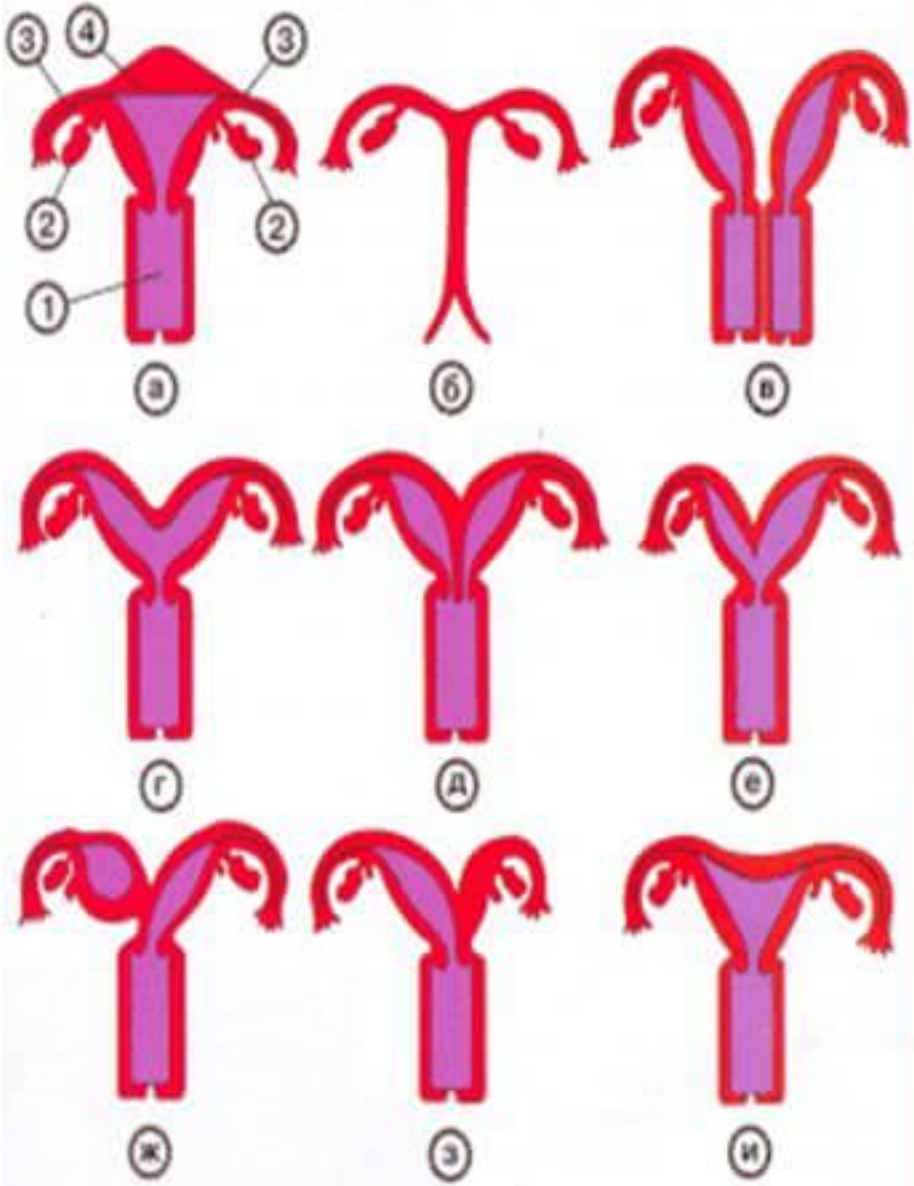

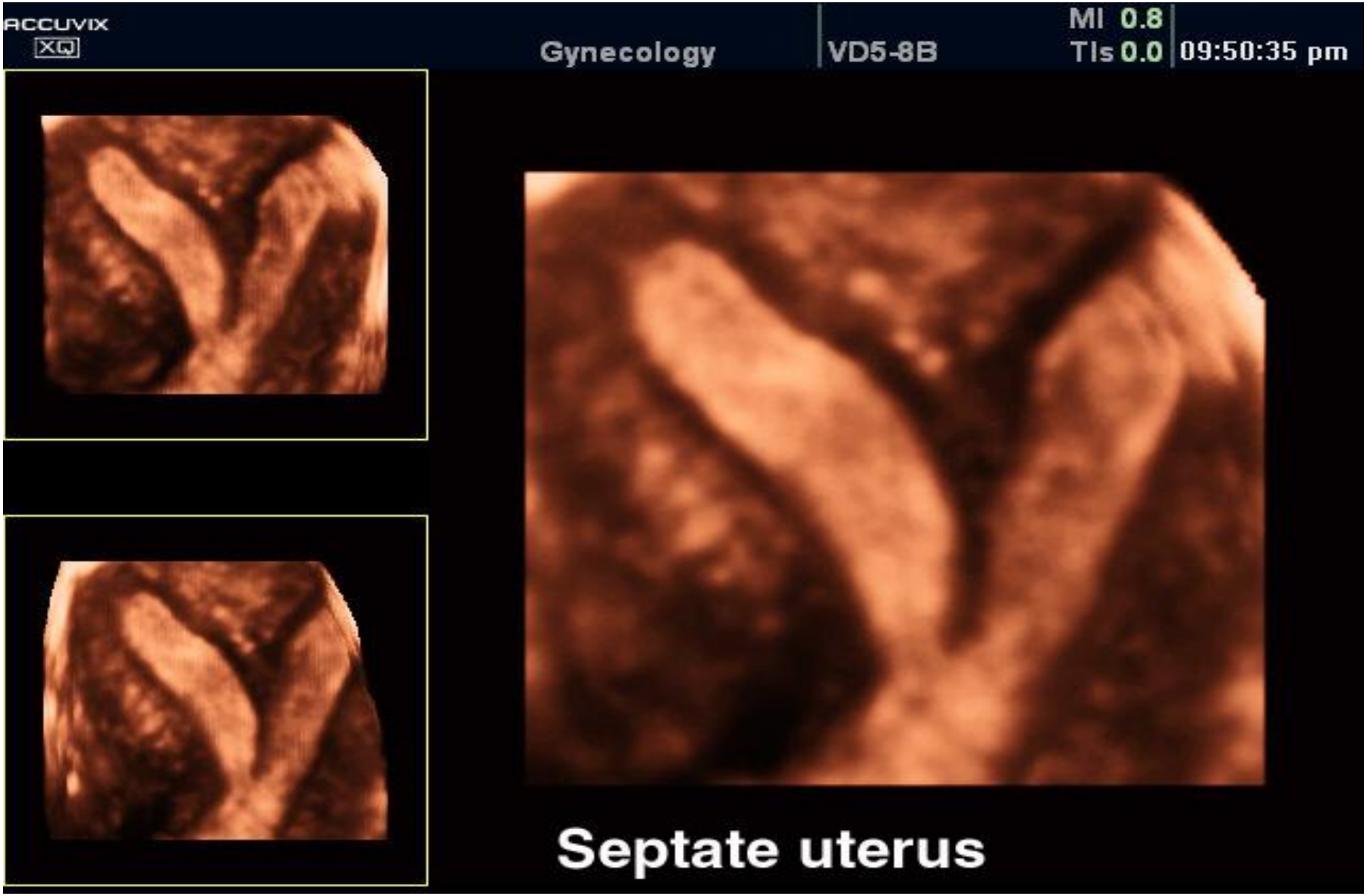
ACCUVIX
XQ
Gynecology
VD5-8B
MI 0.8
TIs 0.0
09:50:35 pm
Septate uterus

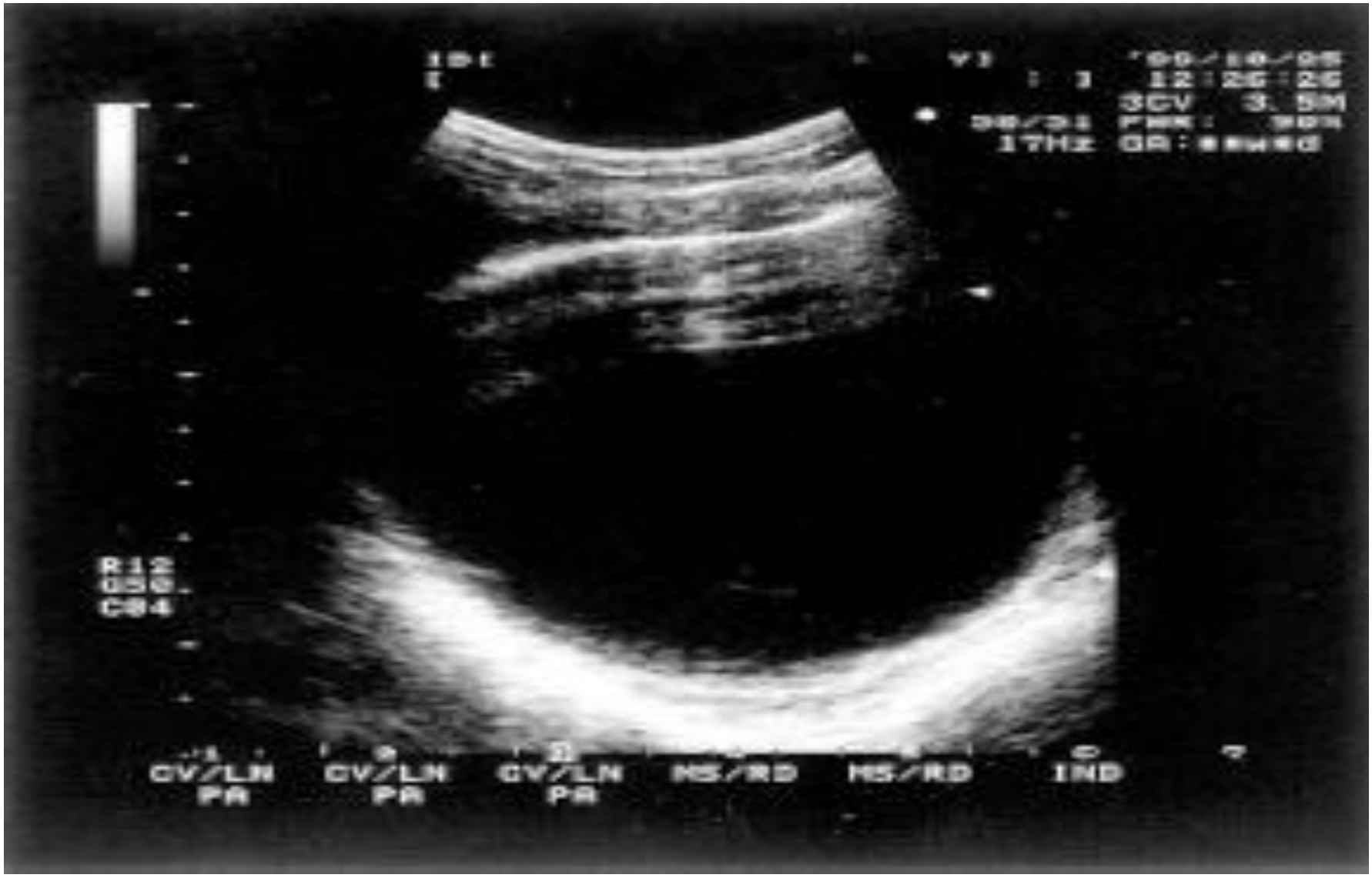
12:26:26
3CV 3.5M
17Hz
R12
CV/LN
PA
CV/LN
PA
CV/LN
PA
MS/RD
MS/RD
IND

•УЗ-исследование

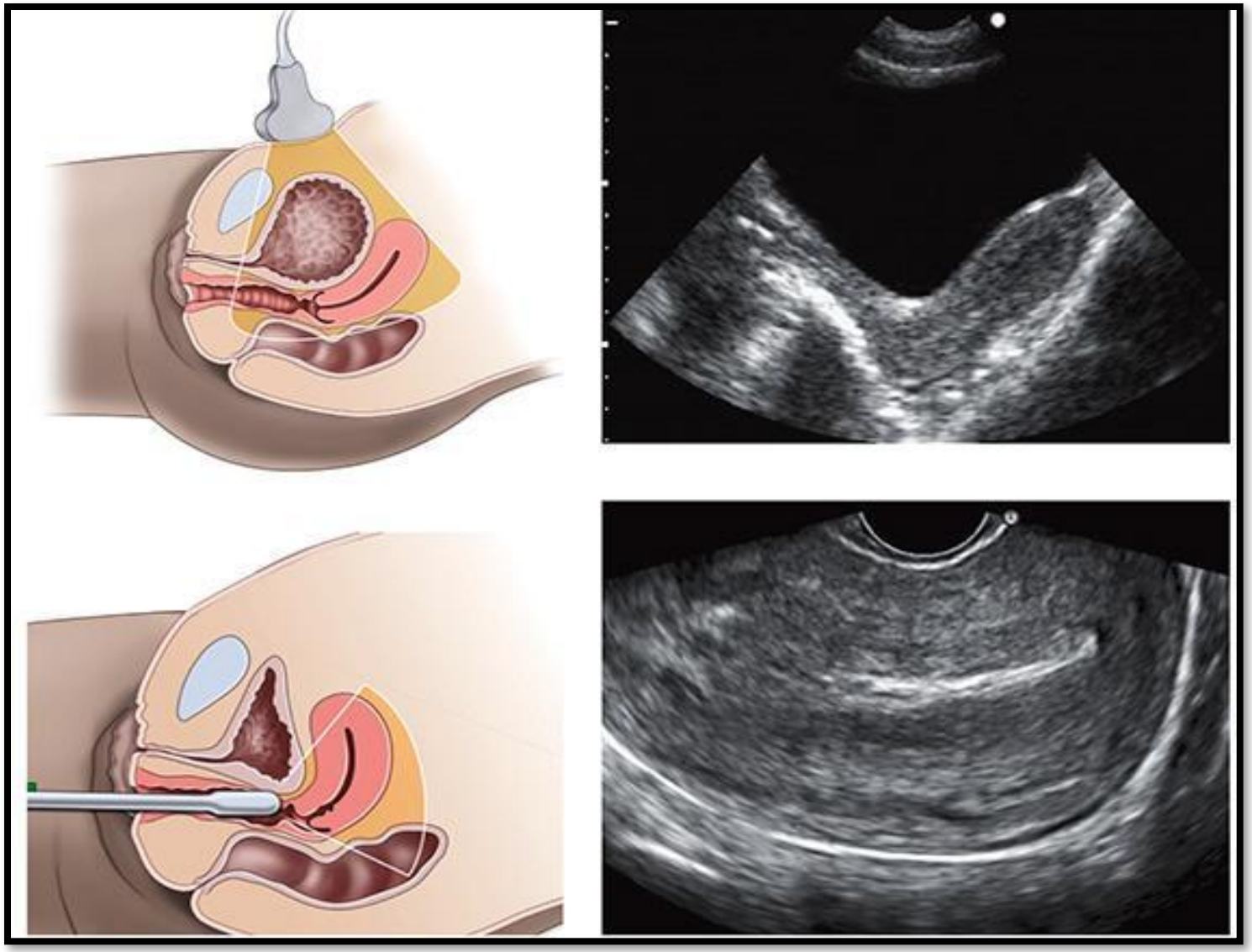

Инструментальные методы исследования:

- **Кольпоскопия** - осмотр влагалищной части шейки матки с увеличением в десятки раз с помощью кольпоскопа.

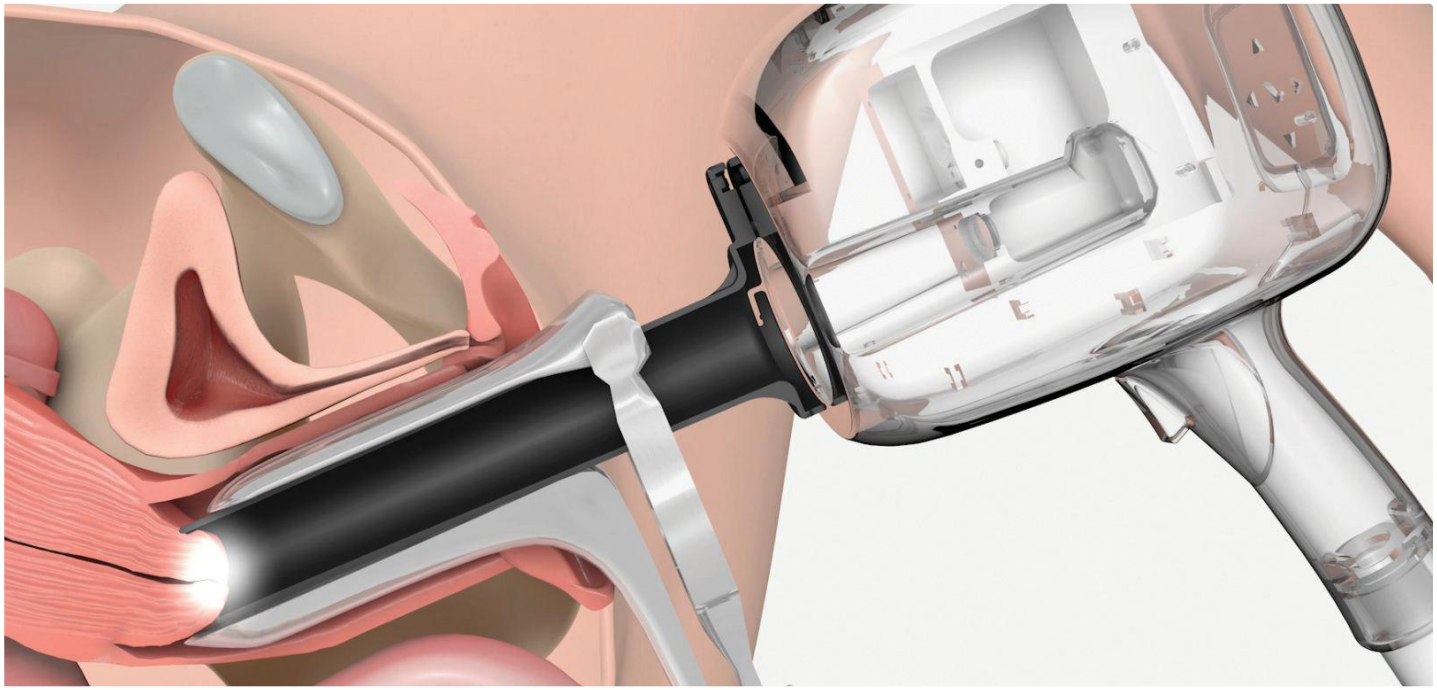

- **<u>Гистероцервикоскопия</u>** - осмотр с помощью оптических систем внутренней поверхности матки и цервикального канала.

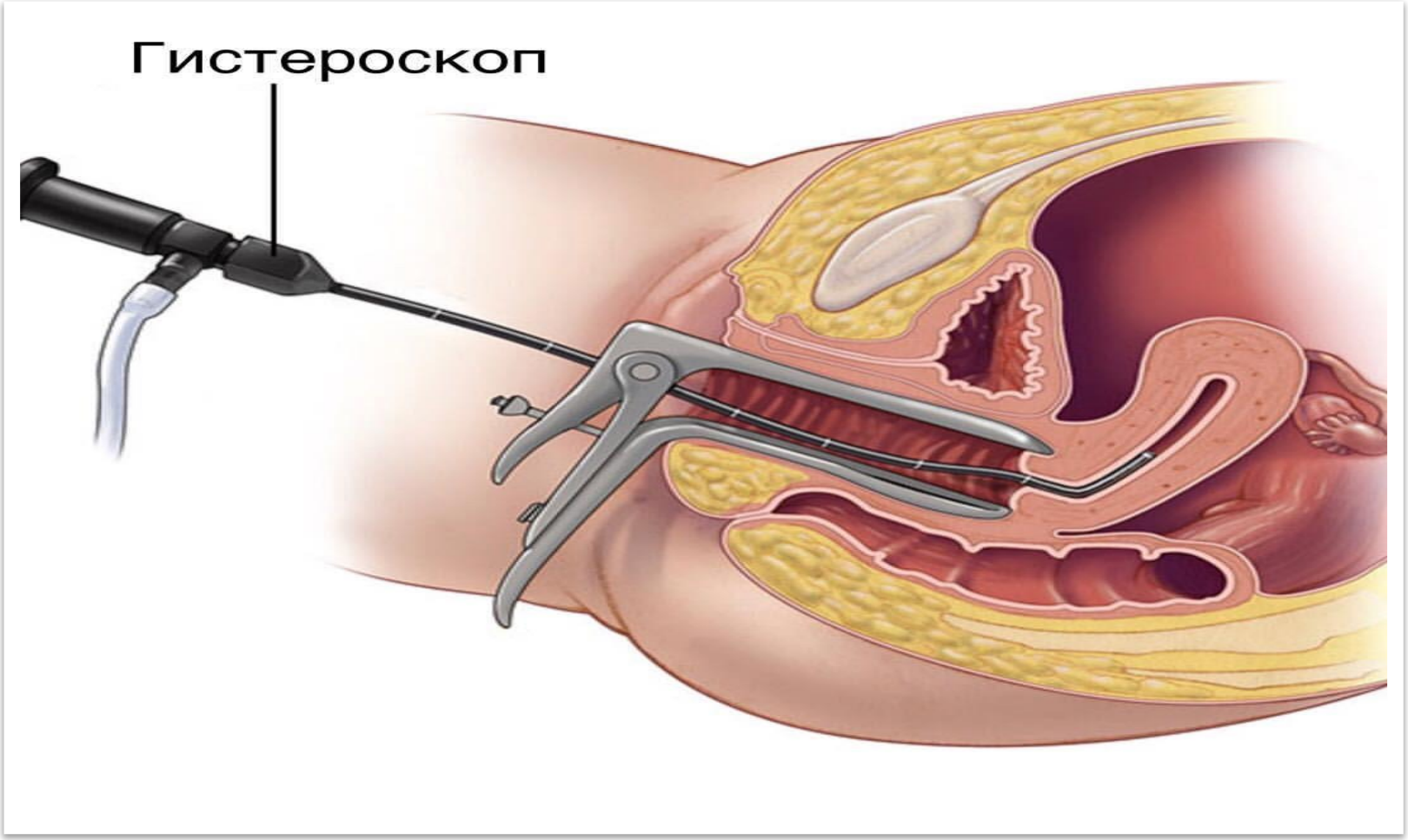

СПАСИБО ЗА ВНИМАНИЕ!