Гликогеновая болезнь

Гликогеновая болезнь Ib типа

Аутосомно-рецессивное заболевание, вызываемое дефицитом микросомального транспортного белка T1 (транслоказы глюкозо-6-фосфатазы) и ассоциированное с избыточным накоплением гликогена нормальной структуры в печени, почках и слизистой оболочке кишечника.

Этиология

Причиной возникновения ГБ Ib типа являются мутации гена SLC17A4, кодирующего микросомальный транспортный белок T1 (транслоказу глюкозо-6-фосфатазы), что приводит к ее недостаточности в печени, почках, слизистой оболочке кишечника.

Генетика

Генный локус ГБ Ib соответствует 11q23.3. Он содержит 9 экзонов и занимает от 4 до 5,3 kb геномной ДНК.

Эпидемиология

ГБ Ib типа встречается примерно у 20% пациентов всех больных гликогенозом типа I

Патогенез

Расположение активного центра глюкозо-6-фосфатазы в просвете ЭПР обусловливает необходимость транспортировки всех субстратов и продуктов реакции, катализируемой ферментом, через мембрану ЭПР. Недостаточность белка Т1 сопровождается недостаточностью глюкозо-6-фосфатазы. Специфическим признаком ГБ Ib типа является нейтропения и ухудшение функции нейтрофилов. У таких больных нарушена как двигательная способность нейтрофилов, так и их активность при респираторном взрыве.

Патогенез

Кроме того, эти патологические изменения могут быть связаны с нарушением транспорта глюкозы через мембрану полиморфноядерных лейкоцитов. Согласно существующим 13 предположениям, микросомальный транспорт глюкозо-6-фосфата играет определенную роль в антиоксидантной защите нейтрофилов, а генетическая поломка транслоказы глюкозо-6-фосфатазы ведет к нарушению клеточных функций, в частности, апоптоза, что может служить объяснением нейтрофильной дисфункции у больных с гликогенозом Ib.

Клиническая картина

Характерными признаками гликогеноза Ib являются тяжелые рецидивирующие инфекции и воспалительные заболевания кишечника, что связано с наличием нейтропении и дисфункции нейтрофилов. Среди сопутствующих симптомов встречаются: лихорадка, диарея, периоральные и перианальные изъязвления

Клиническая картина

В отличие от гена глюкозо-6-фосфатазы экспрессия гена транслоказы глюкозо-6-фосфатазы происходит не только в печени, но и в гемопоэтических клетках-предшественниках, что может служить объяснением возникновения нейтропении и частых инфекций.

Клиническая картина

- Тяжелые инфекционные осложнения у данных пациентов связаны как с нейтропенией, так и с функциональными дефектами полиморфноядерных нейтрофилов и моноцитов. У детей раннего возраста с ГБ Ib могут наблюдаться частые отиты, гингивиты и фурункулез. Так же, как и при гликогенозе Ia, пациенты с типом Ib могут страдать периодической диареей. Основной причиной нарушения стула является воспаление слизистой оболочки кишечника, что подтверждается повышением экскреции α1-антитрипсина с фекалиями и наличием гистологических признаков колита

Лабораторные изменения

В плазме натощак отмечается снижение pH (до 7,34 и ниже), гипогликемия (0,6– 3,0 ммоль/л), повышение концентрации лактата (3,0–10,0 ммоль/л), повышение содержания триглицеридов («хилезная» сыворотка), общего холестерина, а также ЛПОНП, ЛПНП, аполипопротеинов В, С и Е. Также отмечается гиперурикемия, повышение сывороточных концентраций аланинаминотрансферазы (АЛТ), 11 аспартатаминотрансферазы (АСТ), щелочной фосфатазы (ЩФ), гамма- глутамилтрансферазы (ГГТ), лактатдегидрогеназы (ЛДГ). В моче отмечается увеличение содержания лактата, 2-оксоглутаровой кислоты, дикарбоновых кислот (С6-С10), β2-микроглобулина, снижение концентрации мочевой кислоты.

Лабораторные изменения

Кроме того, отмечается абсолютная нейтропения: менее 1000 клеток/мл, в нейтрофилах снижена скорость транспорта дезоксиглюкозы. При гистохимическом исследовании ткани печени, полученной при биопсии, активность глюкозо-6-фосфатазы снижена в интактных микросомах, но в норме в разрушенных микросомах при использовании глюкозо-6-фосфата в качестве субстрата; активность глюкозо-6-фосфатазы нормальная как в разрушенных, так и в интактных микросомах при использовании пирофосфата в качестве субстрата; гликоген повышен в 3 и более раз.

Инструментальные изменения

При УЗИ у всех больных отмечается значительное увеличение обеих долей печени, в особенности левой. Паренхима печени гиперэхогенна, структура ее характеризуется диффузной неоднородностью за счет множественных мелких гиперэхогенных эхосигналов с равномерным распределением по всему объему паренхимы. Одновременно имеет место обеднение сосудистого рисунка печени: визуализируются единичные, тонкие, горизонтально направленные печеночные вены с ровным контуром; практически отсутствует рисунок мелких ветвей воротной вены. В редких случаях визуализируются аденомы печени

Инструментальные изменения

Определяют различные аномалии формы желчного пузыря (чаще — перегибы в области дна), увеличение его размеров, нарушение сократительной функции, утолщение стенок. Визуализируется диффузное увеличение поджелудочной железы, паренхима ее гипо- или гиперэхогенна, иногда неоднородна. Отмечается увеличение размеров почек, утолщение паренхимы и повышение эхогенности коркового слоя. Собирательная система почек без особенностей.

Патолого-морфологические изменения

Макроскопически печень увеличена в 3–4 раза, с напряженной гладкой капсулой и плотным закругленным краем. На разрезе ткань печени плотная, местами хрупкая, светло-красного цвета с желтым оттенком, слегка пестрая, с подчеркнутым рисунком долек, дает резкоположительную водно-йодную пробу. Содержание гликогена в печени увеличено в 3–6 раз. типичное изменение гепатоцитов: они имеют вид «растительных» клеток, границы их четкие, имеют штампованный вид, оптически пустую цитоплазму, часто вакуолизированное и смещенное к периферии ядро. В цитоплазме гепатоцитов наблюдается глыбчатое распределение гликогена, часто скапливающегося в больших количествах. Гликоген выявляется нередко и в вакуолизированных ядрах гепатоцитов. Возможно развитие цирроза с формированием «ложных» печеночных долек. Почки увеличены в размерах, набухшие, с бледно-розовой гладкой поверхностью, на разрезе ткань почек плотная, светло-красного цвета с желтым оттенком и смазанным рисунком, определяется широкая корковая зона. Вес почки превышает норму примерно в 2 раза.

Патолого-морфологические изменения

Макроскопически печень увеличена в 3–4 раза, с напряженной гладкой капсулой и плотным закругленным краем. На разрезе ткань печени плотная, местами хрупкая, светло-красного цвета с желтым оттенком, слегка пестрая, с подчеркнутым рисунком долек, дает резкоположительную водно-йодную пробу. Содержание гликогена в печени увеличено в 3–6 раз. типичное изменение гепатоцитов: они имеют вид «растительных» клеток, границы их четкие, имеют штампованный вид, оптически пустую цитоплазму, часто вакуолизированное и смещенное к периферии ядро. В цитоплазме гепатоцитов наблюдается глыбчатое распределение гликогена, часто скапливающегося в больших количествах. Гликоген выявляется нередко и в вакуолизированных ядрах гепатоцитов. Возможно развитие цирроза с формированием «ложных» печеночных долек. Почки увеличены в размерах, набухшие, с бледно-розовой гладкой поверхностью, на разрезе ткань почек плотная, светло-красного цвета с желтым оттенком и смазанным рисунком, определяется широкая корковая зона. Вес почки превышает норму примерно в 2 раза.

Патолого-морфологичсекие изменения

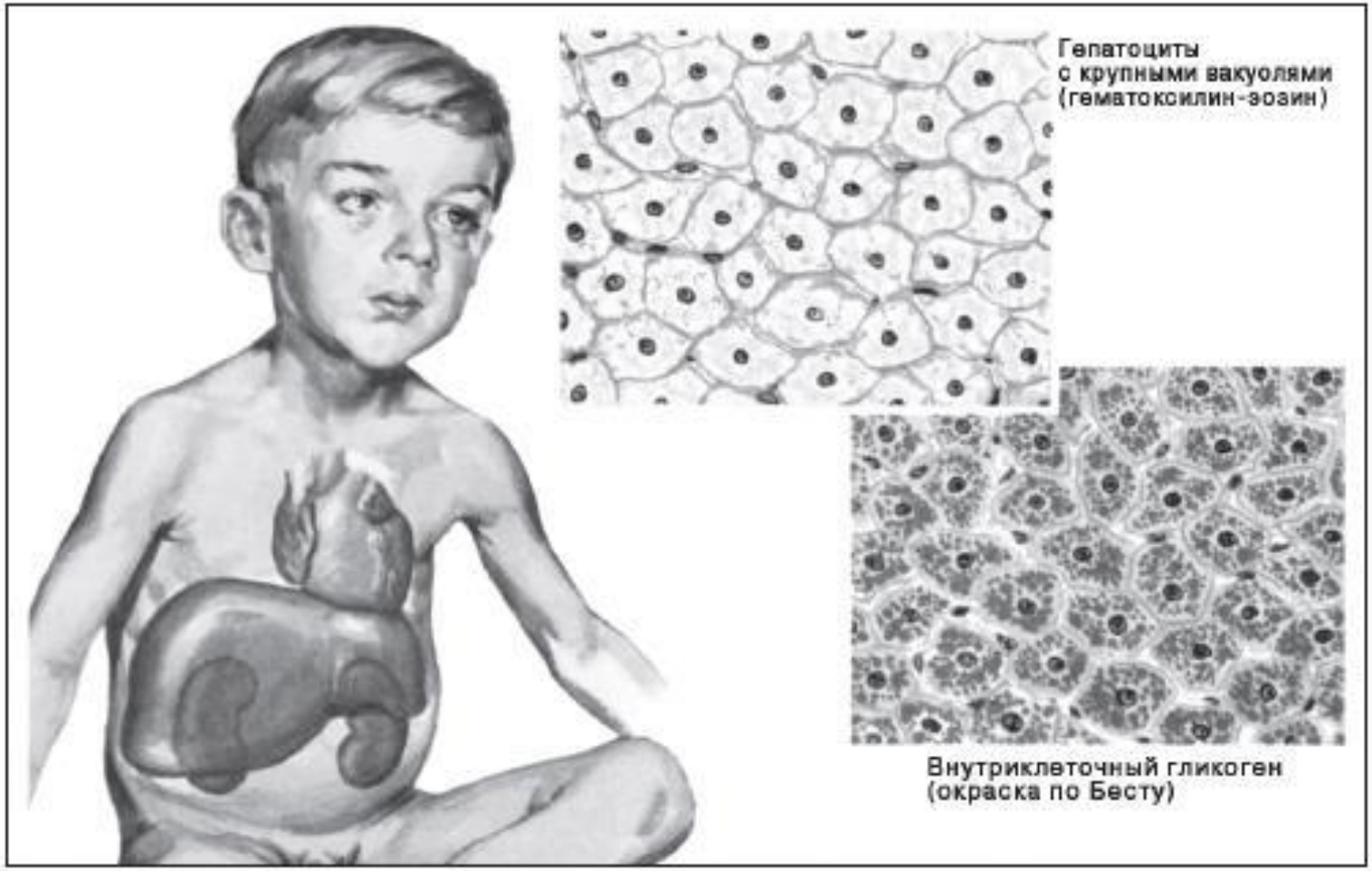

Рисунок 2. Симптомы болезни Гирке (по F. Netter, 2001)

Патолого-морфологические изменения

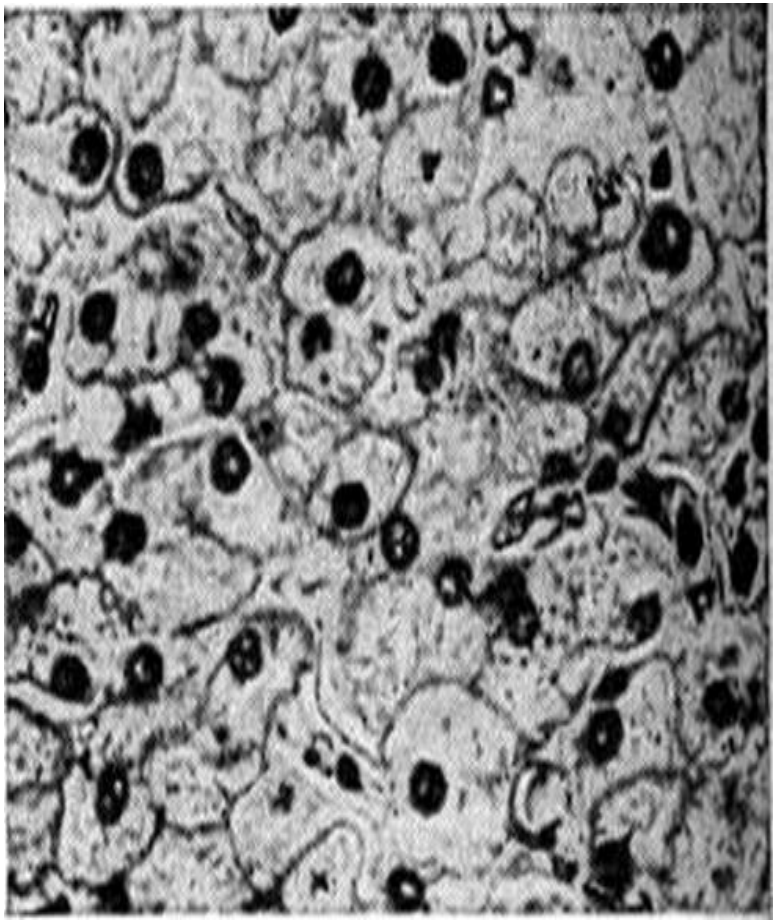

ДИФФЕРЕНЦИАЛЬНАЯ ДИАГНОСТИКА ГЛИКОГЕНОВОЙ БОЛЕЗНИ

- Поскольку большинство наиболее часто встречающихся в практике типов ГБ протекает с гипогликемией, то дифференциальную диагностику этой патологии в первую очередь следует проводить с другими гипогликемическими состояниями, а также между разными типами гликогенозов. Единой классификации гипогликемических состояний на настоящий момент не существует. Большинство современных авторов руководствуются патогенетическими механизмами развития гипогликемий. В 2006 г. И.И. Дедовым и соавт. была предложена классификация гипогликемических состояний, учитывающая возраст пациентов, время возникновения приступов, сопутствующую патологию, прием медицинских препаратов, питание и наследственность

ДИФФЕРЕНЦИАЛЬНАЯ ДИАГНОСТИКА ГЛИКОГЕНОВОЙ БОЛЕЗНИ

1. **Транзиторные гипогликемии** новорожденных:
   транзиторный гиперинсулинизм (новорожденные от матерей, страдающих сахарным диабетом, в случаях, когда роженице вводились растворы глюкозы; дети с тяжелым фетальным эритробластозом и др.); недостаточный запас гликогена в печени, недостаточное количество жировой ткани (внутриутробная задержка роста, недоношенность, плацентарные нарушения, частичная отслойка плаценты; многоплодная беременность и токсикоз у матери во время беременности); несоответствие высокой энергетической потребности и незначительных запасов субстрата (новорожденные с низким весом и тяжелой сопутствующей патологией, например, респираторным дистресс-синдромом, перинатальной асфиксией, полицитемией, гипотермией, генерализованной инфекцией, сердечной недостаточностью и др.).
2. **Гипогликемии при сопутствующей патологии**: опухоли; сердечная недостаточность; заболевания печени; малярия; диарея

ДИФФЕРЕНЦИАЛЬНАЯ ДИАГНОСТИКА ГЛИКОГЕНОВОЙ БОЛЕЗНИ

3. **Гипогликемии вследствие отравления лекарственными средствами**: отравление вальпроатами; отравление салицилатами; отравление сахароснижающими препаратами.

4. **Гипогликемии, возникающие после приема пищи**: галактоземия; фруктоземия; отравление алкоголем; ямайская рвотная болезнь; отравление атрактилозидами.

5. **Гипогликемические состояния, возникающие вследствие голодания**: эндокринные нарушения (гиперинсулинизм, гипокортицизм, недостаточность соматотропного гормона, пангипопитуитаризм и др.); нарушение обмена углеводов (дефицит фруктозо-1, 6-дифосфатазы, фосфоенолпируваткарбоксилазы, пируваткарбоксикиназы и др.); нарушения обмена аминокислот (тирозинемия, непереносимость лейцина, болезнь «кленового сиропа» мочи и др.);

6 . **Нарушение окисления свободных жирных кислот** (недостаточность карнитина, ацил- КоА-дегидрогеназы средне- и длинноцепочечных жирных кислот, оксиметилглутарил- КоА-лиазы, карнитинпальмитоилтрансфераз и др.); дефицит субстрата (кетотические или кетоновые гипогликемии). Кроме того, ГБ следует дифференцировать от вирусных гепатитов, болезни Вильсона, гемохроматоза, α1-антитрипсиновой недостаточности, болезни Гоше

ДИФФЕРЕНЦИАЛЬНАЯ ДИАГНОСТИКА ГЛИКОГЕНОВОЙ БОЛЕЗНИ

При вовлечении в процесс мышц необходимо проводить дифференциальную диагностику с прогрессирующей мышечной дистрофией (например, миодистрофия Дюшена) и миопатиями различного происхождения (например, полимиозит). Клиническая картина генерализованной формы гликогеноза напоминает таковую при миокардите, фиброэластозе сердца и болезни Вольмана. При наличии судорожного синдрома следует исключить пароксизмальные расстройства

ЛЕЧЕНИЕ ДЕТЕЙ С ГЛИКОГЕНОВОЙ БОЛЕЗНЬЮ

- Специфическое лечение ГБ до настоящего времени не разработано. Основным видом патогенетической терапии является режим питания и диета, направленные на предупреждение и борьбу с гипогликемией, метаболическим ацидозом, кетозом, гиперлипидемией, коррекцию нарушений функционального состояния гепатобилиарной системы и желудочно-кишечного тракта.

Диетотерапия

- Большое значение, особенно для пациентов с I типом ГБ, придают организации дробного питания с равномерным распределением легкорастворимых углеводов в течение суток; с этой целью количество приемов пищи увеличивают до 6–8 раз в день. При концентрации глюкозы ниже 2,5 ммоль/л дополнительно вводят 1–2 ночных кормления. Неотъемлемой составляющей диеты является назначение сырого кукурузного крахмала, имеющего свойство медленно и непрерывно расщепляться под действием панкреатической амилазы до глюкозы, что позволяет обойтись без частого круглосуточного кормления.

Диетотерапия

- Первые попытки использования сырого кукурузного крахмала предпринимают к концу 1-го года жизни ребенка. Крахмал смешивают с водой, безлактозными/безсахарозными смесями, соевым молоком или с другими напитками, не содержащими сахара, которые получает ребенок. Применение крахмала позволяет достичь и поддерживать удовлетворительную концентрацию глюкозы в крови в среднем на протяжении 4,25 ч (диапазон от 2,5 до 6 ч). При осуществлении регулярного контроля гликемии может снизиться степень вовлеченности почек в патологический процесс.
- С 2007 г. при диетотерапии ГБ применяется новый вид крахмала (необработанного модифицированного кукурузного — обозначение «WMHM20»). Использование его в диете в дозе 2,0 г/кг (смешанного с водой) сопровождалось у большинства наблюдаемых пациентов с Ia, Ib и III типами ГБ достижением большей продолжительности нормогликемии и более благоприятного метаболического контроля

Диетотерапия

- При диетотерапии гликогенозов важно соблюдение определенного режима питания. Первый прием пищи как правило назначают на 5–6.00 утра, он может состоять из каши, отварной вермишели, чая с глюкозой, далее следуют основной и 2-й завтрак, обед, полдник, ужин. Последний прием пищи приходится на 22–23.00 ч, состоит главным образом из кефира и обезжиренного творога. В 24 ч и при необходимости ночью дают кукурузный крахмал.

Медикаментозная терапия

- В комплексном лечении обменных нарушений при ГБ целесообразно введение кокарбоксилазы, способствующей образованию ацил-КоА. При дефиците карнитина показана заместительная терапия левокарнитином. При вторичных осложнениях ГБ (вторичные тубулопатии, печеночные и билиарные дисфункции и др.) поводят коррекцию тубулярных расстройств, остеопороза, устранение застойных явлений в желчном пузыре (применение желчегонных препаратов, повышение эвакуаторной функции желчного пузыря), назначают гепатопротекторы, липотропные вещества. Основным лечебным мероприятием при возникновении метаболического ацидоза является внутривенное введение щелочных растворов натрия гидрокарбоната.

Медикаментозная терапия

- В случае развития ацидоза необходимо введение раствора соды (1–2 ммоль/кг в сут в 4 приема) или цитрата калия (5–10 МЕд каждые 8–12 ч). С антипротеинурической целью и для предотвращения ухудшения функции почек возможно использование ингибиторов ангиотензинпревращающего фермента (каптоприл, рамиприл).
- Использование гранулоцитарного колониестимулирующего фактора (Г-КСФ) при гликогенозах типа Ib позволяет восстановить функции красного костного мозга, 30 скорректировать нейтропению, снизить степень тяжести бактериальных инфекций, воспалительных изменений кишечника и метаболических нарушений, улучшив тем самым прогноз заболевания. При лечении воспалительных заболеваний кишечника часто эффективна комбинация Г-КСФ и производных 5-аминосалициловой кислоты. Однако в некоторых случаях такое лечение не имеет успеха, что требует других терапевтических подходов. Глюкокортикоидная терапия в таких ситуациях обычно не показана, учитывая стероид-индуцируемый гликогенолиз, возможность усугубления лактатацидоза и гиперлипидемии. Применение иммуносупрессантов (метотрексат, азатиоприн и 6-меркаптопурин) сопровождается риском избыточной иммуносупрессии и усиления нейтропении у пациентов с гликогенозом типа Ib.
- Лечение адалимумабом (рекомбинантные человеческие антитела к фактору некроза опухолей) было проведено у одного больного с гликогенозом типа Ib, имевшего воспалительное заболевание кишечника, рефрактерное к стандартной лекарственной терапии, и оказалось

Хирургическое лечение

- Перед проведением каких-либо хирургических манипуляций у таких пациентов необходимо нормализовать показатели свертываемости крови (скорость агрегации тромбоцитов) посредством продолжительного питания через назогастральный зонд (непрерывно в течение 1 нед) или посредством внутривенной инфузии глюкозы в течение 24–48 ч. В до- и послеоперационном периоде крайне важен регулярный контроль уровня глюкозы и лактата в крови.
- Ортотопическая трансплантация печени (ОТП), являясь единственно эффективным способом радикального лечения тяжелых фатальных заболеваний печени, успешно применяется в педиатрической практике.
- Остается недоказанной возможность предотвращения прогрессирования поражения печени, которое может даже усиливаться на фоне иммуносупрессивной терапии после ОТП. Среди описанных осложнений возможны: хроническое отторжение трансплантата, посттрансфузионный гепатит С, почечная недостаточность, подагрический артрит и тромбоз воротной вены, требующий повторной ОТП. Кроме того, имеются сведения о том, что у пациентов с гликогенозами могут быть достигнуты удовлетворительные среднесрочные исходы
- Трансплантация почек позволяет скорректировать только нарушения функции почек, не влияя на гипогликемию. Трансплантация костного мозга была проведена одному из пациентов с гликогенозом типа Ib, имевшему жизнеугрожающие осложнения, связанные с нейтропенией и тромбоцитопенией. При этом наблюдалось улучшение метаболического контроля и регрессия симптомов, сопряженных с воспалительным заболеванием кишечника.