Нормальная анатомия и физиология сердца

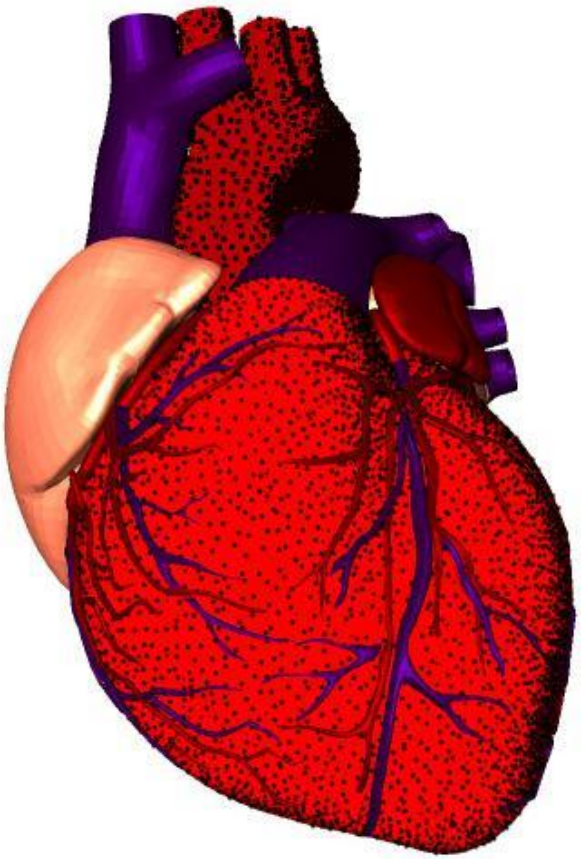

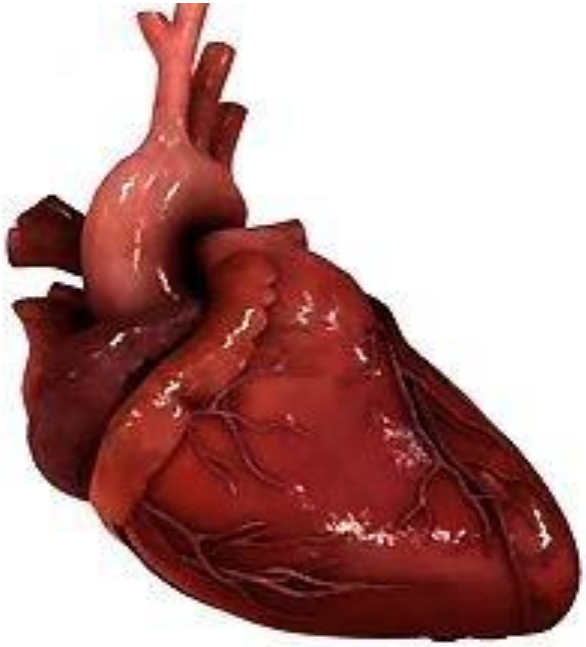

Сердце (лат. cor греч. cardia) – полый фиброзно-мышечный орган, разделенный на 4 камеры

Масса сердца взрослого человека колеблется от 250 до 360 гр и зависит от **многих показателей**:

- площади поверхности тела
- возраста
- пола
- Степени физической активности

Сердце расположено позади грудины и несколько влево, в переднем средостении и окружено околосердечной сумкой или *перикардом*.
Висцеральный листок перикарда (эпикард), покрывающий мышцу сердца, по крупным сосудам переходит в париетальный листок, или собственно перикард

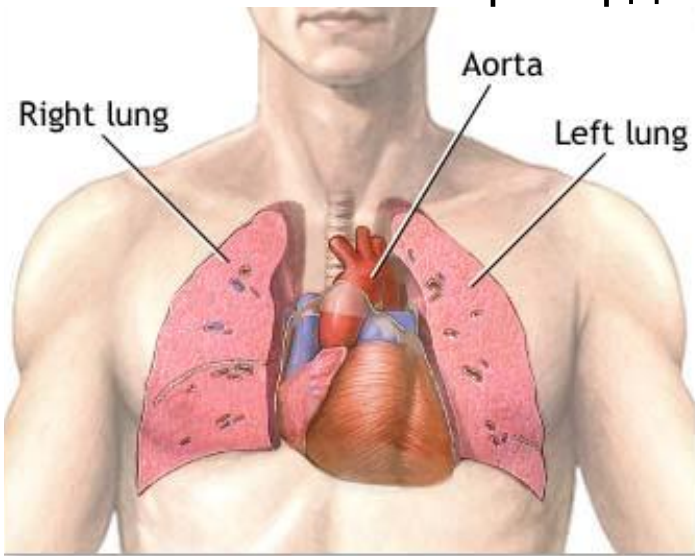

Различают основание сердца (basis cordis), направленное кзади, кверху и вправо, и верхушку (apex cordis), обращенную кпереди, книзу и влево

Полости сердца

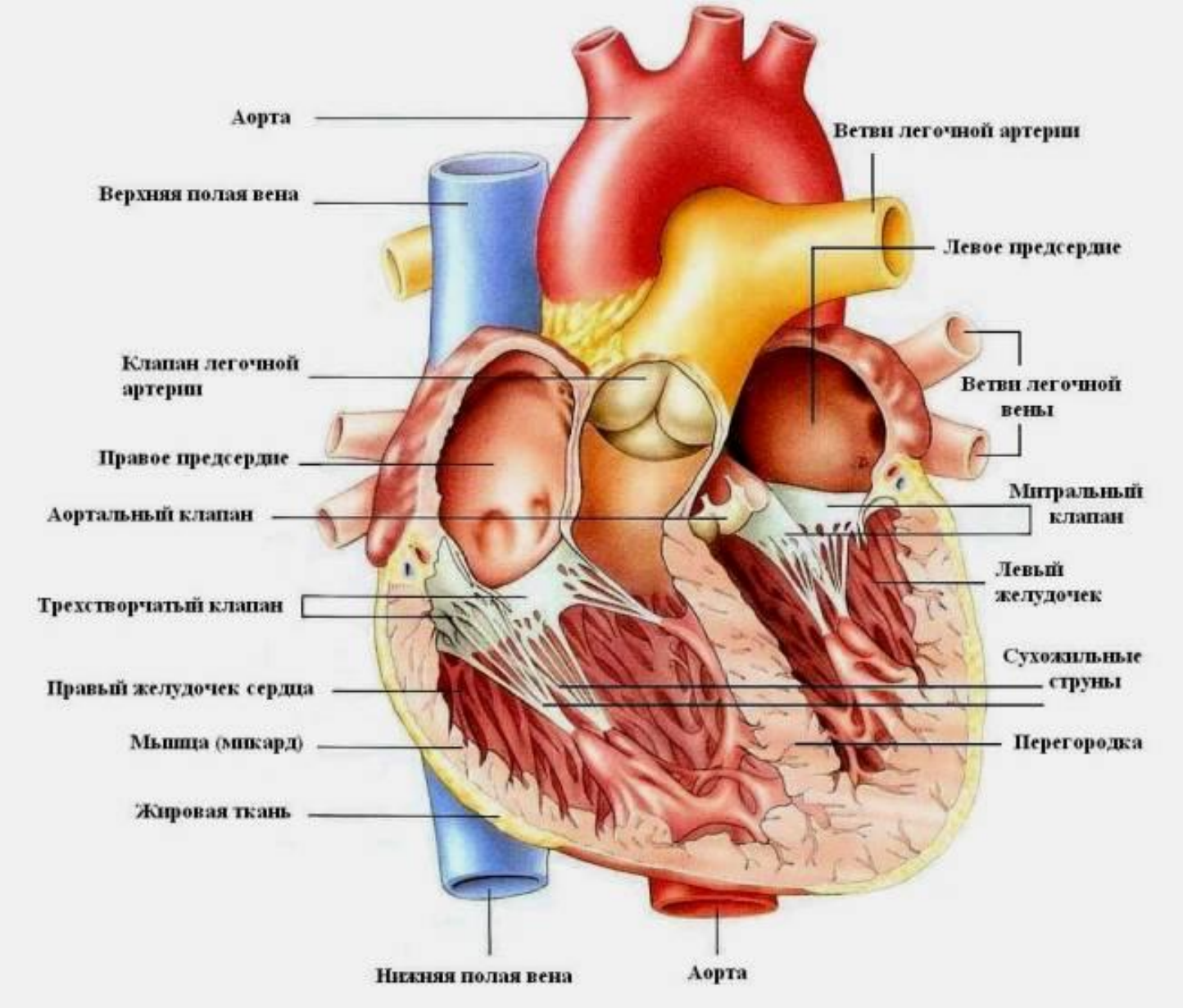

Нормальная физиология сердца

Нагнетание крови обеспечивается посредством попеременного **сокращения (систола)** и **расслабления (диастола)** миокарда.

Волокна сердечной мышцы сокращаются вследствие электрических импульсов (процессов возбуждения), образующихся в мембране (оболочке) клеток. Эти импульсы появляются ритмически в самом сердце. Свойство сердечной мышцы самостоятельно генерировать периодические импульсы возбуждения называется **автоматией**.

Мышечное сокращение в сердце - хорошо организованный периодический процесс. Функция периодической (хронотропной) организации этого процесса обеспечивается **проводящей системой**.

Период сокращения и расслабления сердца составляет **сердечный цикл**. Он складывается из систолы предсердий, систолы желудочков и общей паузы.

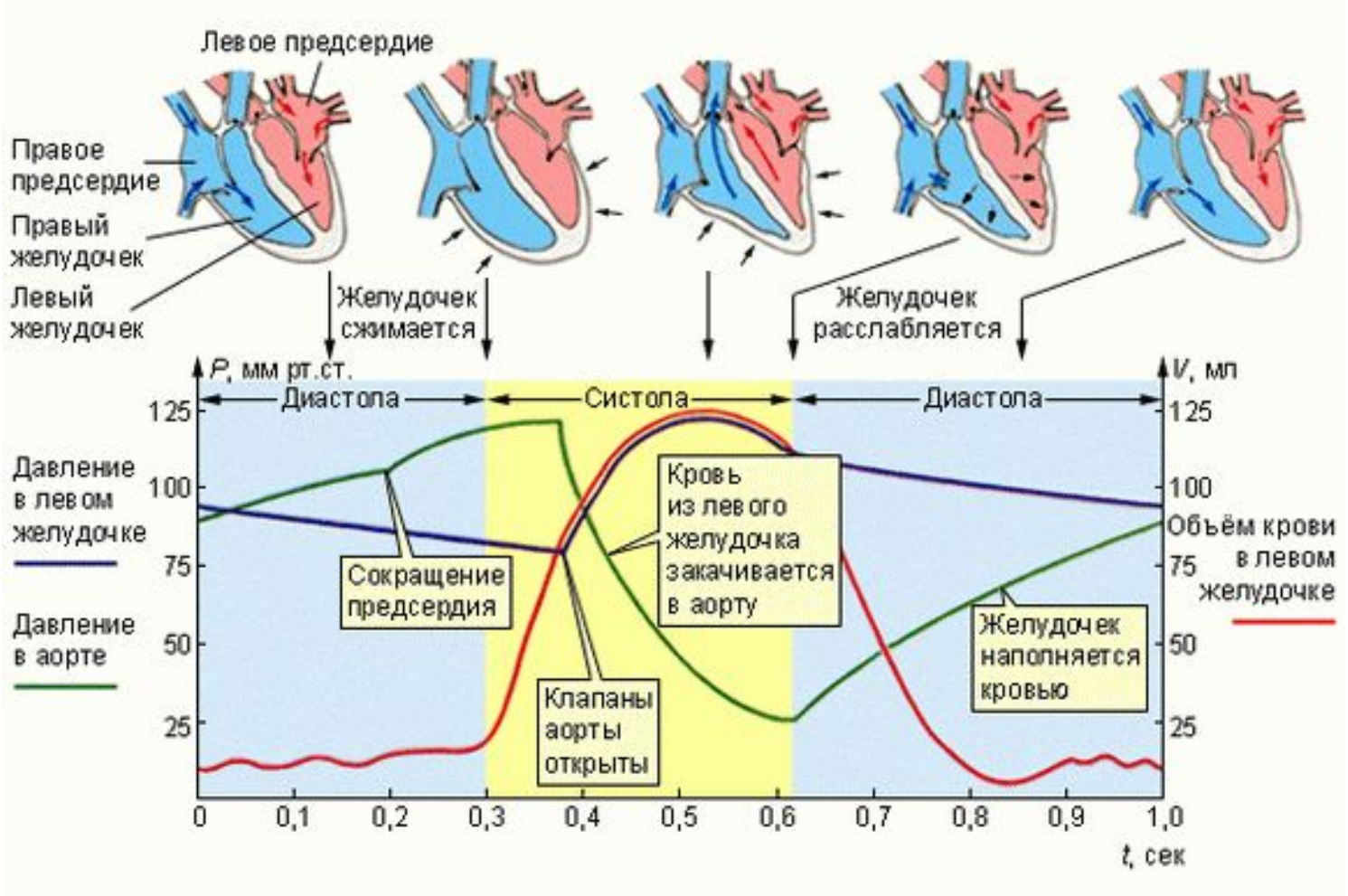

Стандартные эхокардиографические позиции

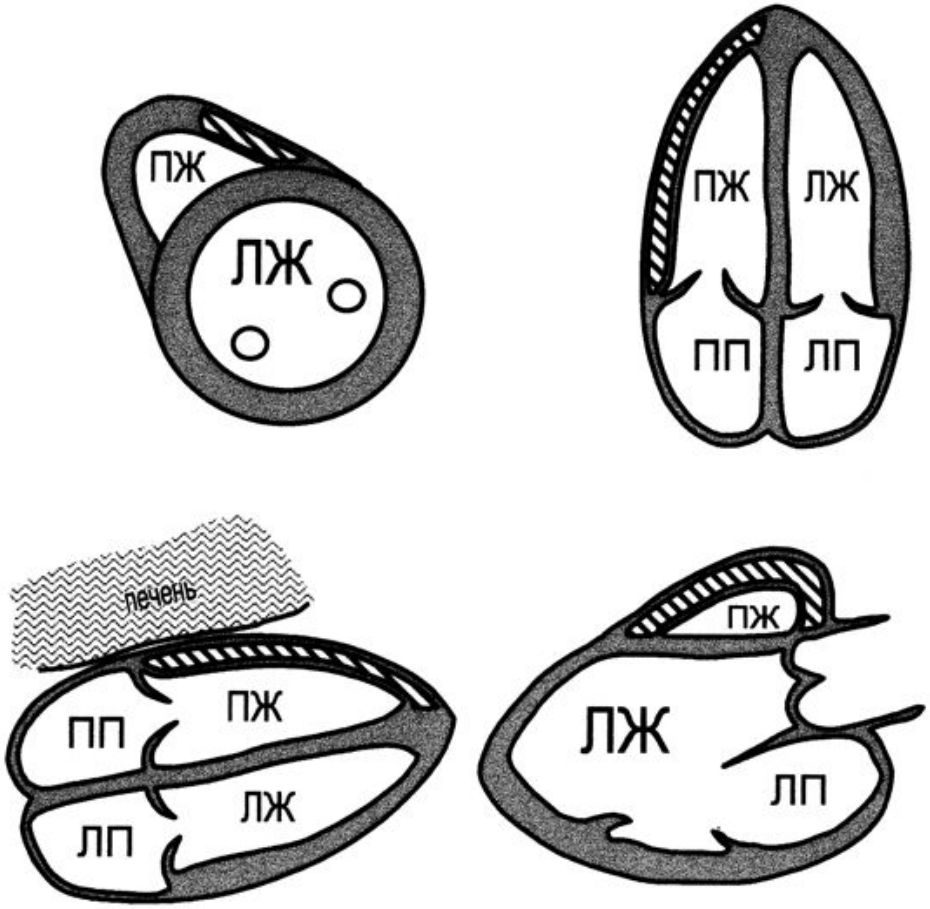

Зона эхокардиографического исследования ограничена *ультразвуковым окном* - областью грудной клетки, свободной от структур, препятствующих проникновению ультразвукового луча к сердцу. Поскольку ультразвуковой сигнал не распространяется через легкие, датчик устанавливается во II-IV межреберье слева у грудины, что соответствует области абсолютной тупости сердца, или в другие доступные для эхолокации зоны (над грудиной, в эпигастрии).

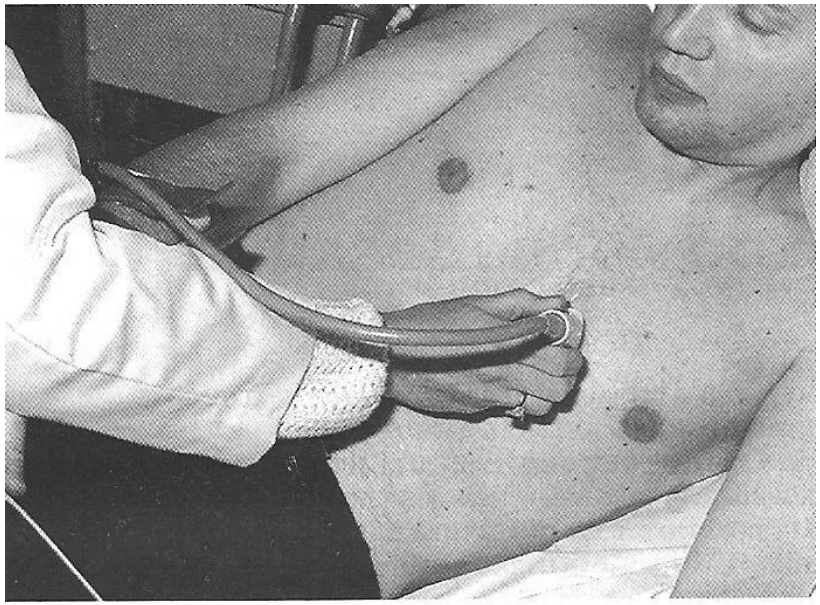

Рис. 2.2. Эхокардиографическое исследование при левом парастернальном положении датчика.

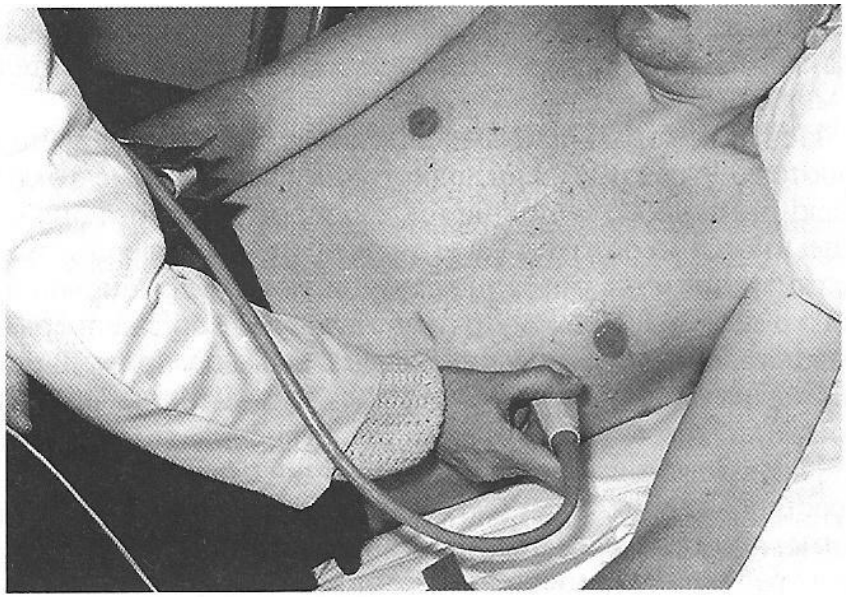

Рис. 2.4. Эхокардиографический датчик, размещенный в апикальной позиции.

SonoScape

Выбор датчика

Частота датчика для исследования зависит в большей степени от телосложения пациента

Если пациентом является ребенок или худощавый взрослый, предпочтительнее использовать датчик 3,5 или 5 МГц

Для пациентов с «толстой грудью» предпочтительнее датчик 2 - 2,5 Мгц

Для исследования новорожденного можно использовать датчик с частотой 7 – 7,5 Мгц

Основные эхокардиографические позиции

Исследование начинается вдоль левой стернальной границы – это левая парастернальная или просто стернальная позиция (положение пациента лежа на левом боку)

Второе самое распространенное положение датчика – над верхушкой сердца – левый апикальный доступ (положение пациента лежа на левом боку)

Субкостальный доступ особенно полезен для пациентов с низко стоящей диафрагмой и эмфиземой легких. В этой позиции оценивают нижнюю полую вену и многие врожденные аномалии

Правая парастернальная позиция полезна при исследовании аорты, межпредсердной перегородки (положение пациента лежа на правом боку)

Редко используемые доступы – правый апикальный, из правой надключичной ямки и со стороны спины

Ультразвуковые режимы исследования в эхокардиографии

М-режим

М-режим позволил впервые в реальном времени оценить размеры сердца и систолическую функцию желудочков. В настоящее время применяется как вспомогательный режим при проведении эхокардиографического исследования преимущественно для **измерений**.

В том случае, когда в парастернальной позиции курсор *М-режима* располагается **строго перпендикулярно** изображению сердца, измерения могут быть проведены с большой точностью. Если изображение сердца и курсор расположены под углом, все размеры камер сердца будут значительно завышены и могут быть неправильно истолкованы. Поэтому следует проводить измерения в В- режиме в конце диастолы в том случае, если М-режим не может быть применен.

В настоящее существует **анатомический М- режим**, позволяющий изменить угол курсора.

Примеры изображений в М-режиме

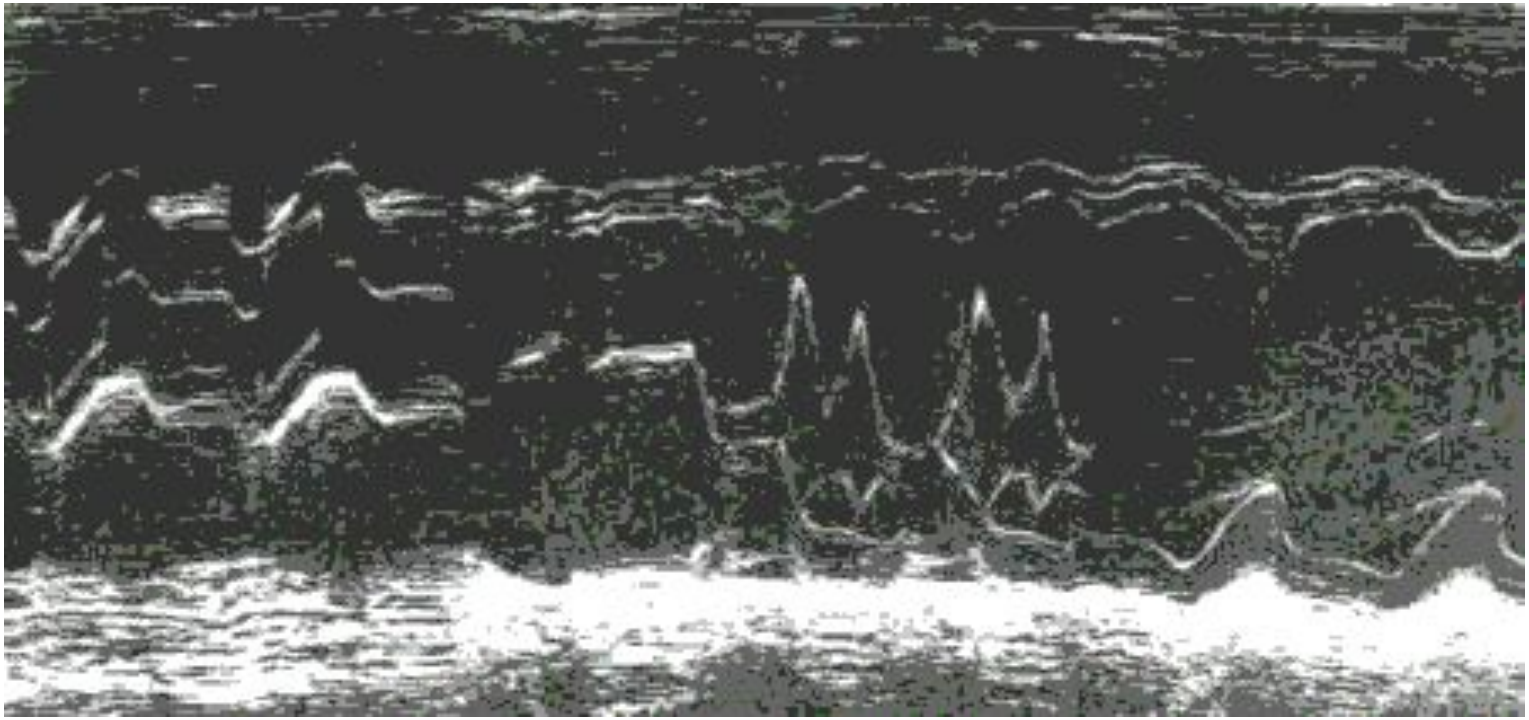

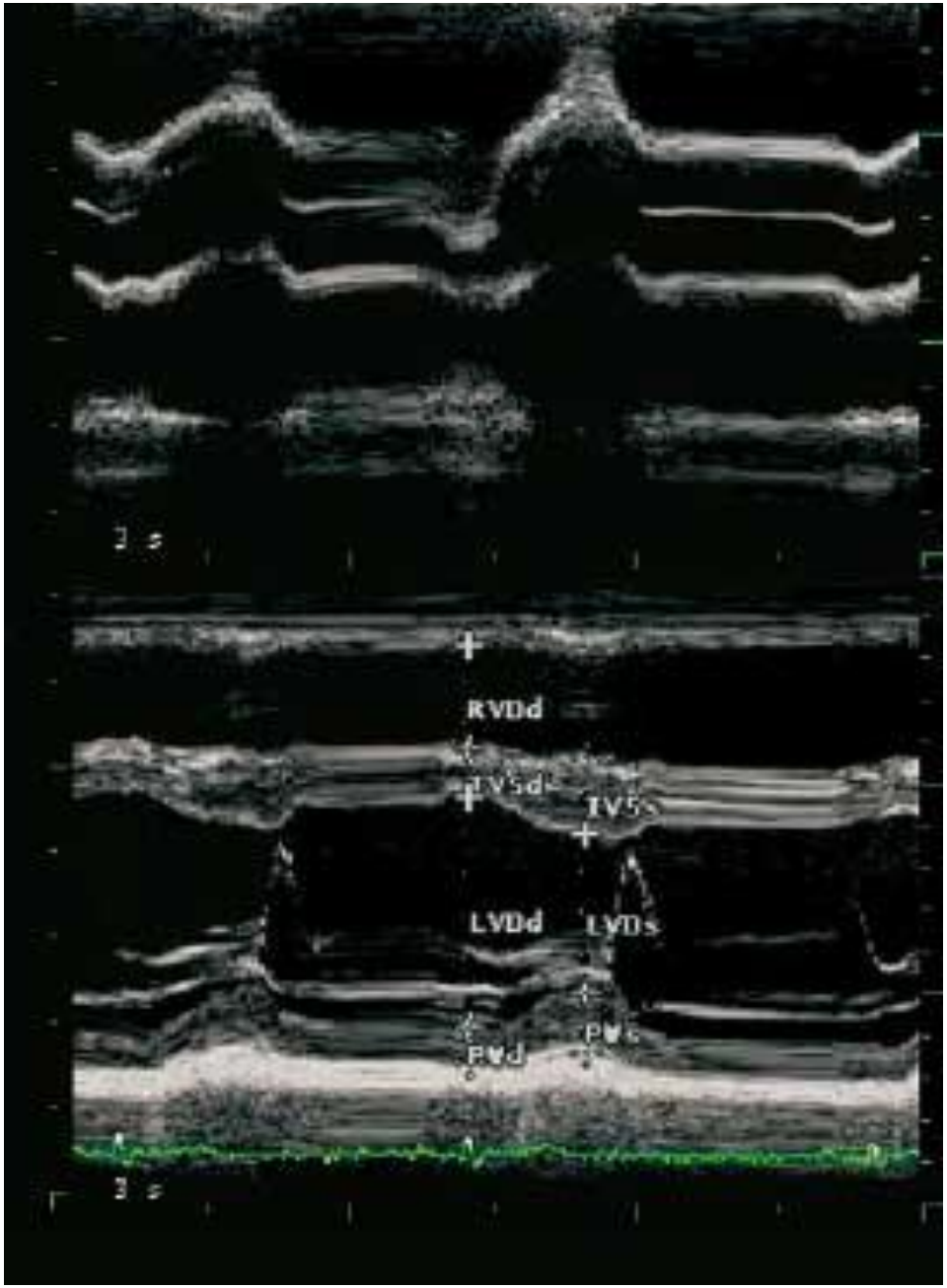
RVDd
IVSd
IVSs
LVDd
LVDs
PWd
PWs

Двухмерная эхокардиография - изображение сердца по длинной или короткой оси в реальном времени. Двухмерная эхокардиография (В-режим) позволяет в реальном времени оценить размеры полостей сердца, толщину стенок желудочков, состояние клапанного аппарата, подклапанных структур, глобальную и локальную сократимость желудочков, наличие тромбоза полостей и т. д.

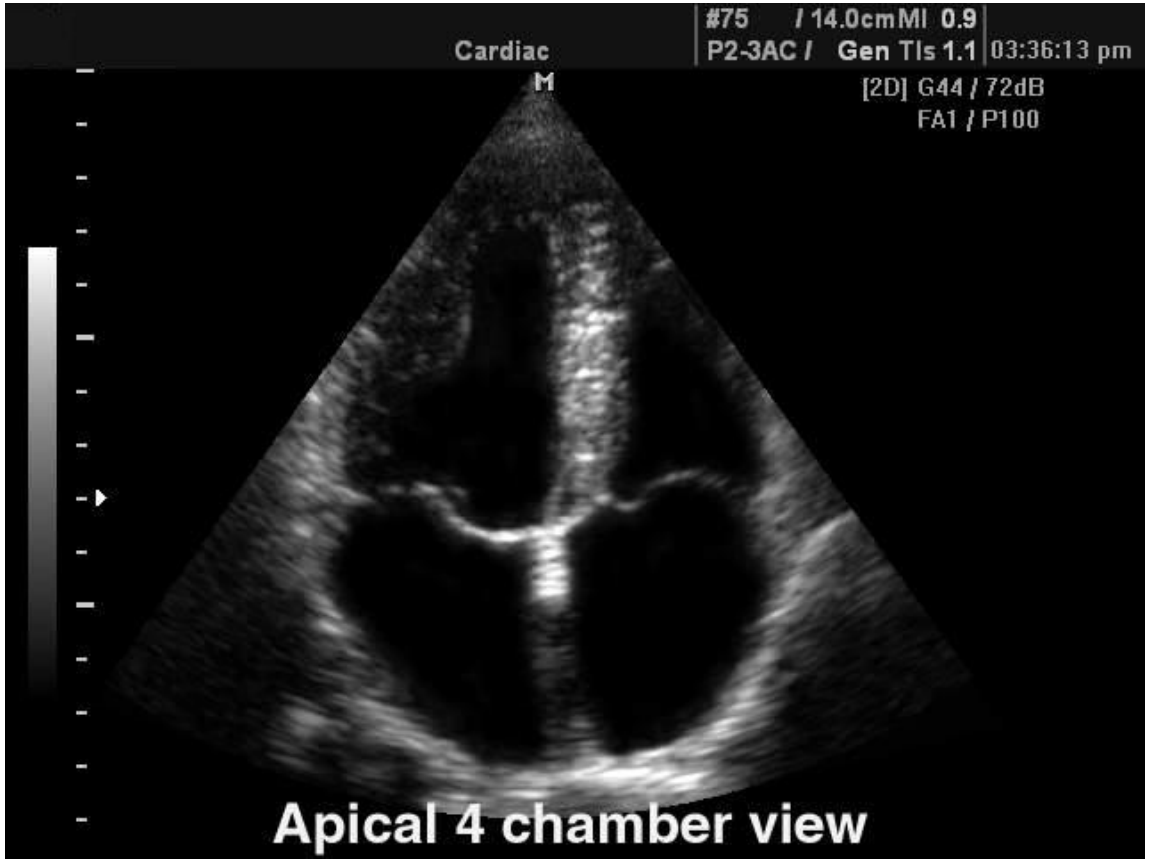

Оценка параметров левого желудочка

Для оценки анатомического и функционального состояния ЛЖ используется левый парастернальный доступ, исследование проводится по длинной оси . Расположив курсор перпендикулярно к продольному сечению сердца на уровне хорд митрального клапана, включают М-режим.

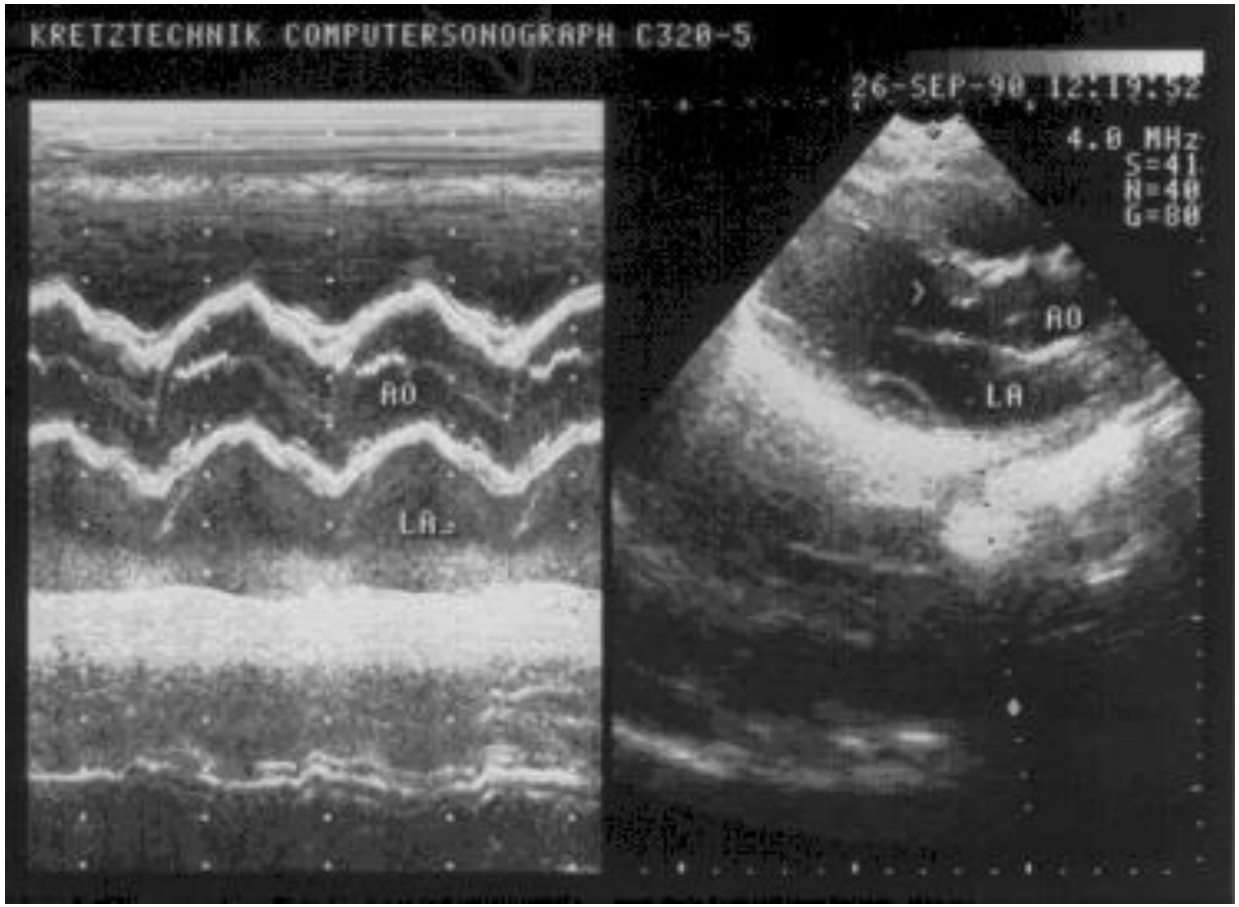

В данной позиции определяют размеры левого и правого желудочков, толщину и характер движения межжелудочковой перегородки и задней стенки левого желудочка

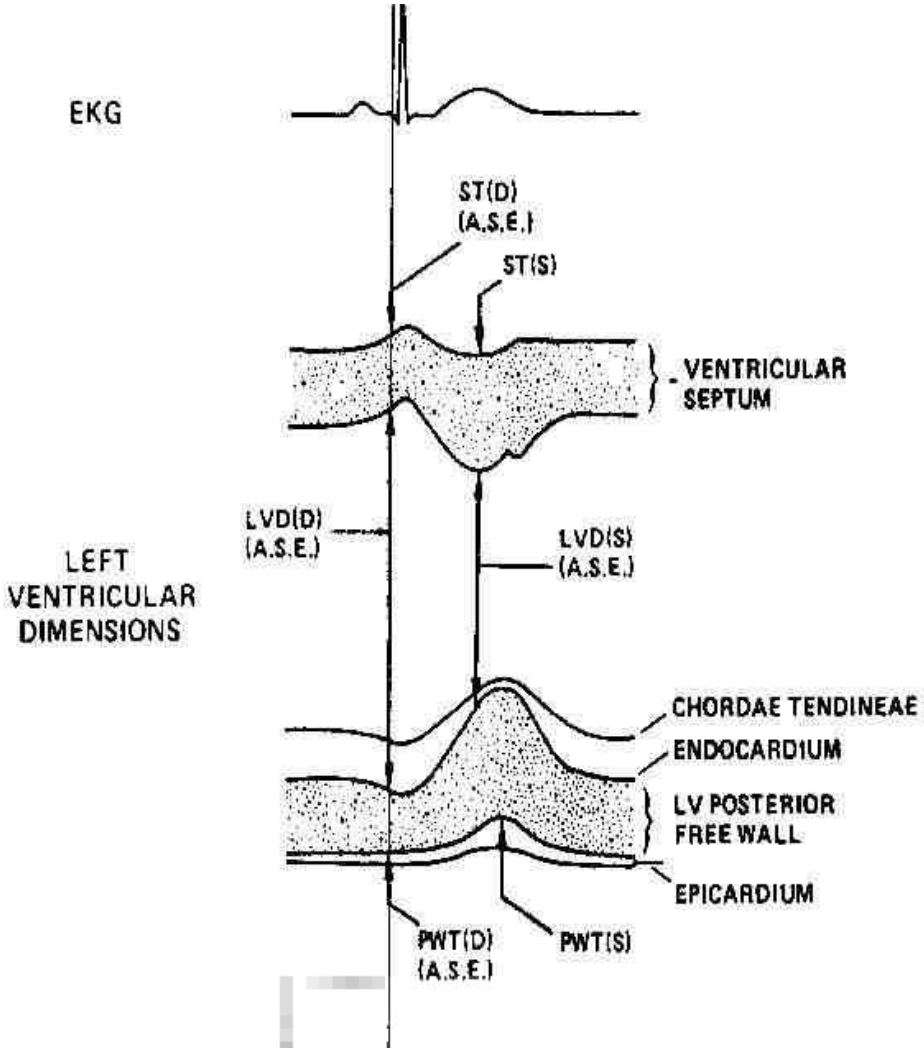

SonoScape
Rybakova M.K.
REZAEVA
3P1
MI 1.1
TIS 0.5
24/09/2015 18:22:45
FPS 30
D/G 100/4
GN 111
I/P 0/0
PWR 60
FRQ 3.2-5.1
D 15.4cm
PRF 4.0
WF 650
GN 40
C/P 1/0
PWR 70
FRQ 3.0
0
5
10
15
51 cm/s
-51 cm/s
13

конечно-диастолический диаметр левого желудочка (КДД) - дистанция от левожелудочковой поверхности межжелудочковой перегородки до эндокардиальной поверхности задней стенки левого желудочка во время начала зубца R ЭКГ (в мм);

конечно-систолический диаметр левого желудочка (КСД) - определяют как наименьшую дистанцию между левожелудочковой поверхностью межжелудочковой перегородки и эндокардиальной поверхностью задней стенки левого желудочка (в мм);

толщина межжелудочковой перегородки в диастолу (Тмжп) - расстояние между передней и задней поверхностями перегородки синхронно зубцу R (в мм);

толщина задней стенки левого желудочка в диастолу (Тзслж) - дистанция от эндокардиальной до эпикардиальной поверхностей задней стенки левого желудочка в диастолу (в мм);

диаметр правого желудочка (Дпж) - расстояние от передней стенки правого желудочка до передней поверхности межжелудочковой перегородки.

Для расчета конечного диастолического (КДО) и конечного систолического объема (КСО) левого желудочка предложено несколько формул.

Наиболее точной**?** из них считается формула **L. Teichholtz (1972)**, основанная на предположении, что желудочек имеет эллипсовидную форму:

$$V = (7.0 / (2.4 + Д)) \times Д^3$$

где V — объем полости в миллилитрах; Д — переднезадний размер полости ЛЖ в период систолы или диастолы в сантиметрах.
В норме Vд колеблется от 110 до 145 мл, а Vс—от 45 до 75 мл.

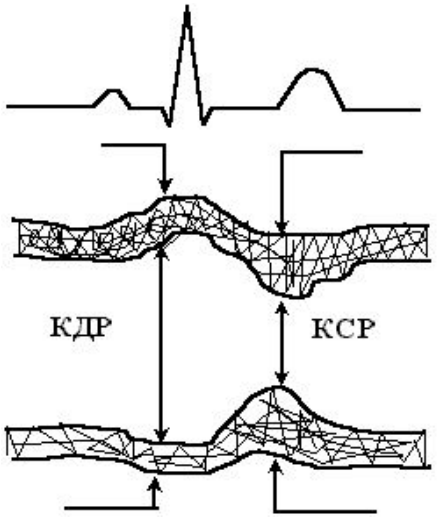

Разница конечного диастолического и конечного систолического объема определяет **ударный объем левого желудочка**.

Минутный объем сердца определяется как произведение ударного объема ЛЖ на ЧСС (число сердечных сокращений).

У здоровых лиц, его величина в среднем составляет 3,5-4,5 л/мин или 1,9-2,4 л/мин/м^2 .

Ударный объем (УО):

УО = КДО - КСО (в мл)

Минутный объем кровообращения (МОК):

МОК = УО * ЧСС

Из полученных КСО и КДО легко рассчитать очень важный показатель – фракцию выброса (ФВ ЛЖ)

ФВ = (КДО — КСО) ×КДО

Снижение ФВ свидетельствует о неполном изгнании крови из полости желудочка и ассоциируется с увеличением КСО. Именно ФВ наиболее часто применяется в качестве критерия глобальной сократимости миокарда ЛЖ. Существует несколько вариантов расчета ФВ. Наиболее известна формула L. Teichholtz at all. , которая выглядит следующим образом:

ФВ = {[7 × (2,4 + КДР)][КДР3] — [7 × (2,4 + КСР)][КСР3]} × {[7 ×(2,4 + КДР)][КДР3]}

Однако применение этой формулы имеет свои ограничения – в случае наличия зон нарушения локальной сократимости точность вычисления ФВ значительно снижается. Несмотря на это (методика из-за своей простоты) по-прежнему продолжает использоваться для расчетов ФВ, особенно в нашей стране.

Норма фракции выброса

Относительно **норм ФВ**, определенной с помощью эхокардиографического метода, окончательной ясности нет. Нижняя граница нормального значения ФВ, по данным различных исследований, колеблется от **45 до 60%.**

Наиболее распространенный вариант нижней границы нормы – **55%.**

В то же время считается, что снижение ФВ ЛЖ ниже 40% указывает на **существенное снижение** систолической функции ЛЖ

Доплеровские режимы исследования в эхокардиографии

Эффект Доплера

Эффект Доплера описывает сдвиг частоты сигнала в зависимости от относительного движения источника и приемника. Так волна, посланная источником, который удаляется от приемника, будет приниматься им на меньшей частоте по сравнению с волной от неподвижного источника или от источника, приближающегося к приемнику. Если же приемник приближается к неподвижному источнику, то частота принимаемой им волны будет больше по сравнению с неподвижным приемником или приемником, удаляющимся от источника. Это явление обнаружил **Христиан Доплер** в 1842 году.

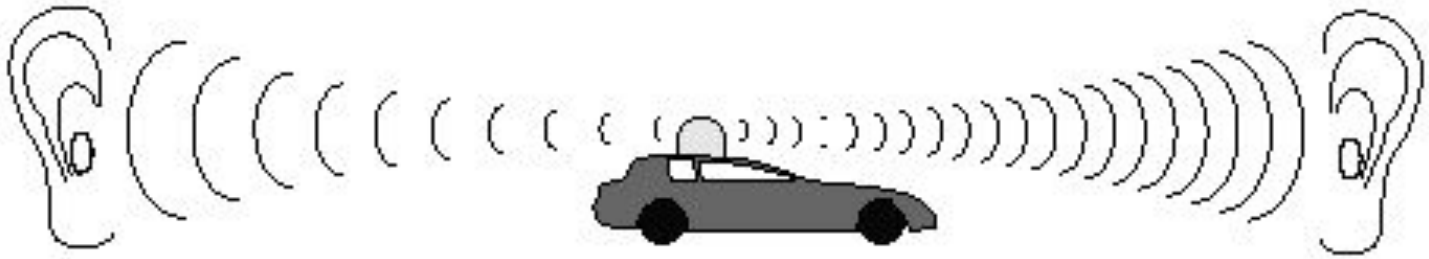

Доплеровские режимы

Импульсный доплер (PW - pulsed wave) – спектральный доплеровский анализ

Импульсный высокочастотный доплер (HFPW - high frequency pulsed wave)

Постоянноволновой доплер (CW - continuouse wave)

Цветовой доплер (Color Doppler)

Цветовой М-модальный допплер (Color M-mode)

Энергетический доплер (Power Doppler)

Тканевой скоростной доплер (TissueVelosity Imaging)

Тканевой импульсный доплер (Pulsed Wave TissueVelosity Imaging)

Импульсный допплер (Pulsed Wave, или PW)

Графическая разверстка импульсно-волнового допплера отражает характер кровотока в конкретной данной точке, в месте установки контрольного объема. Точка установки контрольного объема называется базовой линией. По вертикали на графике откладывается скорость потока, по горизонтали - время.

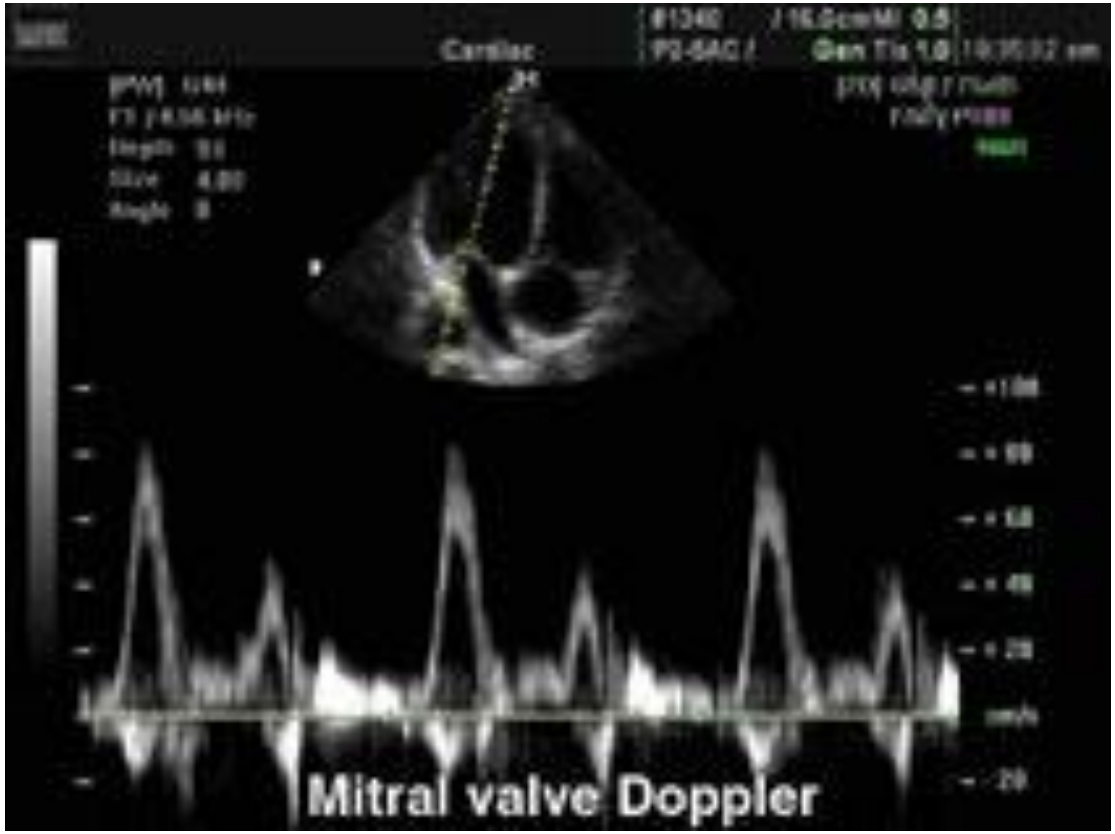

Цветной доплер

Цветное доплеровское картирование кровотока (**ЦДК**) - это ультразвуковая технология визуализации кровотока, основанная на регистрации скоростей движения крови, кодировании этих скоростей разными цветами и наложении полученной картины на двухмерное черно-белое изображение исследуемого объекта.

В англоязычной литературе наиболее часто используются термины Colour Doppler Imaging (CDI) и Colour Flow Imaging (CFI)

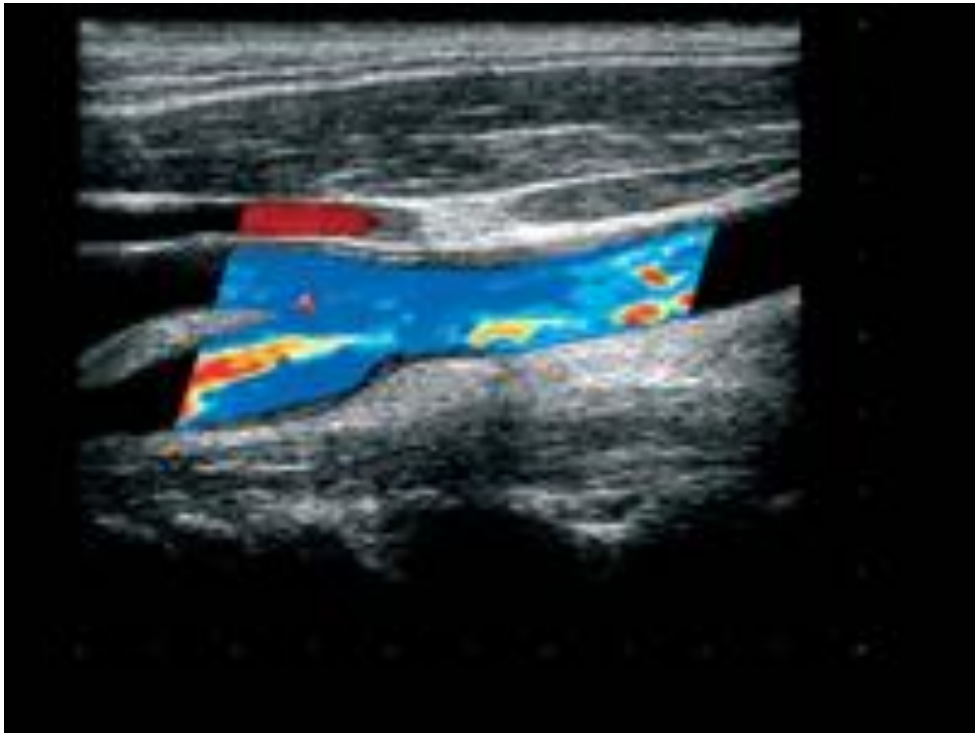

Кровоток к датчику принято картировать **красным цветом**, от датчика - **синим цветом**. Турбулентный кровоток картируется сине-зелено-желтым цветом

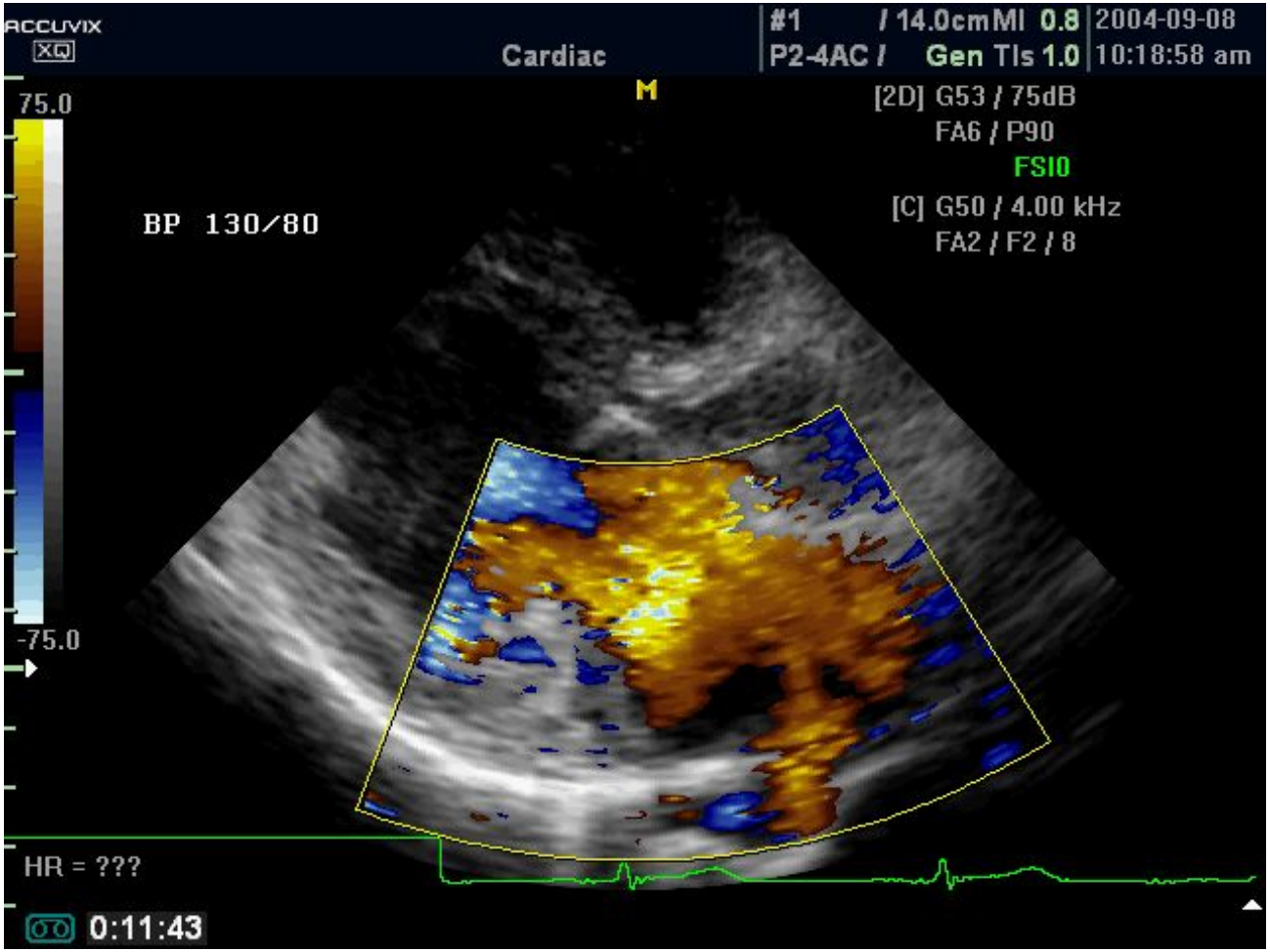

SonoScape
Pylnakova M.K.
REZAEVA
2P1
MI 1.1
TIS 0.5
24/09/2015 18:21:37
FPS 40
D/G 100/4
GN 111
I/P 0/0
PWR 60
FRQ 3.2-5.1
D 15.4cm
13

SonoScape

Энергетический доплер

Энергетическое доплеровское картирование кровотока – ЭДК (power doppler) - качественная оценка низкоскоростного кровотока, применяется при исследовании сети мелких сосудов (щитовидная железа, почки, яичник), вен (печень, яички) и др. Более чувствителен к наличию кровотока, чем цветовой допплер.

На эхограмме обычно отображается в **оранжевой палитре**, более яркие оттенки свидетельствуют о большей скорости кровотока. Главный недостаток - отсутствие информации о направлении кровотока.

В настоящее время энергетический доплер используют в сочетании с контрастными веществами (левовист и др.) для изучения **перфузии миокарда**.

Энергетический доплер

Тканевой доплер

Тканевой допплер – или тканевая цветовая допплерография (Tissue Velocity Imaging) основан на картировании направления **движения тканей** определенным цветом. Применяется совместно с импульсным допплером в эхокардиографии для оценки сократительной способности миокарда.

Красным цветом обозначают движение к датчику, синим – от датчика. Изучая направления движения стенок левого и правого желудочков в систолу и диастолу с помощью TVI можно обнаружить скрытые зоны нарушения локальной сократимости. Совмещение двухмерного исследования в режиме TVI с М-модальным увеличивает точность диагностики.

Тканевой импульсный допплер (Pulsed Wave Tissue Velocity Imaging). Позволяет оценить графически характер движения стенки желудочков в **конкретной данной точке**. Выделяют систолический компонент, ранний и поздний диастолический компоненты.Данный вариант допплера позволяет проводить картирование миокарда и увеличивает точность диагностики у больных с ишемической болезнью сердца.

Тканевой доплер

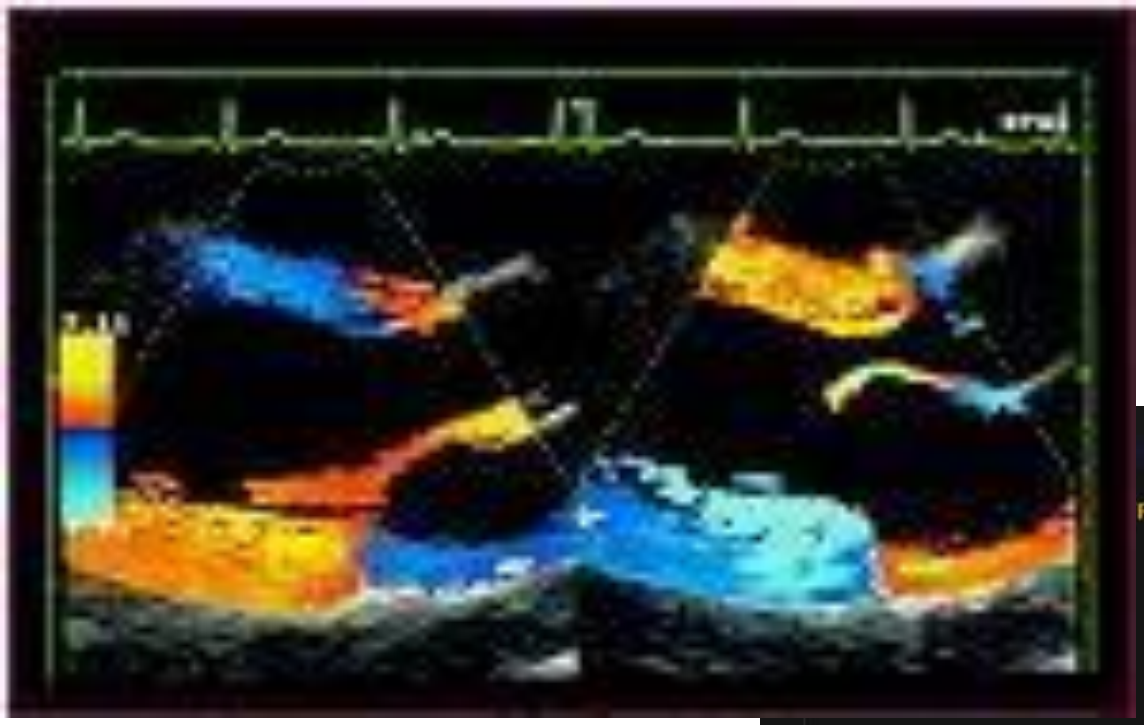

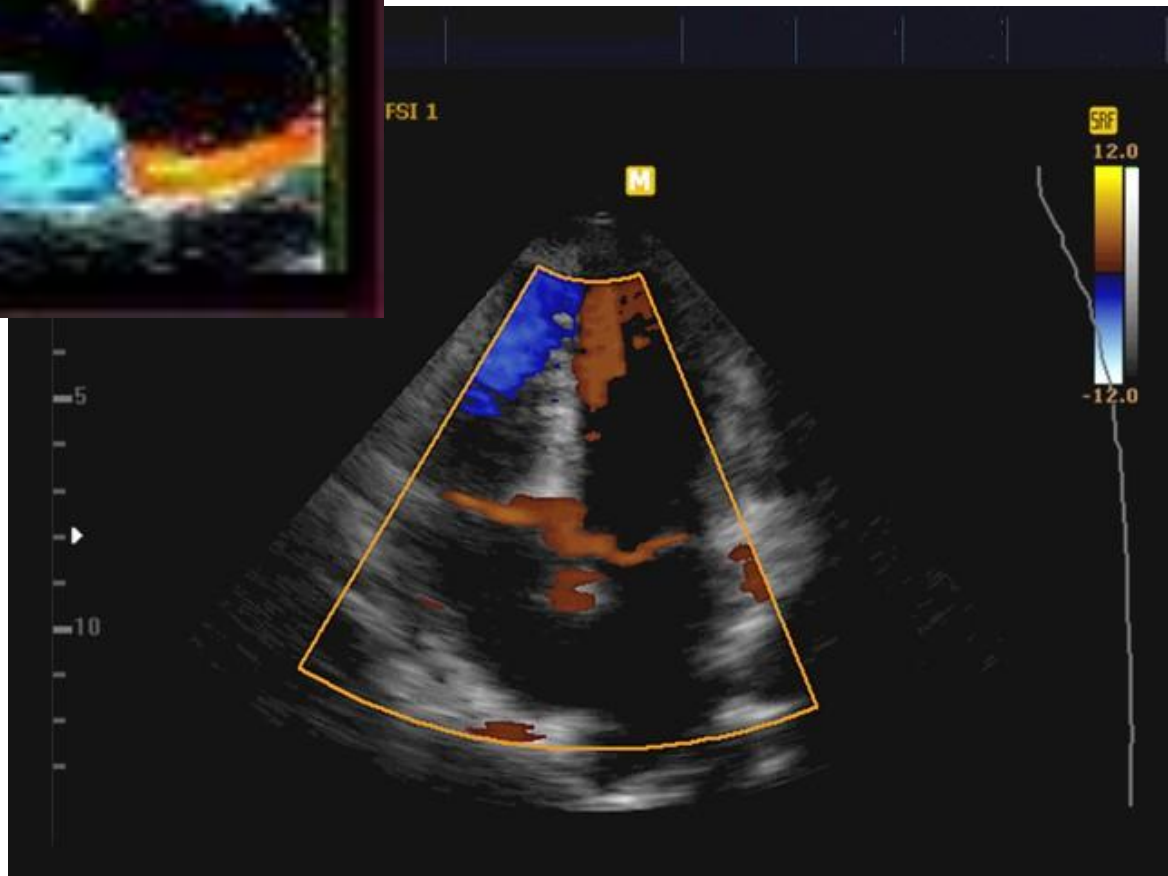

Области применения ДЭХОКГ:

Выявляет регургитантные потоки

Выявляет и количественно оценивает шунтовые потоки

Выявляет и количественно оценивает величину препятствия току крови (градиент обструкции)

Позволяет более точно оценить систолическую и диастолическую функции камер сердца

Уточняет топику порока, в том числе пороков не визуализируемых с помощью двухмерного ЭхоКГ исследования.

Наиболее информативно использование всех трех режимов эхокардиографического исследования

Двухмерная Эхо-КГ (В-режим) обеспечивает достаточно большую область сканирования, поиск наиболее оптимального направления ультразвукового луча и определение распространенности поражения.

Одномерная эхокардиограмма (М-режима), отличающаяся высокой разрешающей способностью, дает возможность измерить конкретные показатели, характеризующие анатомическое и функциональное состояние тех или иных структур.

Наконец, доплерэхокардиограмма позволяет оценить величину и направление кровотока, показатели диастолической и систолической функции и др.

Стресс-эхокардиография

Возможности ультразвукового метода исследования в диагностике ИБС существенно расширяются при использовании метода **стресс-эхокардиографии** - регистрации нарушений локальной сократимости миокарда с помощью двухмерной эхокардиографии во время нагрузки.

Чаще используют **динамическую физическую** нагрузку (тредмил или велоэргометрия в сидячем или лежачем положении), пробы с дипиридамолом, добутамином или чреспищеводную электростимуляцию сердца (ЧПЭС).

Способы проведения нагрузочных тестов и критерии прекращения пробы не отличаются от таковых, используемых при классической электрокардиографии.

Показаниями для стресс-эхокардиографии являются следующие ситуации:

Неинформативная электрокардиографическая проба с физической нагрузкой при подозрении на ишемическую болезнь сердца (стенокардию).

Наличие на ЭКГ изменений, которые могут препятствовать правильной оценке результатов обычной пробы с физической нагрузкой (нарушение внутрисердечной проводимости, выраженная гипертрофия левого желудочка сердца, длительный прием таких лекарственных препаратов, как дигоксин).

Оценка результатов аортокоронарного шунтирования и других операций на сердечных сосудах и сердце.

Решение вопроса о жизнеспособности сердечной мышцы, сократимость которой нарушена по данным обычной эхокардиографии.

Определение группы риска после перенесенного инфаркта миокарда.

Однако к методу существуют многочисленные противопоказания!

Стресс-эхокардиография: методика

Двухмерные эхокардиограммы регистрируют в **горизонтальном положении** пациента до начала исследования и сразу после окончания нагрузки (60–90 с).

Для выявления нарушений локальной сократимости миокарда используют специальные компьютерные программы, позволяющие оценить **степень изменения движения миокарда и его утолщения** во время нагрузки (“стресса”) в 16 предварительно визуализированных сегментов ЛЖ.

Результаты исследования практически **не зависят от вида нагрузки**, хотя более удобной является ЧПЭС и дипиридамоловая или добутаминовая пробы, поскольку все исследования проводятся в горизонтальном положении пациента. Чувствительность и специфичность стресс-эхокардиографии в диагностике ИБС достигает **80–90%**.

Чреспищеводная эхокардиография

ЧПЭхоКГ - метод, при котором ультразвуковой (УЗ) датчик располагается в пищеводе в непосредственной близости от левого предсердия (расположенного кпереди от пищевода) и нисходящей аорты (расположенной сзади от пищевода).

Применение ЧПЭхоКГ в клинической практике доказало его значимость в диагностике заболеваний аорты, инфекционного эндокардита, врожденных пороков сердца, новообразований сердца и средостения, а также при оценке состояния клапанных протезов, для выявления внутрисердечных источников эмболий и т.д.

Учитывая полуинвазивный характер исследования и неудобства, причиняемые пациенте показания к проведению ЧПЭхоКГ должны быть обоснованы результатами предварительного тщательного эхокардиографического обследования.

Чреспищеводная эхокардиография

Этот метод исследования дает максимальное разрешение структур сердца. В частности, только методом чреспищеводной эхокардиографии можно выявить наличие тромбов в ушках предсердий.

Значительно лучше, чем при трансторакальном исследовании, при чреспищеводной эхокардиографии обнаруживаются образования в камерах сердца (тромб, опухоль), детально описываются их размеры, конфигурация, место прикрепления.

Чреспищеводная эхокардиография является лучшим методом для обнаружения и описания вегетаций на створках клапанов сердца, врожденных и приобретенных пороков сердца, состояния протезов сердечных клапанов.

PHILIPS

Ургентные состояния в эхокардиографии

1. **Тампонада** сердца.

2. **Разрыв** МЖП – визуализация дефекта в В-режиме, патологический шунтирующий систолодиастолический поток крови при импульсновол-новом, непрерывноволновом и цветовом доплеровских режимах. Большой шунт – дилатация правых отделов сердца (см. ДМЖП)

3**. Посттравматический** острый инфаркт миокарда

4. **Отрыв** хорд, папиллярных мышц клапана.

5. Диагностика **инородных тел** в полостях сердца (электрод, катетер).

6. Диагностика **аневризмы** грудного отдела аорты.