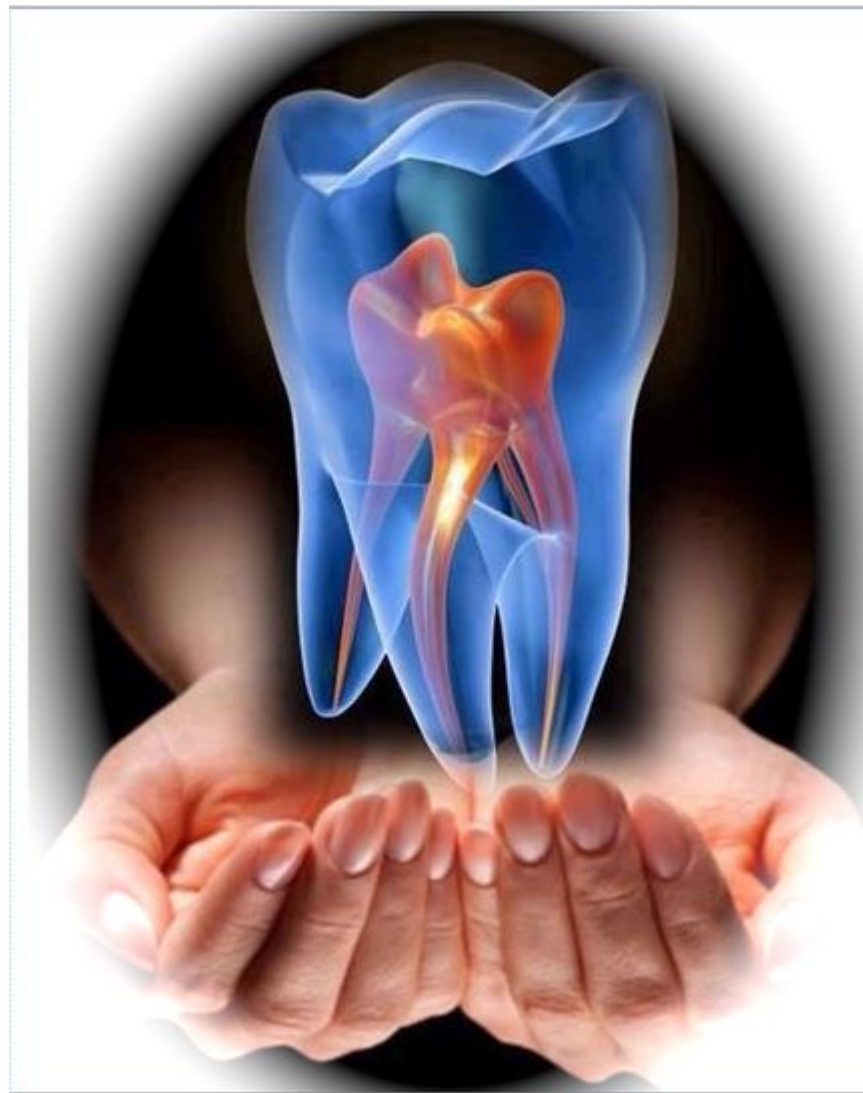
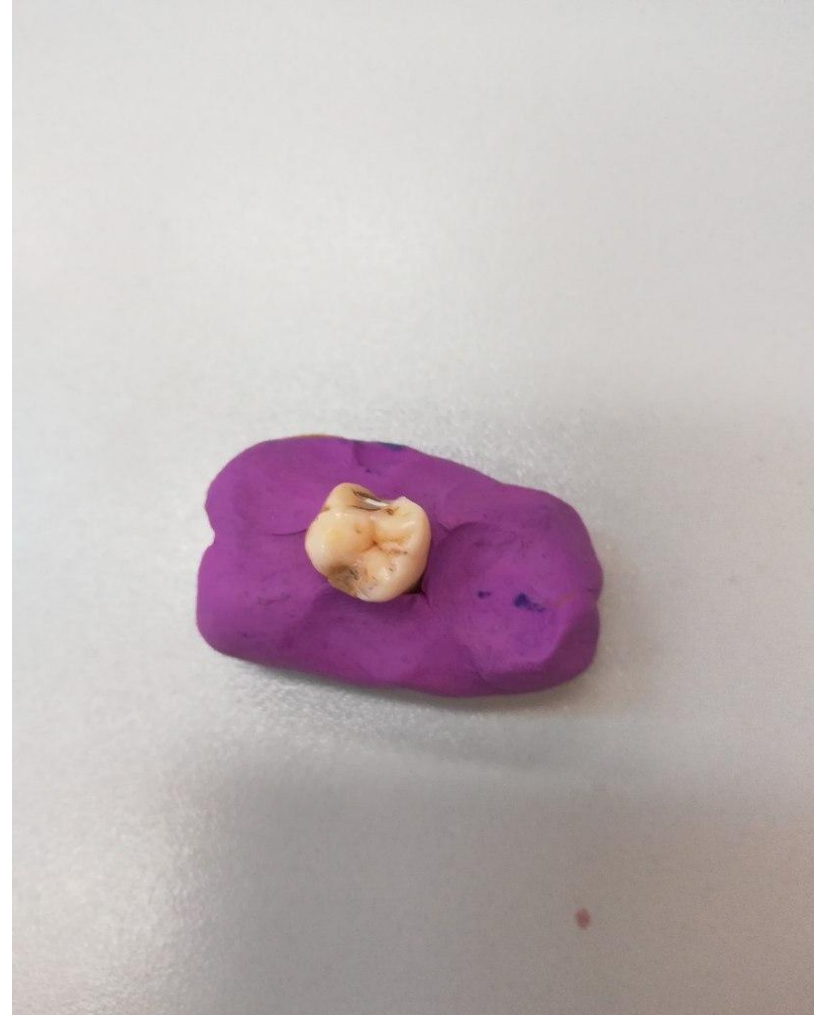

Эндодонтическое лечение



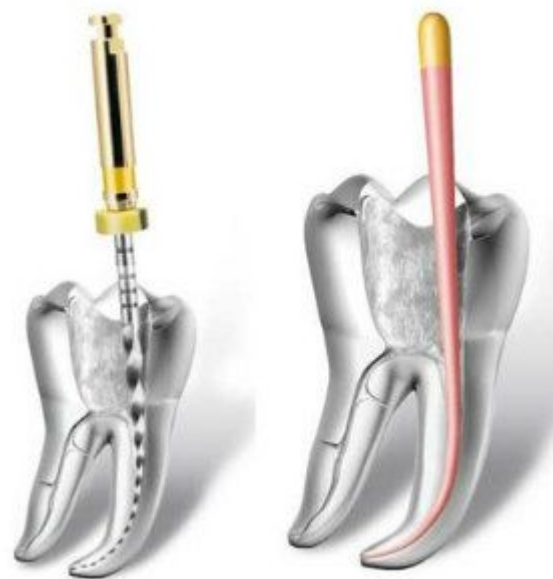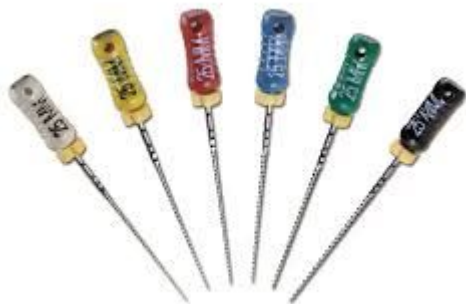Зуб 26



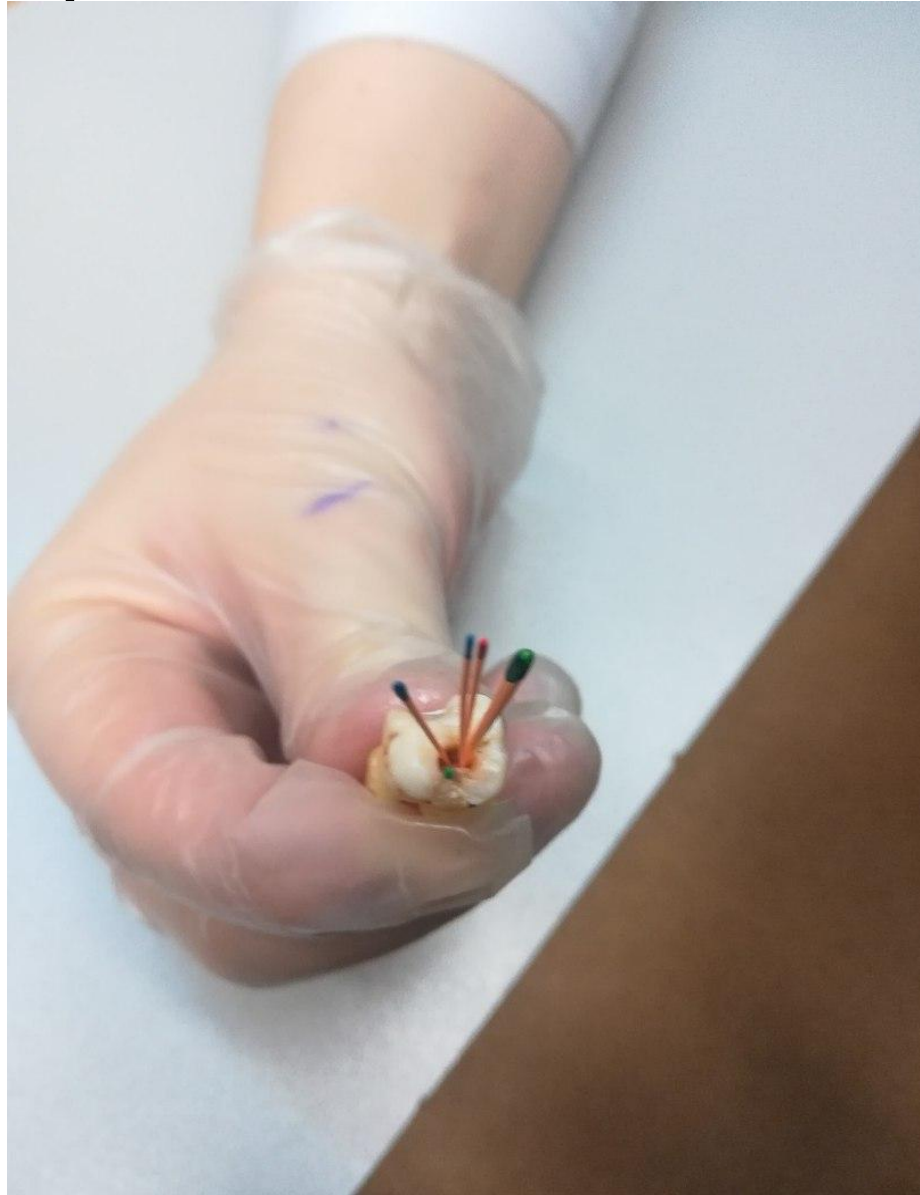Пластилиновая модель зуба



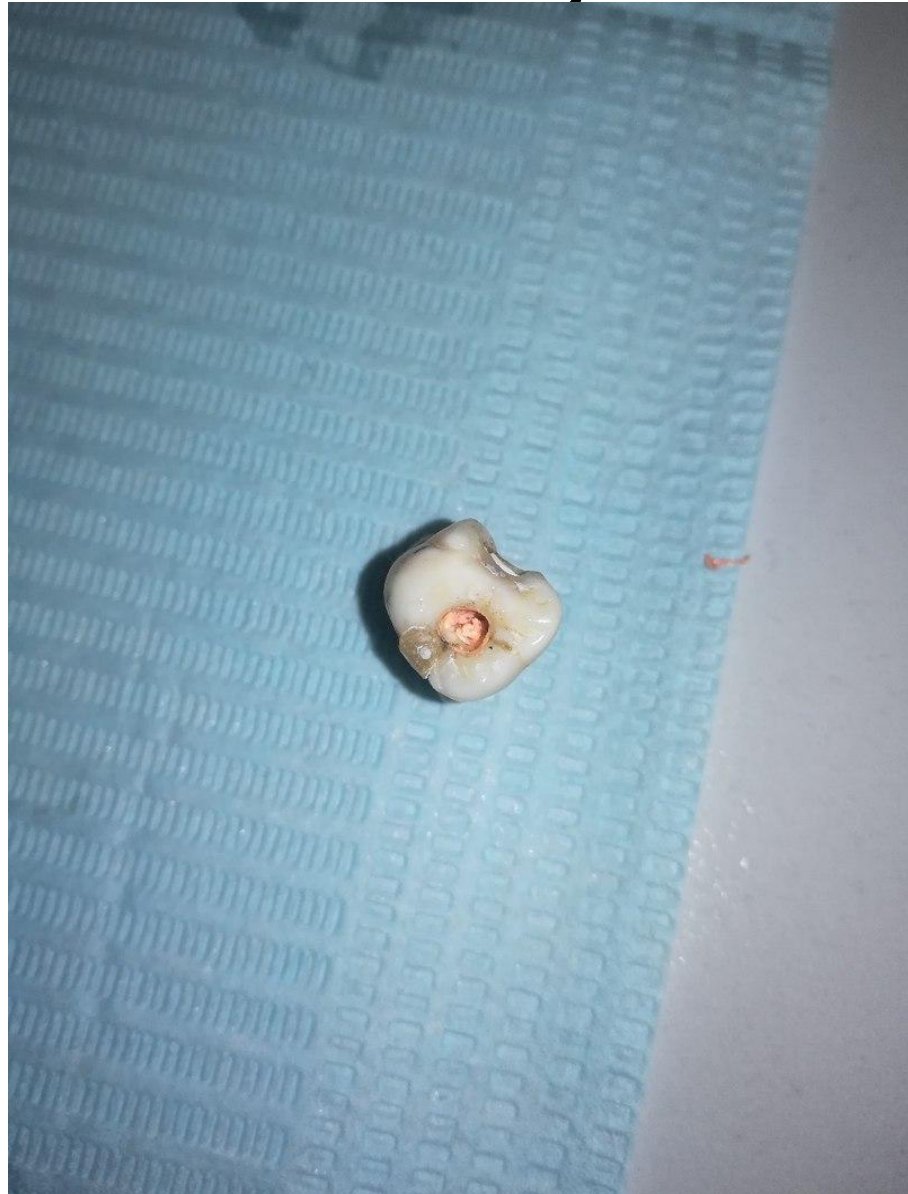
Полость зуба вскрыта и раскрыта, найдено три канала, все три пройден при помощи ручных инструментов и расширены до 35 размера.



Припасовка мастер штифта и пломбирование каналов методом латеральной конденсации



Гуттаперчевые штифты срезаны в области устья



- Далее была проведена обработка полости ангидридом, поставлена изолирующая прокладка из материала Стомалайн и проведена реставрация зуба с заменой старых пломб.

Окончательный вид реставрации

