Санкт-Петербургский государственный Университет
Биологический факультет

АНАТОМИЯ и МОРФОЛОГИЯ ЧЕЛОВЕКА

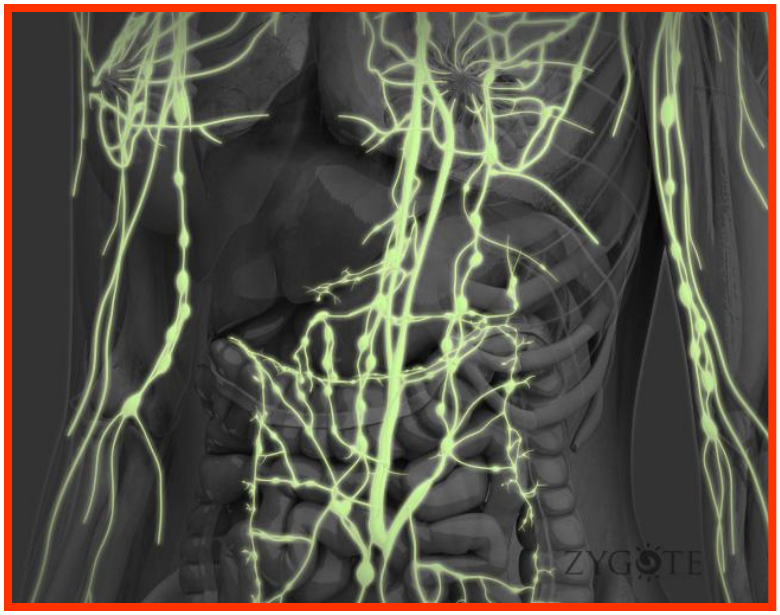

Лимфатическая система

Обухов Д.К.
Профессор, д.б.н.
Академик Российской и Европейской академии Естествознания

Санкт-Петербург

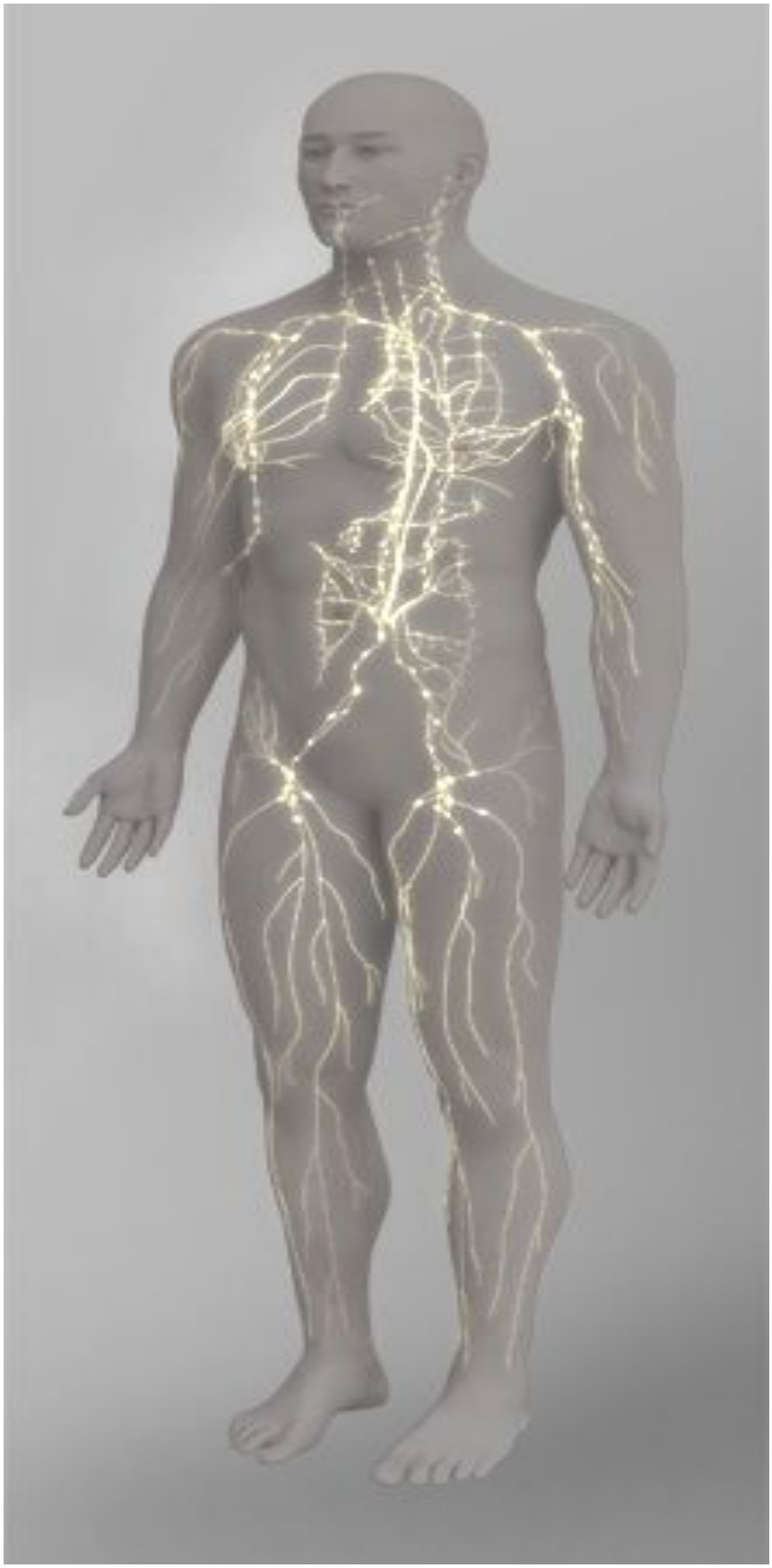

функциями которой являются: транспорт питательных веществ от системы пищеварения и лимфатических узлов, главными функциями которой являются: транспорт питательных веществ от системы пищеварения к тканям и лимфатических узлов, главными функциями которой являются: транспорт питательных веществ от системы пищеварения к тканям, выделение и лимфатических узлов, главными функциями которой являются: транспорт питательных веществ от системы пищеварения к тканям, выделение конечных продуктов метаболизма и лимфатических узлов, главными функциями которой являются: транспорт питательных веществ от системы пищеварения к тканям, выделение конечных продуктов метаболизма, поддержания количества и лимфатических узлов, главными функциями которой являются: транспорт питательных веществ от системы пищеварения к тканям, выделение конечных продуктов метаболизма, поддержания количества и состава межклеточной жидкости и лимфатических узлов, главными функциями которой являются: транспорт питательных веществ от системы пищеварения к тканям, выделение конечных продуктов метаболизма, поддержания количества и состава межклеточной жидкости тканей, защитная функция.

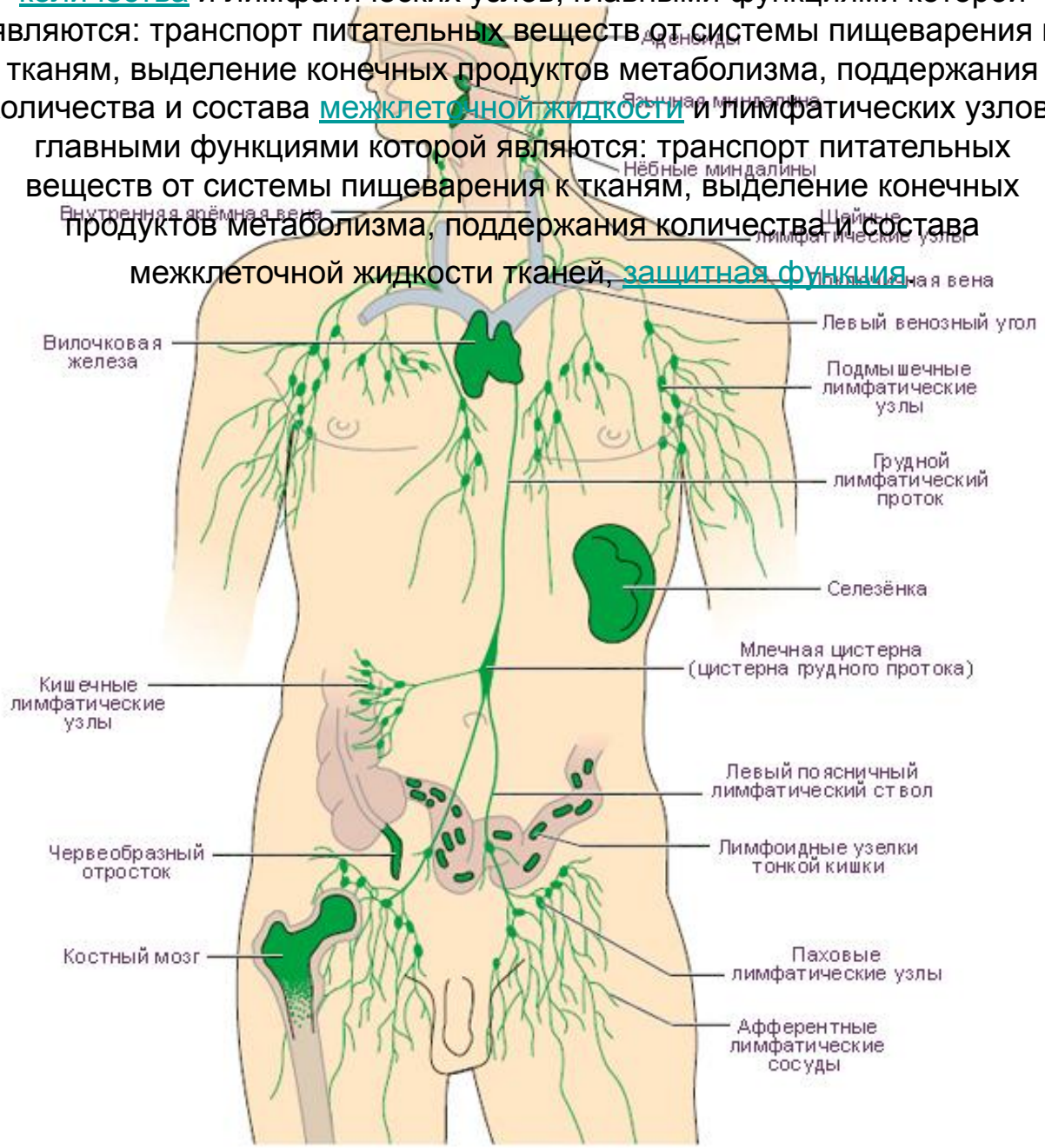



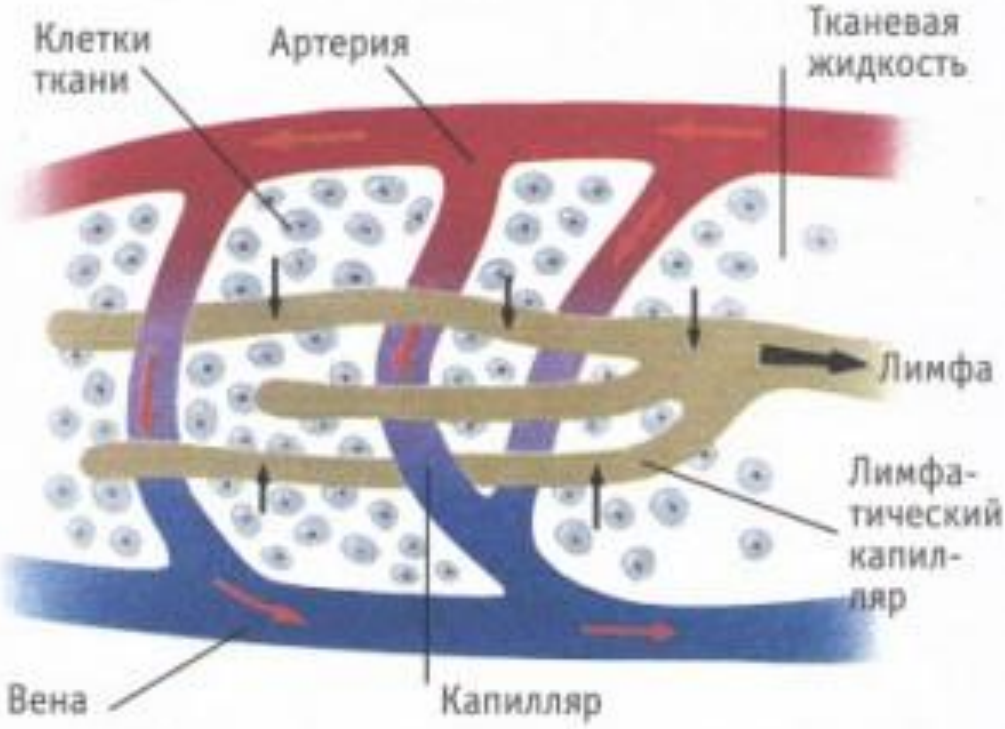

Клетки тканей тела погружены в жидкость, поступающую из кровеносных капилляров. Избыток жидкости всасывается из межклеточных пространств окончаниями лимфатических капилляров и превращается в лимфу.

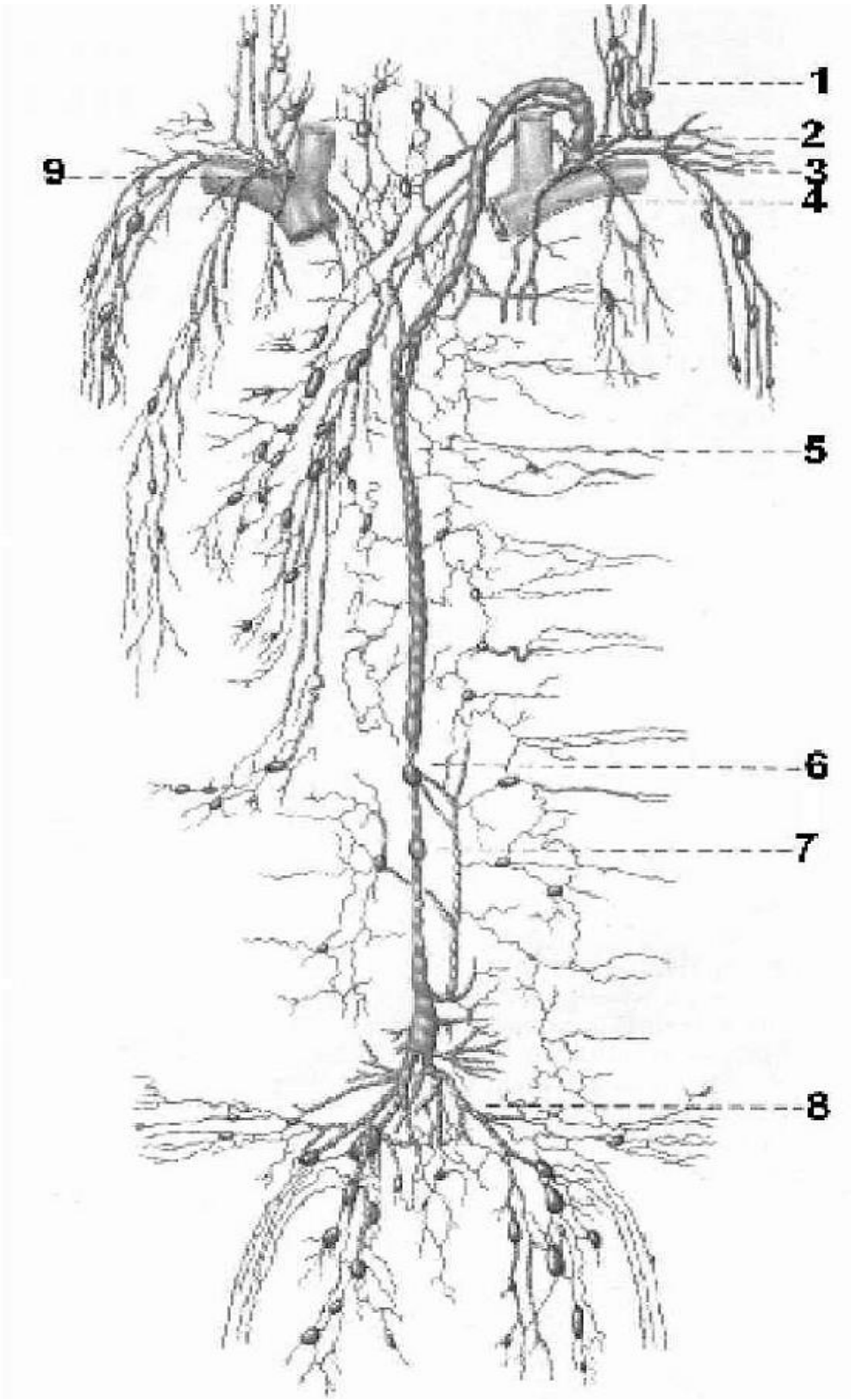
1
2
3
4
5
6
7
8
9

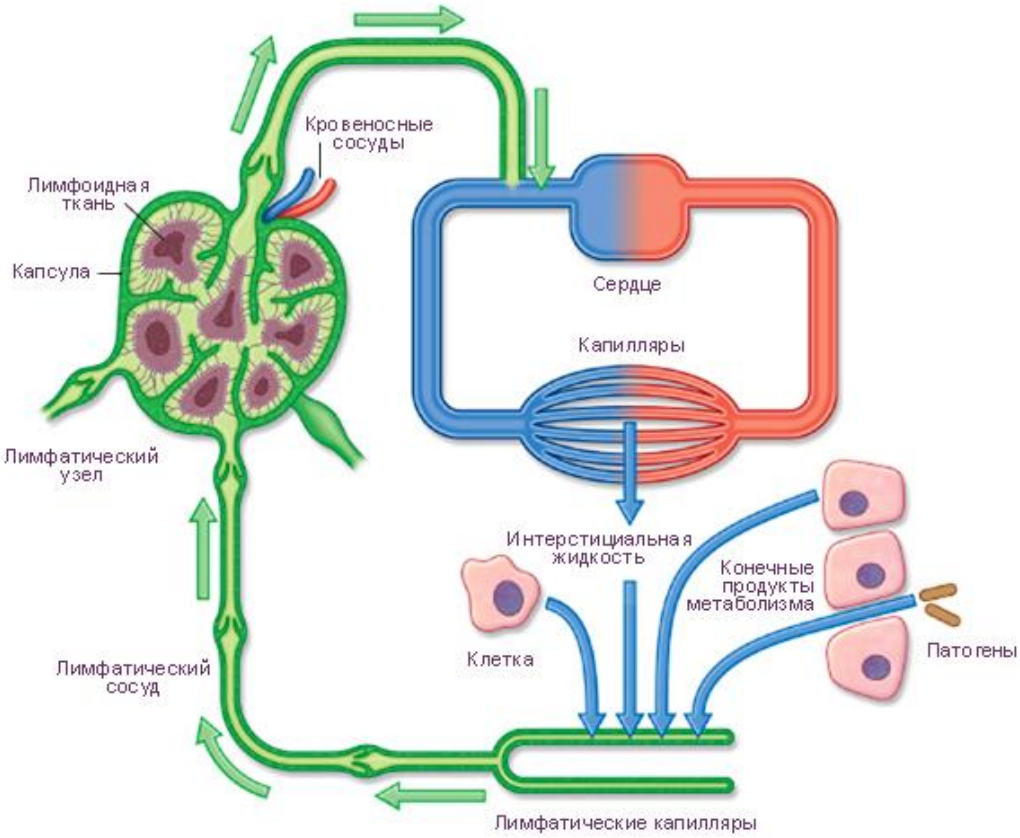
Кровеносные сосуды
Лимфоидная ткань
Капсула
Сердце
Капилляры
Лимфатический узел
Интерстициальная жидкость
Конечные продукты метаболизма
Клетка
Патогены
Лимфатический сосуд
Лимфатические капилляры

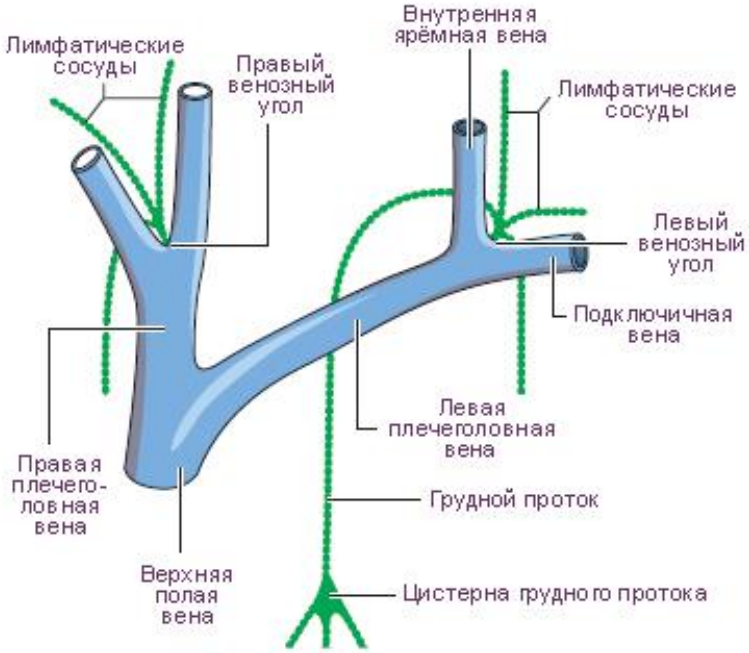
Лимфатические сосуды
Правый венозный угол
Внутренняя ярёмная вена
Лимфатические сосуды
Левый венозный угол
Подключичная вена
Левая плечеголовная вена
Правая плечего-ловная вена
Грудной проток
Верхняя полая вена
Цистерна грудного протока

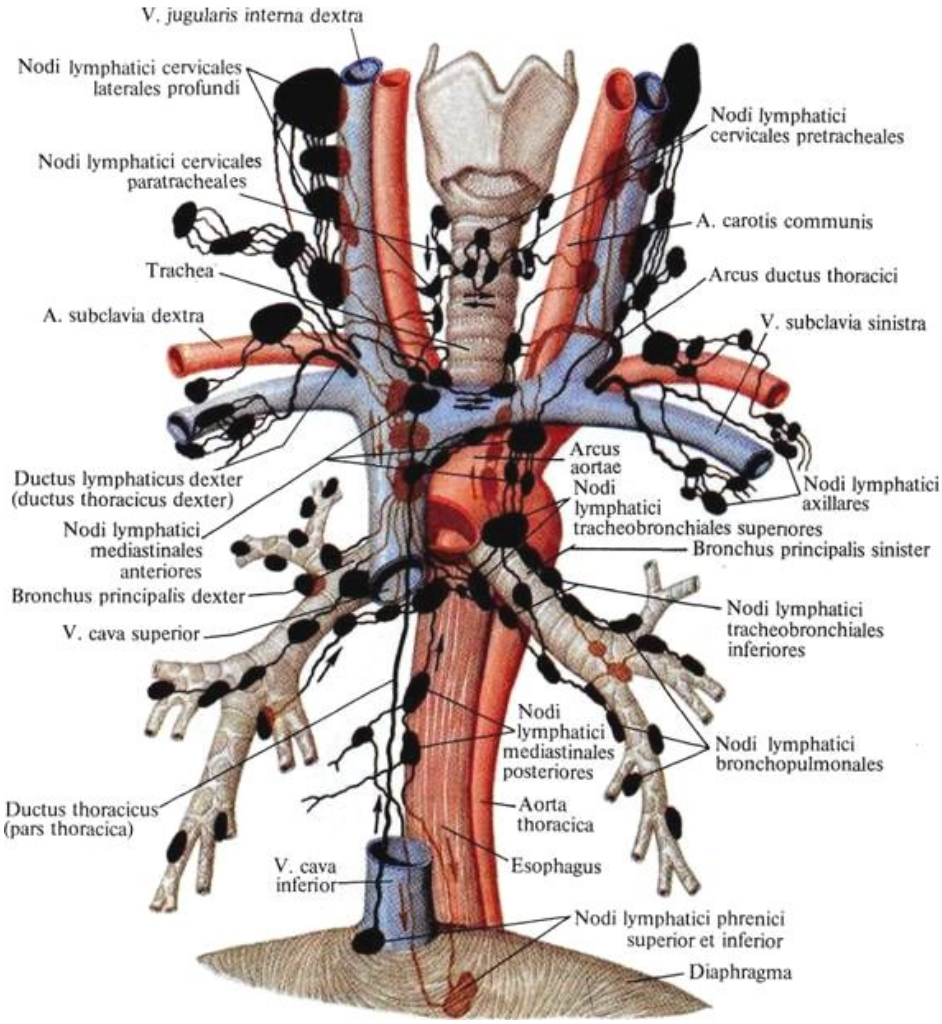
V. jugularis interna dextra
Nodi lymphatici cervicales laterales profundi
Nodi lymphatici cervicales pretracheales
Nodi lymphatici cervicales paratracheales
A. carotis communis
Trachea
Arcus ductus thoracici
A. subclavia dextra
V. subclavia sinistra
Arcus aortae
Ductus lymphaticus dexter (ductus thoracicus dexter)
Nodi lymphatici tracheobronchiales superiores
Nodi lymphatici axillares
Nodi lymphatici mediastinales anteriores
Bronchus principalis sinister
Bronchus principalis dexter
Nodi lymphatici tracheobronchiales inferiores
V. cava superior
Nodi lymphatici mediastinales posteriores
Nodi lymphatici bronchopulmonales
Ductus thoracicus (pars thoracica)
Aorta thoracica
V. cava inferior
Esophagus
Nodi lymphatici phrenici superior et inferior
Diaphragma

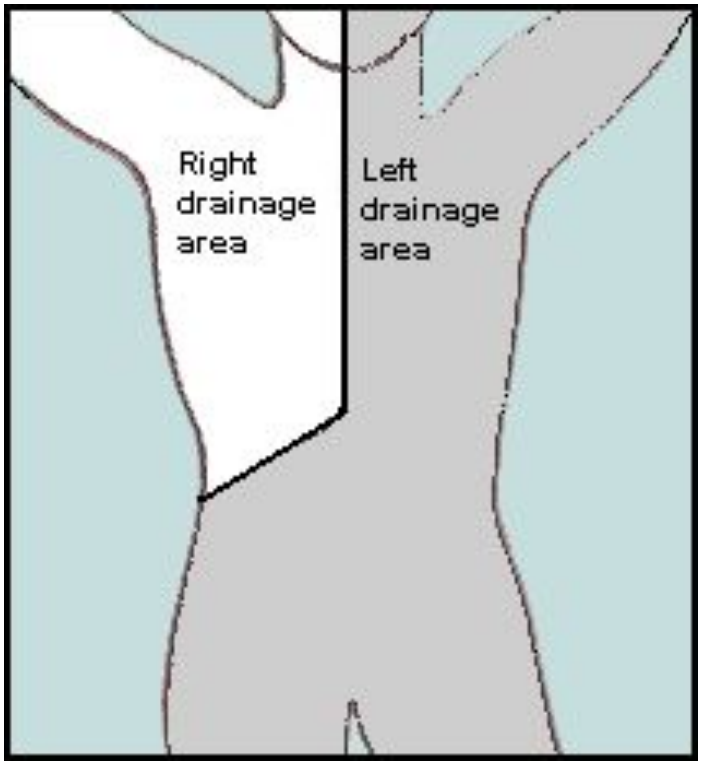
Right drainage area
Left drainage area

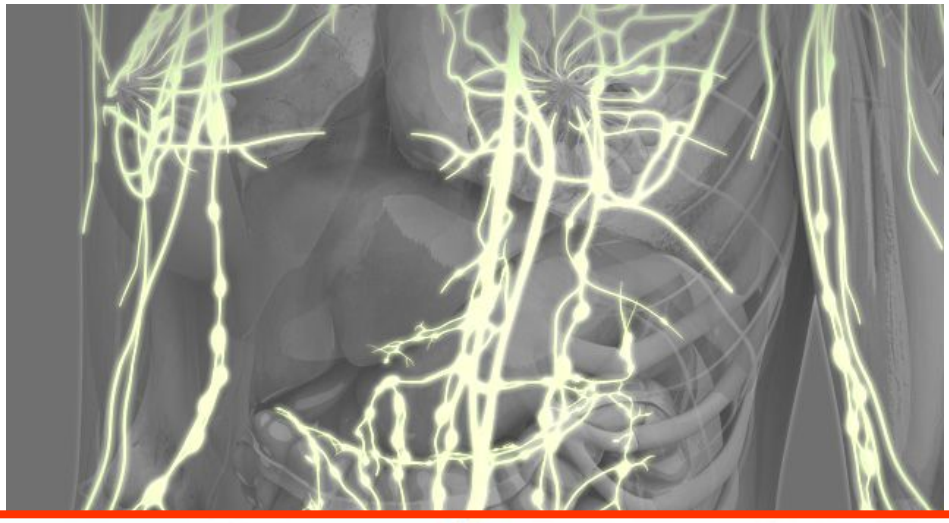

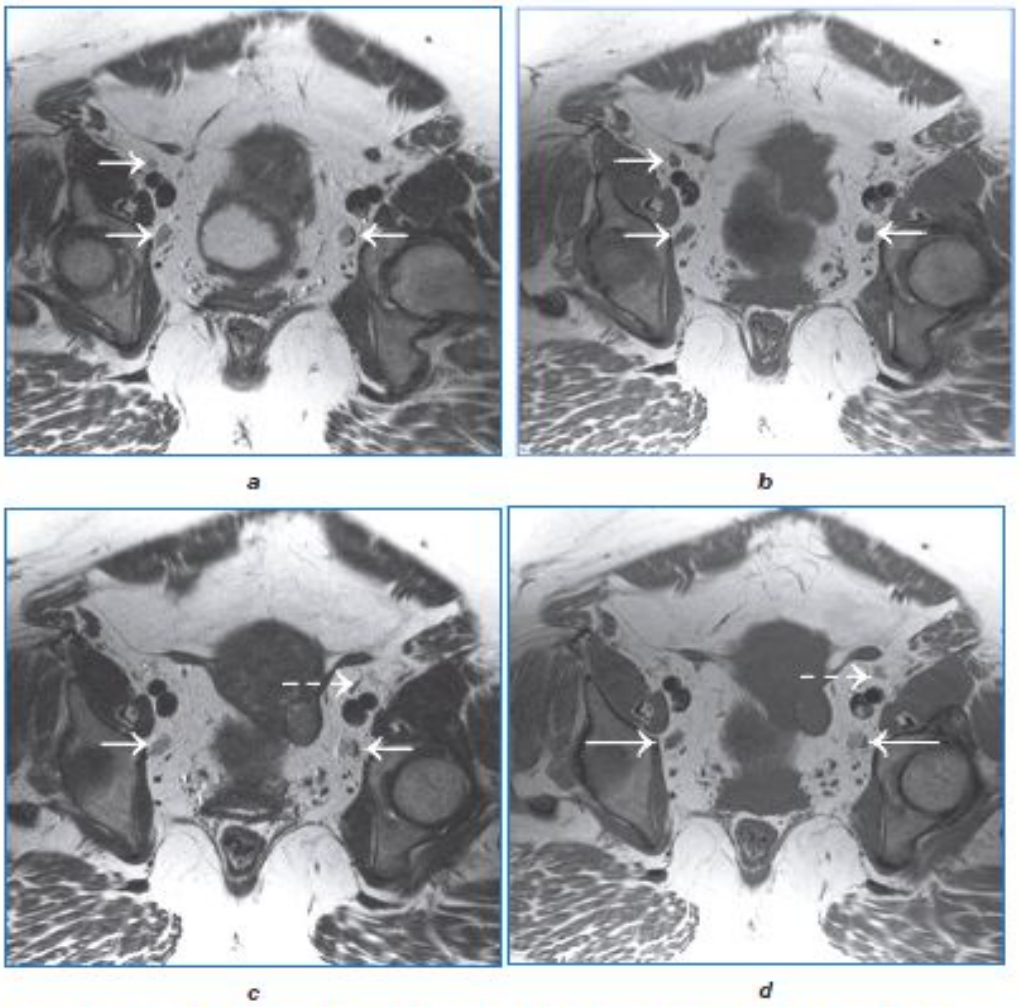

Рисунок 1. Лимфатические узлы таза в норме. Т2-ВИ (a, c) и Т1-ВИ (b, d) в аксиальной плоскости. Лимфатические узлы имеют округлую или овальную форму (сплошные стрелки), характеризуются гипоинтенсивным МР-сигналом на Т1-ВИ и изо- на Т2-ВИ по сравнению с окружающей клетчаткой. В ряде случаев в структуре лимфатического узла удается дифференцировать заполненные жировой клетчаткой ворота (пунктирная стрелка)

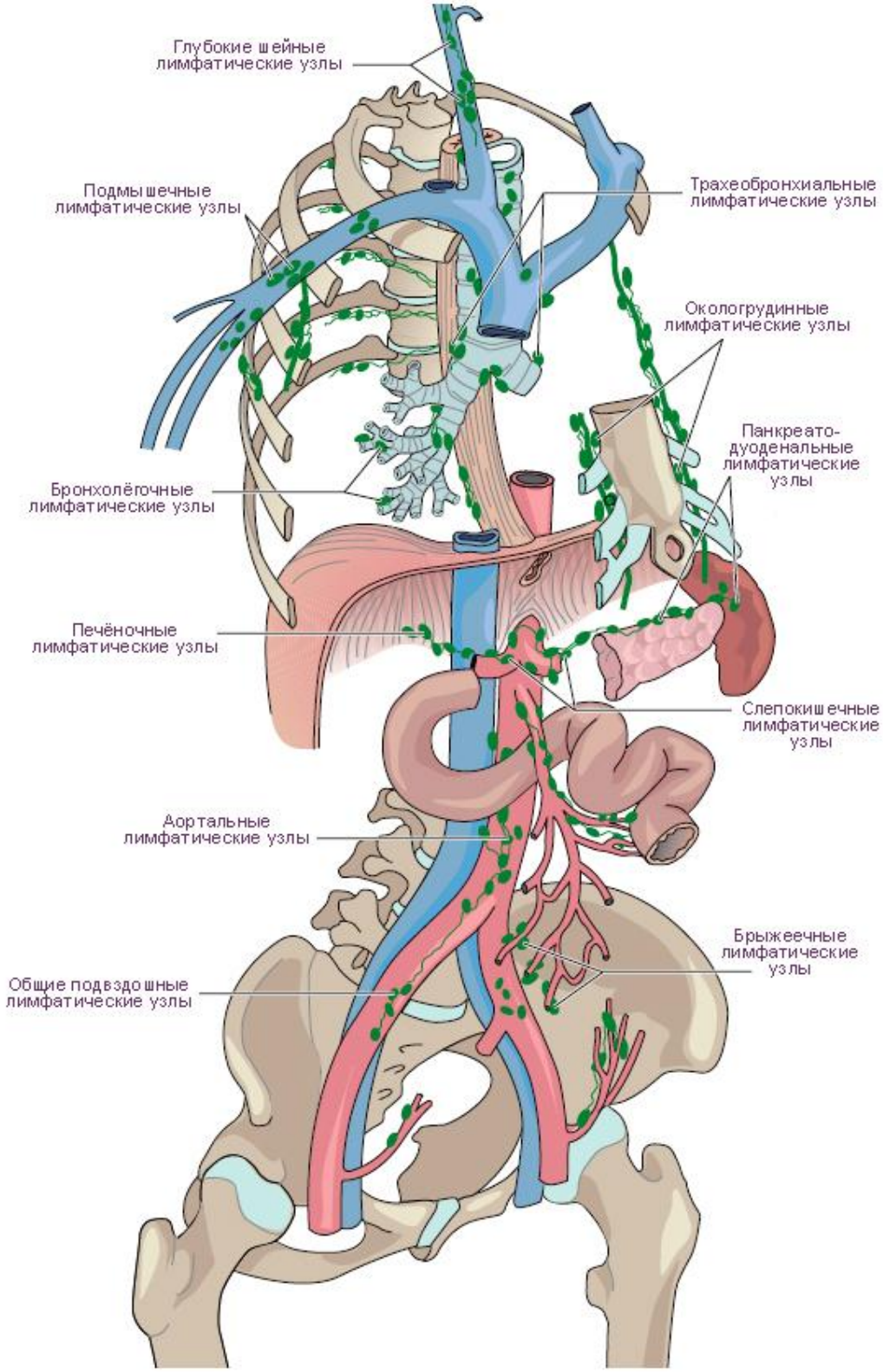
Глубокие шейные лимфатические узлы
Подмышечные лимфатические узлы
Трахеобронхиальные лимфатические узлы
Окологрудинные лимфатические узлы
Панкреато-дуоденальные лимфатические узлы
Бронхолёгочные лимфатические узлы
Печёночные лимфатические узлы
Слепокишечные лимфатические узлы
Аортальные лимфатические узлы
Брыжеечные лимфатические узлы
Общие подвздошные лимфатические узлы

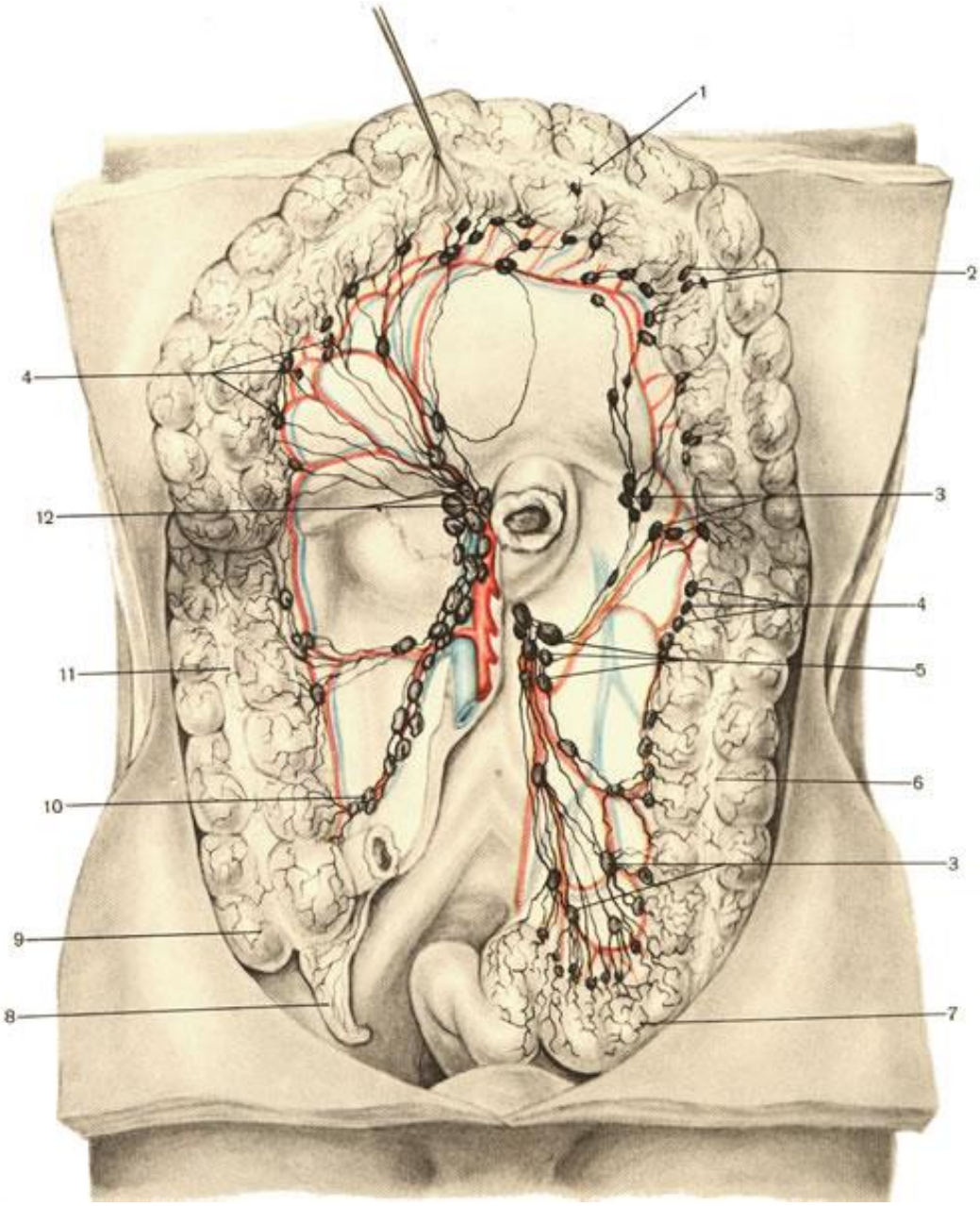
1
2
4
3
12
4
11
5
6
10
3
9
8
7

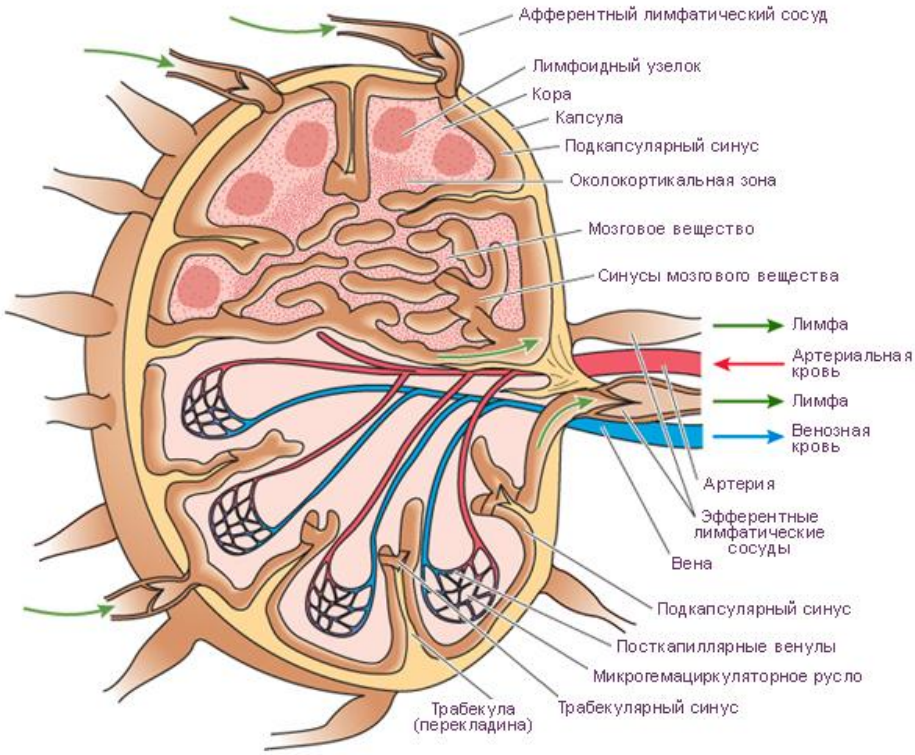
Афферентный лимфатический сосуд
Лимфоидный узелок
Кора
Капсула
Подкапсулярный синус
Околокортикальная зона
Мозговое вещество
Синусы мозгового вещества
Лимфа
Артериальная кровь
Лимфа
Венозная кровь
Артерия
Эфферентные лимфатические сосуды
Вена
Подкапсулярный синус
Посткапиллярные венулы
Микрогемациркуляторное русло
Трабекулярный синус
Трабекула (перекладина)

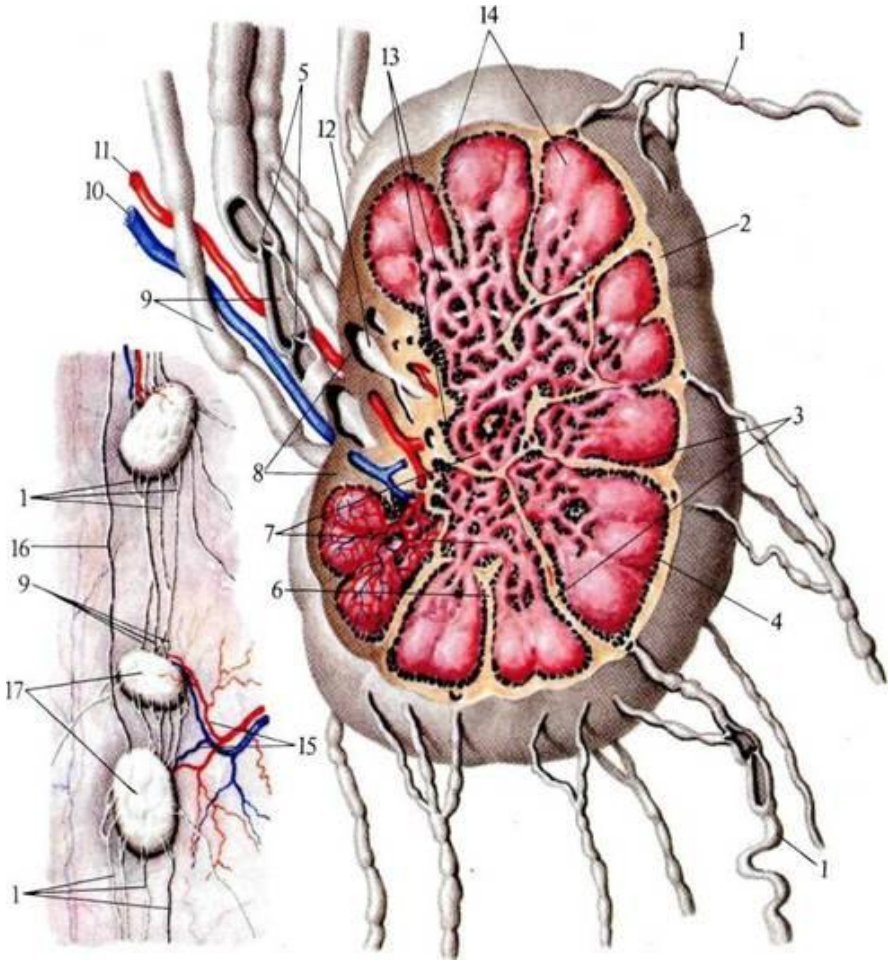
14
1
13
5
12
11
10
2
9
3
8
1
7
16
6
4
9
17
15
1
1

Селезенка является самым крупным лимфоидным органом человека, выполняющим иммунную, кроветворную и фильтрационную функции. Основная часть лимфоцитов селезенки сосредоточена в части органа, называемой белой пульпой, на которую приходится от 6 до 20% веса селезенки. Остальная часть селезенки (70-80% веса) называется красной пульпой, которая состоит из артерий, ретикулярного остова, вен и других анатомических структур.

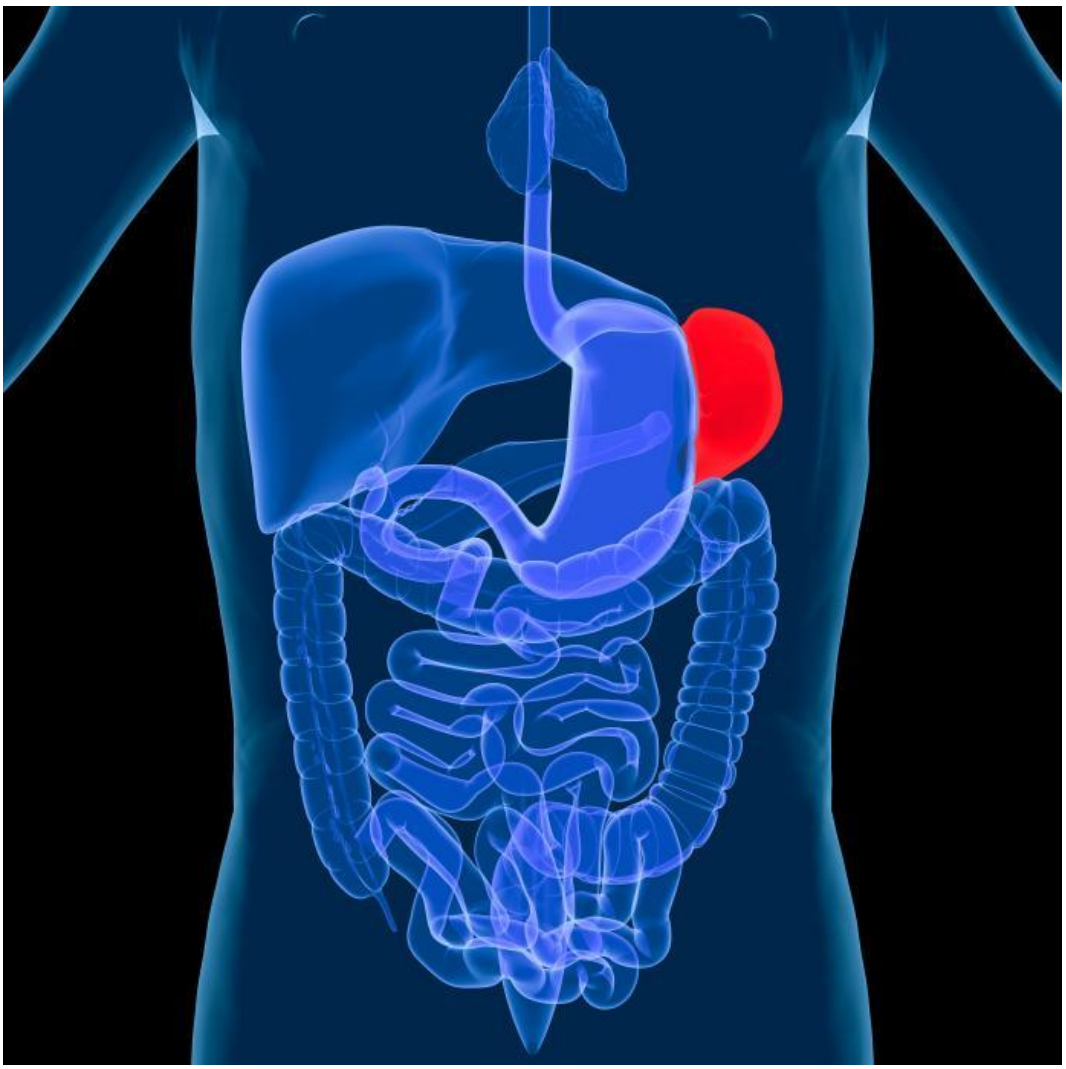

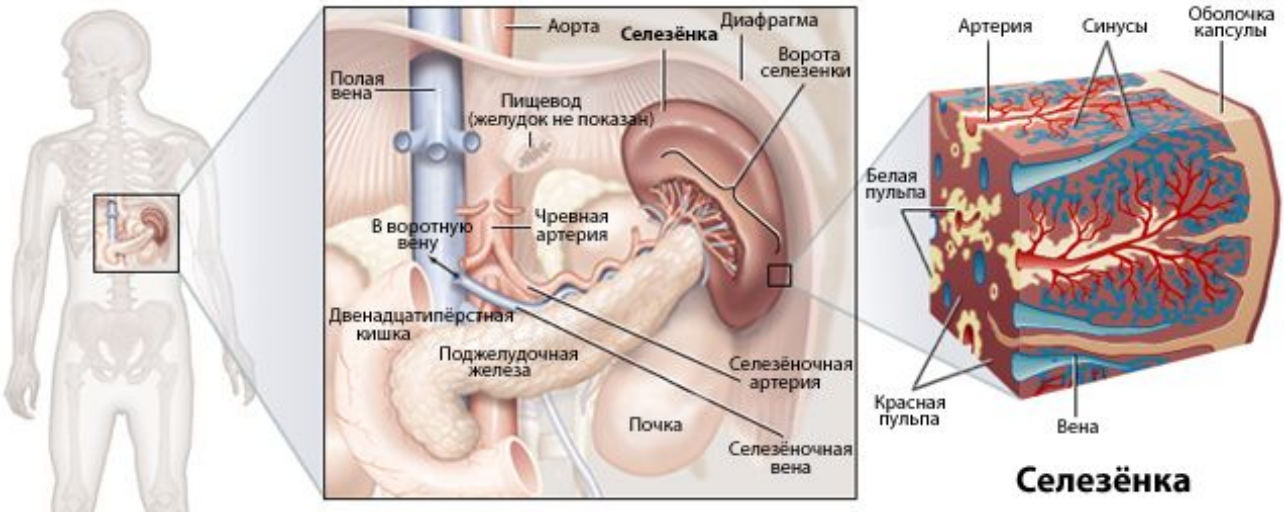
Аорта
Селезёнка
Диафрагма
Ворота селезенки
Полая вена
Пищевод (желудок не показан)
В воротную вену
Чревная артерия
Двенадцатиперстная кишка
Поджелудочная железа
Селезёночная артерия
Почка
Селезёночная вена
Артерия
Синусы
Оболочка капсулы
Белая пульпа
Красная пульпа
Вена
Селезёнка

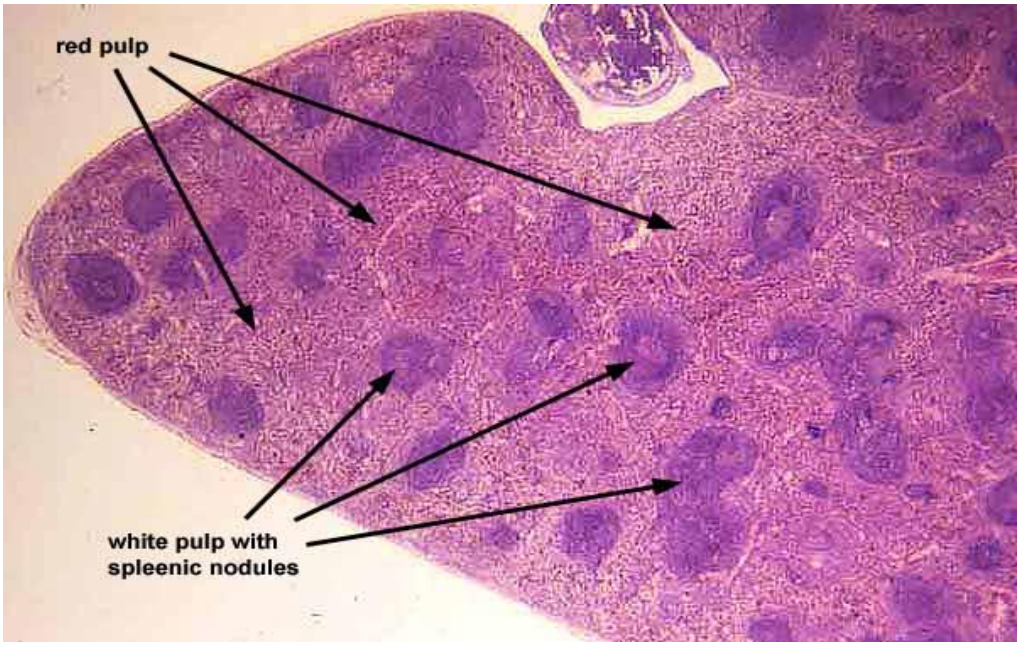
red pulp
white pulp with spleenic nodules

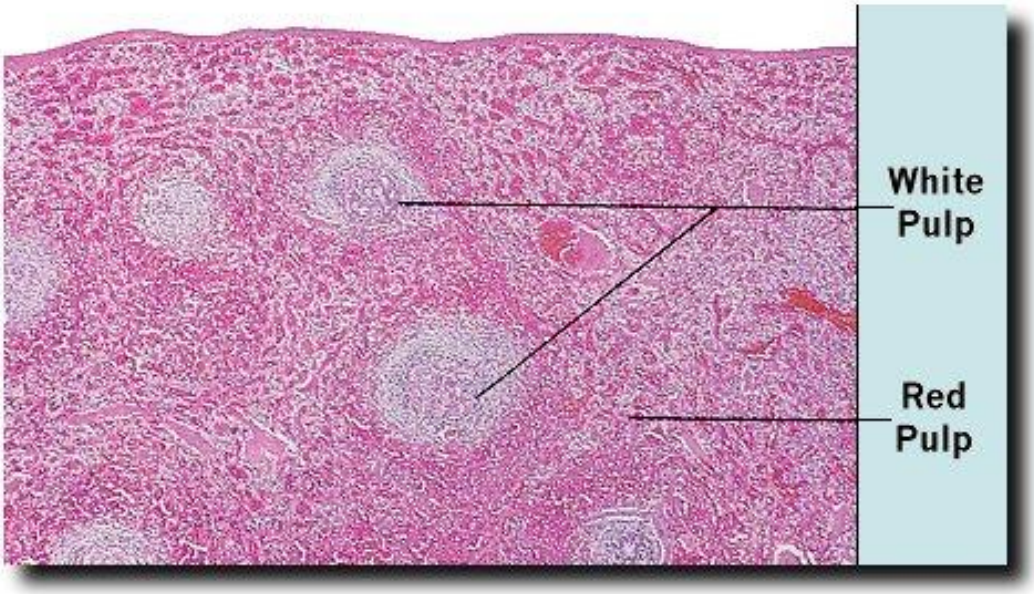
White Pulp
Red Pulp

Гортань
Яремная вена
Щитовидная железа
Мышца
Трахея
Плевральная оболочка
Вилочковая железа
Кровеносные сосуды, идущие в легкие и отходящие от легких
Правое легкое
Бронх
Сердце
Бронхиола
Ребра
Межреберные мышцы
Грудина
Диафрагма
Аорта

Рис. 100. Микроскопическое строение вилочковой железы.

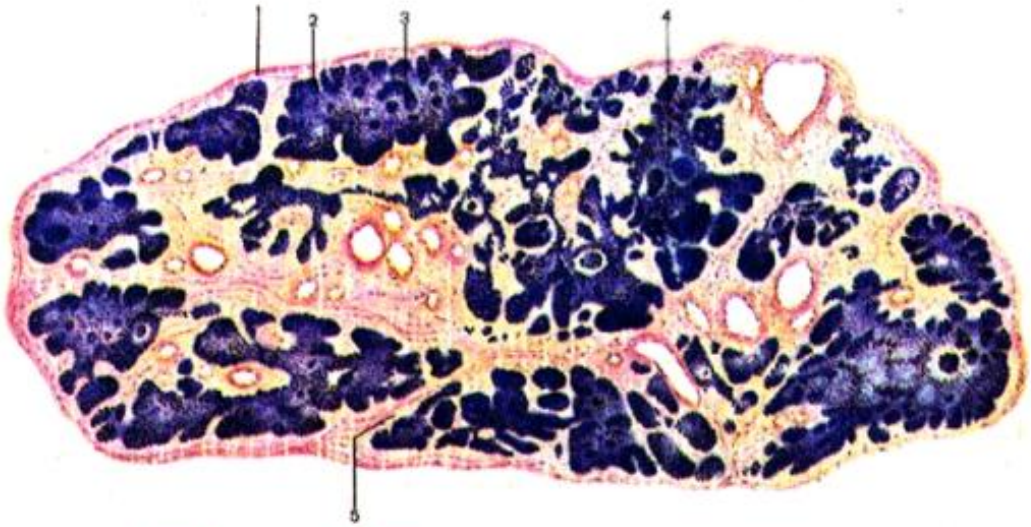

FireAiD - все по медицине.

1 — capsula thymi;
2 — cortex thymi;
3 — medulla thymi;
4 — corpusculum thymicum (тельце Гассаля);
5 — septum interlobulare.

3
2
1

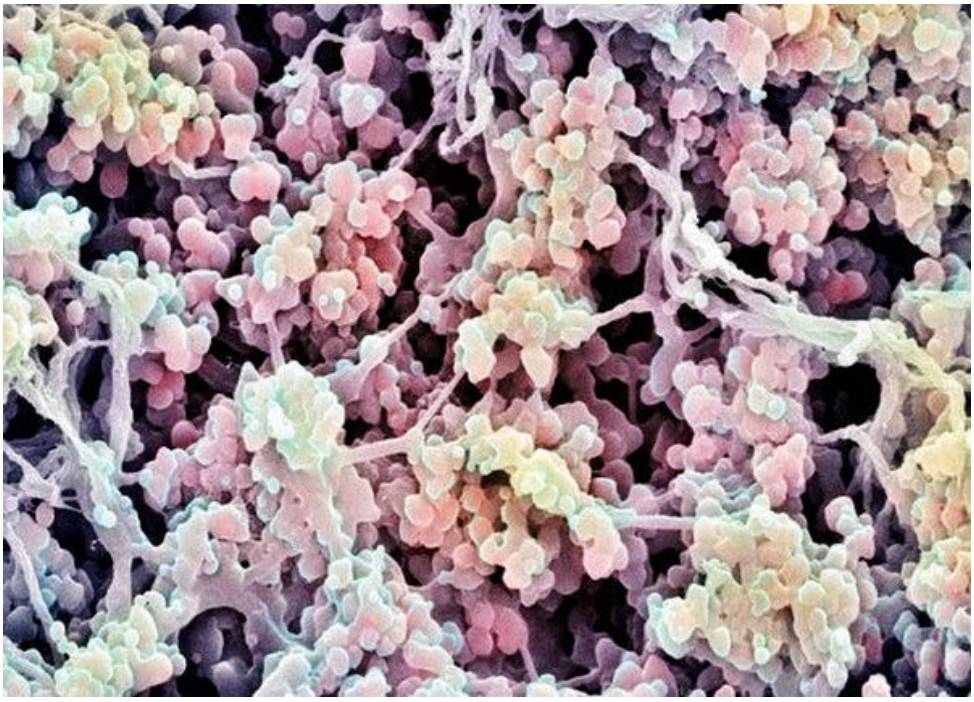

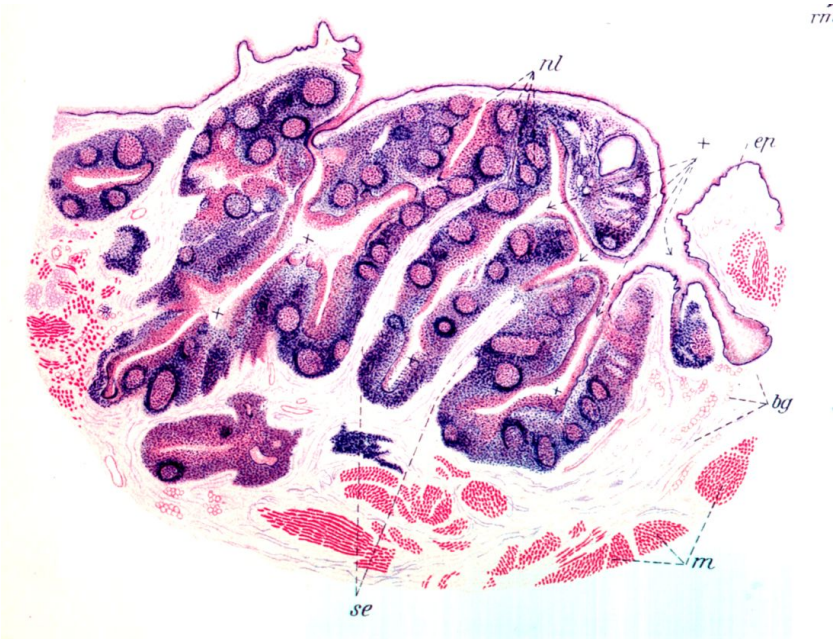

Глоточные миндалины. nl – лимфатические фолликулы, ep – эпителий глотки, m – мышцы, bg – соединительная ткань слизистой оболочки стенки глотки

Аппендикс. Лимфоидные скопления в стенке аппендикса

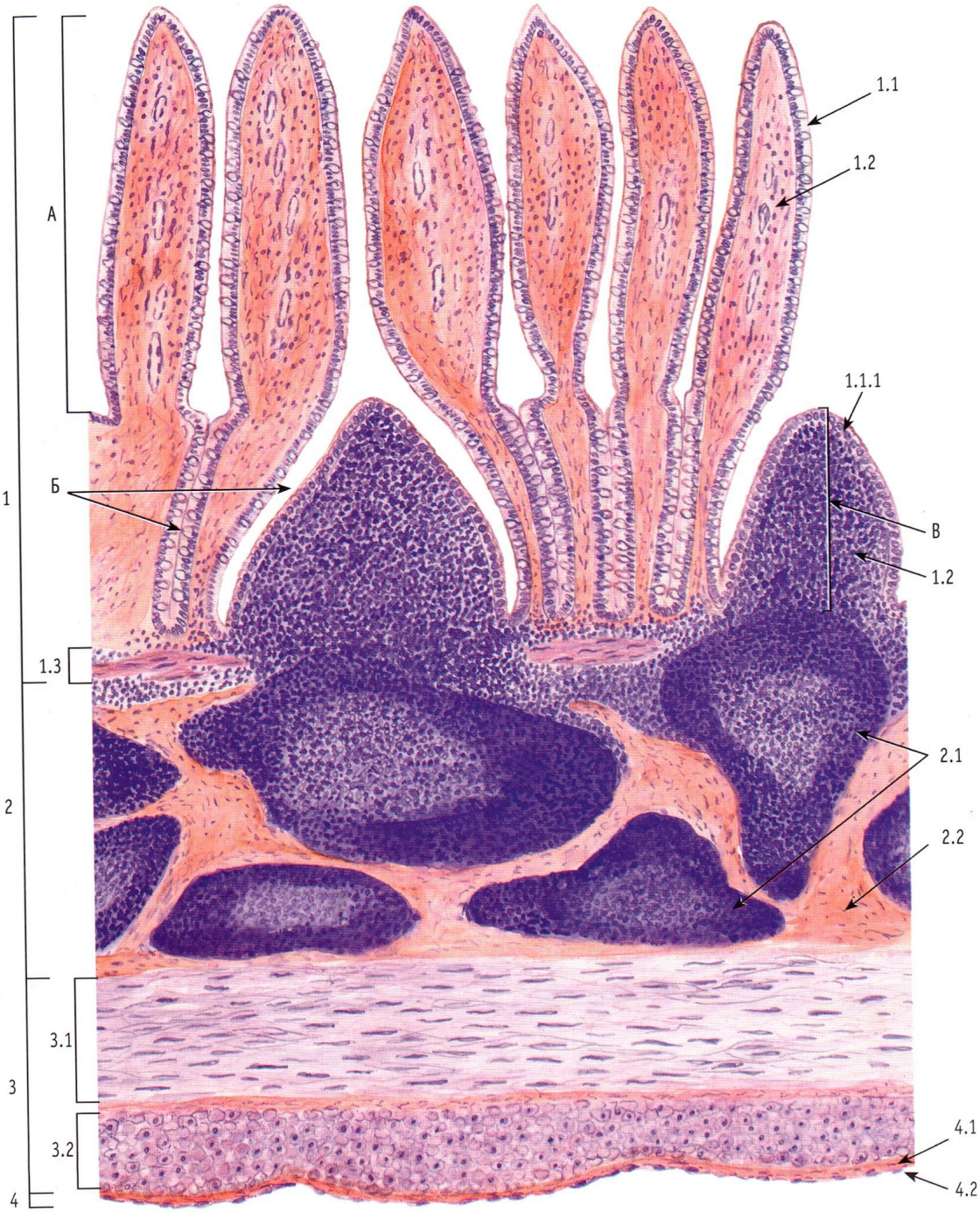

Рис. 214. Сгруппированные лимфатические узелки (пейерова бляшка) подвздошной кишки

Окраска: гематоксилин – эозин

А – ворсинки; Б – крипты; В – купол (выпячивание слизистой оболочки над лимфатическим узелком)
1 – слизистая оболочка: 1.1 – однослойный столбчатый каемчатый эпителий, 1.1.1 – эпителий, содержащий М-клетки и дендритные клетки, 1.2 – собственная пластинка, 1.3 – мышечная пластинка; 2 – подслизистая основа, 2.1 – лимфатические узелки, 2.2 – рыхлая волокнистая соединительная ткань; 3 – мышечная оболочка: 3.1 – внутренний циркулярный слой, 3.2 – наружный продольный слой; 4 – серозная оболочка: 4.1 – рыхлая волокнистая соединительная ткань, 4.2 – мезотелий

ЗАБОЛЕВАНИЯ ЛИМФАТИЧЕСКОЙ СИСТЕМЫ

Болезнь Ходжкина

Болезнь Ходжкина (лимфогранулематоз, злокачественная гранулема) - болезнь лимфоидной ткани человека.

Большинство ученных предполагает, что это злокачественная опухоль (лимфома). Однако, есть и такие, кто предполагает, что причиной болезни Ходжкина является неизвестный вирус.

Из-за обширности лимфатической системы, болезнь Ходжкина может проявиться в разных областях. Как правило, первыми симптомами являются увеличенные периферические лимфатические узлы шеи, а потом подмышечные и паховые. Это увеличение может быть болезненным, в случае быстрого развития болезни.

Слоновость (элефантиаз)

Слоновость (элефантиаз) – стойкое увеличение размеров какой-либо части тела (чаще конечности, мошонки). Это происходит из-за болезненного разрастания (гиперплазии) кожи и подкожной клетчатки, которое вызывается постоянным застоем лимфы с образованием отека.

Комары и другие кровососущие насекомые — основные переносчики филяриатозов

Филярии — черви-паразиты, относящиеся к классу нематод. Имеют длинное и тонкое тело (около 45 см в длину и 0,33 мм в толщину), обитают в лимфатической системе человека и подкожной клетчатке

Магнитно-резонансная томография человеческого тела

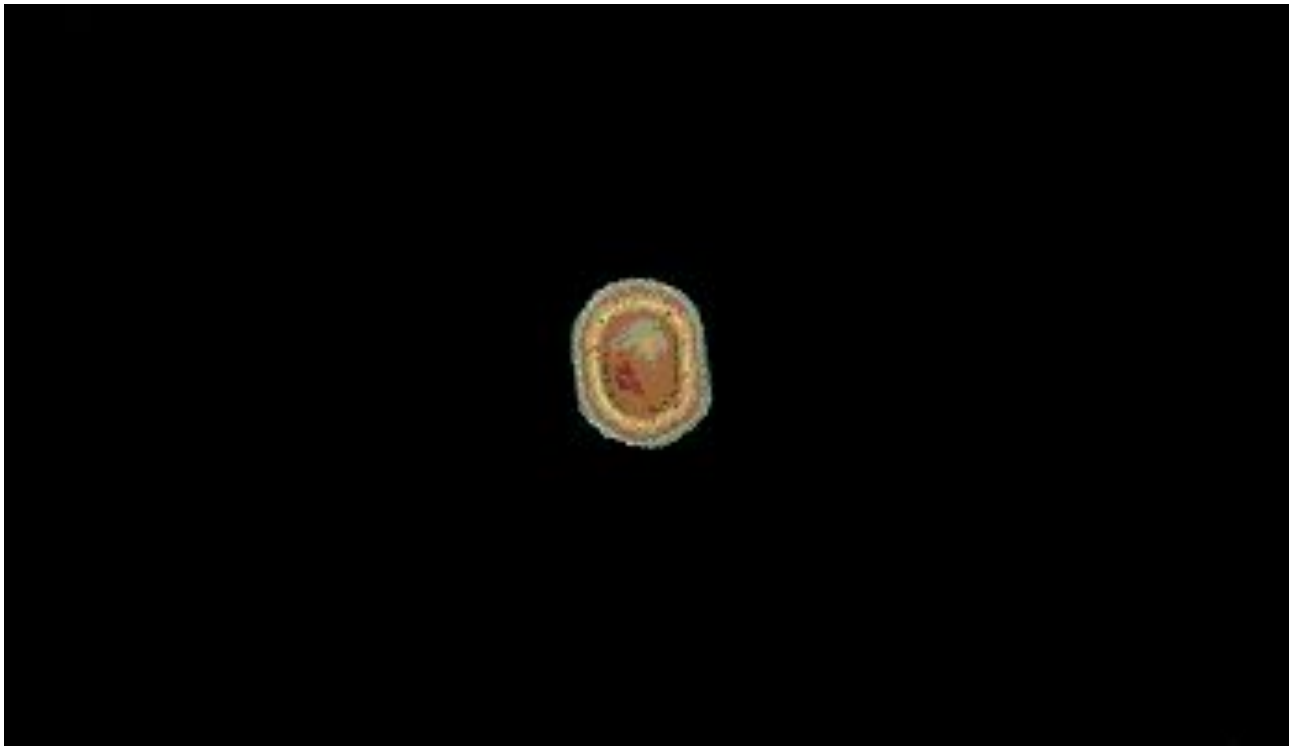

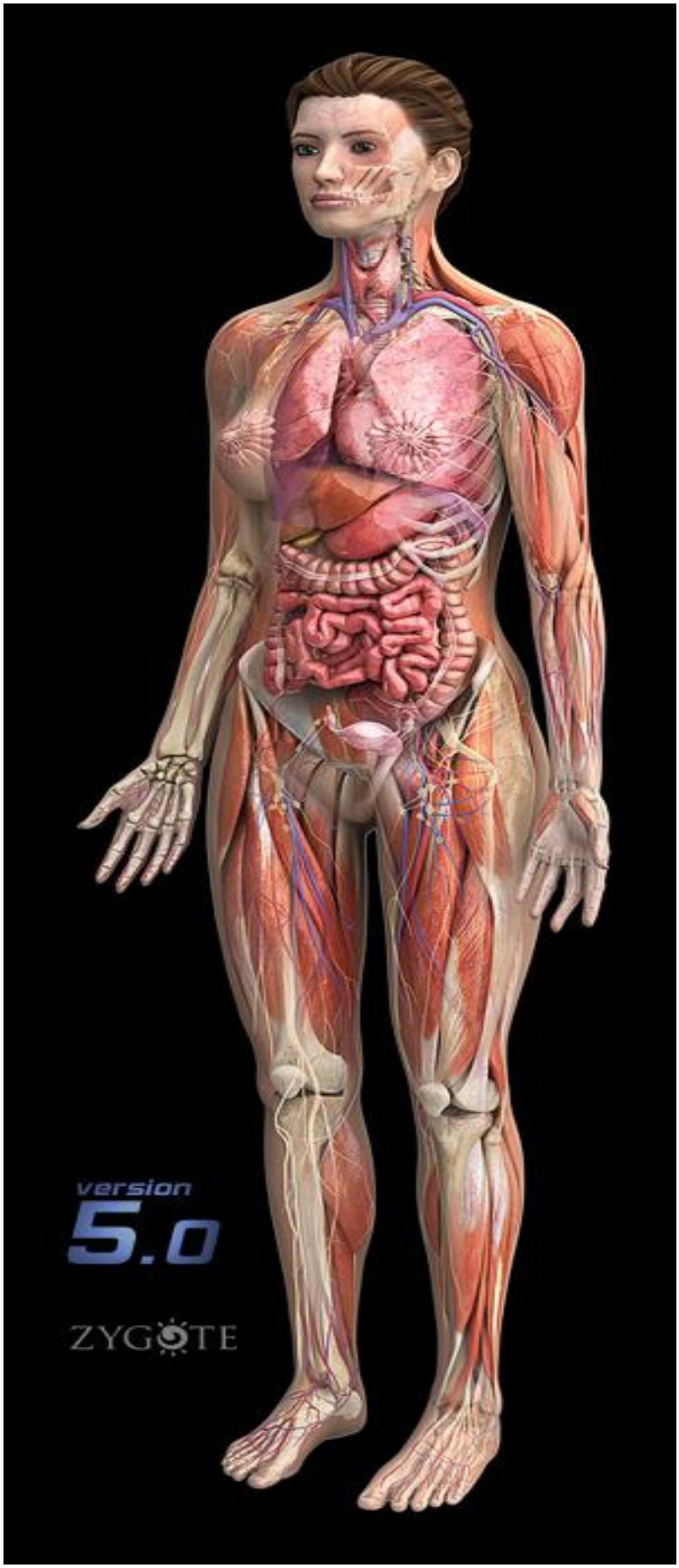
version
5.0
ZYGOTE

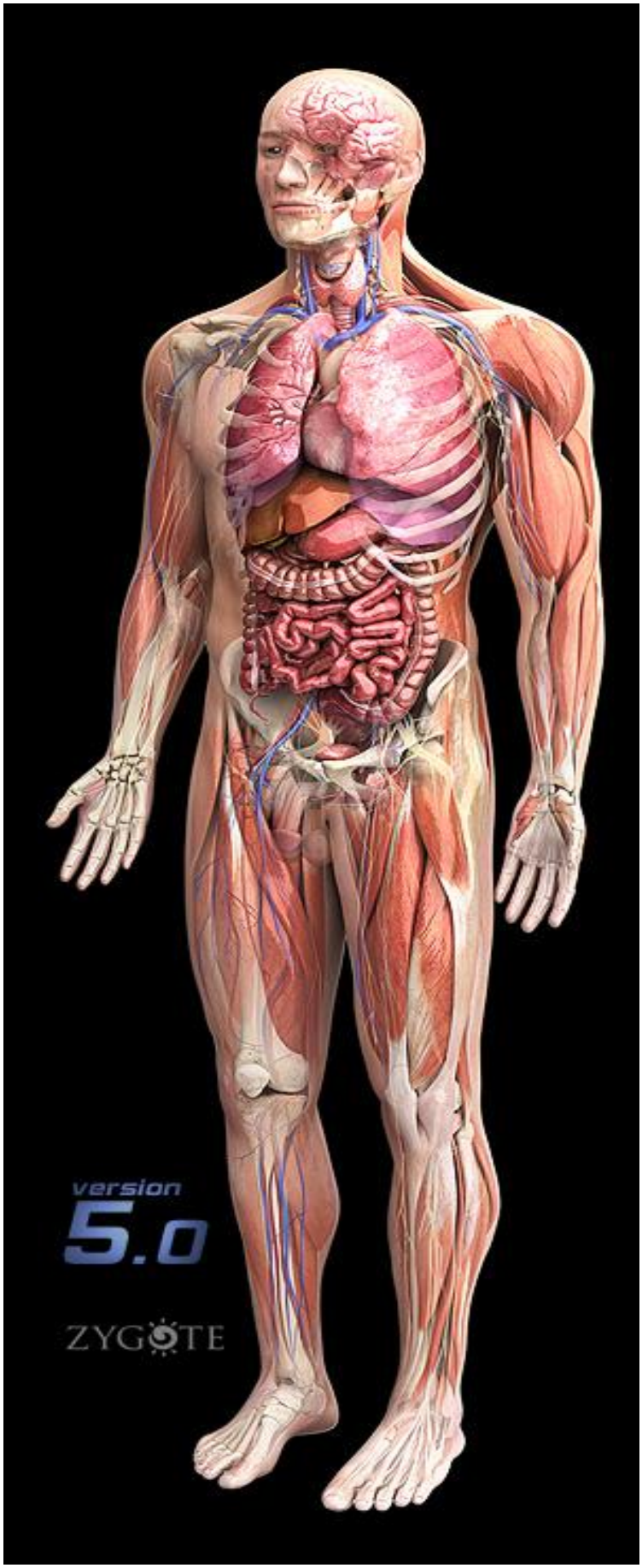
version
5.0
ZYGOTE