ОСТРЫЙ КОРОНАРНЫЙ СИНДРОМ

Кафедра пропедевтики внутренних болезней НАО «МУС»
Лектор:
к.м.н. Амренова Куралай Шагановна

semeymedicaluniversity
SSMUofficial

ЦЕЛЬ ЛЕКЦИИ

Сформировать у студентов знания:

- об этиологии и патогенезе
- классификации
- клинической картине
- принципах диагностики
- принципах оказания неотложной помощи и лечения при ОКС

semeymedicaluniversity
SSMUofficial

ПЛАН ЛЕКЦИИ

I. Введение
II. Основная часть
    1. Определение ОКС
    2. Классификация
    3. Этиология и патогенез
    4. Клиническая картина
    5. Методы диагностики
    6. Принципы оказания неотложной помощи при ОКС и тактика ведения
III. Заключение

semeymedicaluniversity
SSMUofficial

ВВЕДЕНИЕ

Острый коронарный синдром (ОКС) (72 часа):

- клиническое проявление ишемической болезни сердца (ИБС) в ее критической фазе

- термин ОКС введен в 1986 г R.Gorlin, V.Fuster, J.A.Ambrose после признания общности морфологического субстрата нестабильной стенокардии и инфаркта миокарда

- первое международное совещание по ОКС было проведено в 1998 г Всемирной федерацией кардиологии в Каннах (Франция)

[https://cytokines.ru/russian/2015/2/Art3.php]

semeymedicaluniversity
SSMUofficial

ВВЕДЕНИЕ

- Термин “**острый коронарный синдром**” используют для обозначения периода выраженного обострения ИБС с клиническими, электрокардиографическими и лабораторными данными, позволяющими подозревать развивающийся инфаркт миокарда (первичный, повторный, рецидивирующий) или нестабильную стенокардию.

- **ИБС** - это острое или хроническое поражение сердца, вызванное уменьшением или прекращением доставки крови к миокарду в связи с болезненным процессом в коронарных сосудах (ВОЗ, 1959 г.).

semeymedicaluniversity
SSMUofficial

ВВЕДЕНИЕ

- **НЕСТАБИЛЬНАЯ СТЕНОКАРДИЯ** - острая ишемия миокарда, тяжесть и продолжительность которой недостаточны для развития некроза миокарда (нет диагностически значимых повышений уровней тропонина).

- Ишемический некроз определенного участка мышцы сердца, возникший вследствие острого несоответствия между потребностью миокарда в кислороде и доставкой его по коронарному руслу обозначают как **ИНФАРКТ МИОКАРДА**

ОПРЕДЕЛЕНИЕ

(КП МЗ РК-2016)

ОСТРЫЙ КОРОНАРНЫЙ СИНДРОМ –

клиническое состояние, отражающее период обострения ИБС, ведущим симптомом которого является боль в грудной клетке, инициирующая определенный диагностический и терапевтический каскад, начиная с регистрации ЭКГ на основании изменений которой дифференцируются 2 группы пациентов: с подъемом сегмента ST и без подъема сегмента ST.

[https://login.medelement.com/]

semeymedicaluniversity

SSMUofficial

КЛАССИФИКАЦИЯ
(КП МЗ РК-2016)

I. **ОКС с подъёмом сегмента ST**
II. **ОКС без подъема сегмента ST (ОКС бп ST):**

Клинические исходы ОКС бп ST

1. ***Нестабильная стенокардия***
   - Впервые возникшая стенокардия (впервые возникшая стенокардия II-III ФК, длительностью не более 2 месяцев)
   - Прогрессирующая (прогрессирование ранее стабильной стенокардии, по крайней мере до III ФК, возникшее в последние 2 месяца)
   - Ранняя постинфарктная стенокардия (до 2 недель от развития ИМ)
   - Вазоспастическая стенокардия Принцметала.
2. ***Инфаркт миокарда без подъема сегмента ST***

КЛАССИФИКАЦИЯ

1. **ОКС с подъёмом сегмента ST:**
   - Пациенты с острой стойкой болью в грудной клетке и стабильной элевацией сегмента ST на ЭКГ (>20 мин), что отражает наличие острой тотальной окклюзии коронарной артерии.

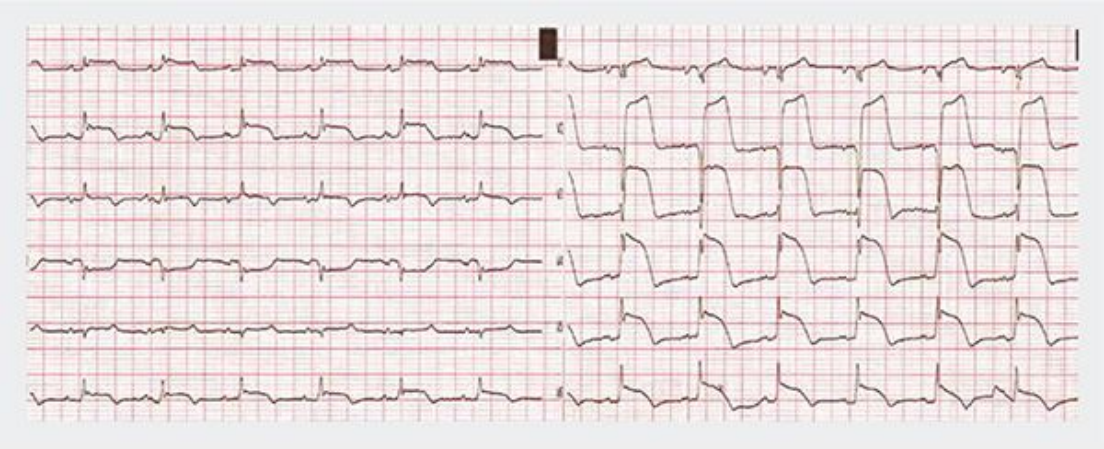

Рис. 1. ЭКГ пациента на момент госпитализации: стойкая элевация сегмента ST в грудных отведениях

https://www.google.com/url?sa=i&url=http%3A%2F%2F03spb.ru%2Foslozhnennyij-ostryij-koronarnyij-sindrom-dogospitalnyij-etap.html&psig=AOvVaw2TPiK52RrQ-7jLM-WnEI0b&ust=1585218055975000&source=images&cd=vfe&ved=0CAIQjRxqFwoTCMiums6ztegCFQAAAAAdAAAAABAg

   - Основой лечения таких пациентов является немедленная реперфузия фармакологическая или методом первичной ангиопластики/стентирования [https://login.medelement.com/]

КЛАССИФИКАЦИЯ

2. ОКС без подъема сегмента ST:

- Пациенты с острой болью в грудной клетке, но без элевации сегмента ST на ЭКГ, что отражает наличие преходящей частичной окклюзии коронарной артерии или дистальной эмболизации фрагментами тромба или поврежденной бляшки.

- Изменения на ЭКГ могут быть в виде преходящей элевации сегмента ST (<20 мин), постоянной или преходящей депрессии сегмента ST, инверсии, нивелировании или псевдонормализации зубца Т или ЭКГ может быть нормальной [https://login.medelement.com/].

Возможные варианты ЭКГ-изменений при ОКС без подъема сегмента ST

https://www.google.com/url?sa=i&url=https%3A%2F%2Fwww.slideshare.net%2Fcdo_presentation%2F8-st-2&psig=AOvVaw0_Xb2ZxMfEDYOoAEMvcClR&ust=1585220193091000&source=images&cd=vfe&ved=0CAIQjRxqFwoTCJDd9tW7tegCFQAAAAAdAAAAABAk

КЛАССИФИКАЦИЯ

Варианты ОКС по клиническому течению:

- Болевой
- Абдоминальный
- Атипичный болевой
- Астматический
- Аритмический
- Цереброваскулярный
- Малосимптомный (бессимптомный)

semeymedicaluniversity
SSMUofficial

ЭТИОЛОГИЯ и ПАТОГЕНЕЗ

Причины острого снижения коронарной перфузии:

- тромботический процесс на фоне стенозирующего склероза коронарных артерий и повреждения атеросклеротической бляшки
- кровоизлияние в бляшку, отслойка интимы;
- длительный спазм коронарных сосудов;
- резкое повышение потребности в кислороде

semeymedicaluniversity
SSMUofficial

ЭТИОЛОГИЯ и ПАТОГЕНЕЗ

I. ОКС без подъема сегмента ST

II. ОКС с подъёмом сегмента ST

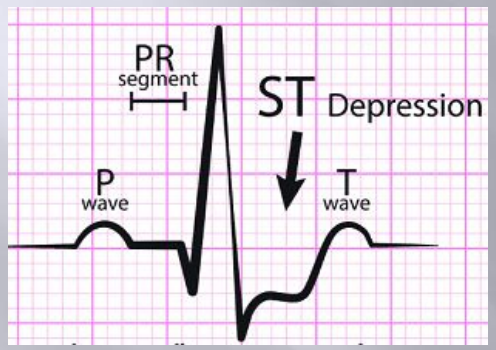

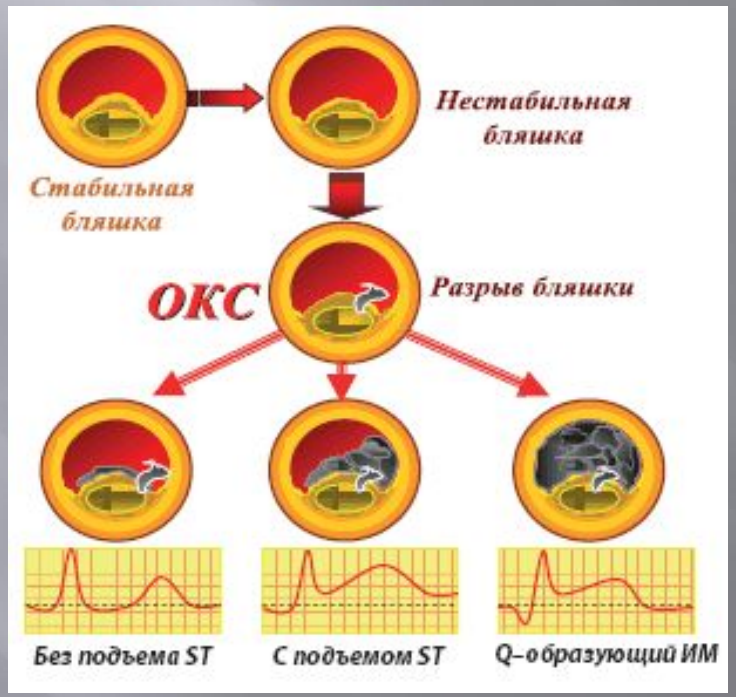

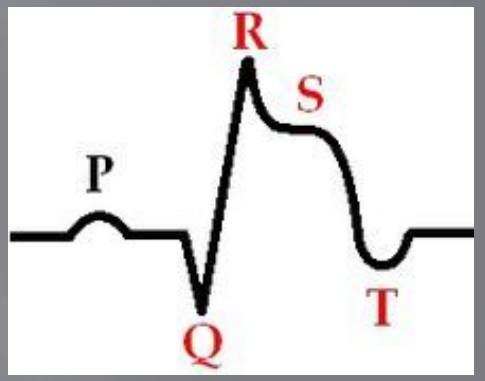

[https://login.medelement.com/]

http://cardioplaneta.ru/emergency/54-klinicheskie-rekomendacii-protokoly-okazaniya-skoroy-medicinskoy-pomoschi-pri-ostrom-koronarnom-sindrome-s-podemom-segmenta-st-oks-pst.html

semeymedicaluniversity
SSMUofficial

КЛИНИЧЕСКАЯ КАРТИНА

Типичные жалобы:

- Интенсивная боль за грудиной и в области сердца давящего или сжимающего характера (интенсивность выражена более, чем при обычном приступе стенокардии).
- Приступ необычно длительный, сохраняющий более 15 мин.
- Иррадиация в левую или правую руку, шею, нижнюю челюсть, под левую лопатку, в эпигастральную область.
- Больной возбуждён, беспокоен, отмечает страх смерти.

semeymedicaluniversity
SSMUofficial

КЛИНИЧЕСКАЯ КАРТИНА

- бледность кожных покровов
- гипергидроз
- резкая общая слабость
- чувство нехватки воздуха

semeymedicaluniversity
SSMUofficial

КЛИНИЧЕСКАЯ КАРТИНА

Осмотр и физикальное обследование:

- ***Оценка общего состояния и жизненно важных функций:*** сознания, дыхания, кровообращения.
- ***Визуальная оценка:*** кожные покровы бледные, повышенной влажности, выявление набухания шейных вен
- ***Исследование пульса*** (правильный, неправильный)
- ***Подсчёт ЧСС*** (тахикардия, брадикардия).
- ***Подсчёт ЧДД*** (тахипноэ, брадипноэ).

Прогностически неблагоприятные симптомы!!!

- Набухание шейных вен, Гипотония, Брадикардия, Нарастающая одышка

semeymedicaluniversity
SSMUofficial

КЛИНИЧЕСКАЯ КАРТИНА

Осмотр и физикальное обследование:

- ***Перкуссия:*** наличие увеличения границ относительной сердечной тупости, кардиомегалия.
- ***Пальпация:*** оценка верхушечного толчка, его локализации.
- ***Аускультация сердца и сосудов*** (оценка тонов, наличие шумов):

  - наличие III тона сердца или наличие IV тона сердца;

  - появление нового шума в сердце или усиление ранее имевшегося.
- ***Аускультация лёгких:*** выявление дополнительных шумов (хрипов)

Прогностически неблагоприятные симптомы!!!

- Влажные хрипы в легких

semeymedicaluniversity
SSMUofficial

КЛИНИЧЕСКАЯ КАРТИНА

Типичные клинические симптомы ОКС:

- Давление, тяжесть и/или дискомфорт за грудиной
- Иррадиация в левую руку, лопатку, шею, нижнюю челюсть
- Проявления со стороны ВНС: потоотделение, тошнота, затруднение дыхания, реже – рвота и обморок.

NB!!! Клинические симптомы, обусловленные острой ишемией миокарда -

ВЛАЖНЫЕ ХРИПЫ, ГИПОТЕНЗИЯ, БРАДИКАРДИЯ, НАБУХАНИЕ ШЕЙНЫХ ВЕН, НАРАСТАЮЩАЯ ОДЫШКА –

свидетельствуют о высоком риске коронарных событий (!!!)

semeymedicaluniversity
SSMUofficial

КЛИНИЧЕСКАЯ КАРТИНА

Типичная иррадиация боли при ОКС

semeymedicaluniversity

SSMUofficial

КЛИНИЧЕСКАЯ КАРТИНА

Атипичные клинические симптомы ОКС:

- боли в эпигастрии, расстройство пищеварения
- колющие боли в грудной клетке
- одышка

Атипичные симптомы отмечаются особенно часто:

- у молодых (25-40 лет)
- у пожилых (старше 75 лет)
- у больных сахарным диабетом
- у больных с ХБП
- у лиц женского пола

semeymedicaluniversity
SSMUofficial

МЕТОДЫ ДИАГНОСТИКИ

- Физикальное обследование
- Электрокардиография
- Анализ биохимических маркеров
- Неинвазивное исследование коронарных сосудов

Для диагностических и прогностических целей чрезвычайно важны:

- данные анамнеза
- результаты ЭКГ
- анализ биомаркеров (в особенности тропонинов Т или I)

NB!!! Физикальное обследование больных с подозрением на ОКС бп ST малоинформативно.

semeymedicaluniversity
SSMUofficial

МЕТОДЫ ДИАГНОСТИКИ

Основные задачи физикального обследования:

- исключение некоронарных причин болей в грудной клетке, или т.н. неишемических заболеваний сердца, в частности, ТЭЛА, перикардита, пороков сердца, миокардита, кардиомиопатии

- исключение экстракардиальной патологии (например, пневмоторакс, пневмония или заболевания опорно-двигательного аппарата, абдоминальные расстройства (спазм пищевода, эзофагит, язва желудка, холецистит, панкреатит))

- оценка стабильности гемодинамики, выявление недостаточности кровообращения и степени ее тяжести

semeymedicaluniversity
SSMUofficial

Таблица 2 - Сердечные и внесердечные состояния, симптомы которых напоминают ОКС без подъема сегмента ST

Сердечные	Легочные	Гематологические
Миокардит Перикардит Миоперикардит Кардиомиопатия Клапанный порок сердца Баллоноподобное расширение средней части верхушки сердца (синдром Такотсубо)	Тромбоэмболия легочной артерии Инфаркт легкого Пневмония Плеврит Пневмоторакс	Серповидно-клеточная анемия
Сосудистые	**Желудочно-кишечные**	**Ортопедические**
Расслоение аорты Аневризма аорты Коарктация аорты Нарушение мозгового кровообращения	Эзофагоспазм Эзофагит Пептическая язва Панкреатит Холецистит	Затылочная дископатия Перелом ребер Повреждение/воспаление мышц Реберный хондрит

Как отличить стабильную стенокардию от нестабильной?

	Возникновение приступа	Продолжительность приступа	Снятие боли нитроглицерином
Стабильная стенокардия	Провоцируется одним и тем же уровнем физической нагрузки	Менее 15 минут	Помогает 1 таблетка
Нестабильная стенокардия	Провоцируется меньшей физической нагрузкой или в покое	Более длительная, но меньше 15 минут	Помогает плохо, нужно больше 1 таблетки

МЕТОДЫ ДИАГНОСТИКИ

ЭКГ- критерии инфаркта миокарда:

- **Острое повреждение:** дугообразный подъём сегмента ST выпуклостью вверх, сливающийся с положительным зубцом Т или переходящий в отрицательный зубец Т (возможна дугообразная депрессия сегмента ST-выпуклостью вниз).

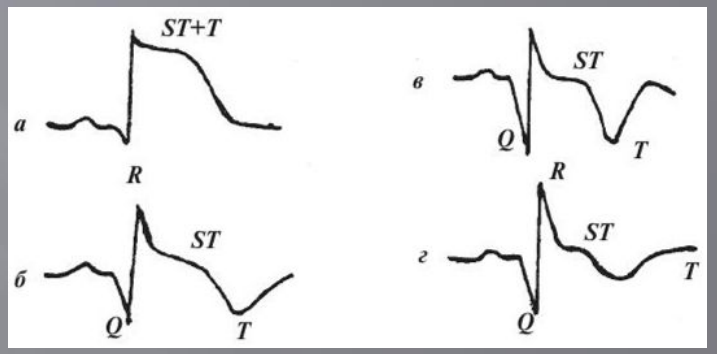

- **Мелкоочаговый некроз:** появление в динамике отрицательного симметричного зубца Т.

- **Крупноочаговый или трансмуральный некроз:** появление патологического зубца Q и уменьшение амплитуды зубца R или исчезновение зубца R и формирование QS.

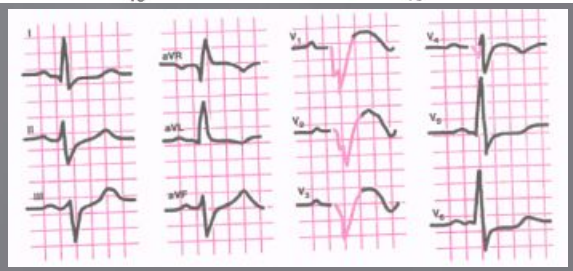

semeymedicaluniversity
SSMUofficial

МЕТОДЫ ДИАГНОСТИКИ

ЭКГ

Синдром поражения мышцы сердца

- Ишемия
- Повреждение
- Некроз

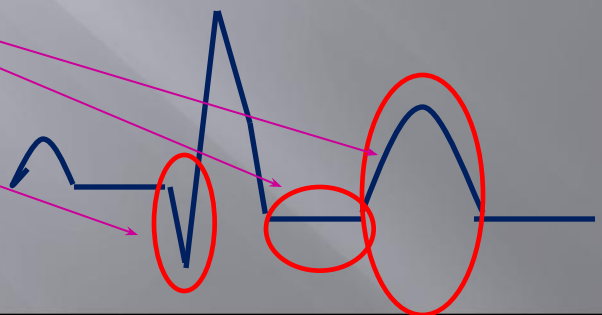

semeymedicaluniversity
SSMUofficial

МЕТОДЫ ДИАГНОСТИКИ

Во время эпизода ангинозной боли на ЭКГ обнаруживается:

- горизонтальная или косонисходящая депрессия сегмента ST, исчезающее после прекращения ишемической атаки.
- Возможна инверсия или сглаживание зубца Т.
- Реже обнаруживается подъем сегмента ST, подтверждая тяжелую (трансмуральную) ишемию, часто индуцированную спазмом коронарных артерий.

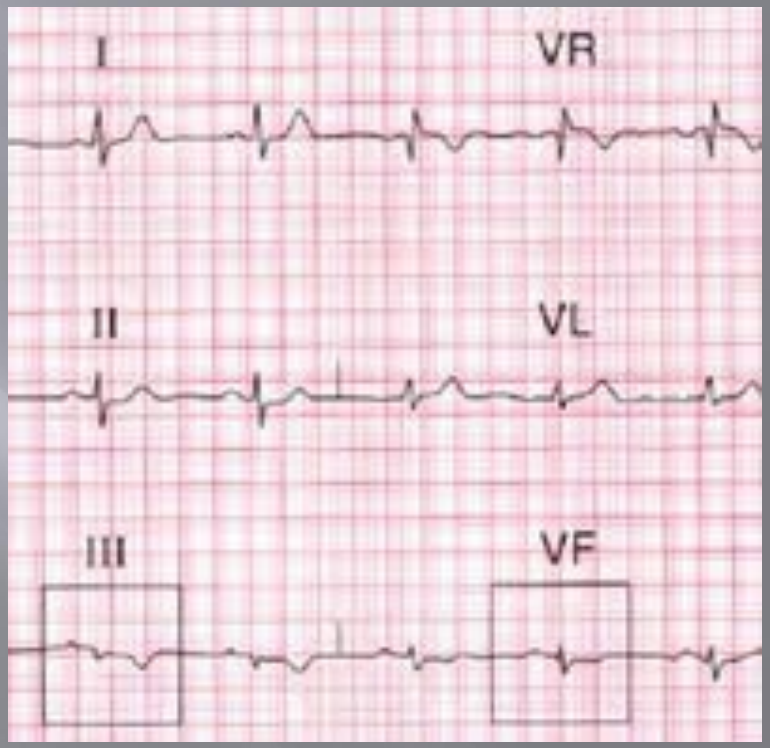

https://www.google.com/url?sa=i&url=https%3A%2F%2Fcardiolog.org%2Fcardiologia%2Fibs1%2Fnestabilnaja-stenocardija.html&psig=AOvVaw1lQnrZhZhx8Ukt9GrenwXi&ust=1585238493786000&source=images&cd=vfe&ved=0CAIQjRxqFwoTCICZnej_tegCFQAAAAAdAAAAABA8

МЕТОДЫ ДИАГНОСТИКИ

ЭКГ признаки мелкоочагового инфаркта миокарда

semeymedicaluniversity
SSMUofficial

МЕТОДЫ ДИАГНОСТИКИ

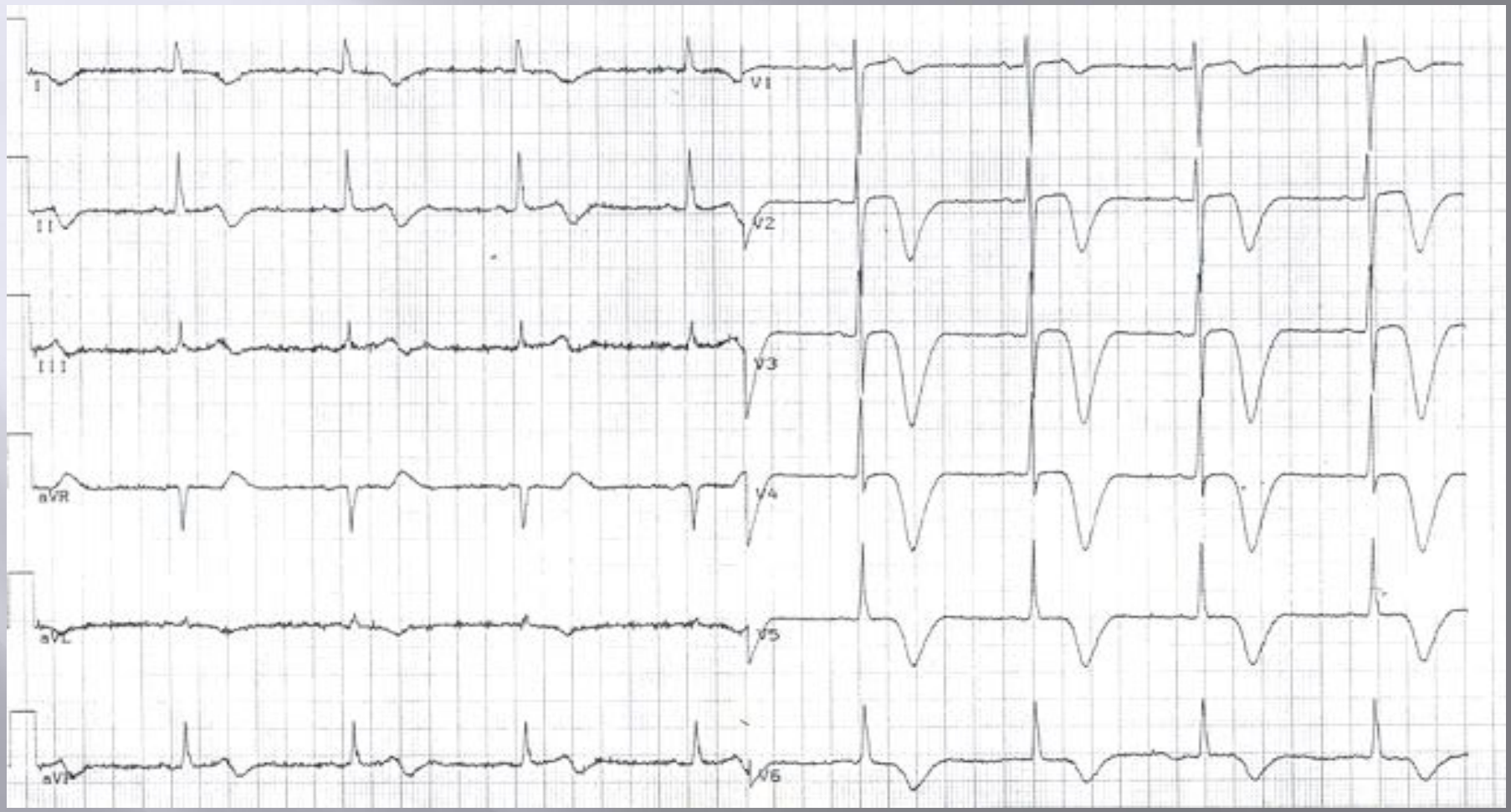

Инфаркт миокарда без зубца Q

semeymedicaluniversity
SSMUofficial

МЕТОДЫ ДИАГНОСТИКИ

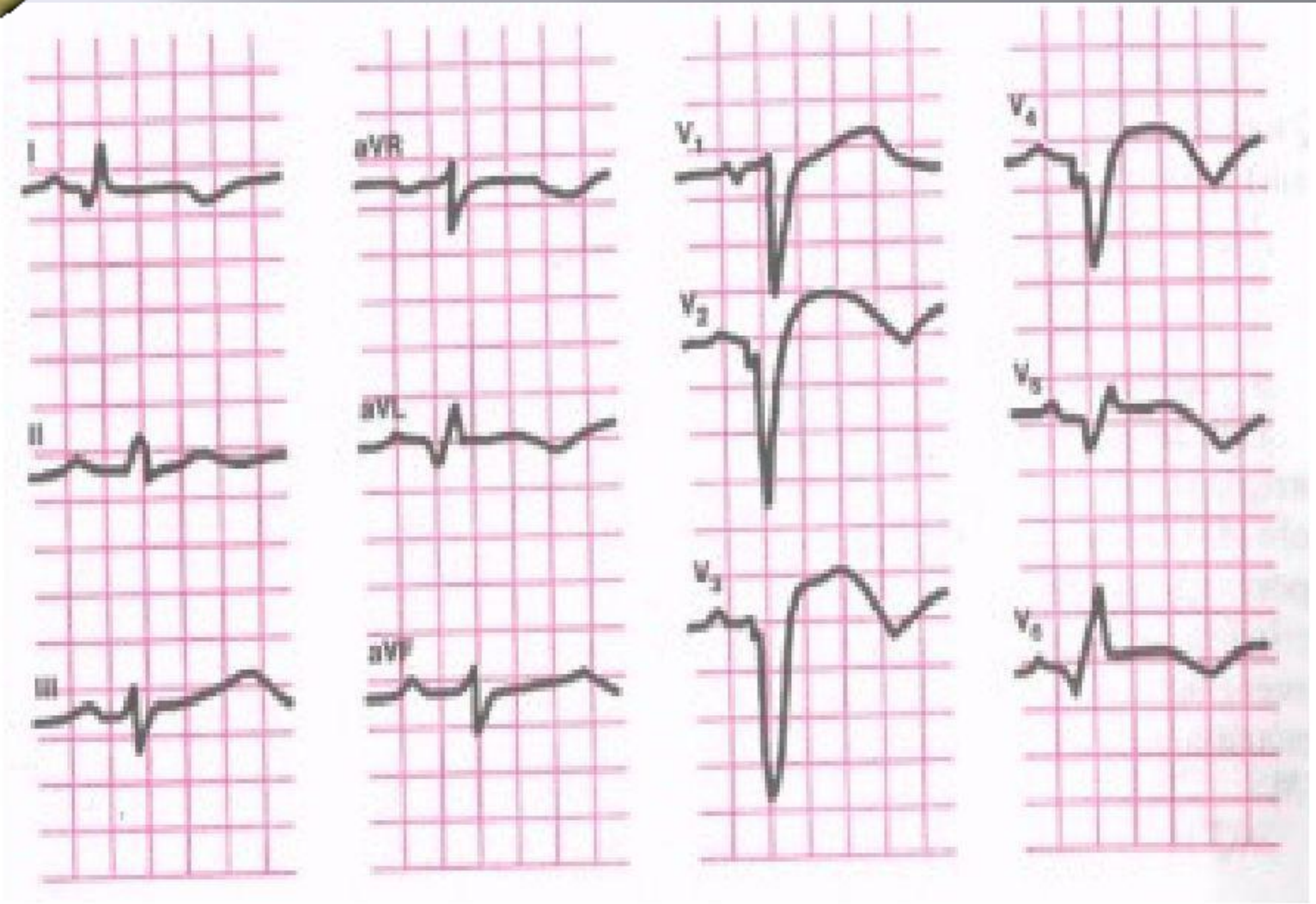

- *ЭКГ при переднеперегородочном и верхушечном инфаркте миокарда*

МЕТОДЫ ДИАГНОСТИКИ

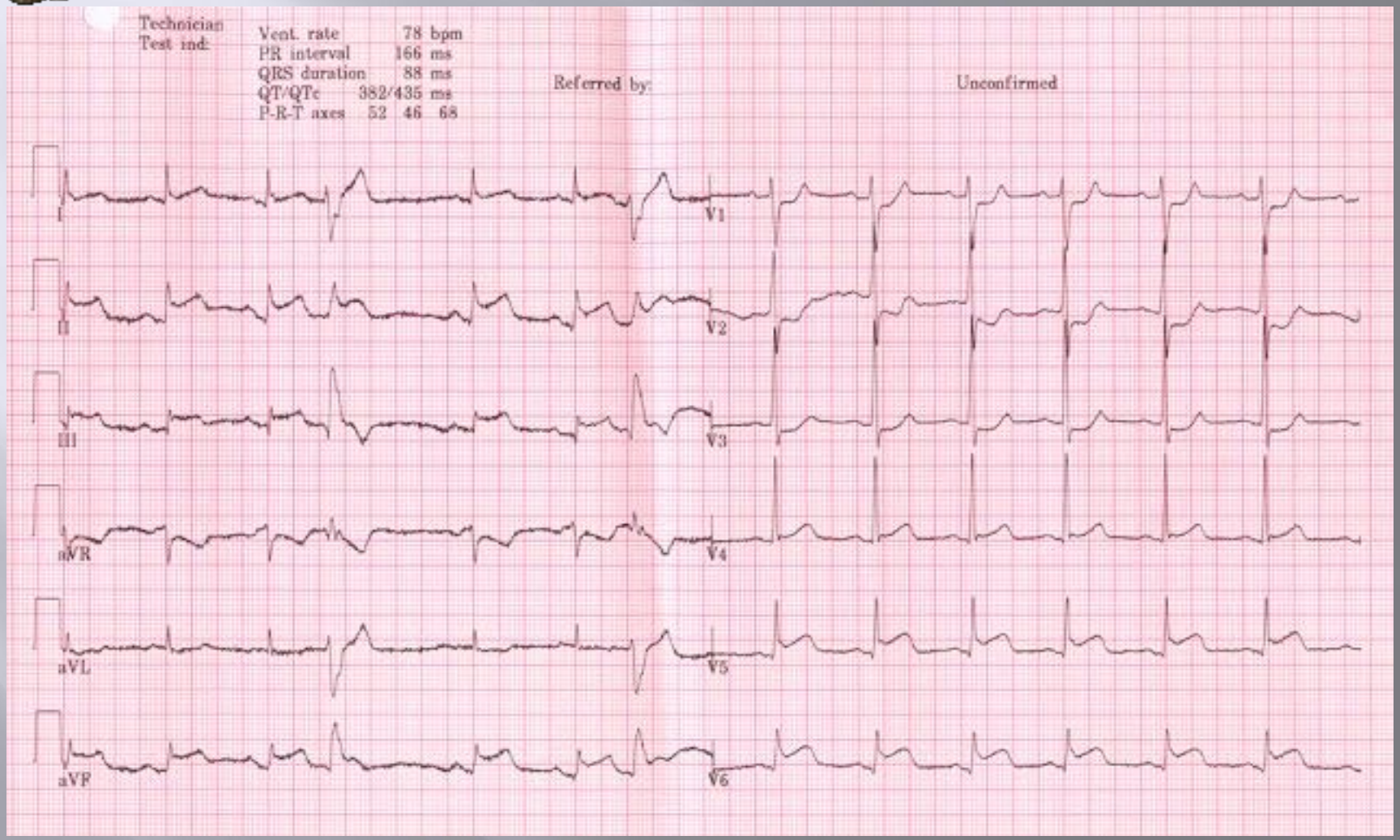

Острый нижне-боковой инфаркт миокарда
Подострый передне-перегородочный инфаркт миокарда

semeymedicaluniversity
SSMUofficial

МЕТОДЫ ДИАГНОСТИКИ

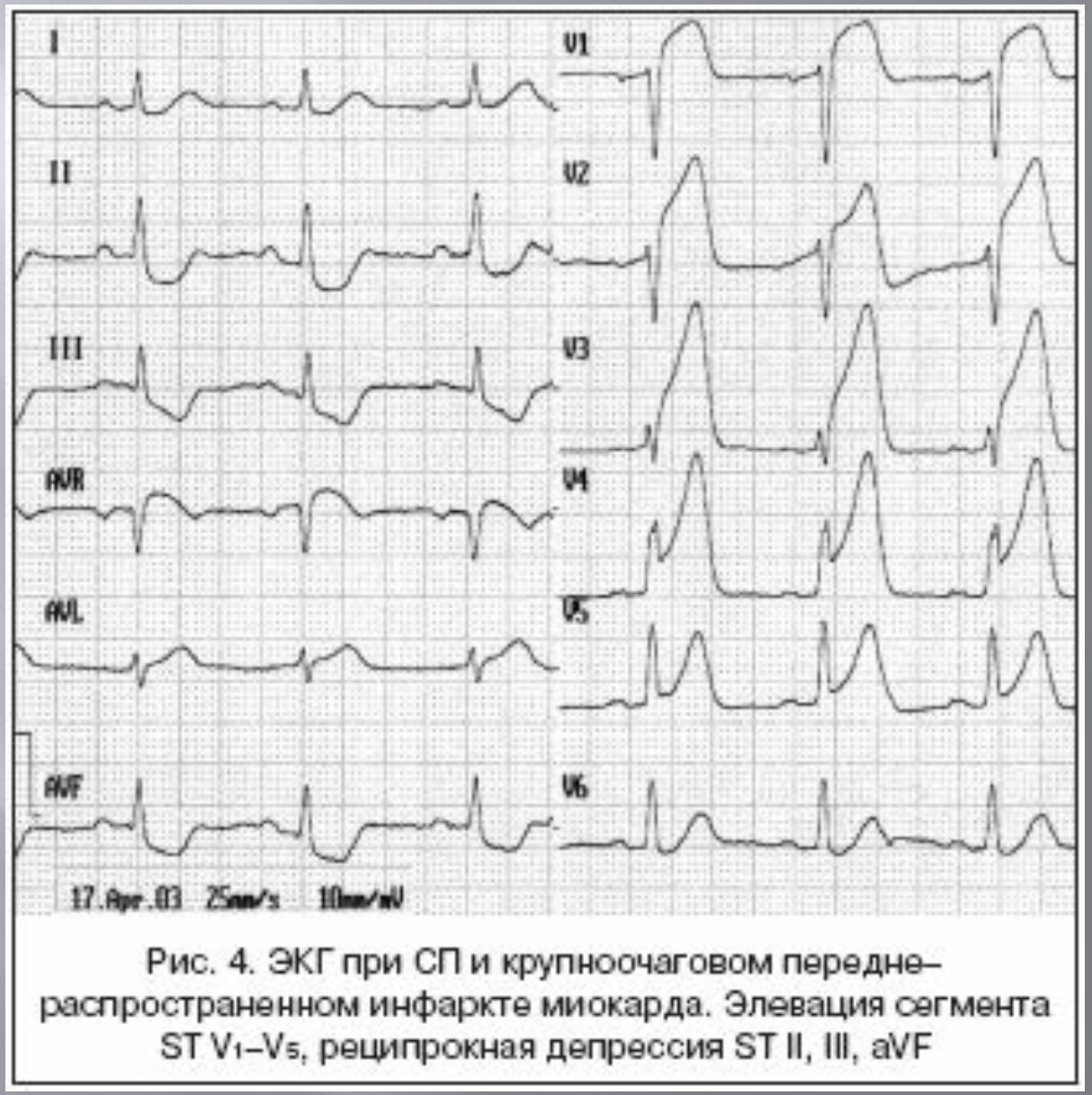

Рис. 4. ЭКГ при СП и крупноочаговом передне–распространенном инфаркте миокарда. Элевация сегмента ST V_1–V_5, реципрокная депрессия ST II, III, aVF

МЕТОДЫ ДИАГНОСТИКИ

Локализация ишемии, повреждения, некроза

- V 1, 2 – передняя стенка
- V 4 – верхушка
- V 5, 6 – боковая (задний) стенка
- III, aVF – задняя (нижний) стенка

Локализация ИМ	Отведения, где обнаруживают признаки ИМ	
	Прямые признаки: патологический Q (QS); элевация RS-T; отрицательный коронарный T	Реципрокные признаки: депрессия RS-T; высокий положительный T; высокий R (при задних ИМ)
Инфаркт миокарда передней стенки ЛЖ		
Переднеперегородочный	V1 - V3	
Передневерхушечный	V3, V4	
Переднебоковой	I, aVL, V5, V6	
Переднебазальный (высокий передний)	V24-V26 и/или V34-V36	
Распространенный передний	I, aVL, V1 - V6	III, aVF, II
Инфаркт миокарда задней стенки ЛЖ		
Заднедиафрагмальный (нижний)	III, aVF, II	
Заднебазальный	V7 - V9	V1 - V3
Заднебоковой	V5, V6, III, aVF	
Распространенный задний	III, aVF, II, V5, V6, V7-V9	V1 - V3

https://www.google.com/url?sa=i&url=http%3A%2F%2Fwww.happydoctor.ru%2Finfo%2F1108&psig=AOvVaw2OXv3_cDhVJcPtp4jTdcMN&ust=1585232495941000&source=images&cd=vfe&ved=0CAIQjRxqFwoTCIiI9LLptegCFQAAAAAdAAAAABAv

semeymedicaluniversity
SSMUofficial

МЕТОДЫ ДИАГНОСТИКИ

Молекулярные биомаркеры в диагностике ОКС с элевацией ST

Биомакеры	Молекулярный вес, Да	Начало подъема, ч	Среднее время пика (без реперфузии)	Время возвращения к нормальным значениям
Часто используемые в клинической практике				
МВ-КФК	86 000	3-12	24 ч	48-72 ч
cTnI	23 500	3-12	24 ч	5-10 дн
cTnT	33 000	3-12	12 ч-2 дн	5-14 дн.
Редко используемые в клинической практике				
Миоглобин	17 800	1-4	6-7 ч	24 ч
МВ-КФК тканевые изоформы	86 000	2-6	18 ч	Нет данных
ММ-КФК тканевые изоформы	86 000	1-6	12 ч	38 ч

МЕТОДЫ ДИАГНОСТИКИ

Алгоритм ведения больных с ОКС

Симптомы ОКС

↓

Рабочий диагноз ОКС

↓

ЭКГ

→ **ОКС без подъема ST**

→ **ОКС с подъемом ST**

↓

Биомаркеры (тропониновый тест)

→ **«-»**

→ **«+»**

↓

Окончательный диагноз

→ **НС**

→ **Инфаркт миокарда**

→ **не Q-ИМ**

→ **Q-ИМ**

semeymedicaluniversity

SSMUofficial

НЕОТЛОЖНАЯ ПОМОЩЬ при ОКС

Алгоритм действия при ОКС

Первичные терапевтические мероприятия должны начинаться при первом контакте с пациентом и продолжаться на всех последующих этапах **(ESC, 2011)**

Догоспитальный этап

- Уложить на ровную поверхность. Освободить грудь от стесняющей одежды.
- Оксигенотерапия 4- 8 л/мин при сатурации менее 90%
- Снять 12-тиканальную ЭКГ. (Определяем наличие изменений на ЭКГ, выставляем диагноз ОКС с подъемом или ОКС без подъема сегмента ST).
- Вызвать на себя бригаду скорой медицинской помощи или кардиолога

semeymedicaluniversity
SSMUofficial

НЕОТЛОЖНАЯ ПОМОЩЬ при ОКС

Алгоритм действия при ОКС

Первичные терапевтические мероприятия должны начинаться при первом контакте с пациентом и продолжаться на всех последующих этапах **(ESC, 2011)**

Догоспитальный этап

- **Аспирин** 160- 325 мг, не покрытый оболочкой, дать разжевать.
- **Нитроглицерин** 0,4 мг под язык (осторожно при САД < 90 мм рт.ст.).
  - Если через 5 мин боль не купирована повторно нитроглицерин 0,4 мг под язык.
  - Если еще через 5 мин боль не купирована еще раз повторно нитроглицерин 0,4 мг под язык.
  - Если еще через 5 мин боль не купирована - **Морфин** 2 мг в/в, если боль не купируется, то вводим в/в увеличивая дозу в 2 раза, максимальная доза 8 мг.

semeymedicaluniversity
SSMUofficial

НЕОТЛОЖНАЯ ПОМОЩЬ при ОКС

Алгоритм действия при ОКС

Первичные терапевтические мероприятия должны начинаться при первом контакте с пациентом и продолжаться на всех последующих этапах **(ESC, 2011)**

Догоспитальный этап

- **Дезагрегантная терапия** - клопидогрель - нагрузочная доза 300 мг, при ОКС с подъемом сегмента ST, которым планируется чрескожные вмешательства -600 мг, больным старше 75 лет 75 мг.
- **Бета-блокаторы.** Первая доза вводится внутривенно. Метопролол – по 5 мг в течение 1-2 мин с 5-минутными интервалами. Суммарная доза составляет 15 мг. Через 15 мин после введения последней дозы переходят к назначению β-блокатора внутрь.
- **Ингибиторы АПФ.** Применение ингибиторов АПФ у больных с сердечной недостаточностью является обязательным. Препарат выбора - короткодействующий каптоприл 25 мг, под контролем АД.

semeymedicaluniversity
SSMUofficial

НЕОТЛОЖНАЯ ПОМОЩЬ при ОКС

Алгоритм действия при ОКС

Первичные терапевтические мероприятия должны начинаться при первом контакте с пациентом и продолжаться на всех последующих этапах **(ESC, 2011)**

Тромболизис

- Ранний тромболизис препятствует необратимому повреждению, развитию дисфуксии миокарда и внезапной смерти, большая часть случаев происходит в первые часы ИМ и получил название «ЗОЛОТОГО» часа для проведения тромболизиса.
- Поздний тромболизис в первые 12-24 часов от начла ИМ, также уменьшает смертность на 19 %.
- Более эффективным явлением проведение тромболизиса более ранние сроки- желательно до 6 часов.

ТАКТИКА ВЕДЕНИЯ при ОКС

ШАГ 1 - ПЕРВОНАЧАЛЬНАЯ ОЦЕНКА

Пациент с подозрением на ОКС должен быть незамедлительно осмотрен компетентным врачом, который должен ОЦЕНИТЬ:

- характерную особенность загрудинной боли и провести физикальное обследование, ориентированное на симптомы
- вероятность поражения коронарных артерий по наличию факторов риска (пожилой возраст, АГ, СД, гиперлипидемия, курение, перенесенный ИМ, АКШ, ЧКВ)
- наличие изменений ЭКГ

В пределах 10 мин после первого медицинского контакта, должен быть установлен один из трех главных рабочих диагнозов:

- ОКС с подъемом ST, требующий немедленной реперфузии;
- ОКС без подъема сегмента ST
- ОКС маловероятен

В зависимости от первоначально установленного диагноза и стратификации риска пациент должен незамедлительно госпитализирован:

- ОКС с подъемом ST - в ангиографическую лабораторию
- ОКС без подъема ST высокого* и промежуточного риска – в ОРИТ/ БИТ / ПИТ для мониторинга жизненных функций и риска возникновения рецидива ишемии
- ОКС без подъема ST низкого риска – возможна госпитализация в кардиологическое / терапевтическое отделение

Стратификация риска/тактика

ОКС СП ST → **АНГИОГРАФИЧЕСКАЯ ЛАБОРАТОРИЯ**

ОКС БП ST

высокий риск	промежуточный	низкий риск
• Утяжеление ишемических симптомов в предшествующие 48 ч • боль в покое продолжающаяся более 20мин • Шум митральной регургитации, • III тон, хрипы в легких, Отек легких. • Артериальная гипотензия брадикардия, тахикардия • Возраст > 75 лет • Стенокардия покоя со смещениями ST >0,05 мВ.	• ИМ, периферический/ церебральный атеросклероз, АКШ/ЧКВ, прием аспирина в анамнезе. • боль более 20мин, купированная • Стенокардия покоя менее 20мин купированная после приема нитроглицерина • Возраст старше 70 лет • Инверсия зубцаТ более 0,2 мВ • Патологические зубцы Q	• Появление стенокардии III или IV ФК (CCS) в ближайшие 2 нед • Нет изменений ЭКГ в т. ч. во время дискомфорта
ОРИТ / БИТ / ПИТ		**Кардиологическое / терапевтическое отделение**

semeymedicaluniversity
SSMUofficial

ТАКТИКА ВЕДЕНИЯ при ОКС

ШАГ 2 – ПРОВЕРКА ДИАГНОЗА. ОЦЕНКА РИСКА

- Больные с ОКС неоднородны (гетерогенны). При одной и той же диагностической маркировке у них может быть разный риск развития основных осложнений коронарной болезни сердца – внезапной смерти, фатального и нефатального инфаркта миокарда. Поэтому, интенсивность лечения тоже должна быть неодинаковой.

Стратификация риска при ОКС без ↑ST

Guidelines on myocardial revascularization, ESC/EACTS, 2010.

Острый риск неблагоприятных исходов при ОКС без ↑ST (оценивается при поступлении и наблюдении в ближайшие часы

Очень высокий риск

- Продолжающая и возобновляющаяся стенокардия (симптомы ишемии)
- Динамичные спонтанные изменения сегмента ST (чем распространеннее, тем хуже прогноз)
- Глубокие депрессии ST в передних отведениях V2-V4, указывающие на трансмуральную ишемию задней стенки
- Прогрессирующая нестабильность гемодинамики (шок)
- Жизнеугрожаемые аритмии
- С сохраняющимися симптомами ишемии или с ↑ тропонина, при отсутствии диагностически значимых изменений ЭКГ

semeymedicaluniversity
SSMUofficial

ШАГ 3 – ИНВАЗИВНАЯ СТРАТЕГИЯ

(ESC/EACTS, 2010; * ESC, 2011)

ОКС БП ST

Очень высокий риск	Высокий риск	Умеренный риск	Низкий риск
•СН с нестабильностью гемодинамики (шок) • ЖТ/ФЖ • Продолжающие симптомы ишемии: - с изменениями ST на ЭКГ - с ↑ тропонина при отсутствии изменений ЭКГ •глубокие депрессии ST в отв.V2-V4 с возможно трансмуральной ишемией задней стенки	• Риск по шкале GRACE • 140 баллов •Положительные тропонины •Изменения ST или T (симптомные или бессимптомные) •Постинфарктная стенокардия •Сахарный диабет •ХБП (СКФ • 60 мл/мин на 1,73 м2) •ФВ ЛЖ • 40% •ПИМ, ЧКВ 6мес, АКШ	•Риск по шкале GRACE 109 - 140 баллов • один критерий высокого риска •Без повторных симптомов	• Риск по шкале GRACE < 108 •нет повторных симптомов/эпизодов ишемии •нет повышения тропонина •нет изменений
Срочная инвазивная стратегия < 2 ч (IIa C)	Ранняя инвазивная стратегия < 24 ч (I A)	*Поздняя инвазивная стратегия < 72 ч (I A)	Консервативная стратегия – ОМТ Перед выпиской стресс-тест (ВЭМ), при выявлении стресс-индуцированной ишемии миокарда – плановая КАГ

• КАГ- выбор реваскуляризации в зависимости от анатомии КА

semeymedicaluniversity
SSMUofficial

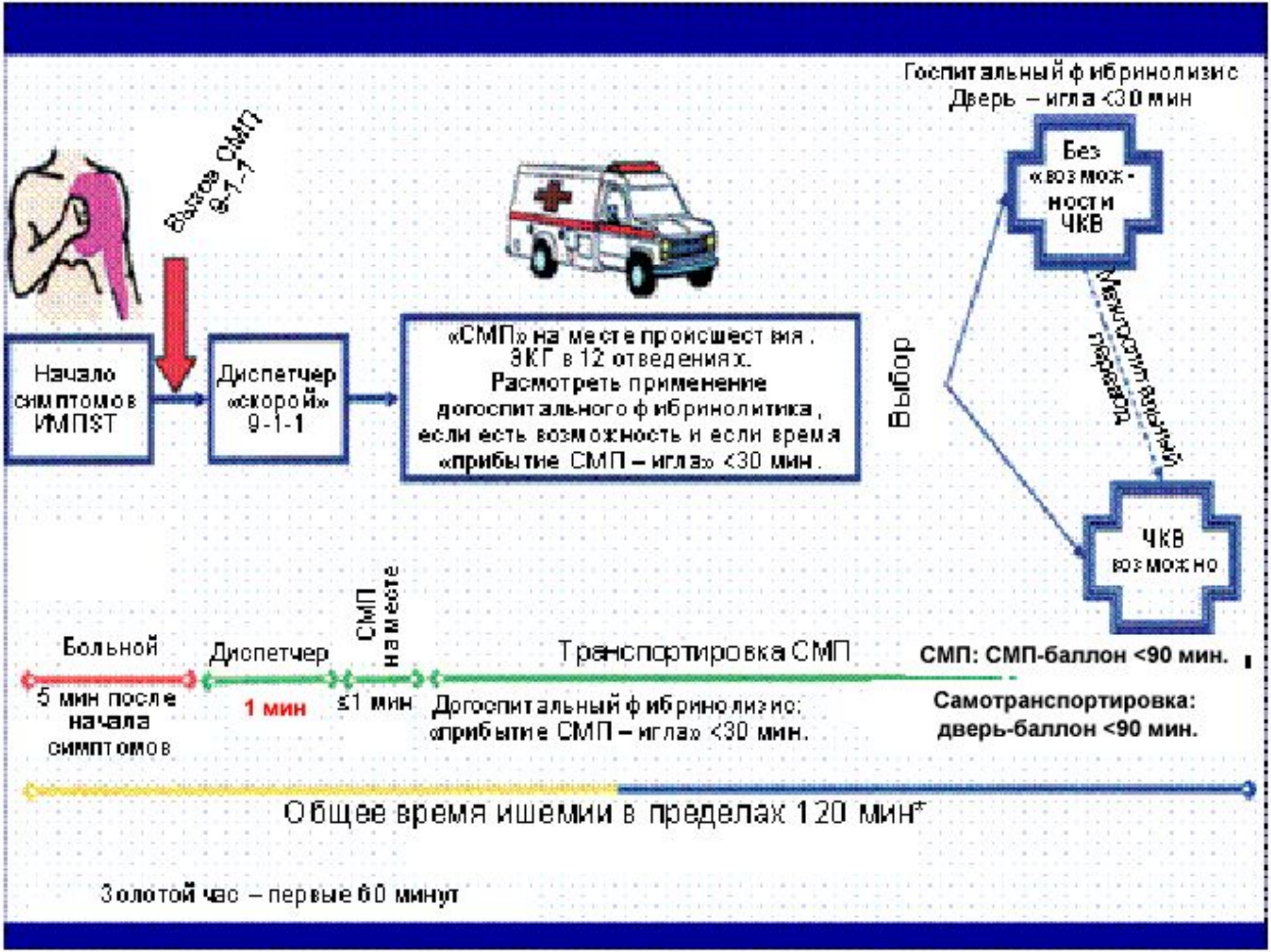
Госпитальный фибринолизис
Дверь – игла <30 мин
Без «возможности ЧКВ
Выбор
Начало симптомов ИМПST
Диспетчер «скорой» 9-1-1
«СМП» на месте происшествия. ЭКГ в 12 отведениях. Расмотреть применение догоспитального фибринолитика, если есть возможность и если время «прибытие СМП – игла» <30 мин.
ЧКВ возможно
Больной
Диспетчер
СМП на месте
Транспортировка СМП
СМП: СМП-баллон <90 мин.
5 мин после начала симптомов
1 мин
≤1 мин
Догоспитальный фибринолизис: «прибытие СМП – игла» <30 мин.
Самотранспортировка: дверь-баллон <90 мин.
Общее время ишемии в пределах 120 мин*
Золотой час – первые 60 минут

ЗАКЛЮЧЕНИЕ

Острый коронарный синдром – критическое проявление ишемической болезни сердца, развивающееся в первые 72 часа от начала развития ИМ. Ведущим симптом ОКС является боль в грудной клетке. В зависимости от изменений на ЭКГ пациенты с ОКС дифференцируют в две группы: с подъемом сегмента ST и без подъема сегмента ST. Объем оказываемой неотложной помощи включает купирование болевого синдрома, восставновление перфузии миокарда, улучшение реологических свойств крови. Интенсивность лечения зависит от клинической формы ОКС и риска развития основных осложнений ИБС – внезапной смерти, фатального и нефатального инфаркта миокарда.

semeymedicaluniversity
SSMUofficial

Спасибо за внимание !

semeymedicaluniversity

SSMUofficial