Стопа

- Разнообразными функциями стоп определяется их сложное строение. Основой является скелет — **28 костей**, взаимодействующих между собой суставными поверхностями сложной конфигурации. Большинство костей стопы имеют малую свободу движений относительно друг друга. Однако в совокупности эта конструкция и обеспечивает сочетание стабильности и эластичности, подвижности и устойчивости одновременно.
- Соединения костей обеспечиваются в первую очередь **мощным связочным аппаратом,** который делает скелет стопы единым целым.

Большеберцовая кость
Малоберцовая кость
Таранная кость
Ладьевидная кость
Промежуточная клиновидная кость
Медиальная клиновидная кость
1-я плюсневая кость
2-я плюсневая колсть
Проксимальная фаланга
Пяточная кость
Кубовидная кость
Латеральная клиновидная кость
5-я плюсневая кость
4-я плюсневая кость
3-я плюснева кость
Дистальные фаланги
Предплюсна
Плюсна
Фаланги

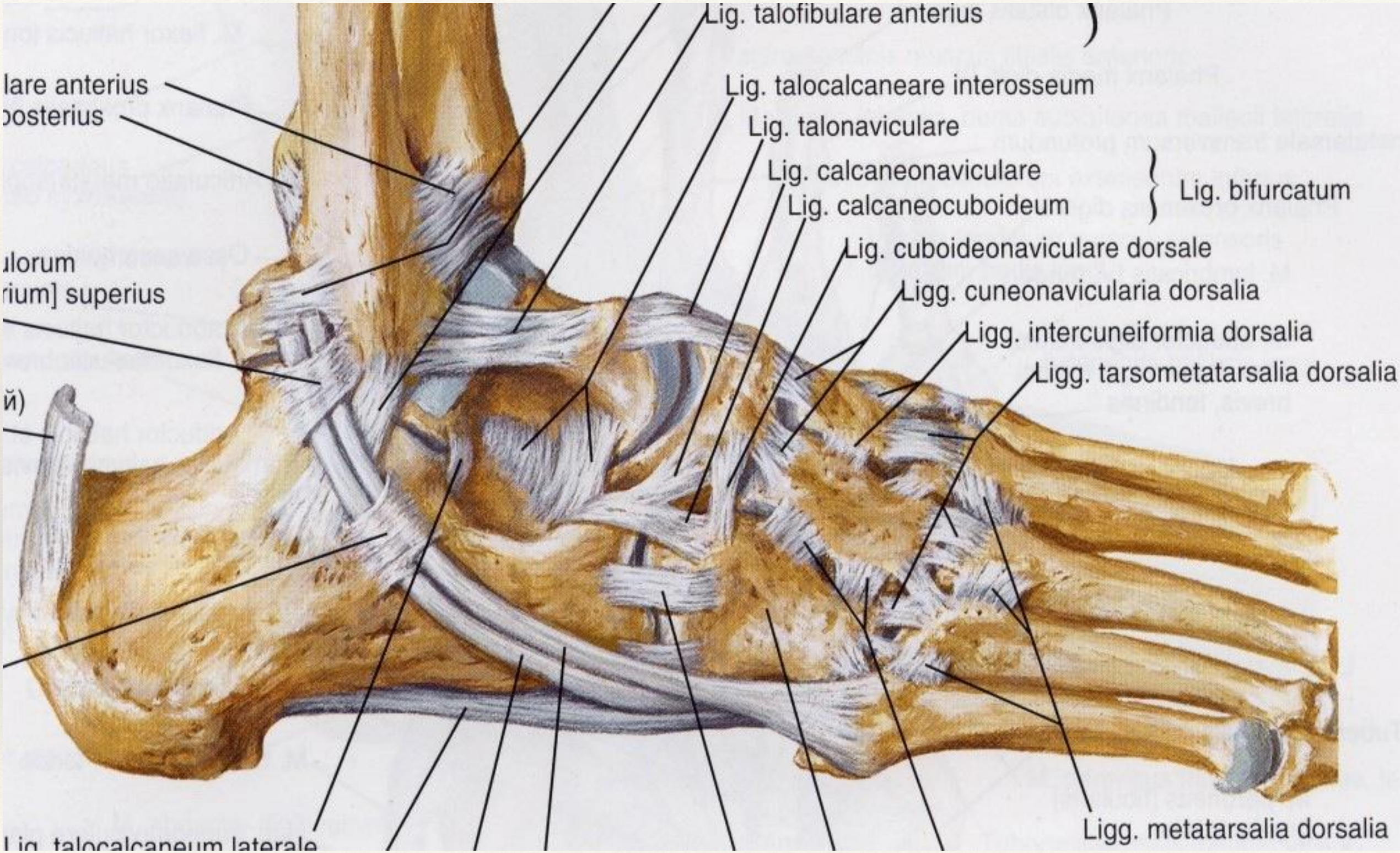
Lig. talofibulare anterius
lare anterius
posterius
Lig. talocalcaneare interosseum
Lig. talonaviculare
Lig. calcaneonaviculare
Lig. calcaneocuboideum
Lig. bifurcatum
Lig. cuboideonaviculare dorsale
ulorum
rium] superius
Ligg. cuneonavicularia dorsalia
Ligg. intercuneiformia dorsalia
Ligg. tarsometatarsalia dorsalia
й)
Ligg. metatarsalia dorsalia
Lig. talocalcaneum laterale

Мышцы стопы

Мышцы тыльной стороны стопы

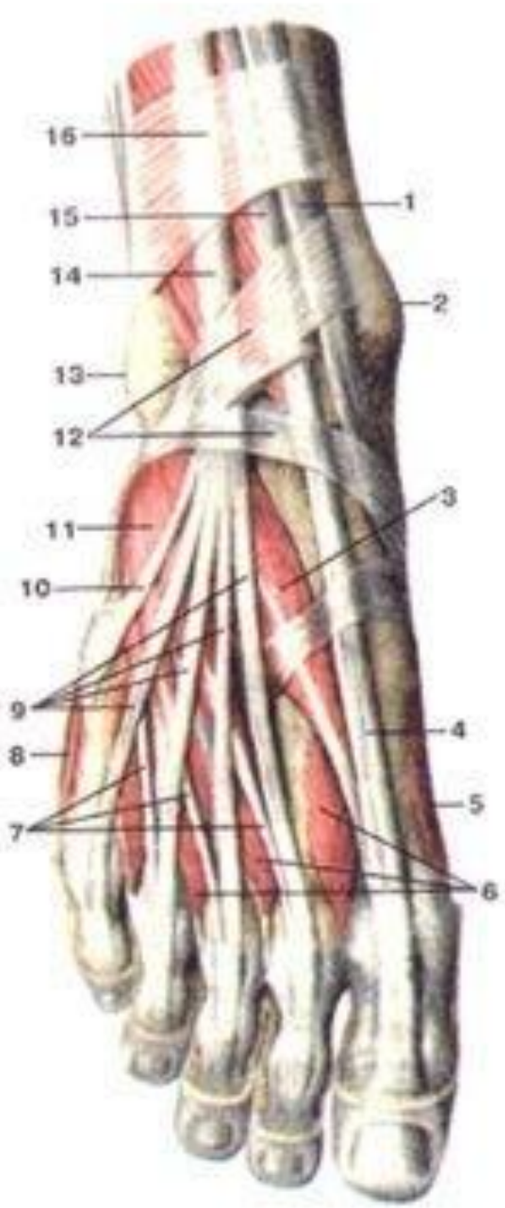

1 - сухожилие передней большеберцовой мышцы;
2 - медиальная лодыжка;
3 - мышца-короткий разгибатель большого пальца стопы;
4 - сухожилие мышцы-длинного разгибателя большого пальца стопы;
5 - мышца, отводящая большой палец стопы;
6 - тыльные межкостные мышцы;
7 - сухожилие мышцы-короткого разгибателя пальцев;
8 - мышца, отводящая мизинец;
9 - сухожилие мышцы-длинного разгибателя пальцев;
10 - сухожилие третьей малоберцовой мышцы;
11 - мышца-короткий разгибатель пальцев;
12 - нижний удерживатель сухожилий мышц-разгибателей;
13 - латеральная лодыжка;
14 - мышца-длинный разгибатель пальцев;
15 - мышца-длинный разгибатель большого пальца стопы;
16 - верхний удерживатель сухожилий мышц-разгибателей.

Подошвенная сторона.

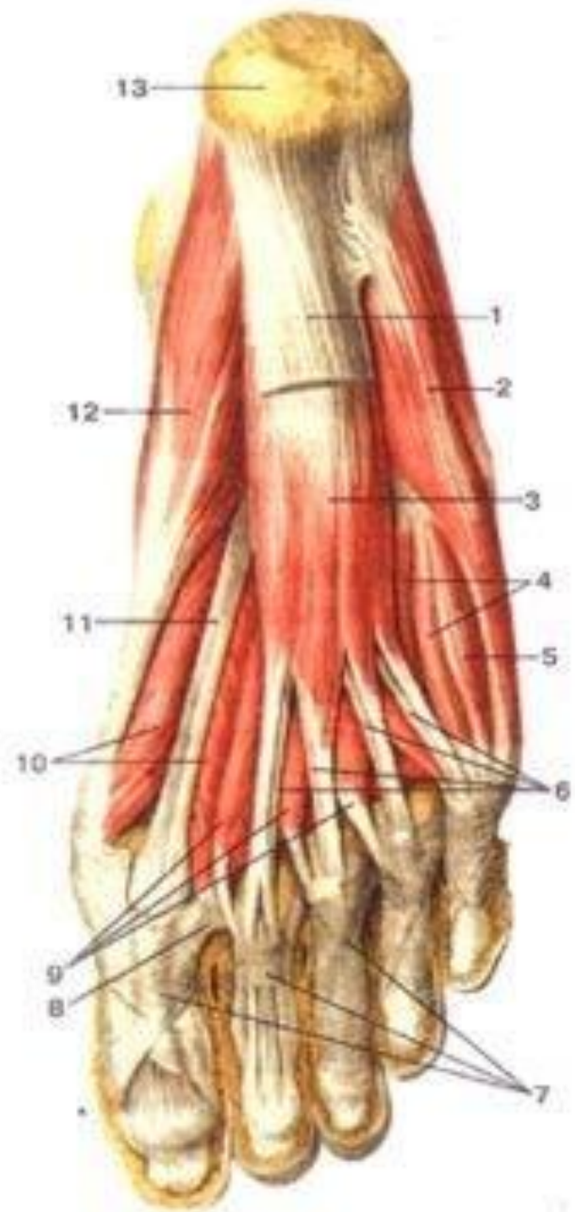

1 - подошвенный апоневроз (отрезан);
2 - мышца, отводящая мизинец стопы;
3 - мышца-короткий сгибатель пальцев;
4 - подошвенные межкостные мышцы;
5 - мышца-короткий сгибатель мизинца стопы;
6 -сухожилия мышцы-длинного сгибателя пальцев;
7 - фиброзные влагалища сухожилий длинного сгибателя пальцев стопы;
8 - глубокая поперечная плюсневая связка;
9 - червеобразные мышцы;
10 - мышца-короткий сгибатель большого пальца стопы;
11 - сухожилие мышцы-длинного сгибателя большого пальца стопы;
12 - мышца, отводящая большой палец стопы;
13 - пяточный бугор.

MyShared

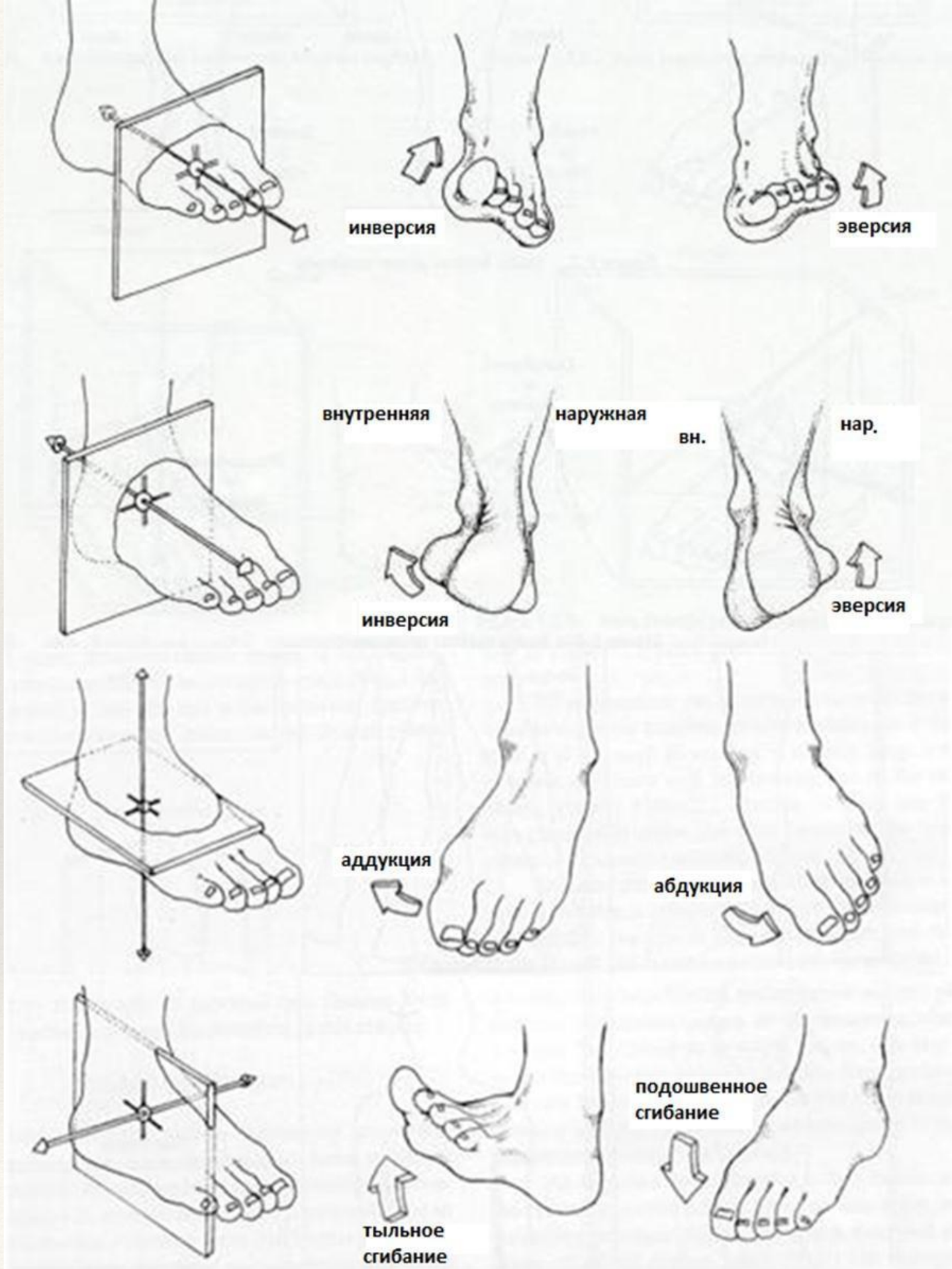
инверсия
эверсия
внутренняя
наружная
вн.
нар.
инверсия
эверсия
аддукция
абдукция
подошвенное
сгибание
тыльное
сгибание

Функции стопы

- Одна из важнейших функций стоп – **амортизирующая**. Скелет стопы, его сложный связочный и мышечный аппарат, пространственная организация сводов обеспечивает гашение сотрясений от прыжков, бега и ходьбы и предохранение от этих сотрясений позвоночника, спинного и головного мозга.
- Кроме того, на подошве стопы подкожная жировая ткань с помощью пластинок соединительной ткани подразделяется на мелкие ячейки, каждая из которых действует как маленькая подушка – в результате возникает буфер, равномерно распределяющий давление на всю опорную поверхность (Вайнек Ю., 2008).

Функции стопы

- **Опорная функция** включает в себя с одной стороны, функции стабильности (связки, мышцы и сухожилия должны обеспечить устойчивость и стабильность во всех плоскостях при сложно координированных движениях – например, при беге по неровному рельефу).
- С другой, эффективное выполнение опорных функций возможно только при условии достаточной эластичности: уникальное упорядочение костей стопы, характер их суставного взаимодействия, способность стопы к деформации и скручиванию даёт ей возможность оптимально приспосабливаться к рельефу почвы.

Особенности стопы

- Важной особенностью стопы нужно назвать **обильную концентрацию рефлекторных зон на её поверхности.** Подошва представляет собой своеобразный дисплей, на который спроецированы все системы и органы нашего тела – на этом базируются многие методики массажа и рефлексотерапии. **Только подошвенная поверхность стопы имеет более 70 тысяч нервных окончаний.** С помощью массажа тех или иных зон стопы можно инициировать стимуляцию определенных органов и тканей, активировать кровоток и обмен веществ. Так, при массаже подошвенных зон почек и мочеточников усиливается фильтрационная функция капилляров в клубочках почек.
- **Имеются данные, согласно которым в 90% случаев мигрень возникает у женщин, носящих обувь на высоком каблуке и с узкими носами (H. Masfrest).**
- Основные отделы опорно-двигательного аппарата также имеют своё представительство на поверхности стопы, поэтому в курсе лечения какого-либо отдела позвоночника или сустава можно применять массаж рефлекторной связанной с ними рефлекторной зоны.

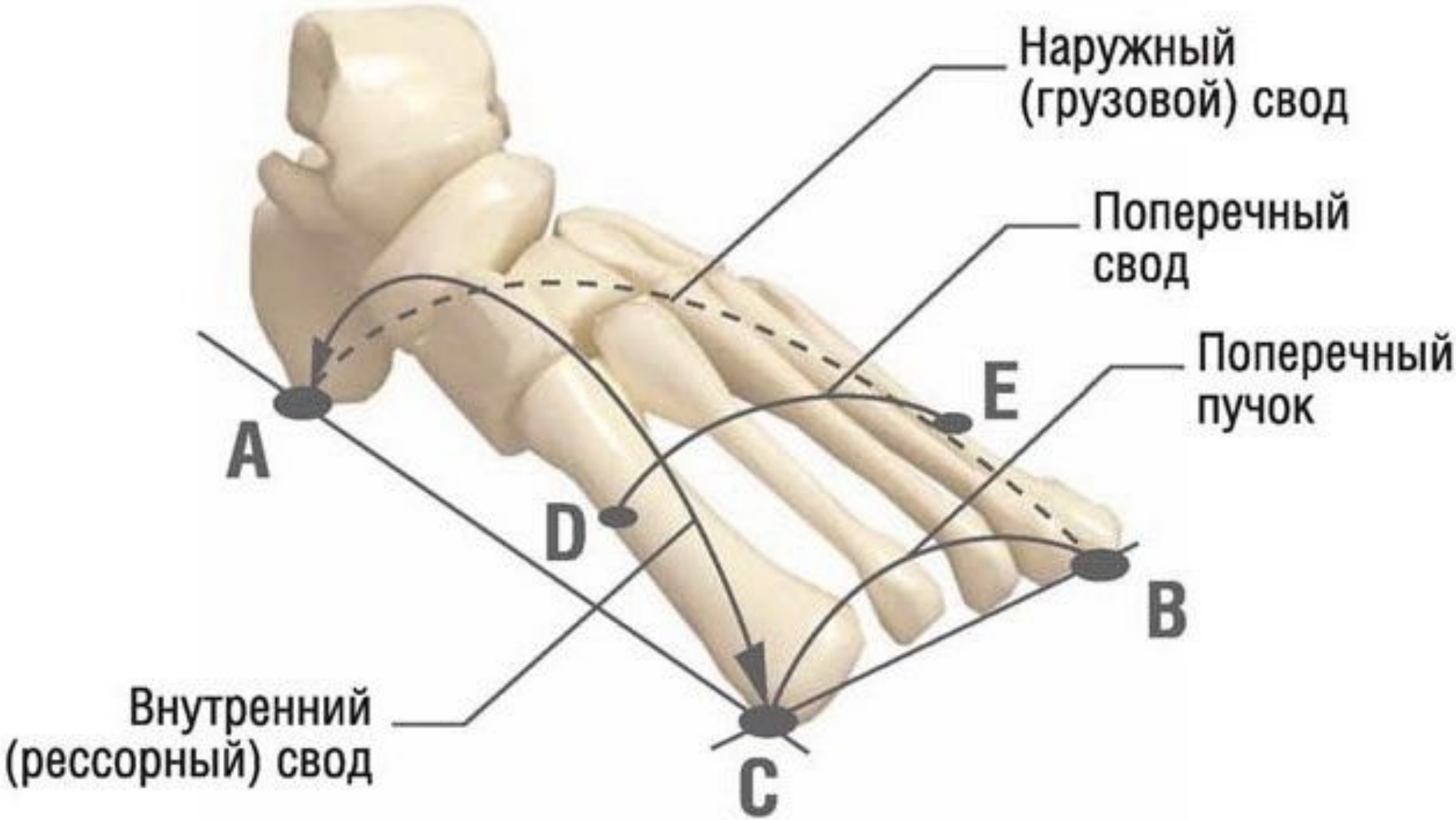

BA и AC - продольные своды стопы;
BC - поперечный пучок; **DE** - поперечный свод стопы

Деформации стопы

- **Плоскостопие** – это такого рода деформация области стопы, при которой понижению подлежат ее своды, в результате чего происходит полная утрата свойственных им амортизирующих и рессорных функций. В зависимости от того, какой именно свод стопы уплощен выделяют ***поперечное и продольное плоскостопие.***
- При плоскостопии достаточно выражено или почти полностью изменяется строение нормального свода стопы как продольного (по внутреннему краю стопы), так и поперечного – по линии основания пальцев. Как осложнение – возникают боли в позвоночнике, артриты и артрозы коленных и тазобедренных суставов.
- Плоскостопием страдают до 50% населения земли. Женщины подвержены этому заболеванию в 4 раза больше чем мужчины.

Дуга продольного свода "расплывается"

Уменьшается пространство под дугой поперечного свода

Признаки плоскостопия

- Быстрая утомляемость ног, впоследствии может привести к общей утомляемости и к синдрому хронической усталости
- Ноющие боли в стопах, боли в мышцах бедер, голени, пояснице возникающие при движении, а в дальнейшем и при стоянии, боли проходят после ночного сна. Боль возникает не сразу, а постепенно и усиливается к концу рабочего дня, особенно если днем человек длительно ходил или находился в положении стоя.
- Трудности при выборе обуви
- Напряжение в икроножных мышцах
- Отечность стоп
- Появление участков огрубевшей и утолщенной кожи доставляющих дискомфорт при ходьбе (натоптыши), возникают у основания большого пальца.
- Быстро снашивается внутренняя сторона каблука и подошвы на обуви
- Увеличение стопы в размере, особенно по ширине, часто возникает необходимость приобретать обувь на размер больше
- Изменение походки: тяжелая, неестественная походка, появляется косолапее, нарушается осанка.