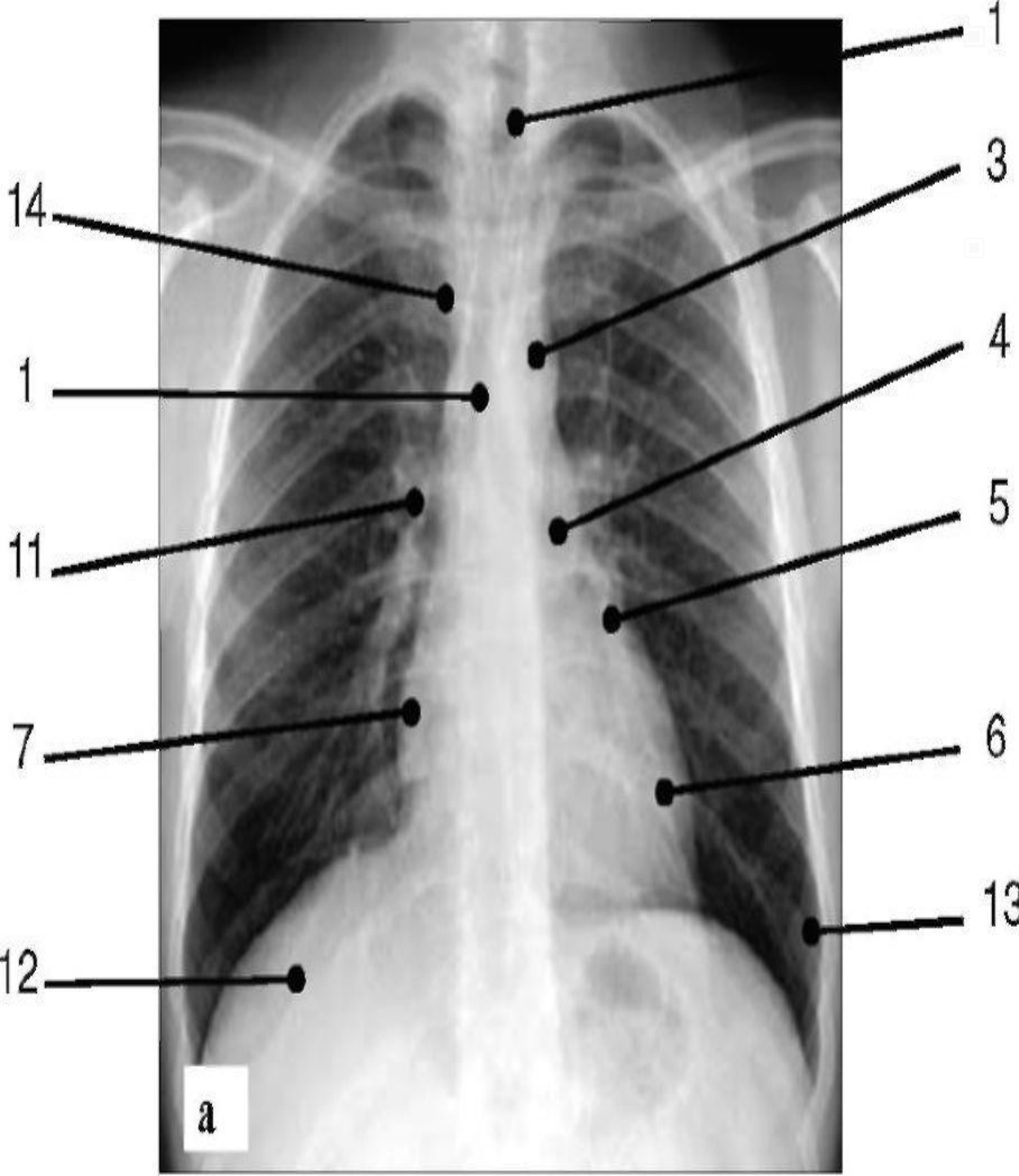


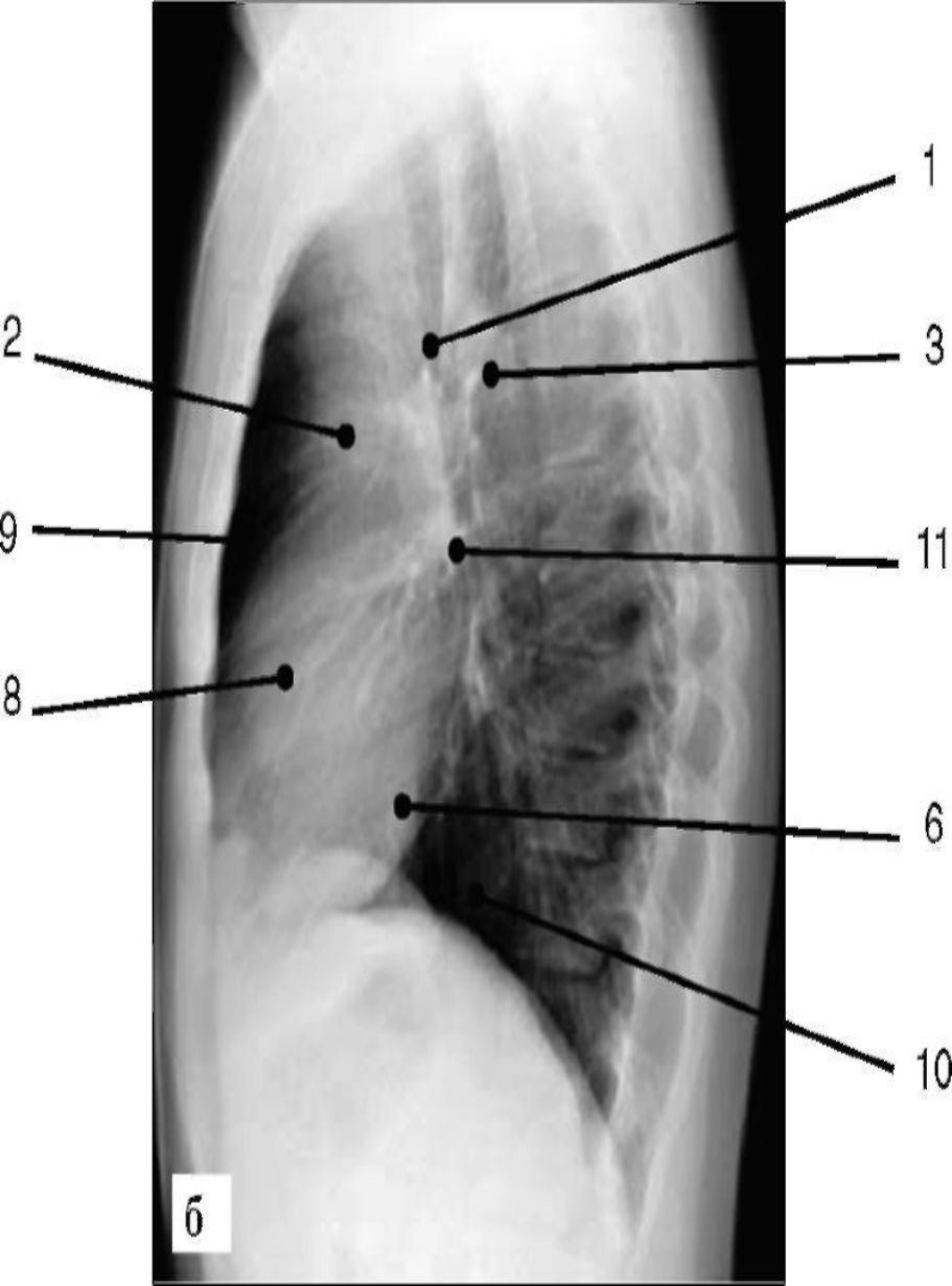
**НОРМАЛЬНАЯ  
РЕНТГЕНАНАТОМИЯ  
ЛЕГКИХ.**

Группа Л-205



# Рентгенограмма грудной клетки в прямой проекции (а)

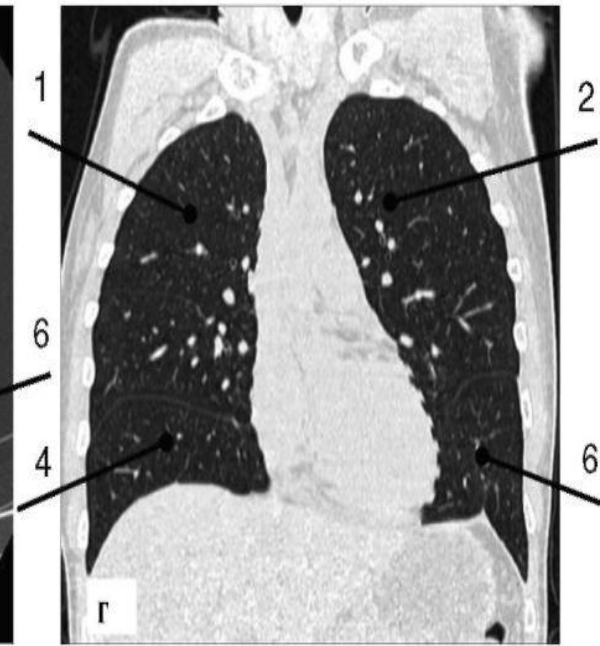
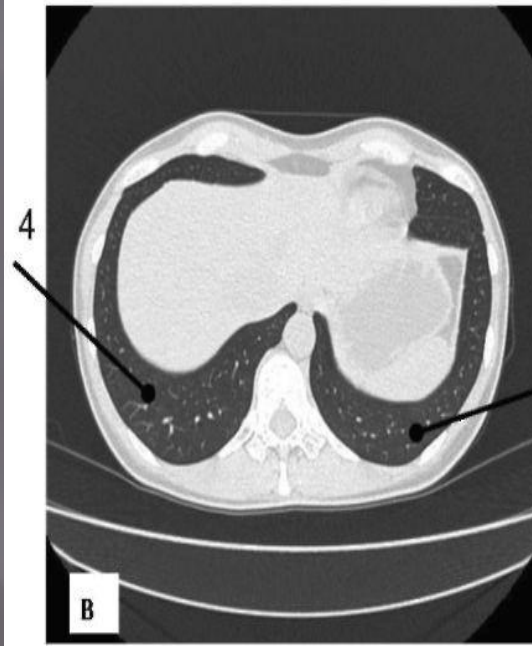
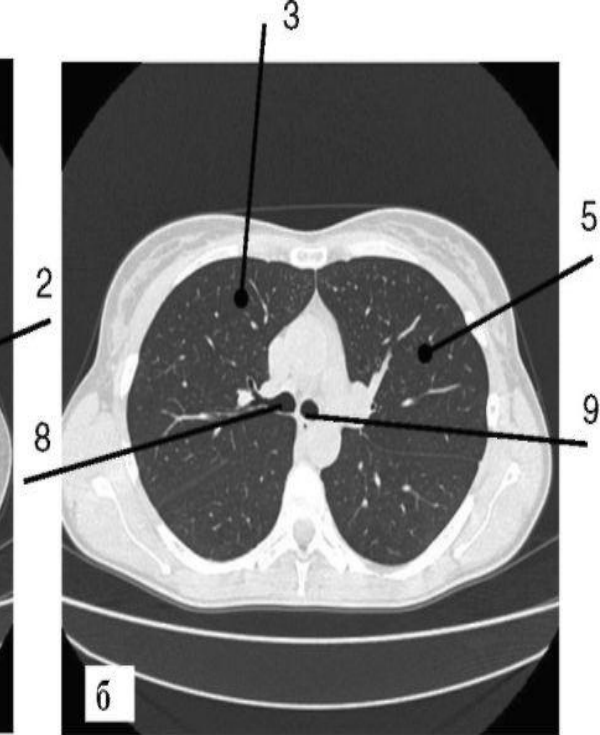
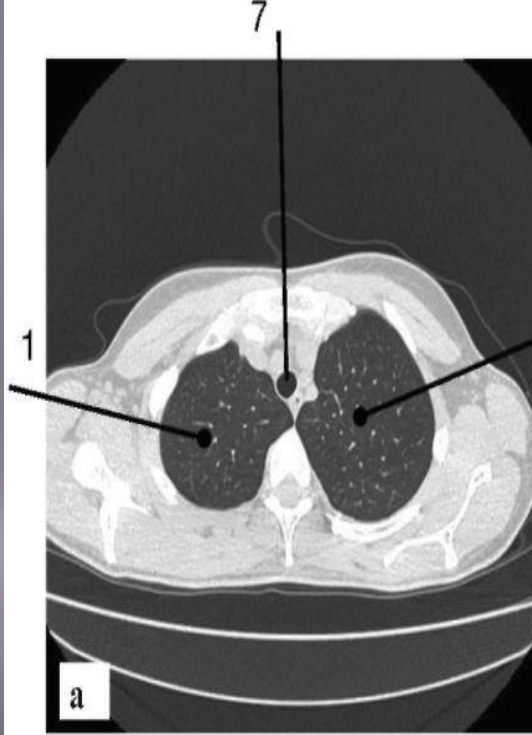
1 - трахея; 2 - восходящий отдел аорты; 3 - дуга аорты; 4 - ствол легочной артерии; 5 - ушко левого предсердия; 6 - левый желудочек; 7 - правое предсердие; 8 - правый желудочек; 9 - ретростернальное пространство; 10 - ретрокардиальное пространство; 11 - корень правого легкого; 12 - тень правого купола диафрагмы; 13 -



## Рентгенограмма грудной клетки (окончание): б - левая боковая проекция

1 - трахея; 2 - восходящий отдел аорты; 3 - дуга аорты; 4 - ствол легочной артерии; 5 - ушко левого предсердия; 6 - левый желудочек; 7 - правое предсердие; 8 - правый желудочек; 9 - ретростернальное пространство; 10 - ретрокардиальное пространство; 11 - корень правого легкого; 12 - тень правого купола диафрагмы; 13 - синус левого легкого; 14 - верхняя полая вена

Компьютерная томограмма легких: а - поперечный срез через верхние доли; б - поперечный срез через главные бронхи; в - поперечный срез через базальные отделы легких; г - фронтальная реконструкция данных МСКТ



1 - верхняя доля правого легкого; 2 - верхняя доля левого легкого; 3 - средняя доля; 4 - нижняя доля правого легкого; 5 - язычковые сегменты левого легкого; 6 - нижняя доля левого легкого; 7 - трахея; 8 - правый главный бронх; 9 - левый главный бронх



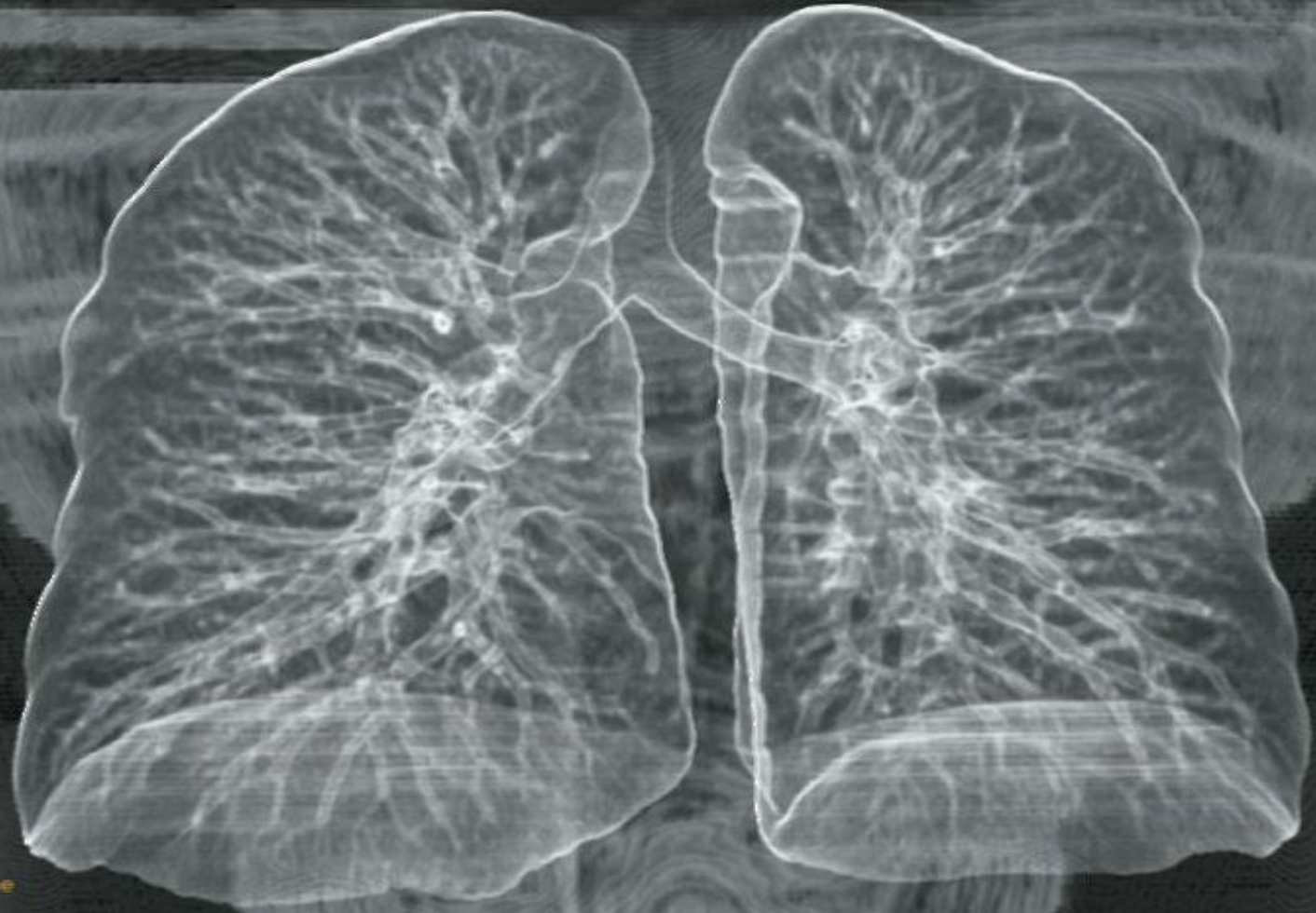3D  
Ex: 5175  
Se: 2  
Volume Rendering Front cut

I 930

Moscow Medical Academy

M 36 10117  
Jul 13 2004

DFOV 40.0 cm  
FC10:  
439/2



Air Structure  
No VOI  
kv 120  
mA 280  
0.5  
2.0 mV/2.0  
Tilt:  
02:40  
M = 423 L = 1760

# МСКТ. 3-мерная реконструкция бронхов

I 1330

Navg  
Exs 5175  
Seq 2  
VR 50.0

PSR

Moscow Medical Academy

M 35 10117  
Jul 13 2004

439/7

DLR

100



МСКТ. Виртуальная бронхоскопия.

Видна бифуркация трахеи.

Solid Air  
Cut OFF

ALL