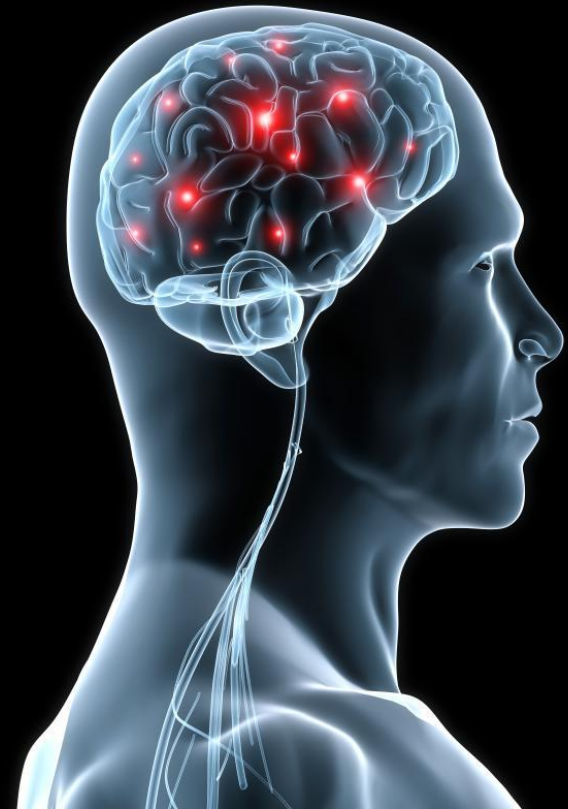

Орындаған: Суюндиков О.Б
729 ВОП
Тексерген:




АКРОМЕГАЛИЯ

АСТАНА 2016Ж

Акромегалия

- Акромегалия (от греч. ἄκρος — конечность и греч. μέγας — большой) — заболевание, связанное с нарушением функции передней доли гипофиза (аденогипофиз); сопровождается увеличением (расширением и утолщением) кистей, стоп, черепа, особенно его лицевой части.



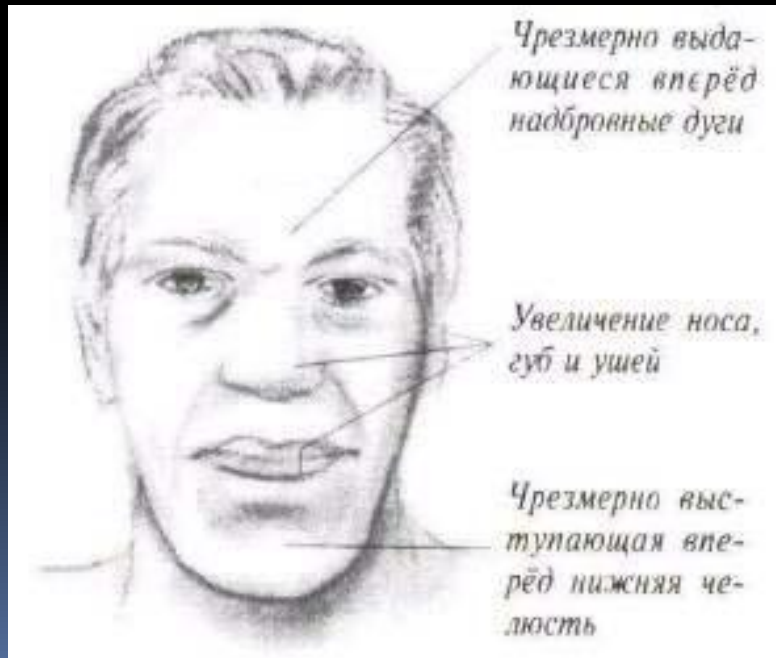Причины возникновения и механизмы развития

Повышение синтеза соматотропного гормона гипофизом может произойти вследствие травмы или воспаления в данной зоне головного мозга. Кроме того, акромегалия может возникнуть из-за развития опухоли гипофиза (эозинофильная гранулёма).

Под действием данного гормона изменяется также эндокринная система. У больных акромегалией, в частности, характерно наличие сахарного диабета из-за истощения островкового аппарата поджелудочной железы - клеток, вырабатывающих инсулин; бесплодия и т.д.

Клиническое течение

- Заболевают одинаково часто и мужчины и женщины в возрасте 20-40 лет. Вначале пациенты жалуются на слабость, боли в суставах, онемение конечностей, нарушение сна, повышенную потливость, усиленный рост волос на теле. У женщин наступает расстройство менструальной функции. У мужчин снижается потенция и половое влечение. Постепенно появляются характерные внешние признаки акромегалии: увеличение надбровных дуг, скуловых костей, подбородка, носа, губ, ушей. Кожа образует складки на лице. Голос становится грубым вследствие утолщения голосовых связок. При данном заболевании отмечается рост костей и стоп ширину. Грудная клетка увеличивается, позвоночник деформируется. После непродолжительного роста физической силы, обусловленной повышением мышечной массы наступает мышечная слабость и адинамия.



Диагностика

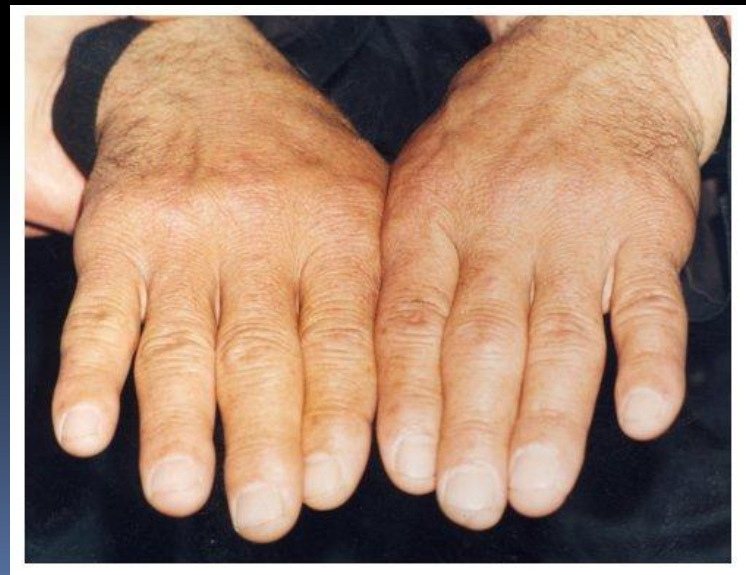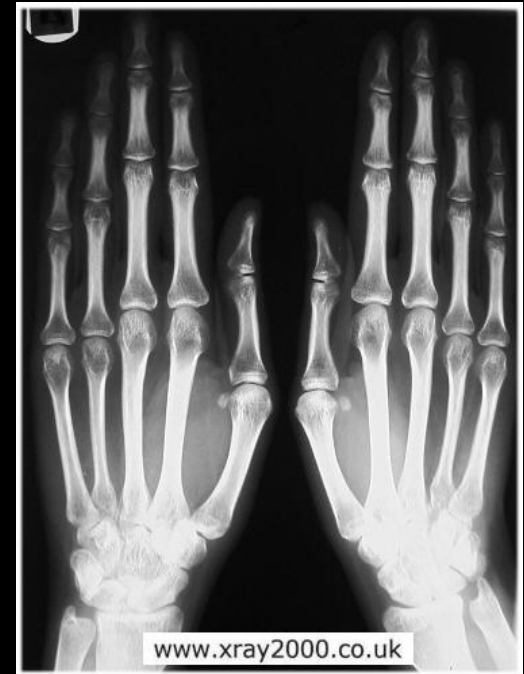Заподозрить акромегалию по внешнему виду больного может любой доктор. Однако, для подтверждения диагноза необходимы дополнительные исследования:

На рентгенограммах скелета выявляют характерные изменения костей и суставов.

Обследование эндокринной системы демонстрирует наличие сахарного диабета, нарушения функции щитовидной железы и половых желёз, артериальную гипертонию.

Для обнаружения опухоли гипофиза применяют компьютерную и магнитно-резонансную томографию головного мозга.

Главный критерий для диагностики данного заболевания - повышение уровня соматотропного гормона и других гормонов, вырабатываемых гипофизом в крови пациентов.



Лечение

Существуют следующие методы лечения:

- хирургический,
- медикаментозный,
- лучевой,
- комбинированный (т.е. сочетание нескольких указанных методов).



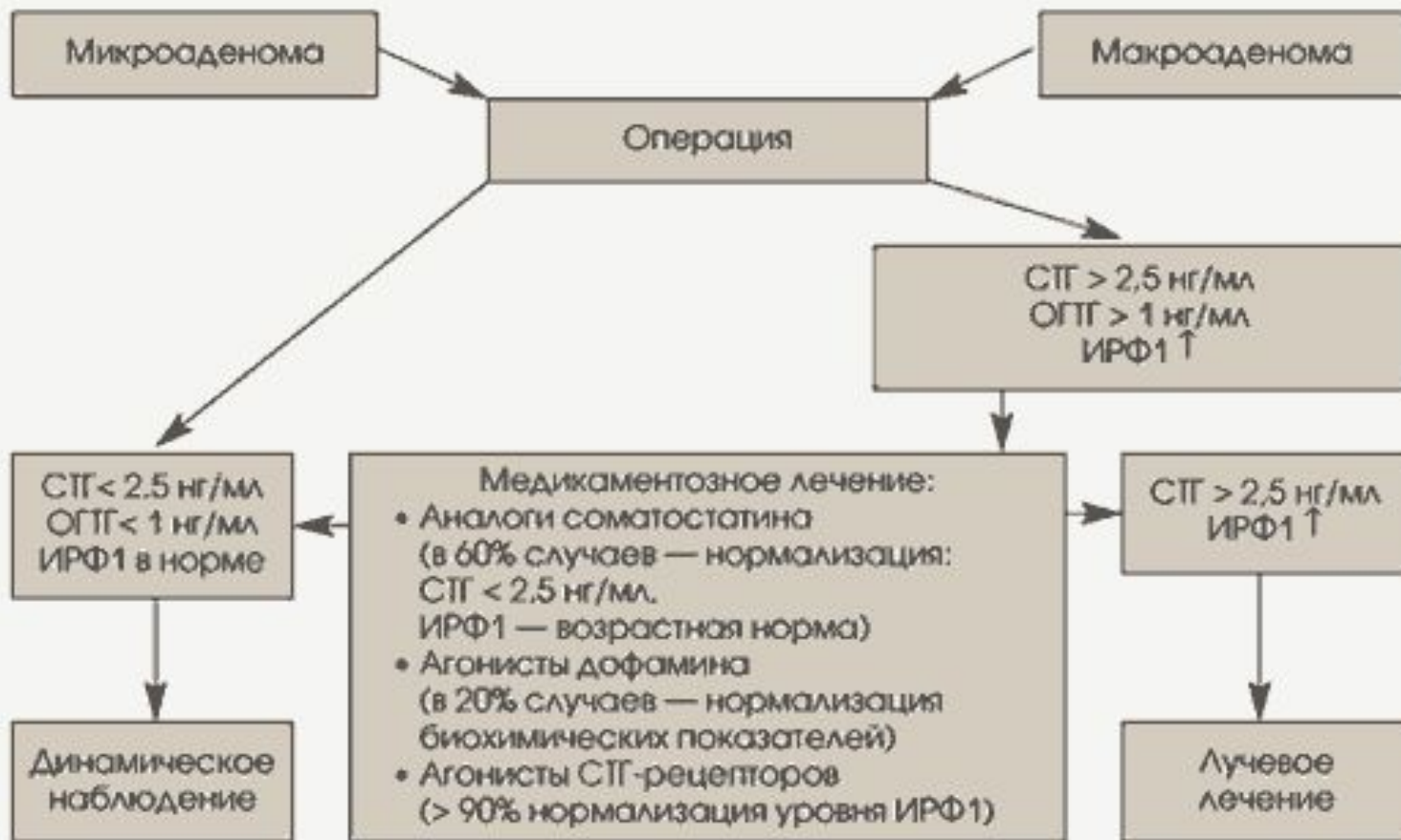


Рис. 2. Алгоритм лечения акромегалии

Хирургический метод лечения

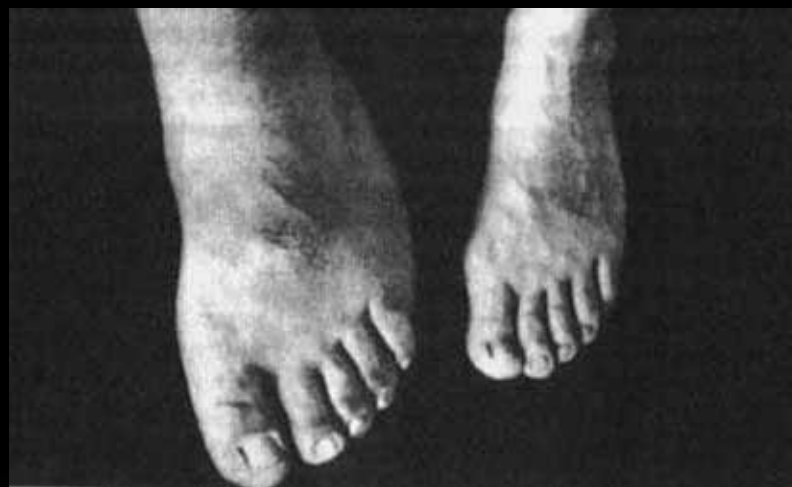- Хирургический метод лечения заключается в удалении опухоли гипофиза в специализированном нейрохирургическом отделении. Этот метод является наиболее распространенным и эффективным методом лечения при данном заболевании

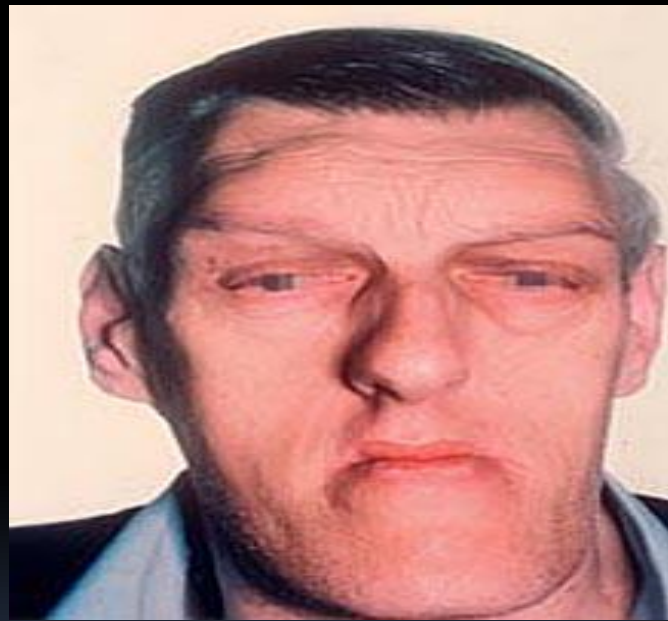

Рис. 103. Больная 64 лет. Ак-
ромегалия



Рис. 104. Та же больная. Про-
филь



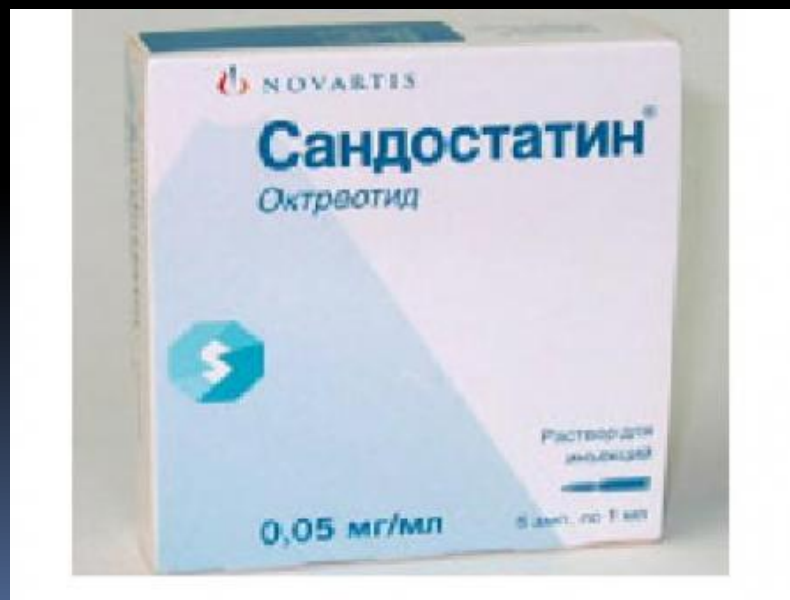
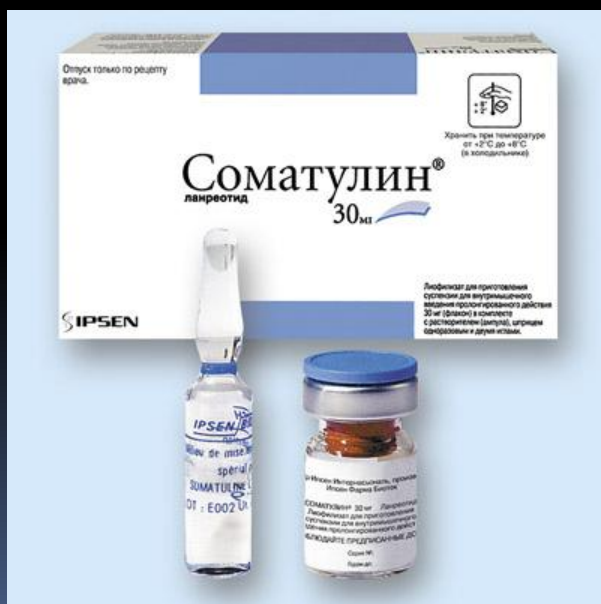
Медикаментозный метод лечения

- Медикаментозный метод лечения состоит в том, что больной получает лекарственные препараты, которые тормозят выработку гормона роста и ИРФ I. Существует в настоящее время две основные группы медикаментозные препаратов для лечения акромегалии.

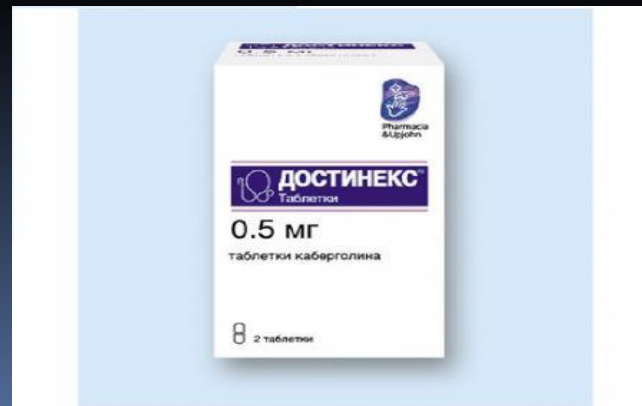1 группа

- **аналоги соматостатина**, которые являются современными и самыми эффективными на сегодняшний день медикаментозными средствами лечения акромегалии (Сандостатин, Соматулин, Сандостатин ЛАР) После однократной инъекции пролонгированных аналогов соматостатина лечебный эффект продолжается в течение длительного времени (Соматулин - в течение 10-14 дней, Сандостатин ЛАР - в течение 28 -30 дней).



2 группа

- агонисты дофамина. Основные препараты этой группы - Парлодел (Бромкриптин), Абергин, Достинекс, Норпролак. Доза препарата определяется в день в зависимости от степени активности заболевания и чувствительности к препарату



Гамма-терапия

- Гамма-терапия используется как самостоятельный метод лечения при отказе больного от оперативного и/или медикаментозного лечения, либо как дополнительное лечение после хирургического вмешательства при невозможности полного удаления опухоли гипофиза и отсутствии ремиссии заболевания



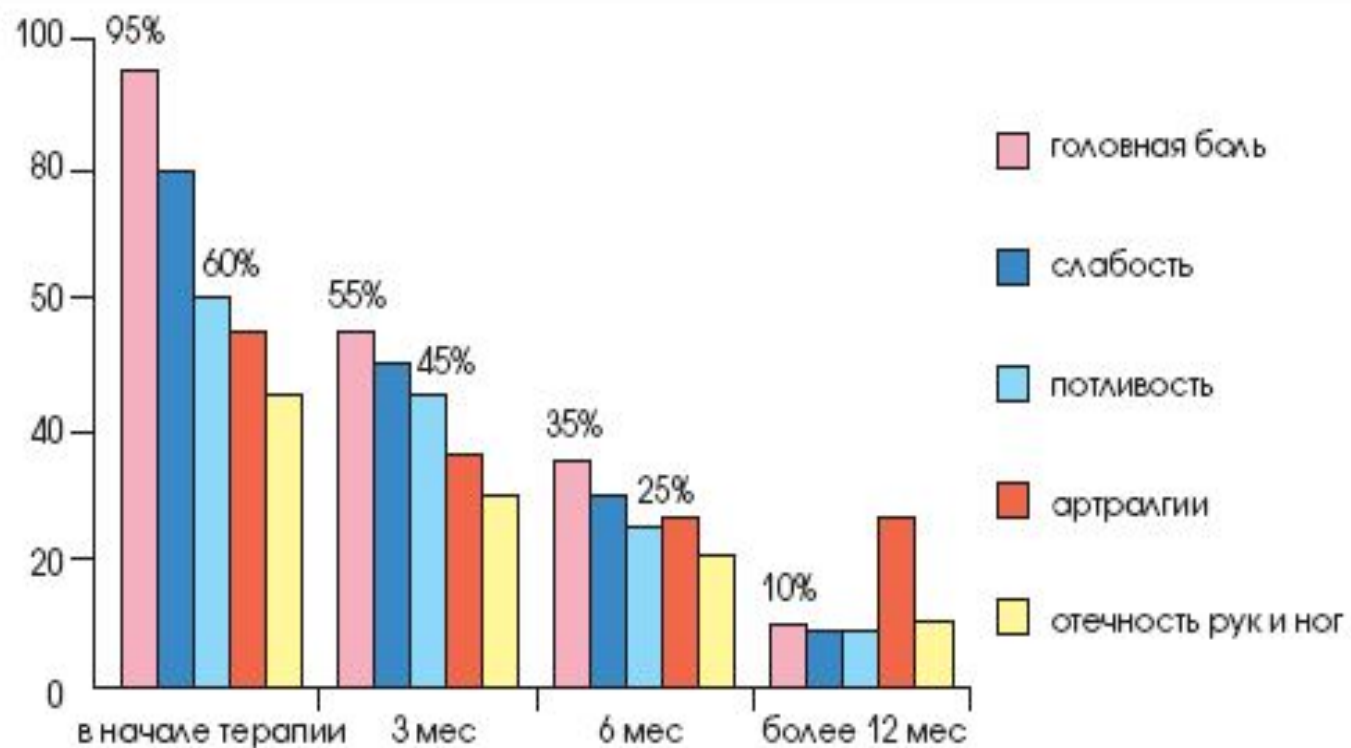


Рис. 1. Динамика клинических симптомов у больных акромегалией на фоне лечения сандостатином LAP