СПбГБПОУ «Фельдшерский колледж»

УП ОП 02. Анатомия и физиология человека

Ткани организма человека

Разработчик: к.б.н. Иовлева Н.Н.

2017 г.

Цель и задачи лекции

Цель: ознакомиться с тканевым уровнем организации

тела человека.

Задачи – рассмотреть следующие темы:

- тканевой уровень интеграции
- эпителиальная ткань
- соединительная ткань
- мышечная ткань
- нервная ткань

Тканевой уровень интеграции тела человека

- **Ткань** – интеграция клеток и межклеточного вещества, специализирующихся на выполнении определенных функций.
- **Межклеточное вещество** – совокупный продукт жизнедеятельности клеток. Функции, состав и физико-химические свойства межклеточного вещества различны у разных тканей.

Тканевой уровень интеграции

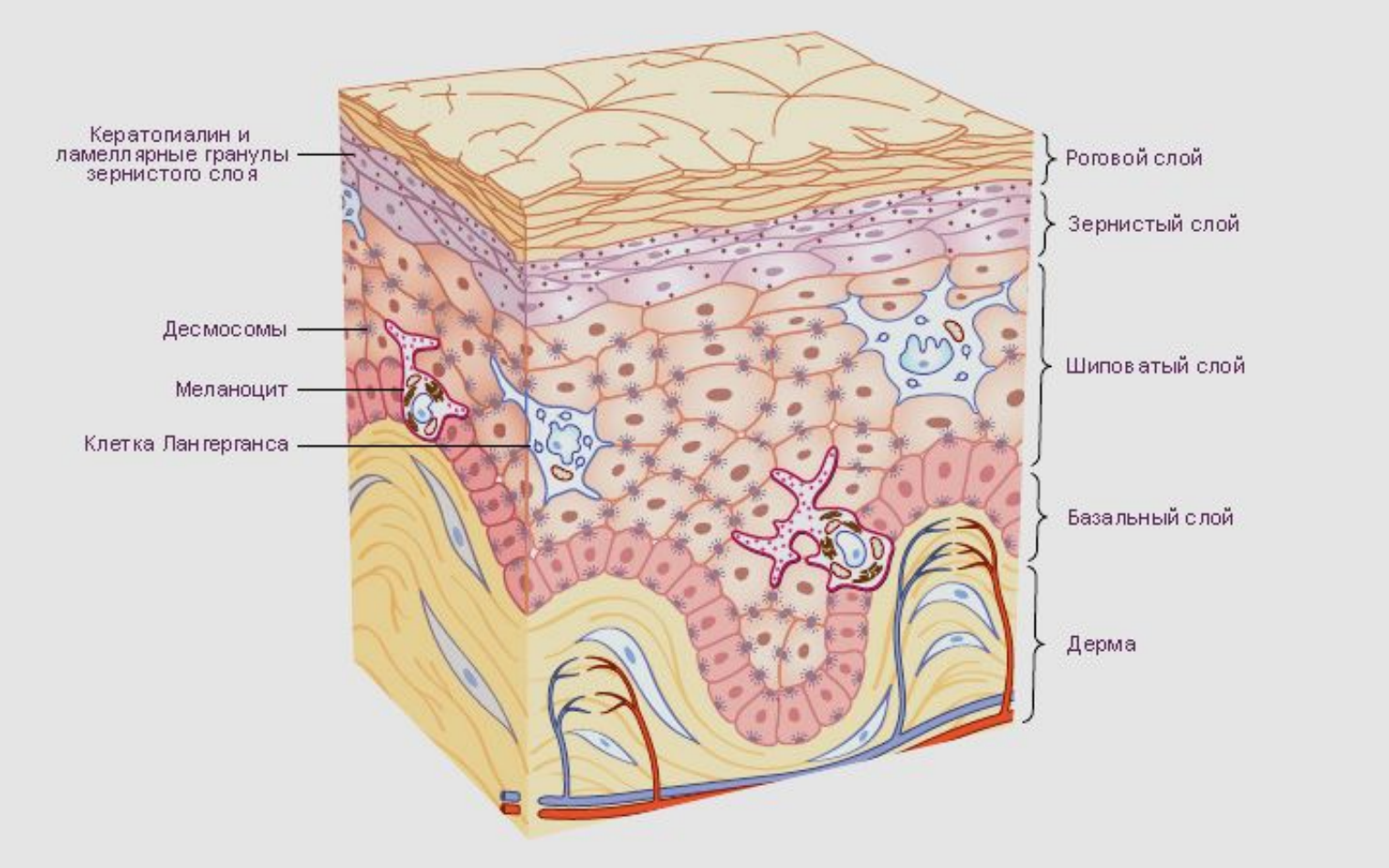

Четыре типа тканей



Соединительная ткань

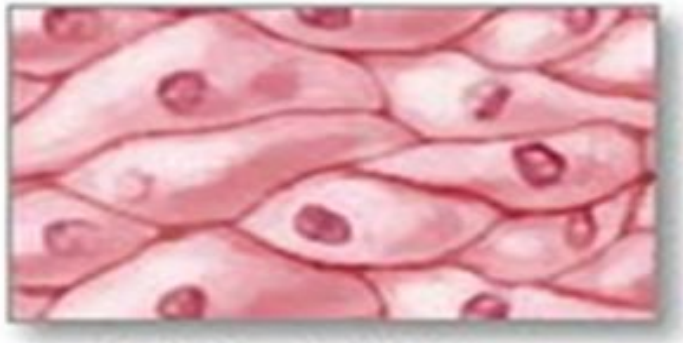

Эпителиальная ткань



Мышечная ткань

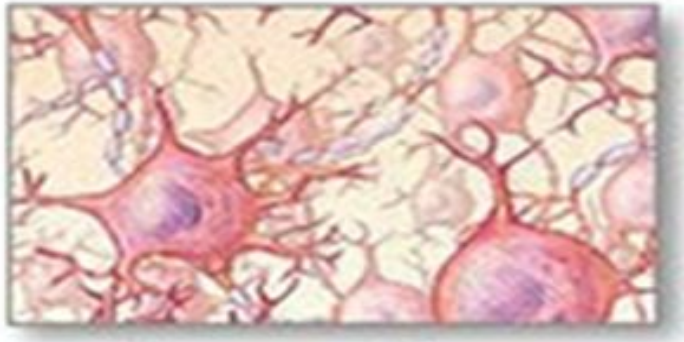

Нервная ткань

Эпителиальные ткани (эпителий)

Функции:

- **Пограничная (барьерная)**
- **Защитная –** механическая, биохимическая.
- **Транспортная** - обмен веществ между организмом и внешней средой.
- **Секреторная (железистый эпителий)**.
- **Экскреторная (выделительная)** – выведение продуктов обмена веществ, токсинов, лекарственных веществ.
- **Сенсорная** – входят в состав органов чувств (вкусовые, слуховые рецепторы)

Морфологические признаки эпителия

1. Пограничное положение между внутренней и внешней средами.
2. Клетки плотно прилегают друг к другу.
3. Клетки располагаются на базальной мембране (особое образование между эпителием и подлежащей соединительной тканью) в один или несколько слоев.
4. Минимальное количество межклеточного вещества.
5. Отсутствуют кровеносные сосуды, питание осуществляется за счет диффузии из подлежащих тканей.
6. Высокая способность к регенерации.

Разновидности эпителия

По функциям:

1. **Железистый** – слизистые оболочки внутренних органов (железистые клетки) и крупные железы.
2. **Покровный** – эпидермис кожи, выстилки внутренних органов.
3. **Сенсорный** – входит в состав органов чувств.

Функциональные разновидности эпителия

А)Многослойный эпителий (кожный)

(Ногти, волосы)

Б)Железистый эпителий (кишечный)

(Печень, слюнные, потовые железы)

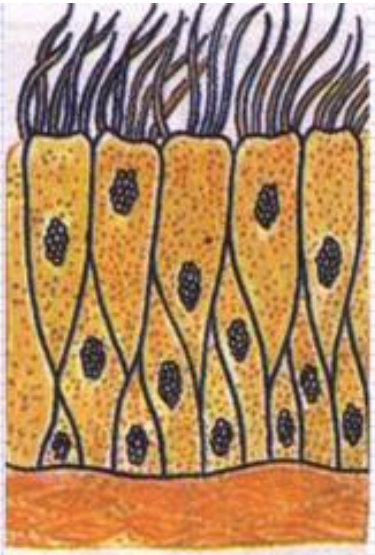

В)Мерцательный эпителий (дыхательные пути)

Мерцательный эпителий

Железистый эпителий

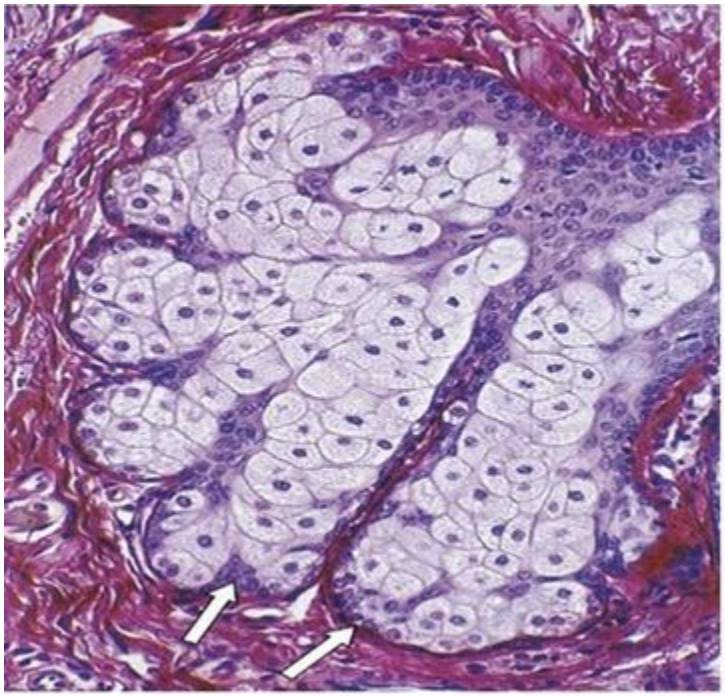

Сенсорный эпителий

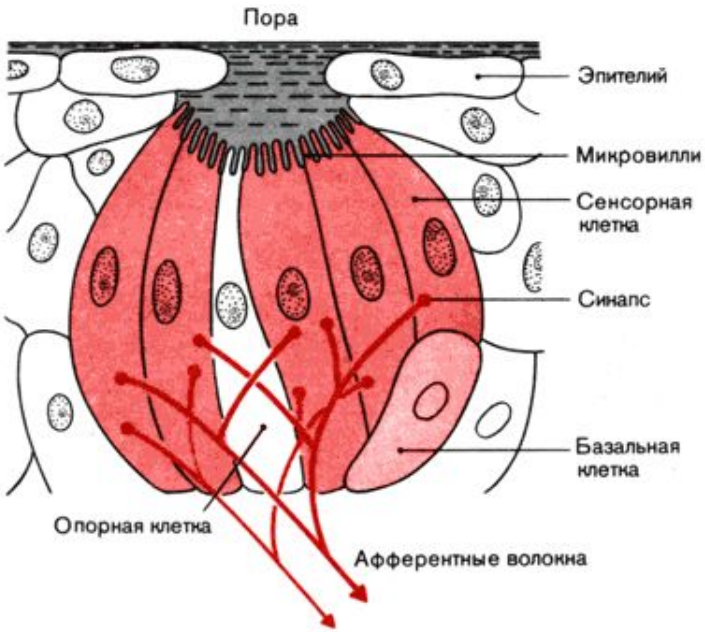

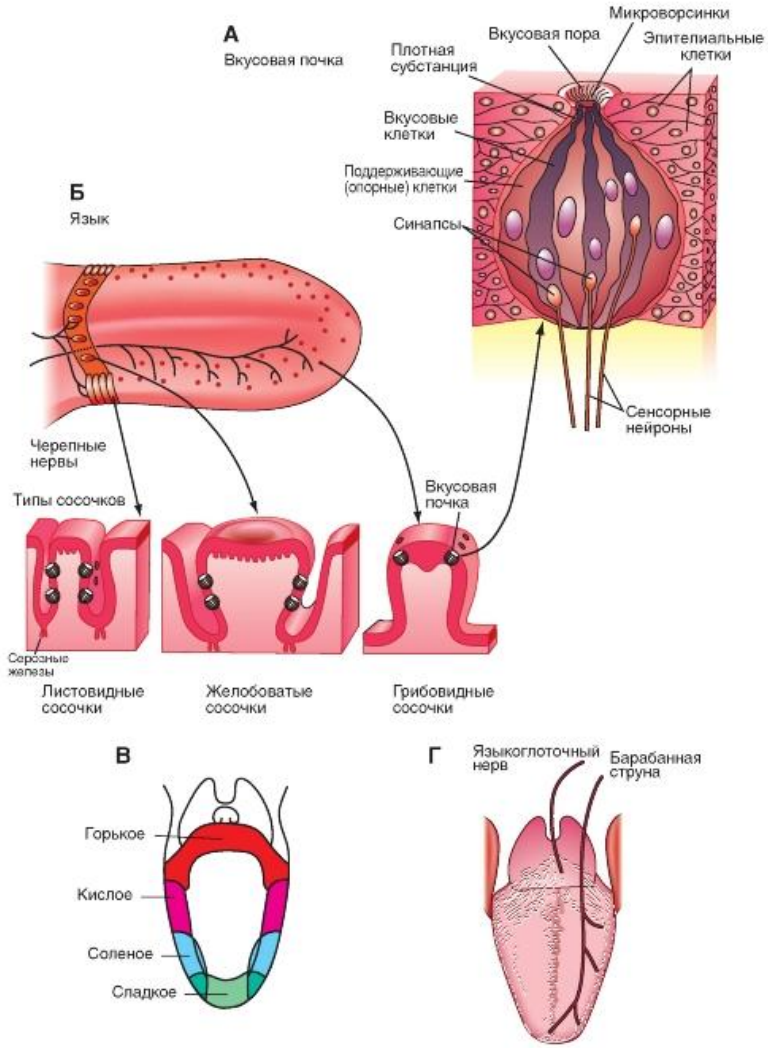

Вкусовая почка языка

Формы эпителиальных клеток

1. плоский;
2. кубический;
3. призматический
4. цилиндрический

Разновидности эпителия

По количеству слоев:

1. **Однослойный** – каждая клетка прилежит к базальной мембране.

   а) однорядный – брюшина, плевра, перикард, слизистые оболочки орнанов пищеварительной системы.

   б) многорядный – полость носа, гортань, трахея, бронхи.

2. **Многослойный** – верхние слои клеток не контактируют с базальной мембраной.

   а) ороговевающий – эпидермис кожи.

   б) неороговевающий – роговица и коньюктива глаза, слизистая полости рта, глотки, влагалища, железы.

3. **Переходный** – форма клеток зависит от степени

Разновидности эпителия

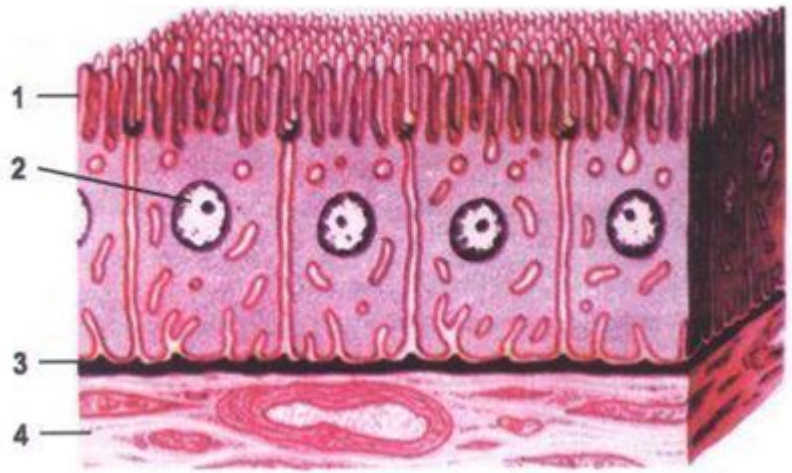

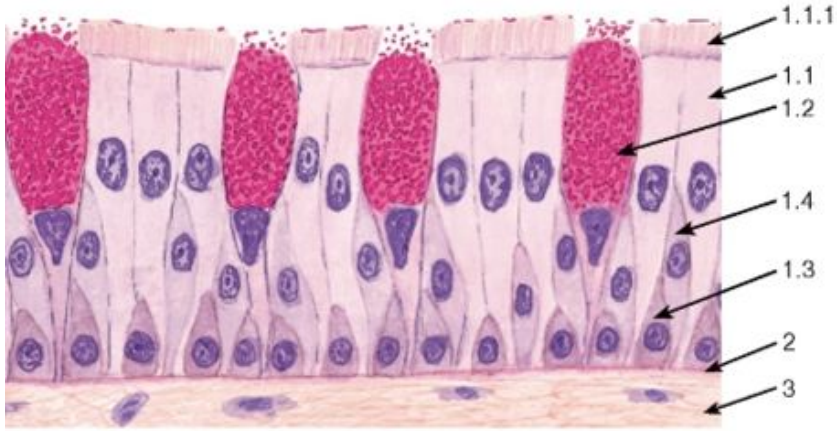

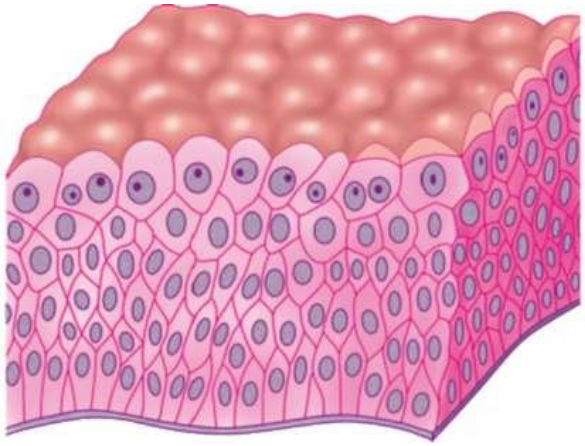

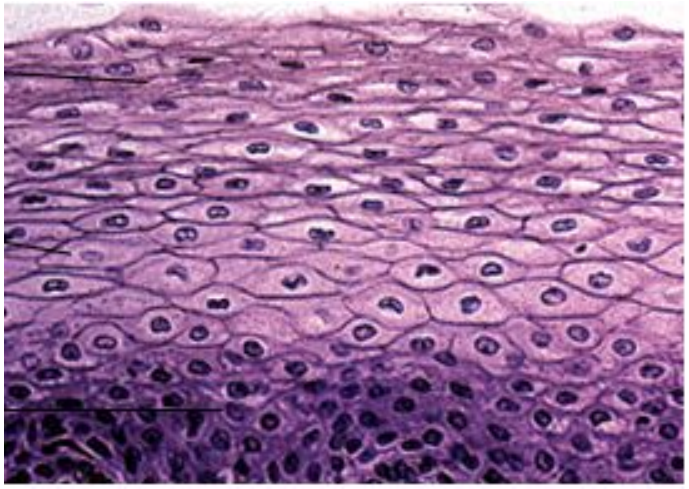

Переходный эпителий

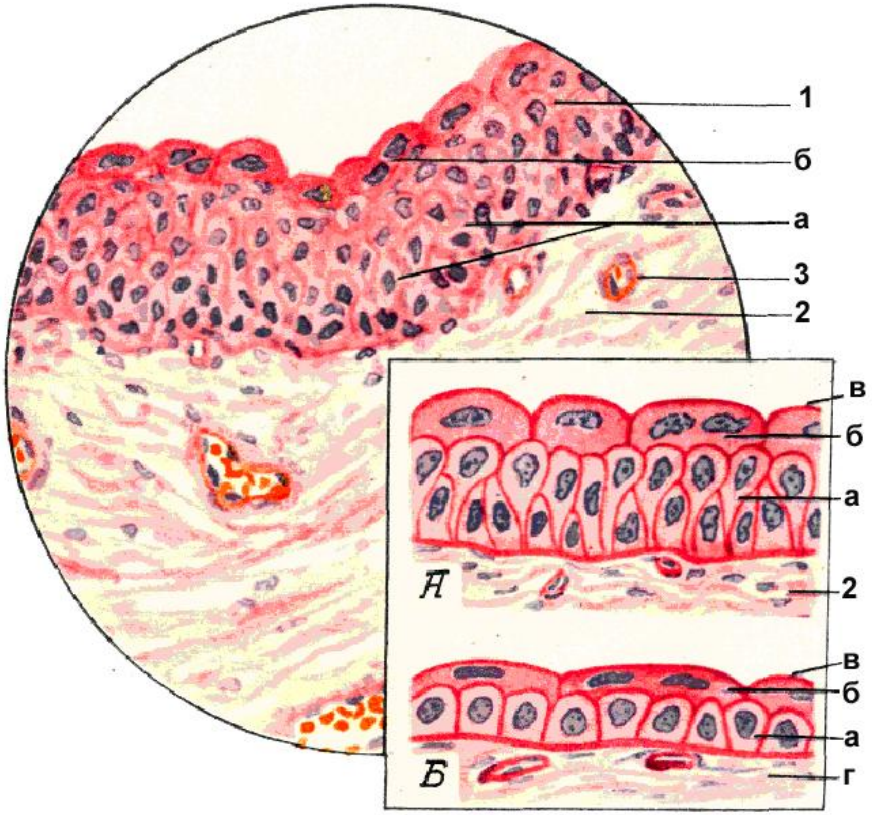

Переходный эпителий (мочевой пузырь).
Окраска гематоксилин-эозином.
Увеличение: объектив 40, окуляр 15.

Соединительные ткани

Функции:

- Соединяют между собой различные структуры организма.
- Образуют внутреннюю среду организма.
- Участвуют в поддержании гомеостаза (постоянства внутренней среды)

Характерно выраженное преобладание межклеточного вещества над клетками. Межклеточное вещество выполняет важные функции!

Эпителиальные ткани
Однослойные
Многослойные
Однорядные
Многорядные
Неорговевающий
Орговевающий
Плоский
Переходный
Кубический
(Низкий призматический)
Цилиндрический
(Высокий призматический)

Разновидности соединительной ткани

- Собственно соединительная ткань
- Скелетные соединительные ткани
- Жировая ткань
- Кровь и лимфа
- Кроветворные ткани

Виды соединительной ткани

Собственно соединительная ткань

Межклеточное вещество содержит ретикулярные, коллагеновые и эластичные волокна.

а) **Рыхлая соединительная ткань** (мало волокон) – тонкие растяжимые сети, покрывает снаружи мышцы и некоторые внутренние органы.

Б) **Плотная соединительная ткань (**много коллагеновых волокон) - сухожилия, связки, фасции.

Рыхлая соединительная ткань

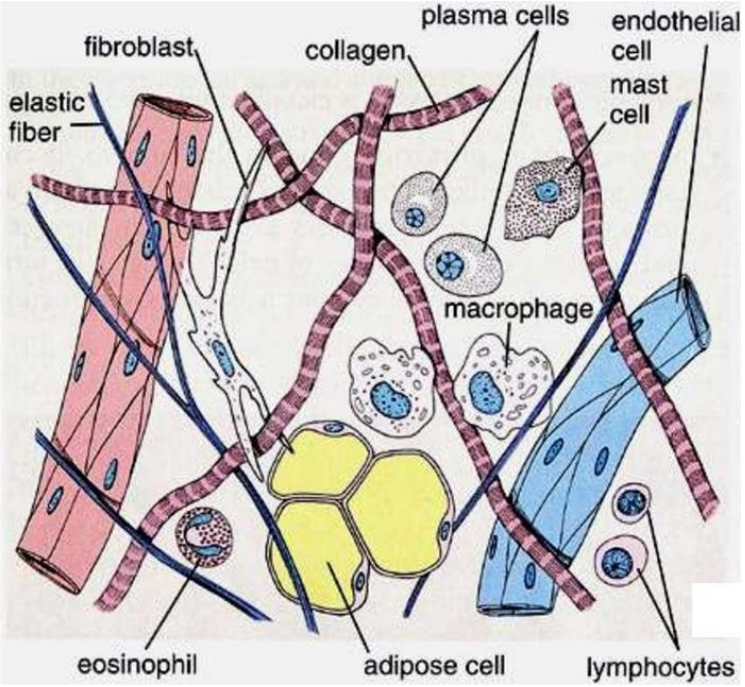

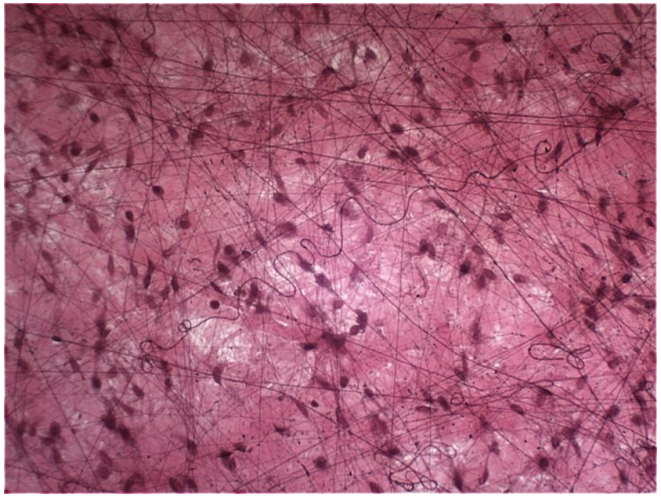

Клетки рыхлой волокнистой соединительной ткани представляют собой сложную гетерогенную популяцию функционально разнообразных и взаимодействующих между собою и с компонентами межклеточного вещества элементов (клетки - фибробласты, макрофаги, жировые клетки, тучные клетки, лимфоциты и т.д.) .

Плотная соединительная ткань

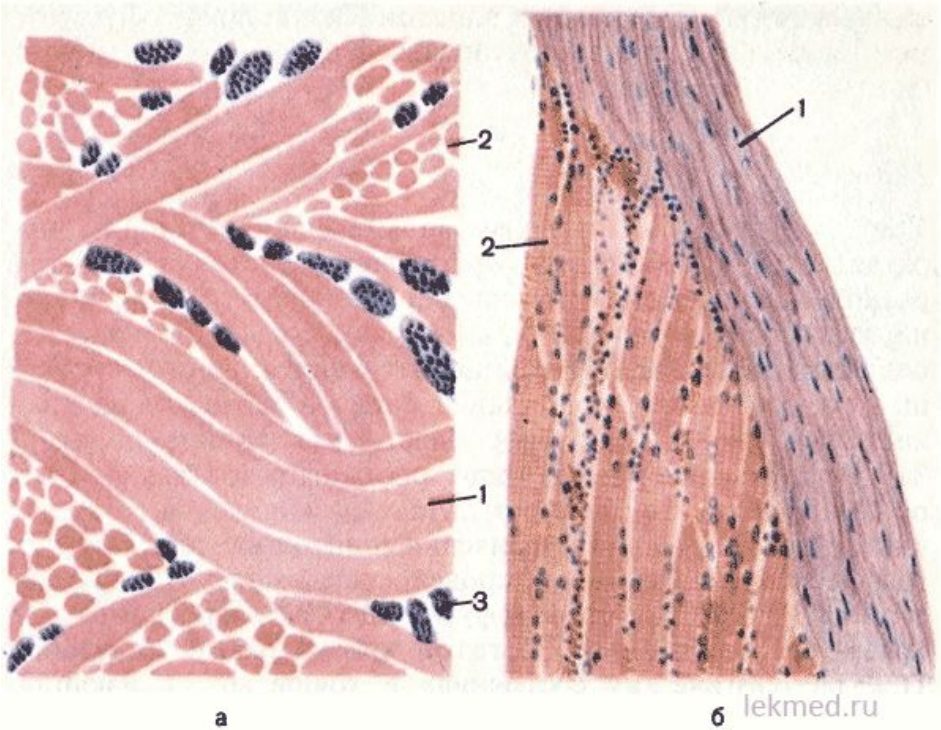

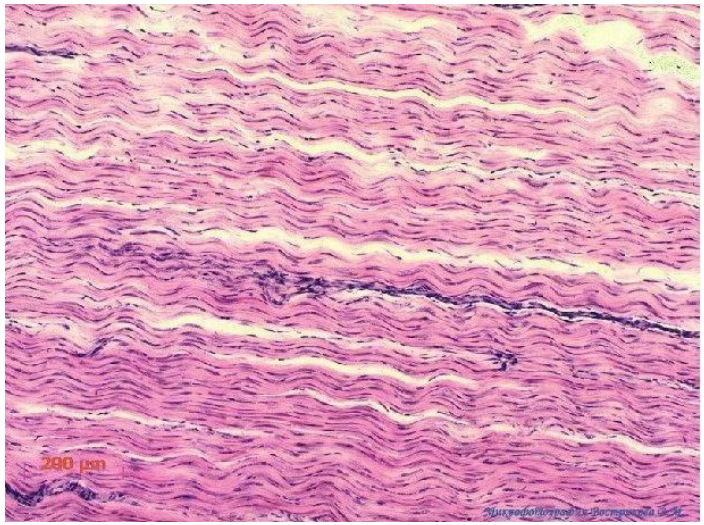

Клетки плотной соединительной ткани – фибробласты и фиброциты

Скелетные соединительные ткани

1. **Хрящевые ткани:**

Клетки – хондробласты и хондроциты.

А) Гиалиновый хрящ – имеет голубоватый оттенок (скелет плода, нос, гортань, трахея, бронхи, суставные поверхности).

Б) Эластический хрящ – имеет желтоватый оттенок (ушная раковина, слуховой проход, надгортанник).

В) Волокнистый хрящ – очень прочный (межпозвонковые диски, лобковый симфиз)

Гиалиновый хрящ

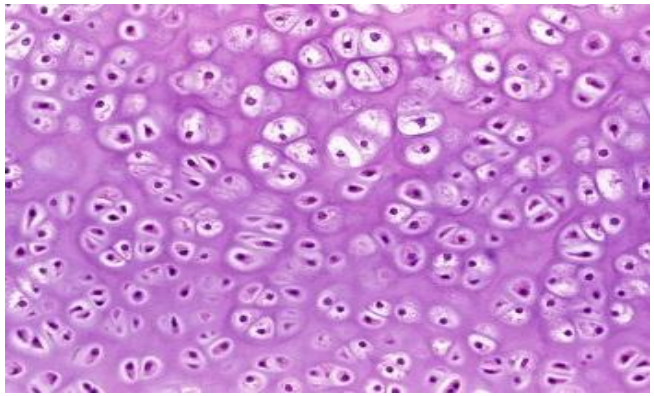

Хондроциты и хрящевой матрикс

Эластический хрящ

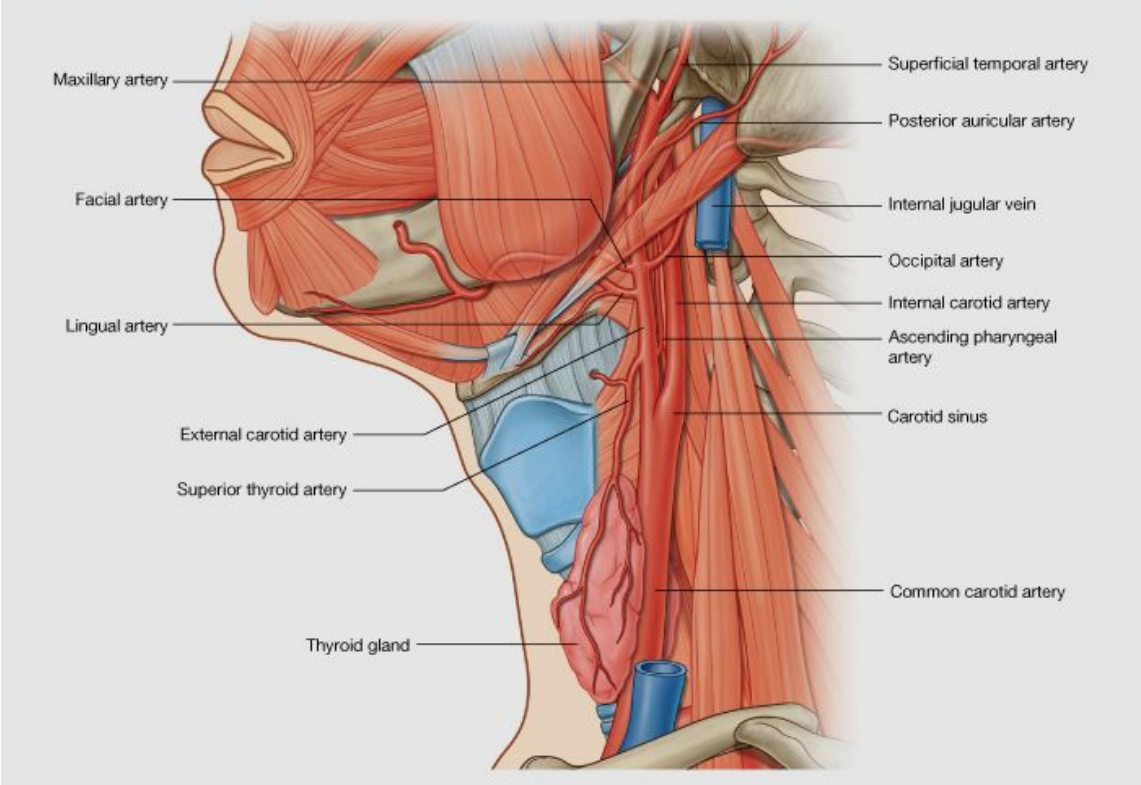

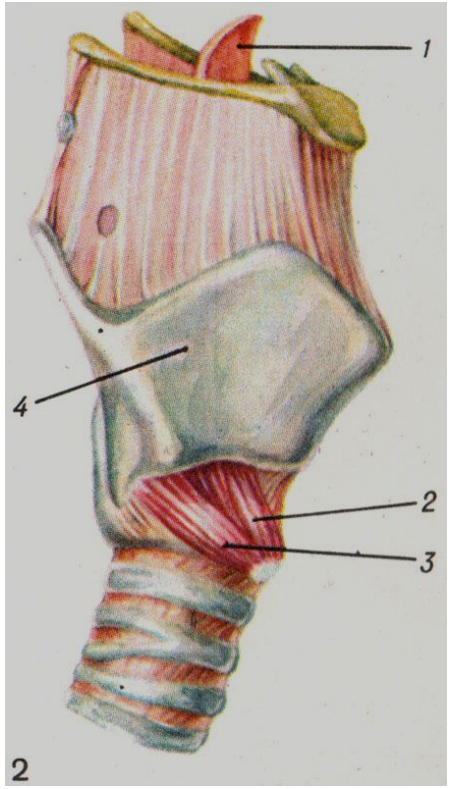

Волокнистый хрящ

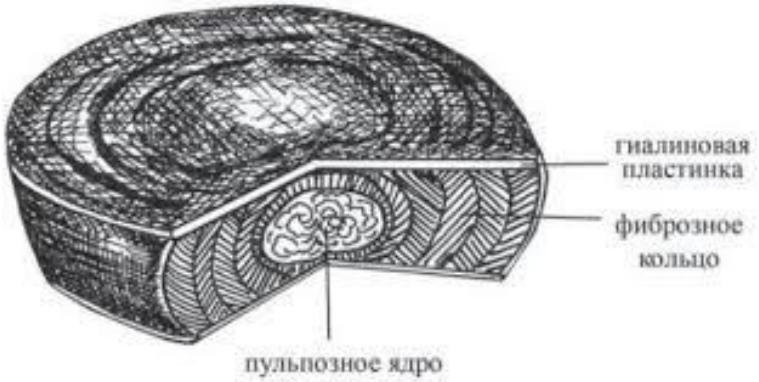

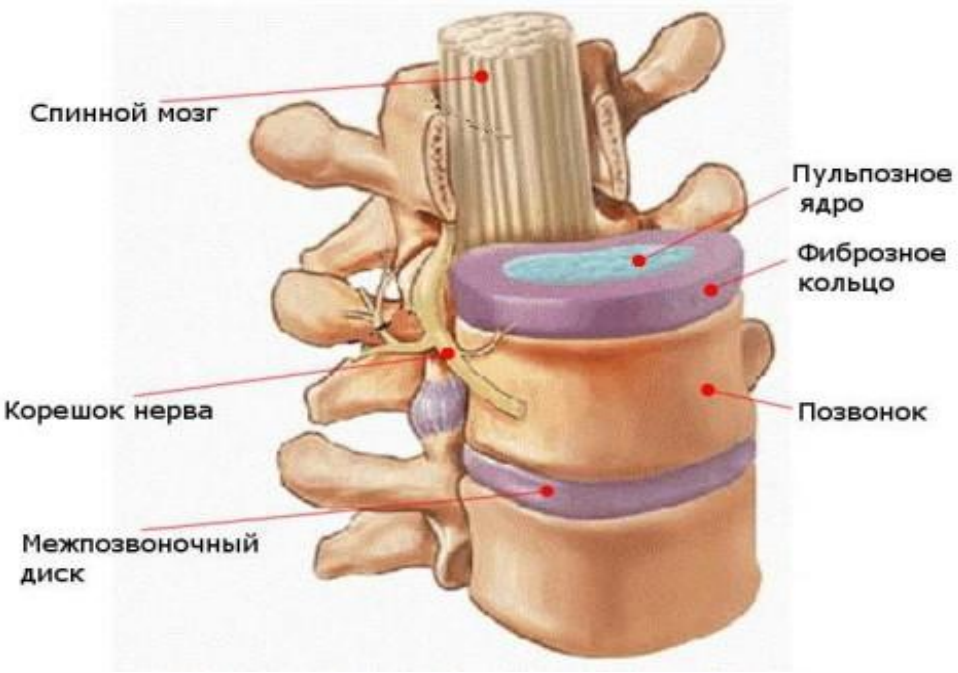

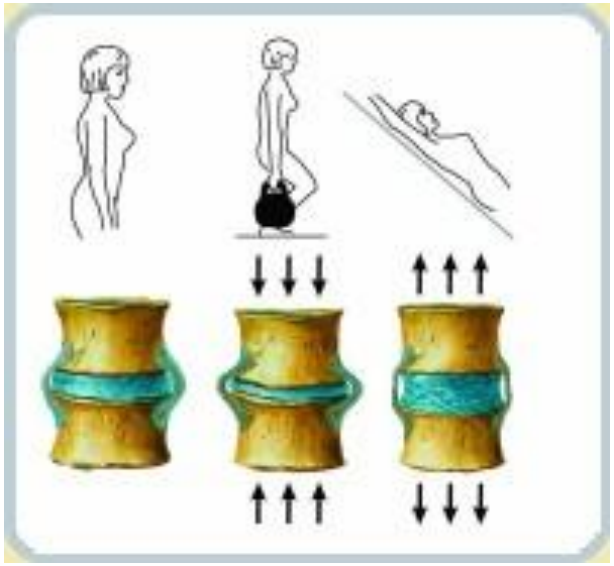

Скелетные соединительные ткани

2. Костные ткани

Костные клетки:

- **Остеобласты** (молодые, активно делящиеся);
- **Остеоциты** (зрелые, обслуживают костный матрикс);
- **Остеокласты** – многоядерные гигантские клетки, осуществляют разрушение костной ткани

Костный матрикс - межклеточное вещество, содержит пучки коллагеновых волокон, пропитанные солями кальция и др. минералами, депо минералов в организме).

Клетки костной ткани

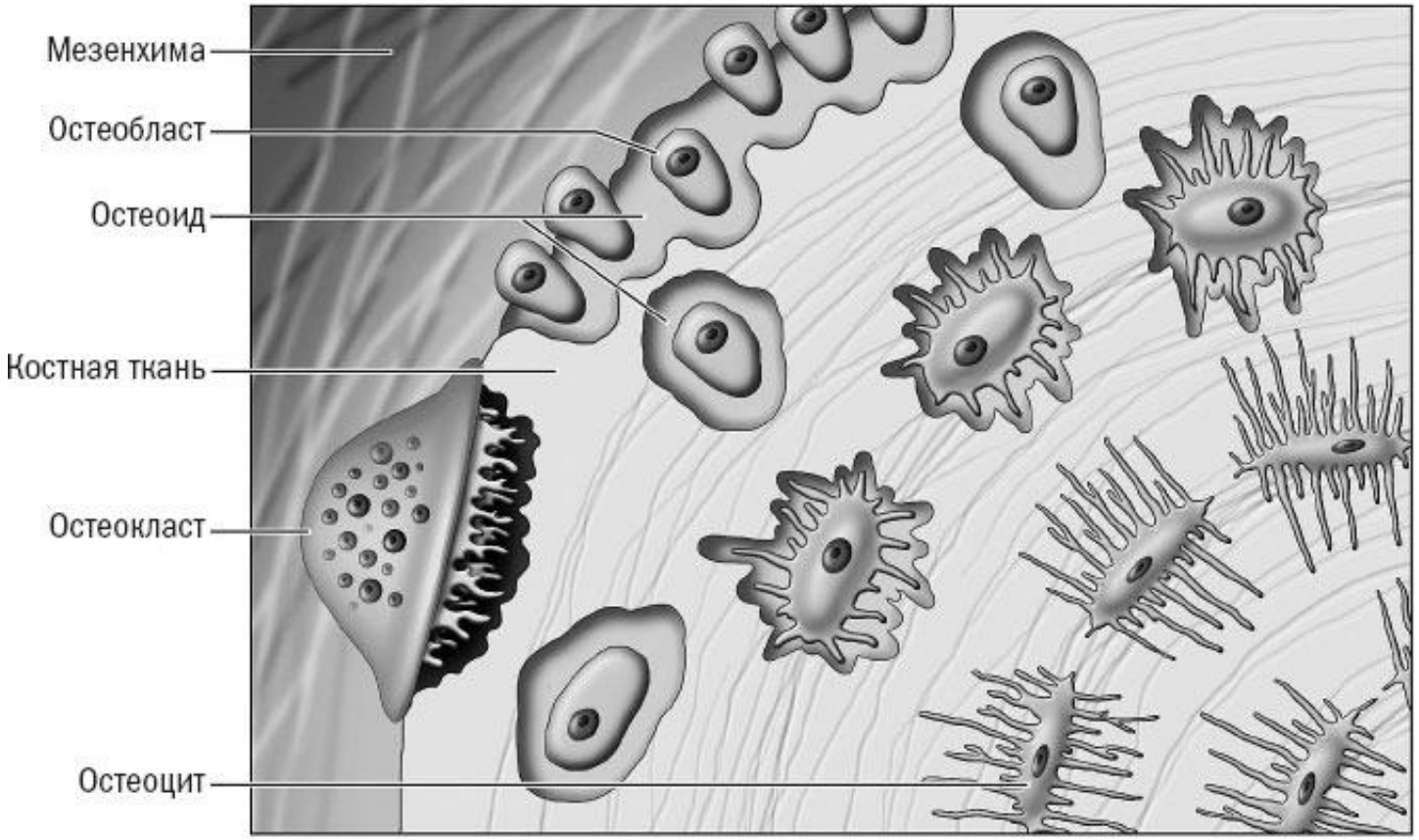

КЛЕТКИ, ОБРАЗУЮЩИЕ И РАЗРУШАЮЩИЕ КОСТЬ

Дифференциация фиброцитов, хондроцитов и остеоцитов.

Фиброциты, хондроциты и остеоциты дифференцируются из мезенхимальных стволовых клеток.

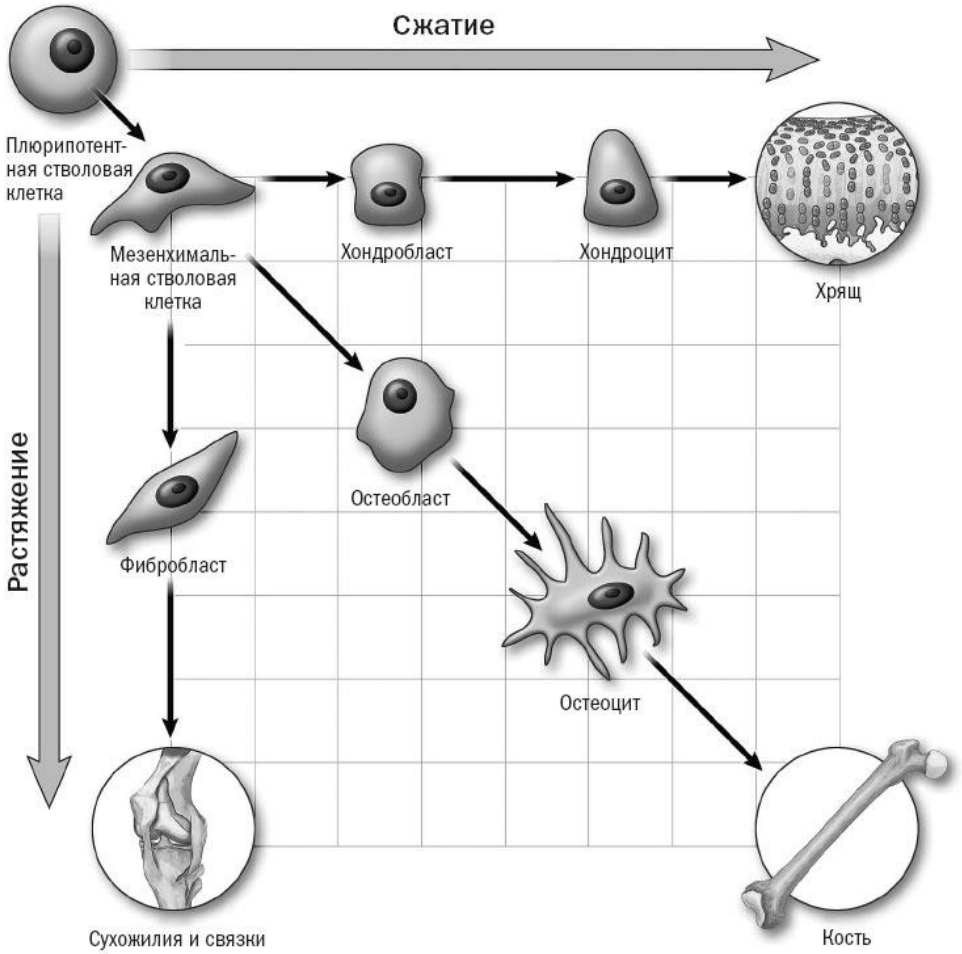

КАК ВОЗДЕЙСТВИЕ СЖАТИЯ И РАСТЯЖЕНИЯ НА КЛЕТКУ ОПРЕДЕЛЯЕТ ЕЕ БУДУЩЕЕ

Строение кости

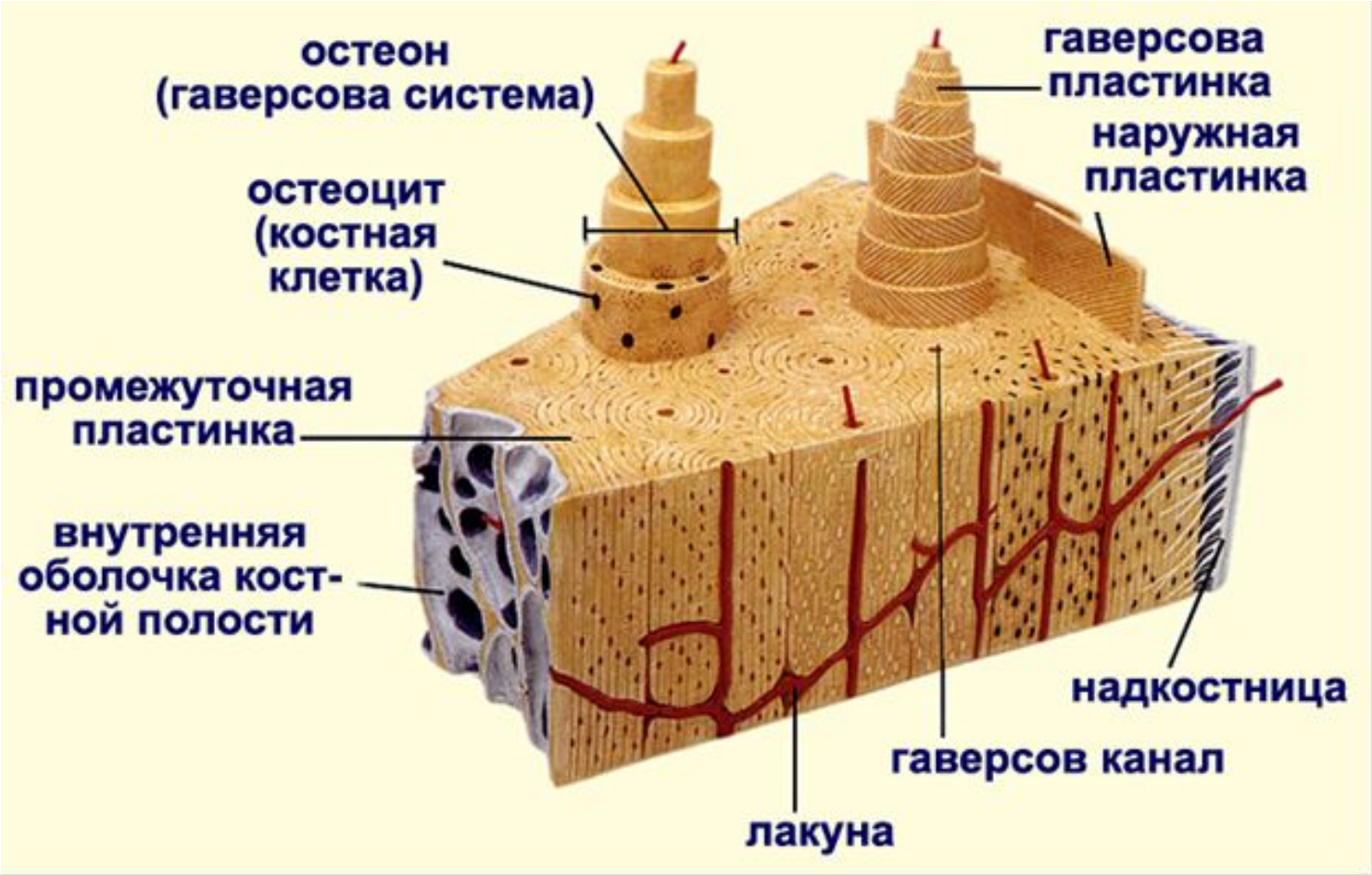

Строение остеона

Остеон – состоит из 5-20 цилиндрических пластинок, вставленных одна в другу, в середине проходит центральный (Гаверсовый) канал. Диаметр одного остеона - 0,3-0,4 мм.

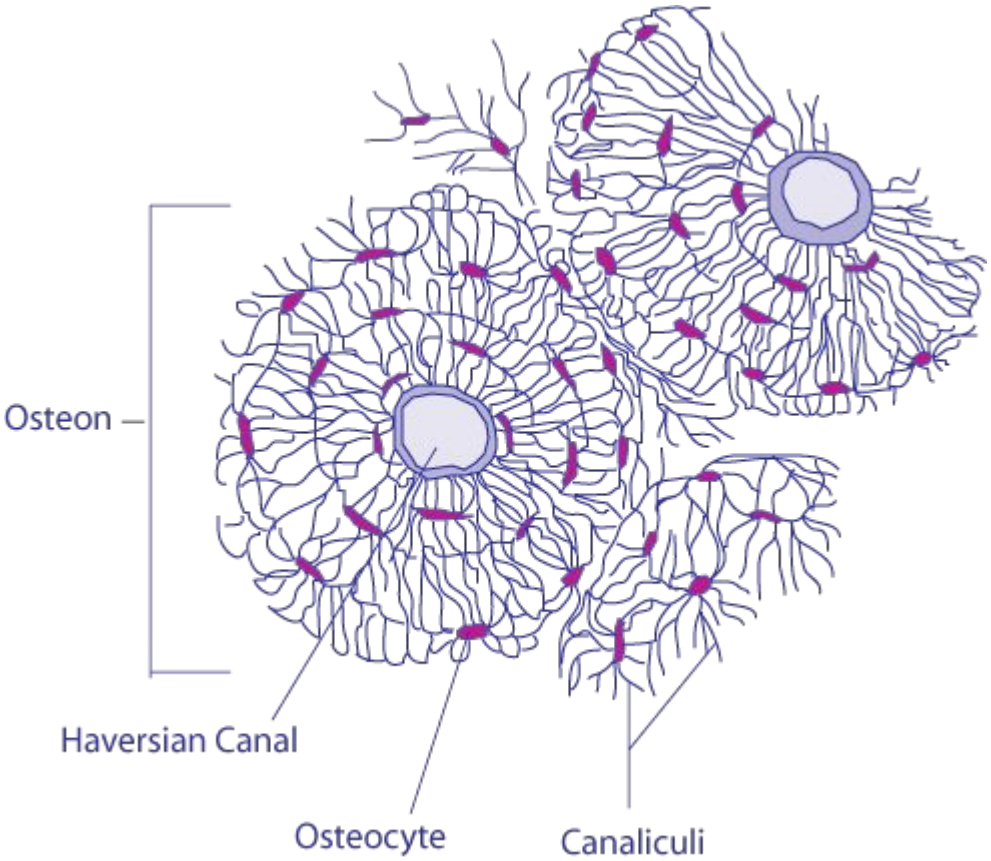

Остеобласты и остеоциты вырабатывают коллагановые волокна, которые затем обызветствляются. Обызвествление начинается с переферии!

Скелетные соединительные ткани

- **Разновидности костной ткани:**
- **Грубоволокнистая костная ткань** – хаотичное расположение коллагеновых волокон в костном матриксе. Непрочные кости (в норме кости плода).
- **Пластинчатая костная ткань -** упорядоченное, плотное расположение коллагеновых волокон.

Пластинчатая (зрелая) костная ткань

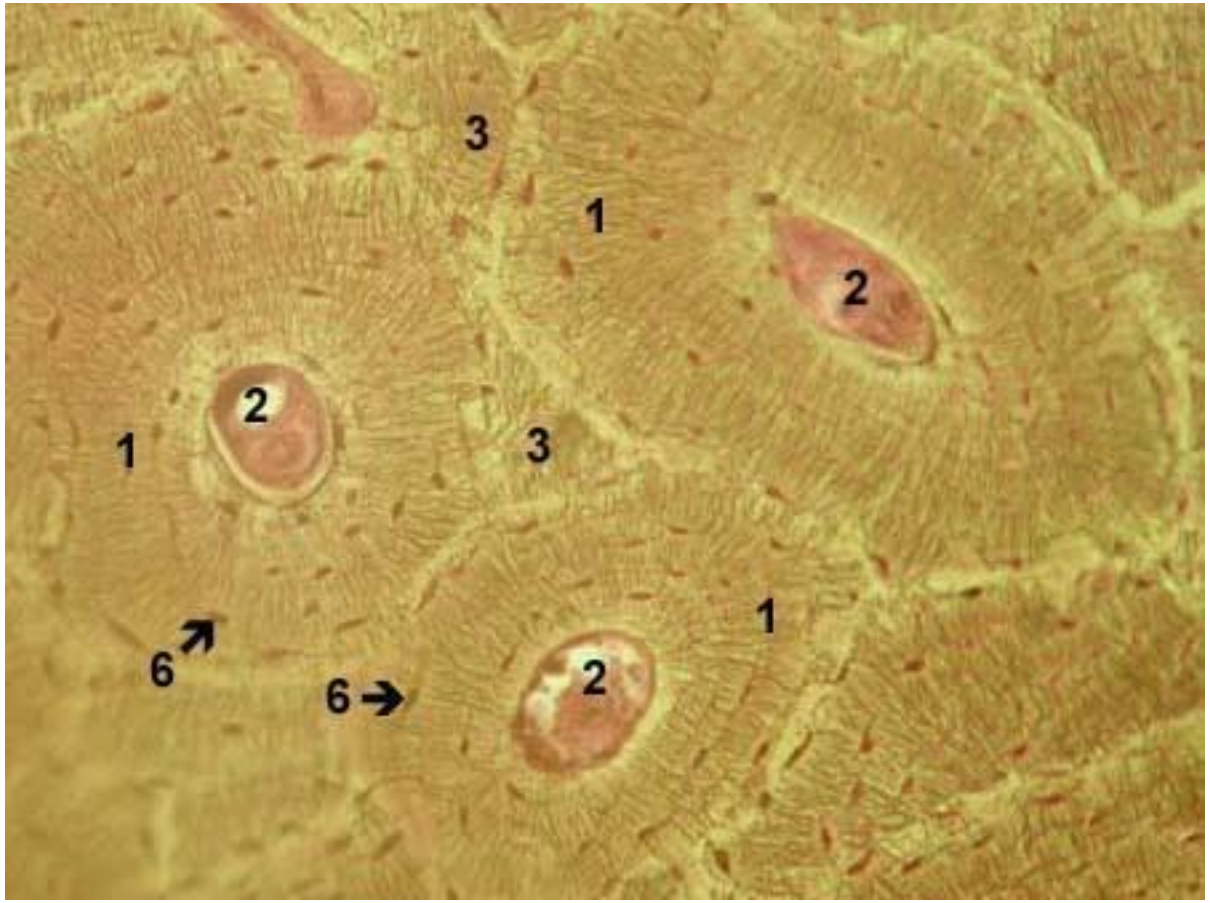

Грубоволокнистая костная ткань

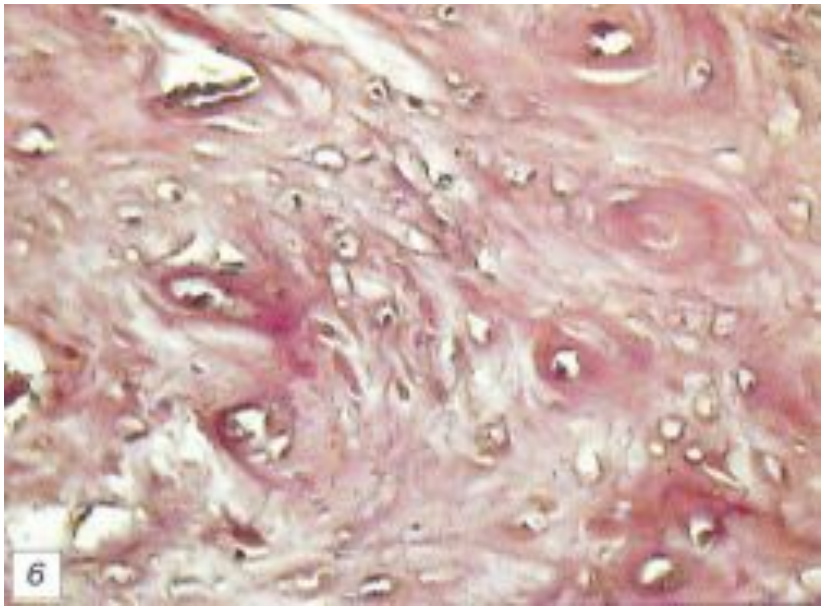

Незрелая костная ткань

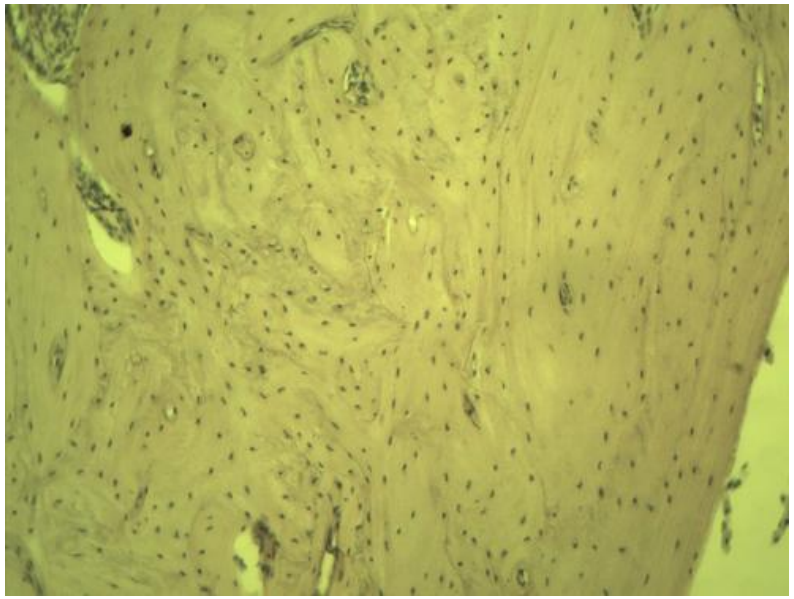

Деминерализованн ая
костная ткань

Жировая ткань

Клетки – **адипоциты.**

1. **Белая жировая ткань** – разделена на дольки соединительнотканными тяжами - подкожный и внутренний жир. **Метаболически мало активна.**
2. **Бурая жировая ткань –** содержит много митохондрий и железосодержащих ферментов, характерна высокая активность окислительных процессов (при определенных условиях), обеспечивает выработку большого количества тепла. Хорошо развита у новорожденных, у взрослых – между лопаток, в подмышечных впадинах, в области шеи. **Метаболически активна.**

Адипоциты

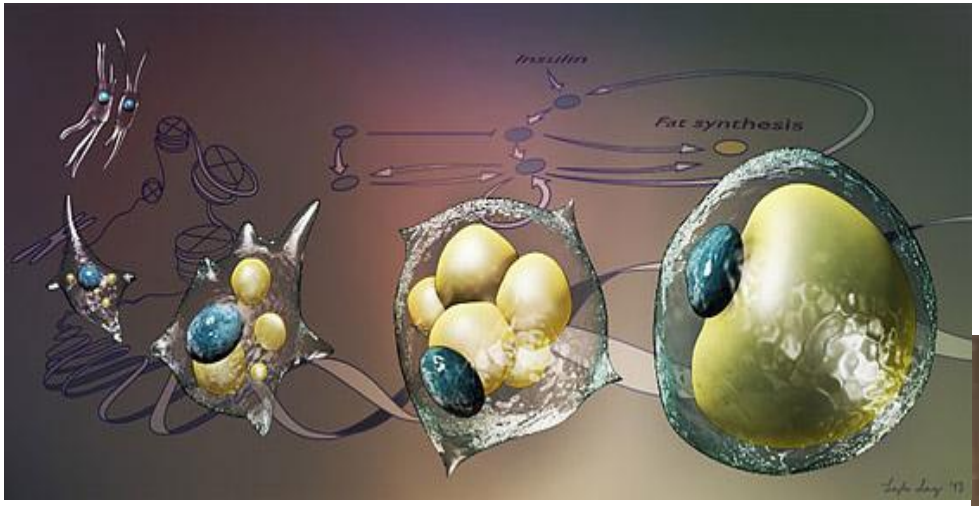

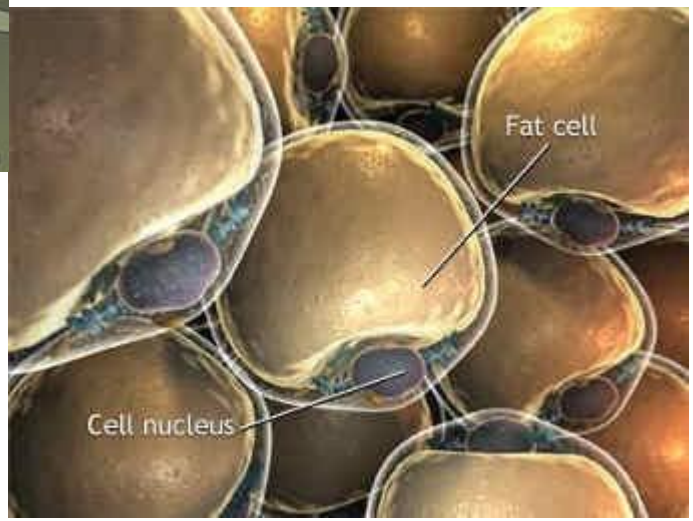

Белые и бурые жировые клетки

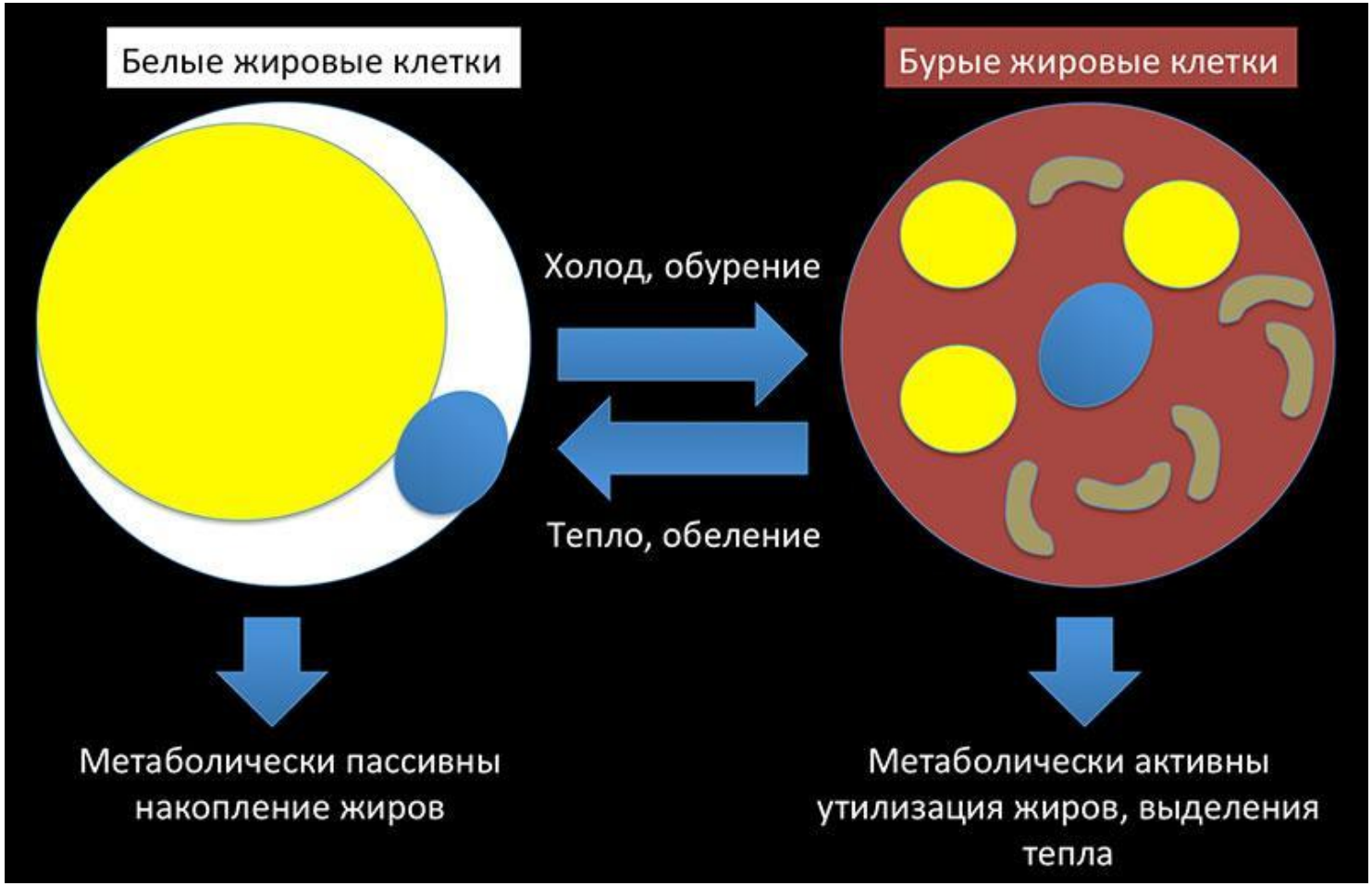

Тренировка теплообмена

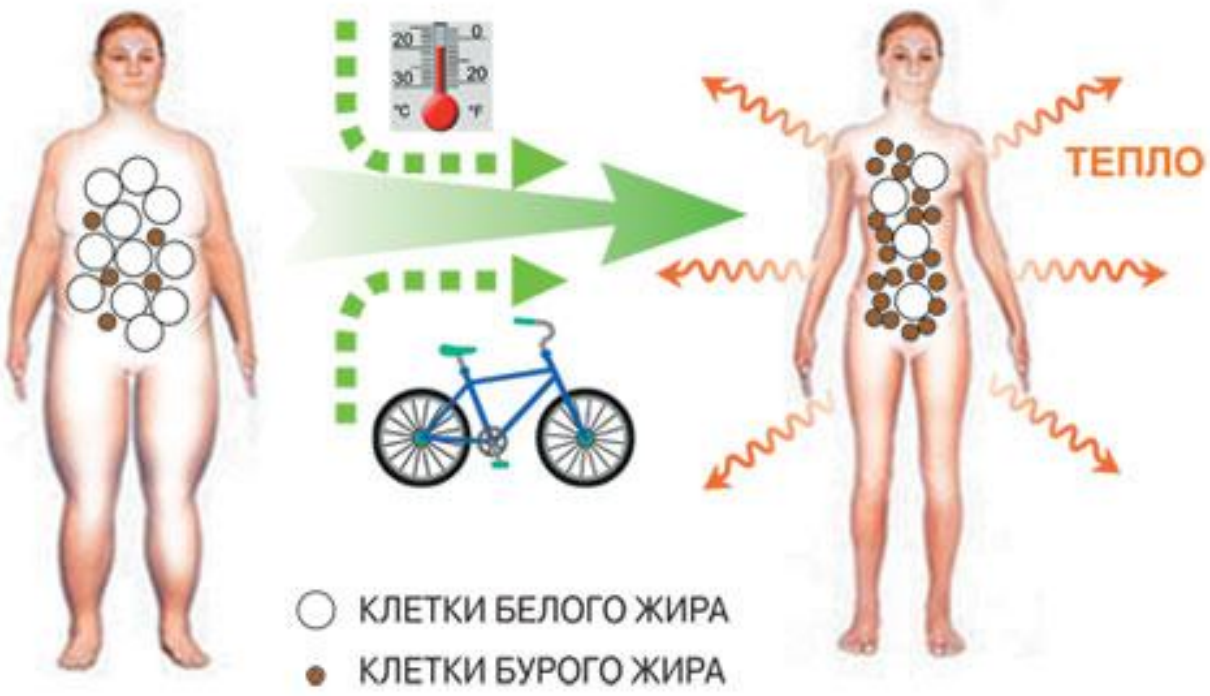

Подкожный жировой слой

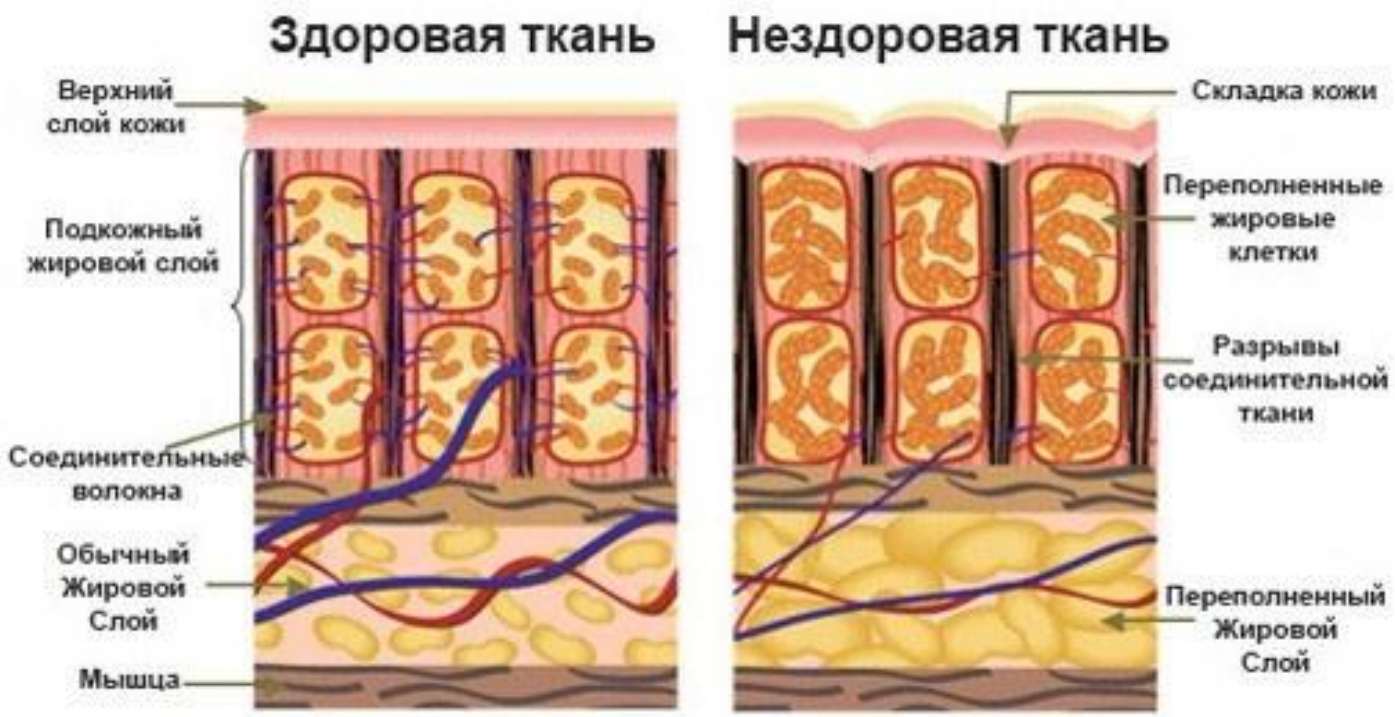

Основные функции – запас питательных веществ; механическая защита, теплоизоляция.

Переполненный жировой слой

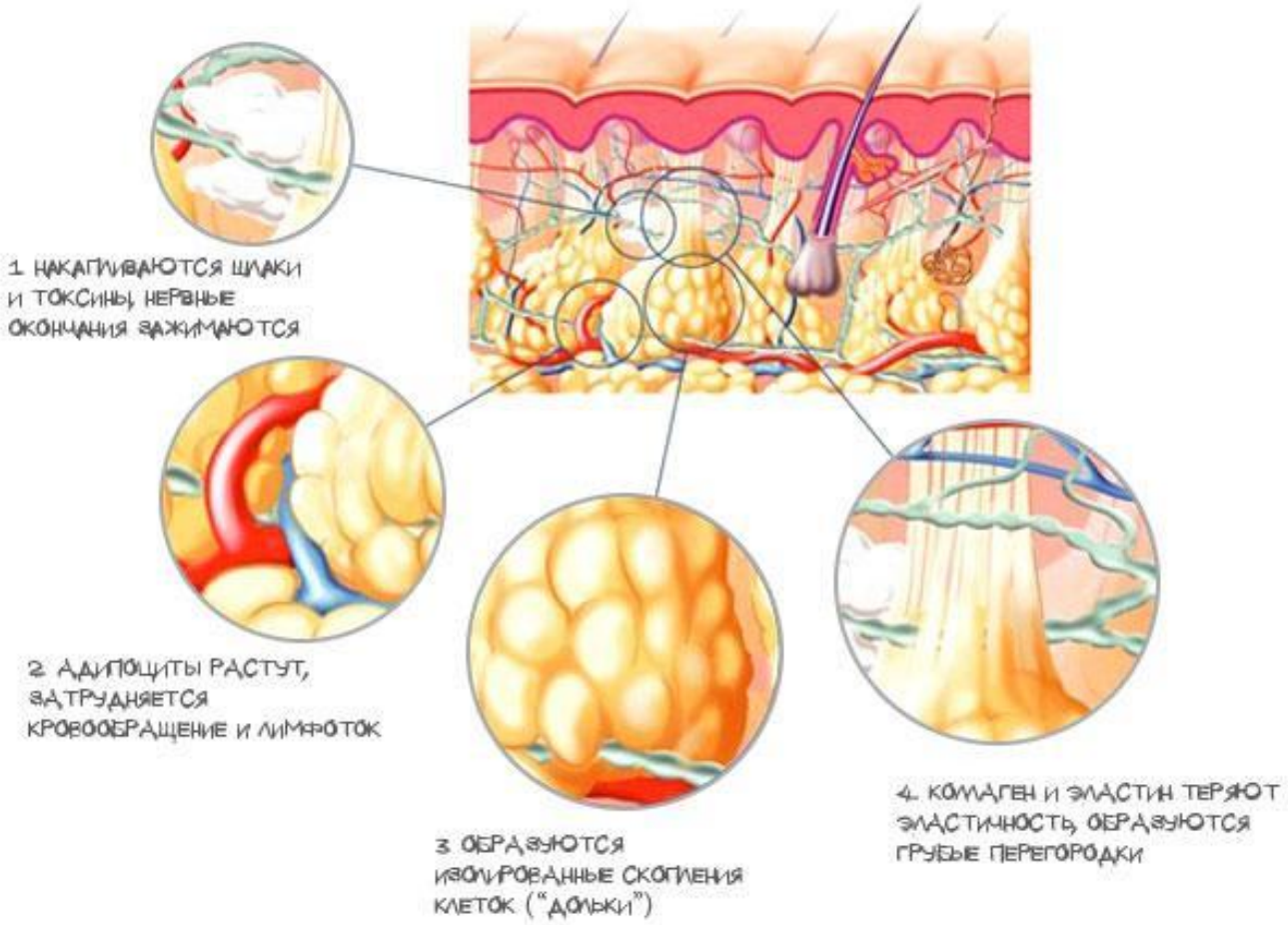

Распределение жировой ткани

Кровь

- Эритроциты, лейкоциты, тромбоциты - форменные элементы (клетки)
- Плазма (межклеточное вещество) - содержит питательные вещества, гормоны, растворенные газы, продукты метаболизма клеток.

Форменные элементы крови

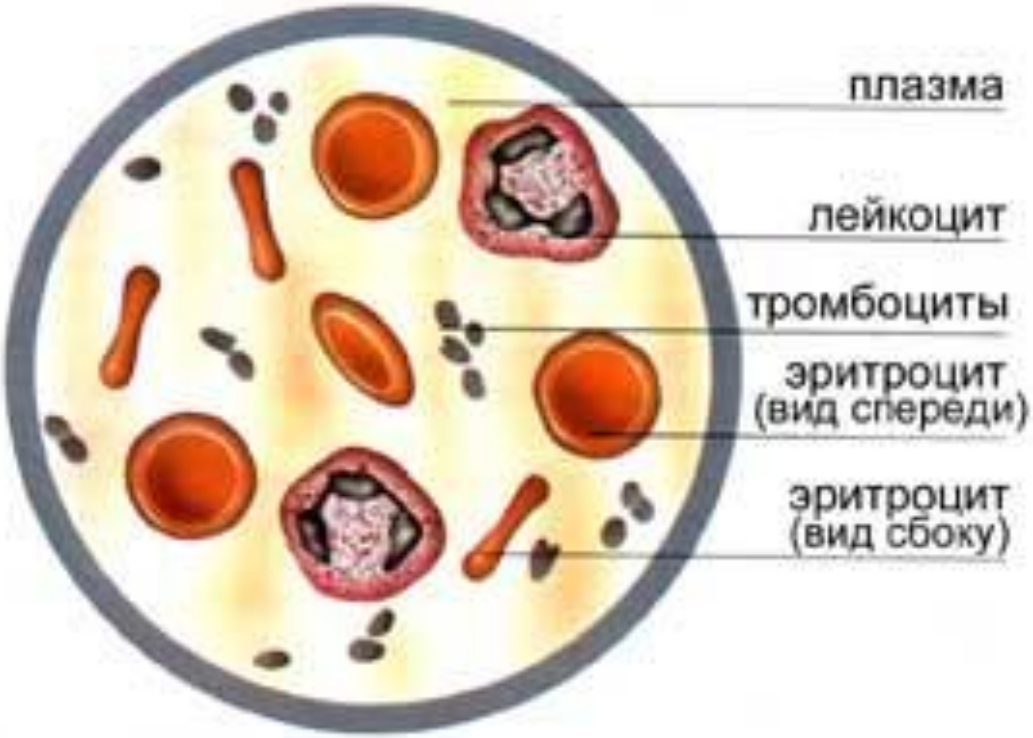

Кровеносная система

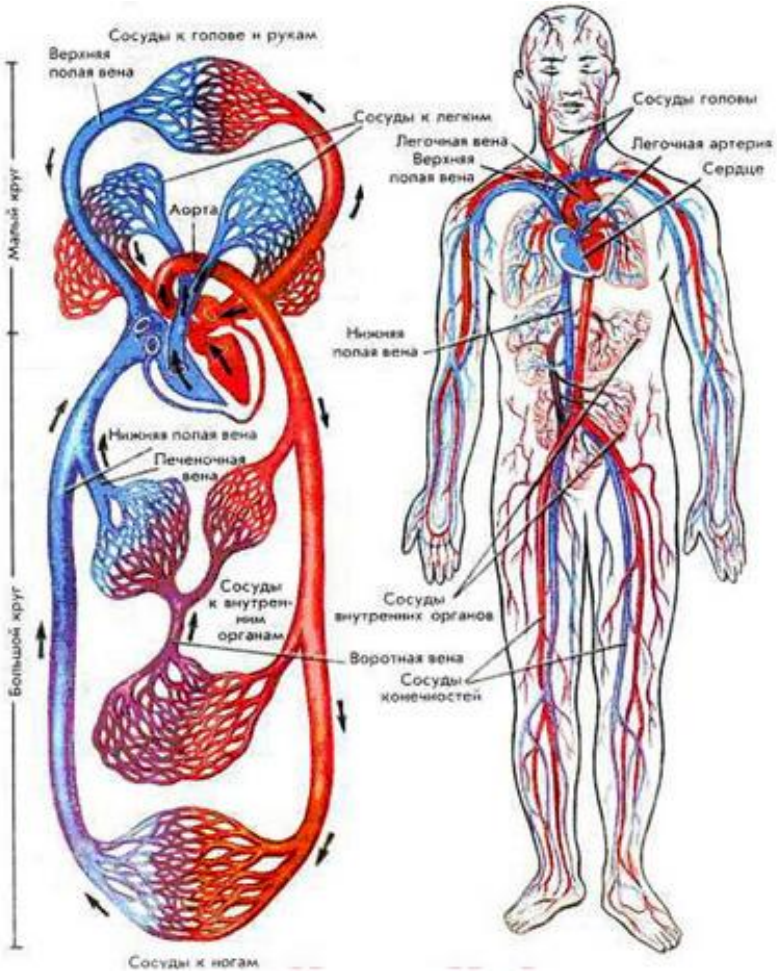

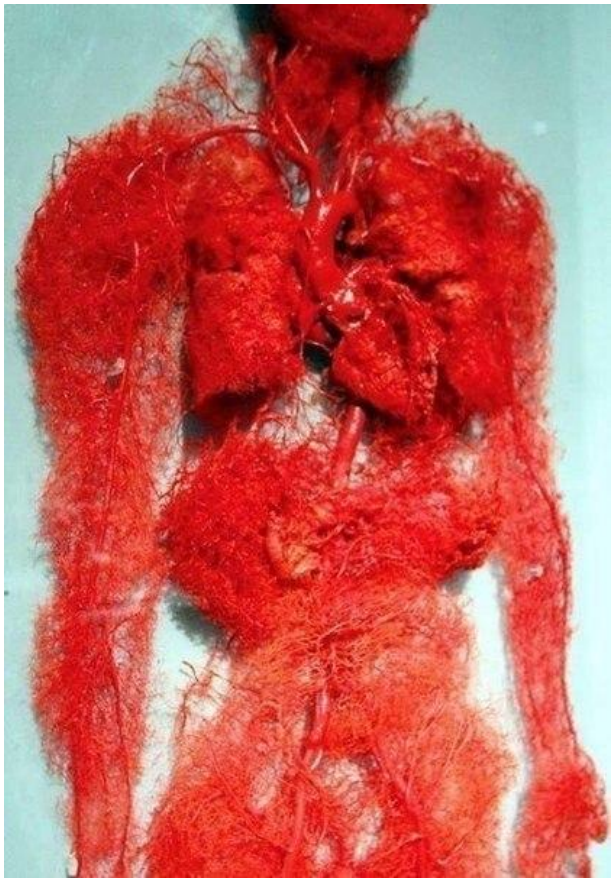

Лимфа

- Лимфоциты и некоторые виды лейкоцитов – форменные элементы
- Интерстициальная (межтканевая) жидкость – близка по составу к плазме крови.

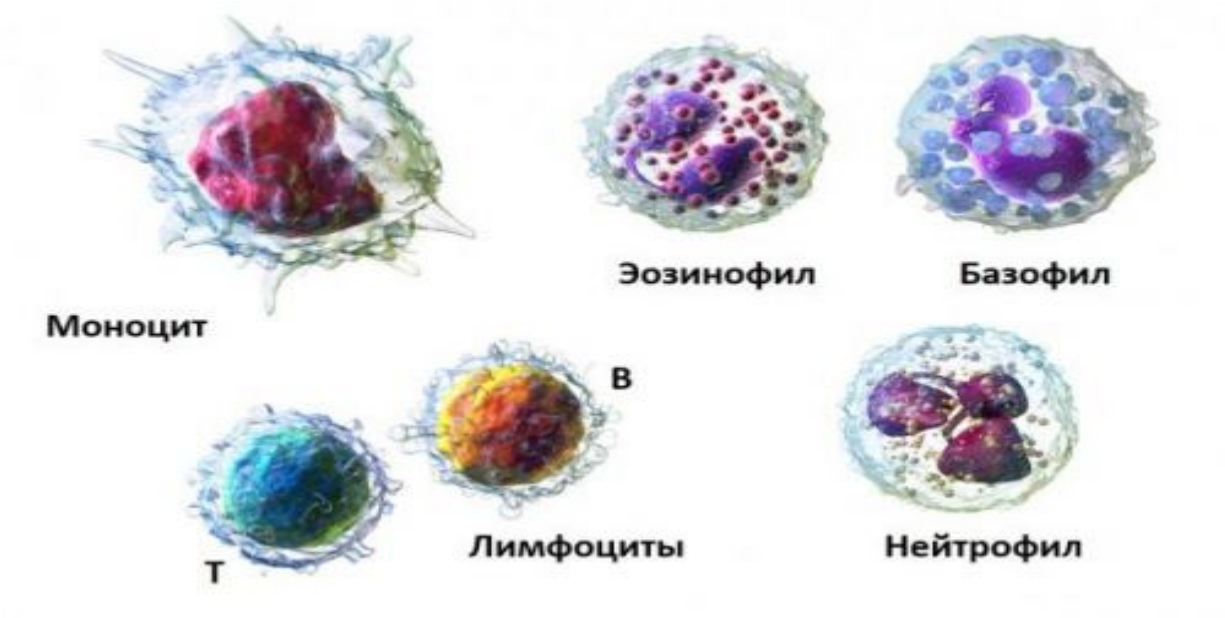

Лимфатическая система

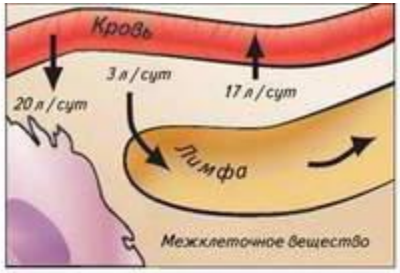

Движение лимфы

Лимфа

↓

Лимфатические капилляры

↓

Лимфатические сосуды

↓

Лимфатические узлы

↓

Лимфатические протоки

↓

В верхнюю полую вену

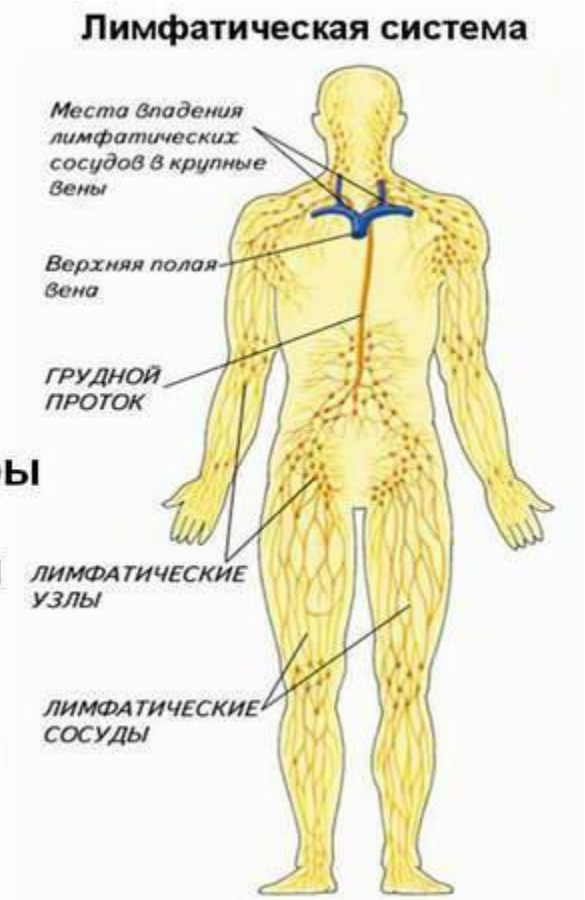

Лимфатическая и кровеносная системы

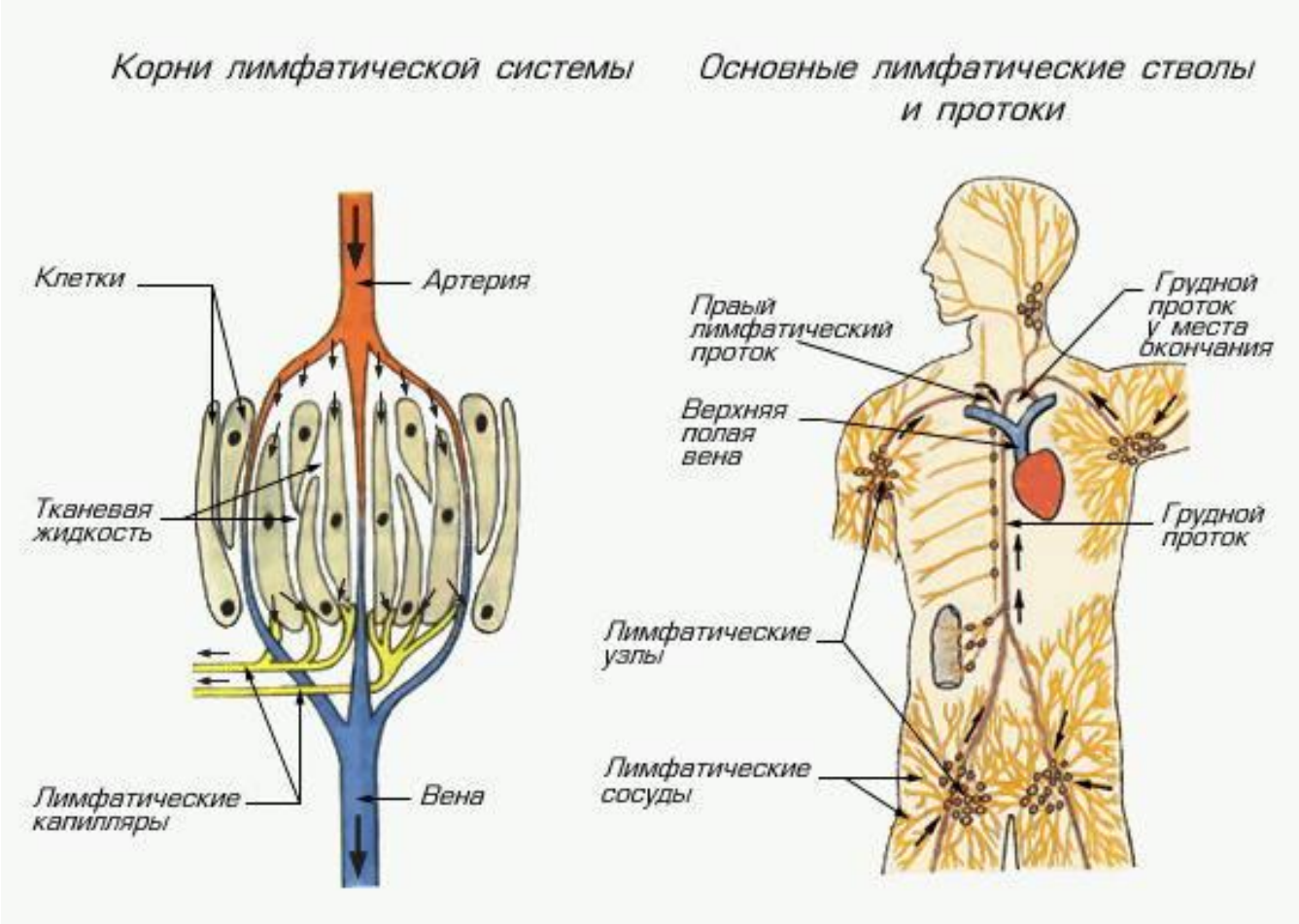

Лимфатический узел

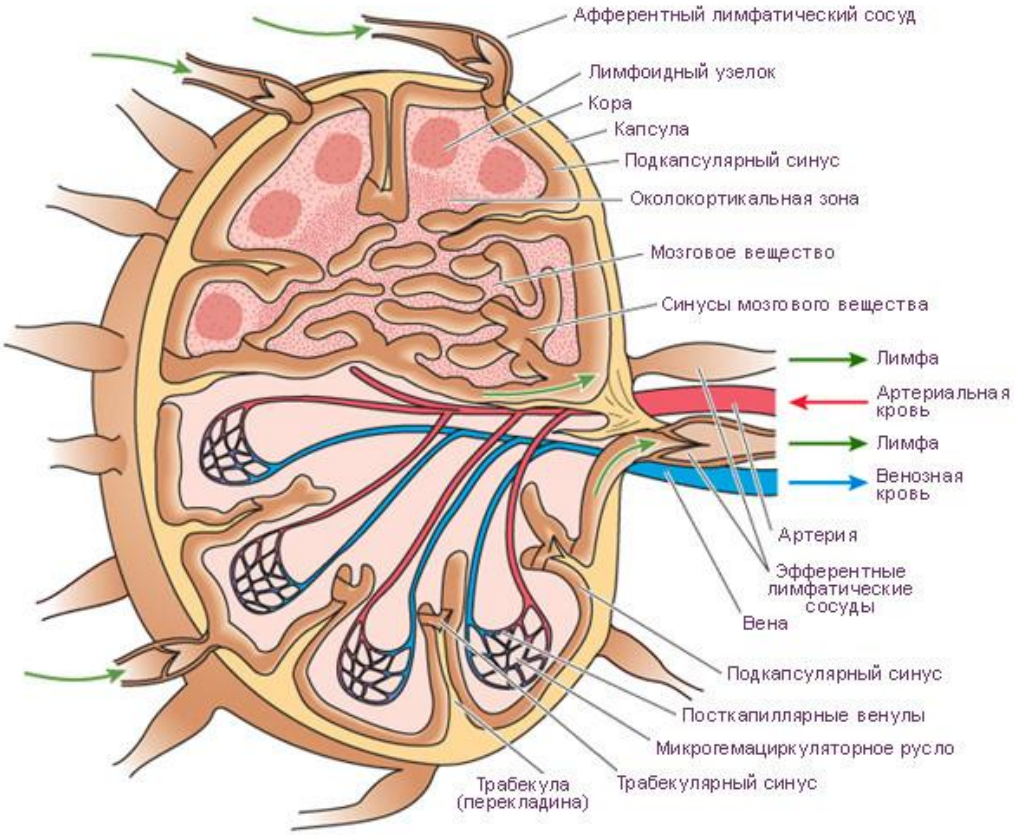

Кроветворные ткани

Место расположения:

- Красный костный мозг (миелоидная ткань)
- Тимус
- Лимфатические узлы
- Селезенка
- Миндалины
- Лимфоидные узелки слизистой оболочки ЖКТ

Костный мозг

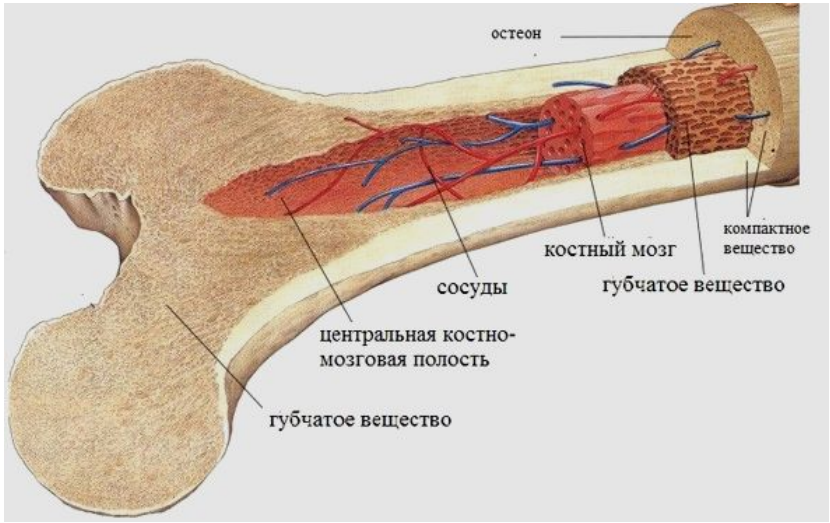

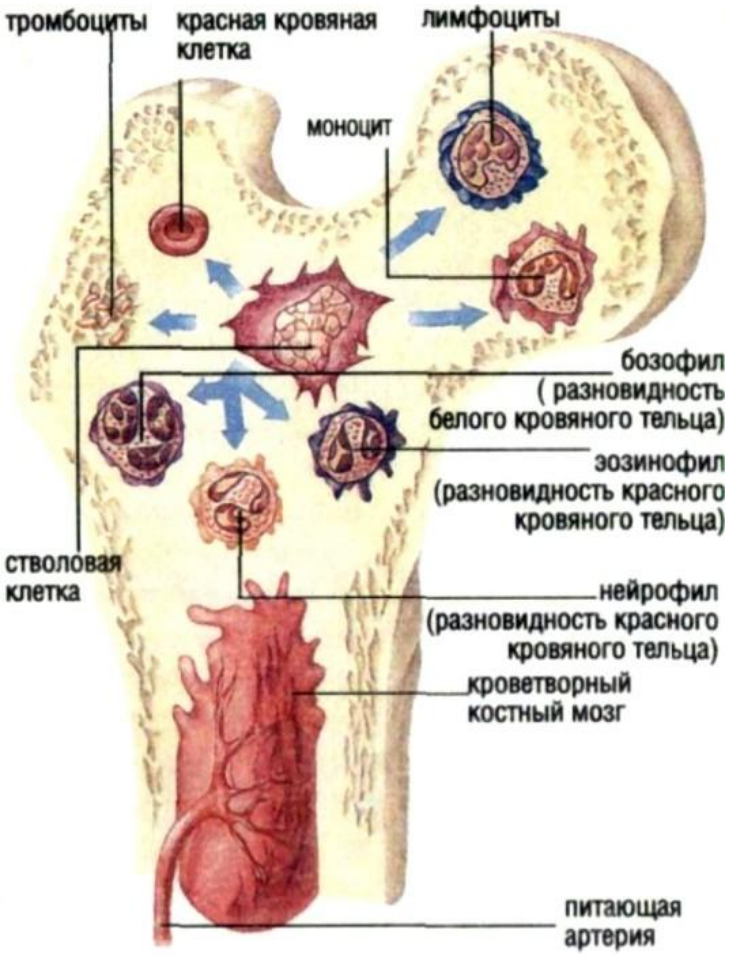

Кроветворные ткани

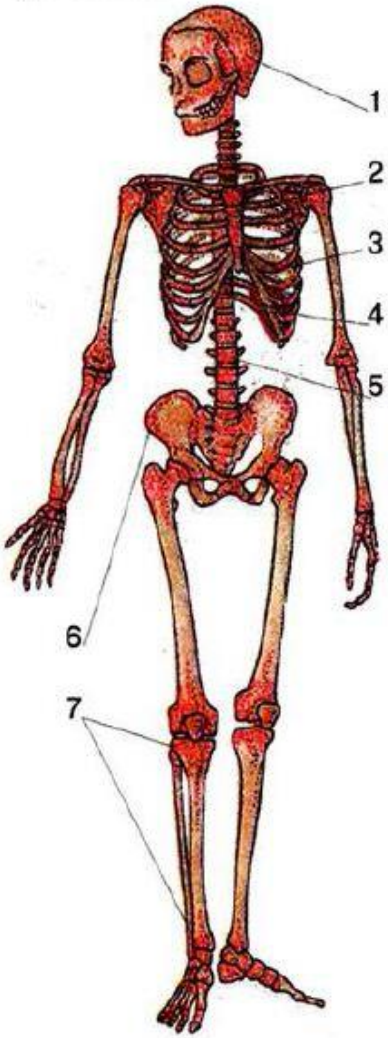

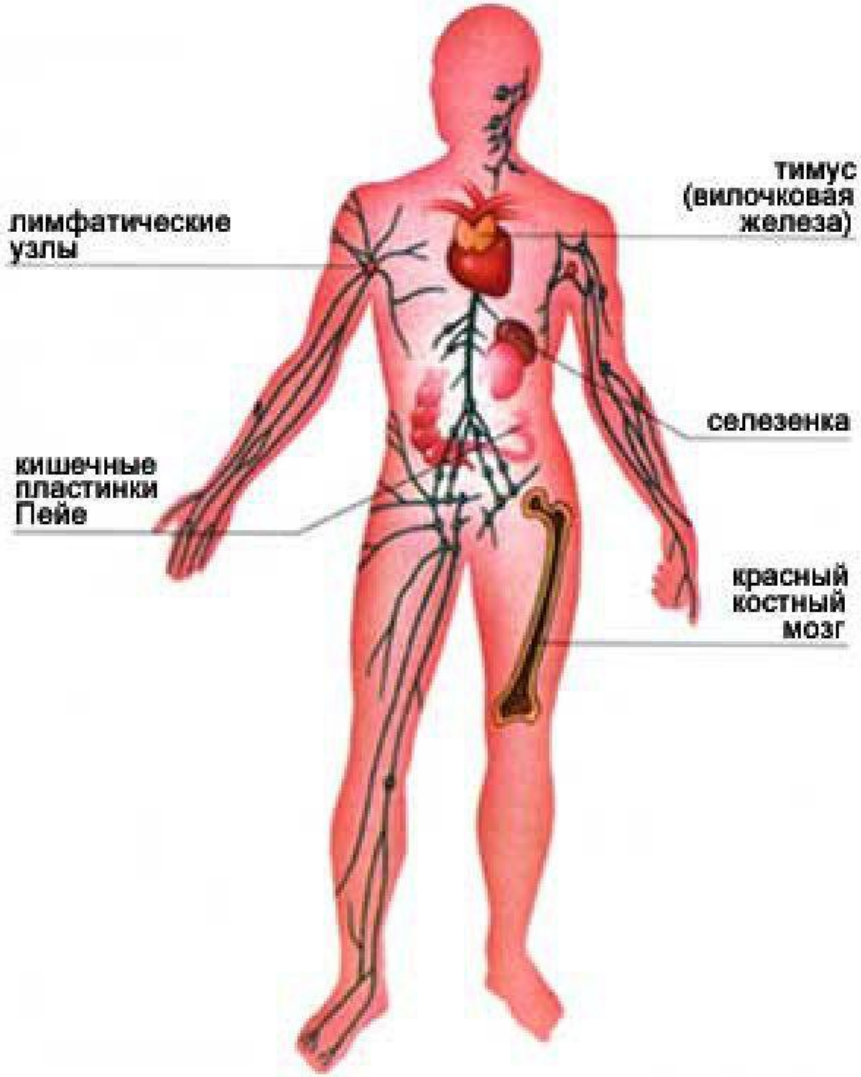

Мышечные ткани

Главная функция – сократительная!

- **Гладкая мышечная ткань** (внутренние органы).
- **Поперечнополосатая мышечная ткань** (скелетные мышцы).
- **Поперечнополосатая мускулатура сердца**

Гладкая мускулатура

Гладкая мышечная ткань – в стенках внутренних органов, кровеносных и лимфатических сосудов, в некоторых железах.

Клеточный состав – гладкие миоцты.

Межклеточное вещество - слабо развито.

Регуляция сокращений – непроизвольная, под контролем ВНС.

Гладкая мышечная ткань

Гладкая мышечная ткань

- Внутренностная, входит в состав стенок внутренних полых органов и кровеносных сосудов, крепится к волосам кожи;
- Непроизвольная, сокращение не контролируется волей человека;
- Происхождение: развивается вместе с мезенхимой и из нее;
- Питается диффузно из капилляров, расположенных в соединительной ткани между пучками клеток;
- Быстрая регенерация и полное восстановление после повреждения;
- Как система образована гладкомышечными клетками и небольшим количеством межклеточного вещества;
- Межклеточное вещество (аморфное, коллагеновые и эластические волокна) синтезируются гладкомышечной клеткой.

Гладкая мускулатура внутренних органов

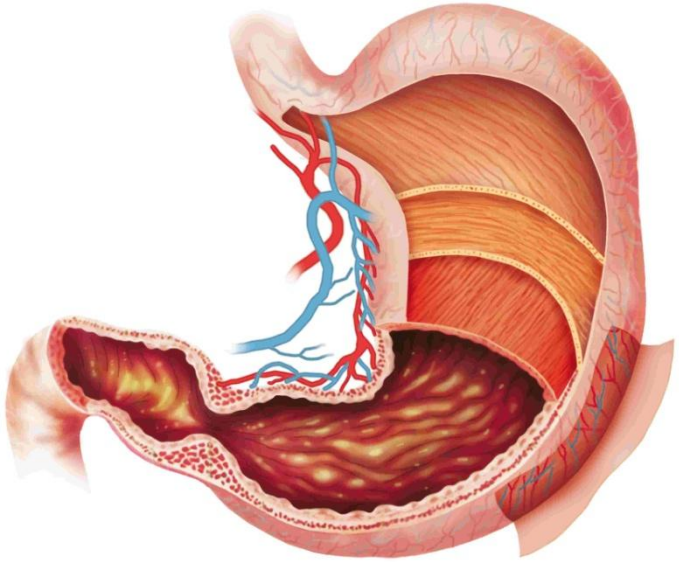

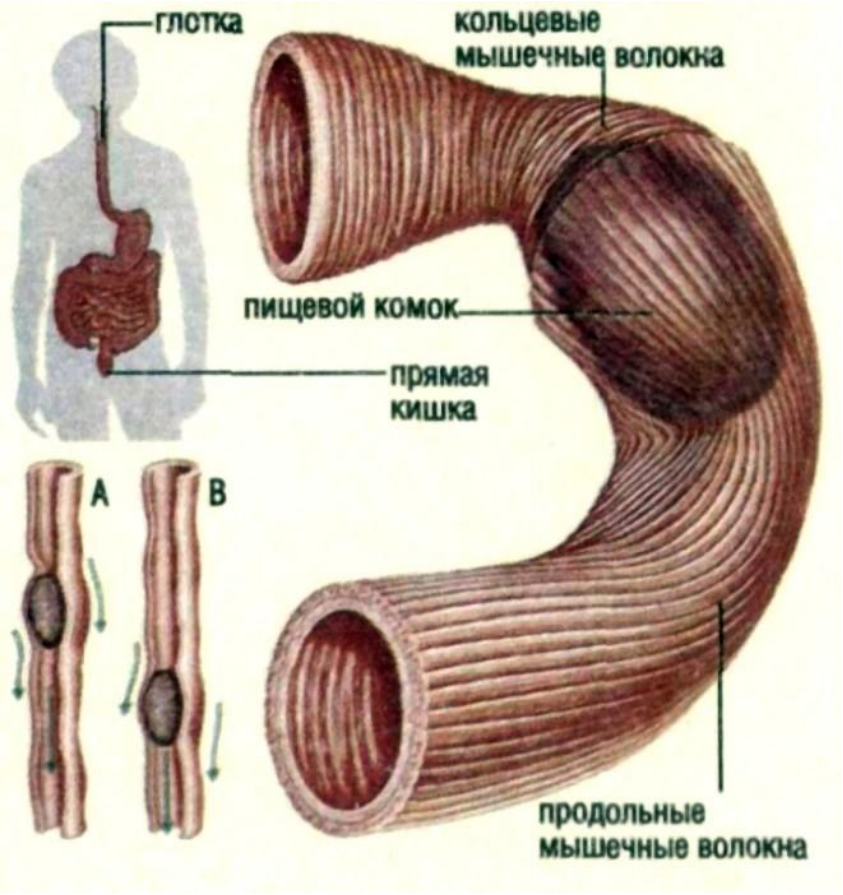

Скелетная мускулатура (поперечнополосатая мышечная ткань)

- **Поперечнополосатая мышечная ткань** – **Клеточный состав** - гигантские многоядерные клетки, образованные слиянием многих миоцитов.
- **Поперечная исчерченность** - упорядоченное расположение нитей белков актина и миозина (обеспечивают сокращение мышечного волокна).
- **Межклеточное вещество** – слабо развито.
- **Регуляция сокращений** - произвольная (по желанию), под контролем ЦНС.

Строение мышечных волокон скелетной мускулатуры

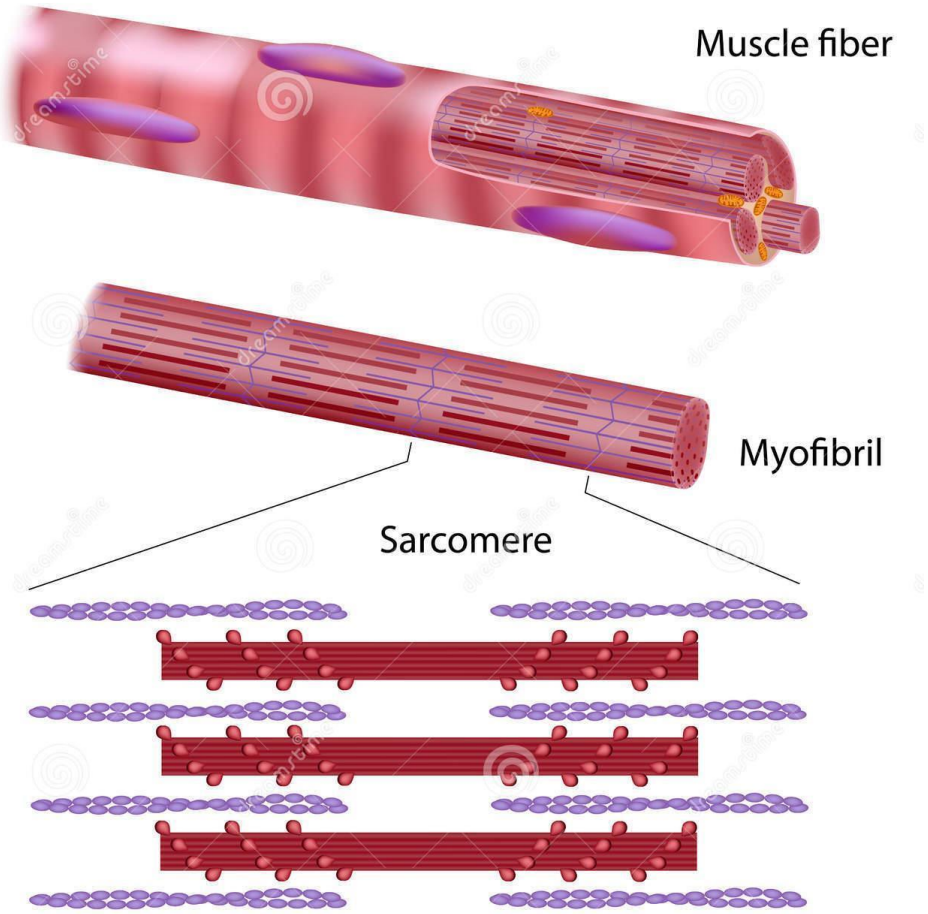

Строение и регуляция скелетных мышц

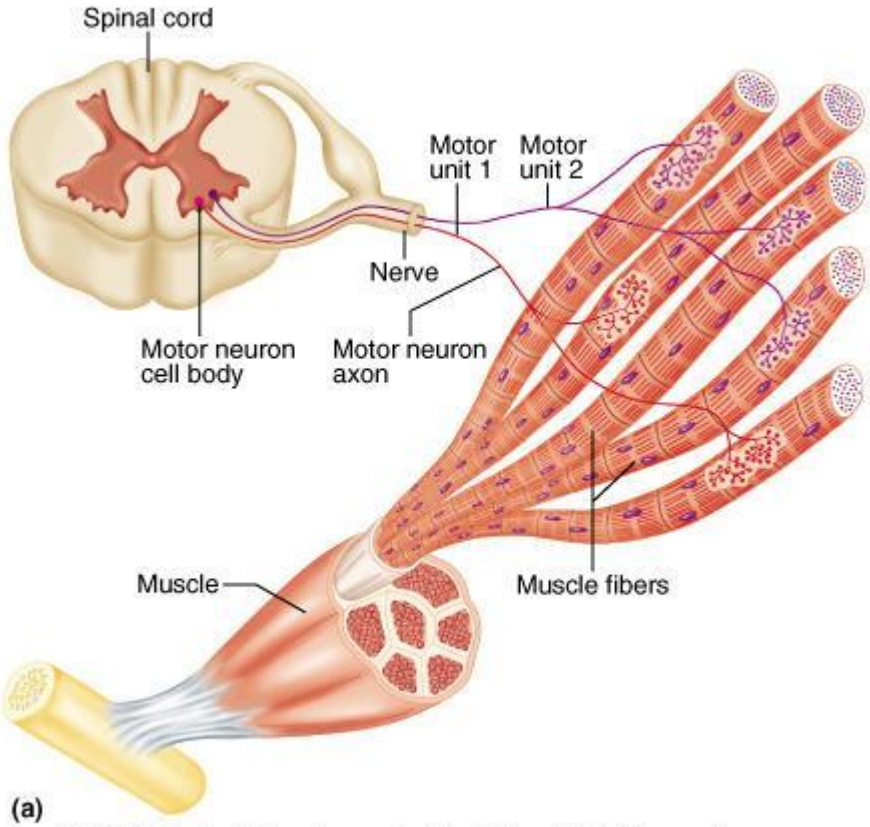

Copyright © 2001 Benjamin Cummings, an imprint of Addison Wesley Longman, Inc.

Строение скелетной мышцы

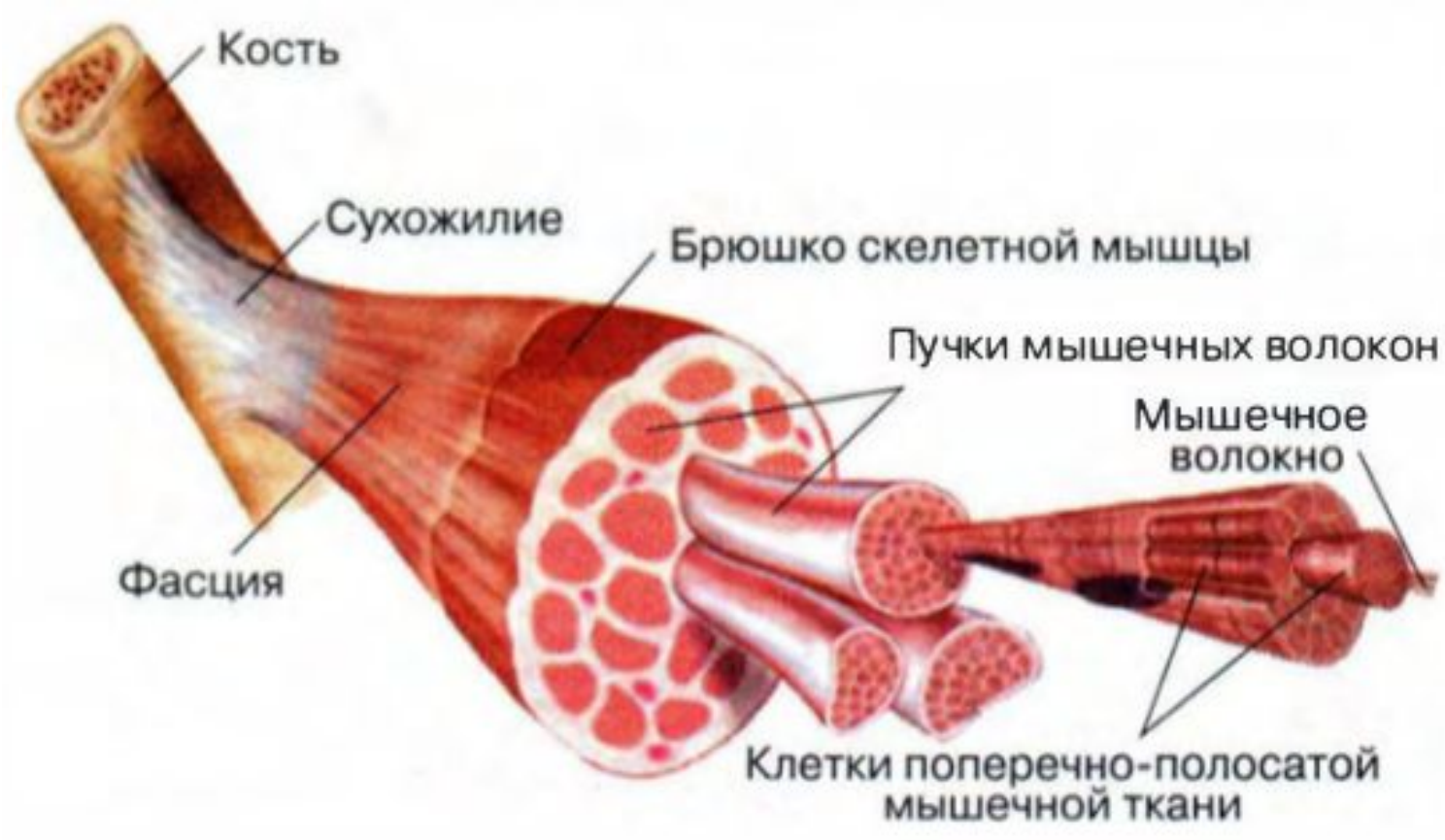

Строение скелетных мышц

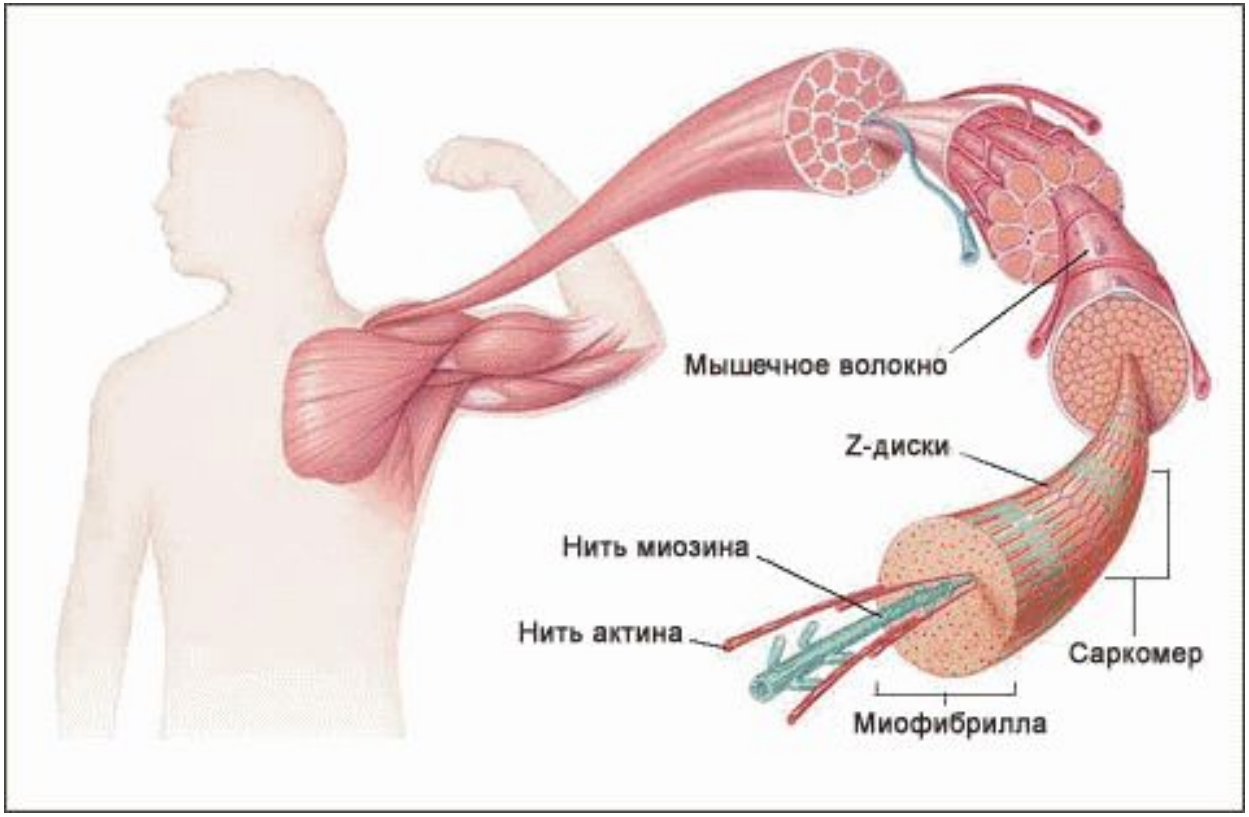

Скелетные мышцы человека

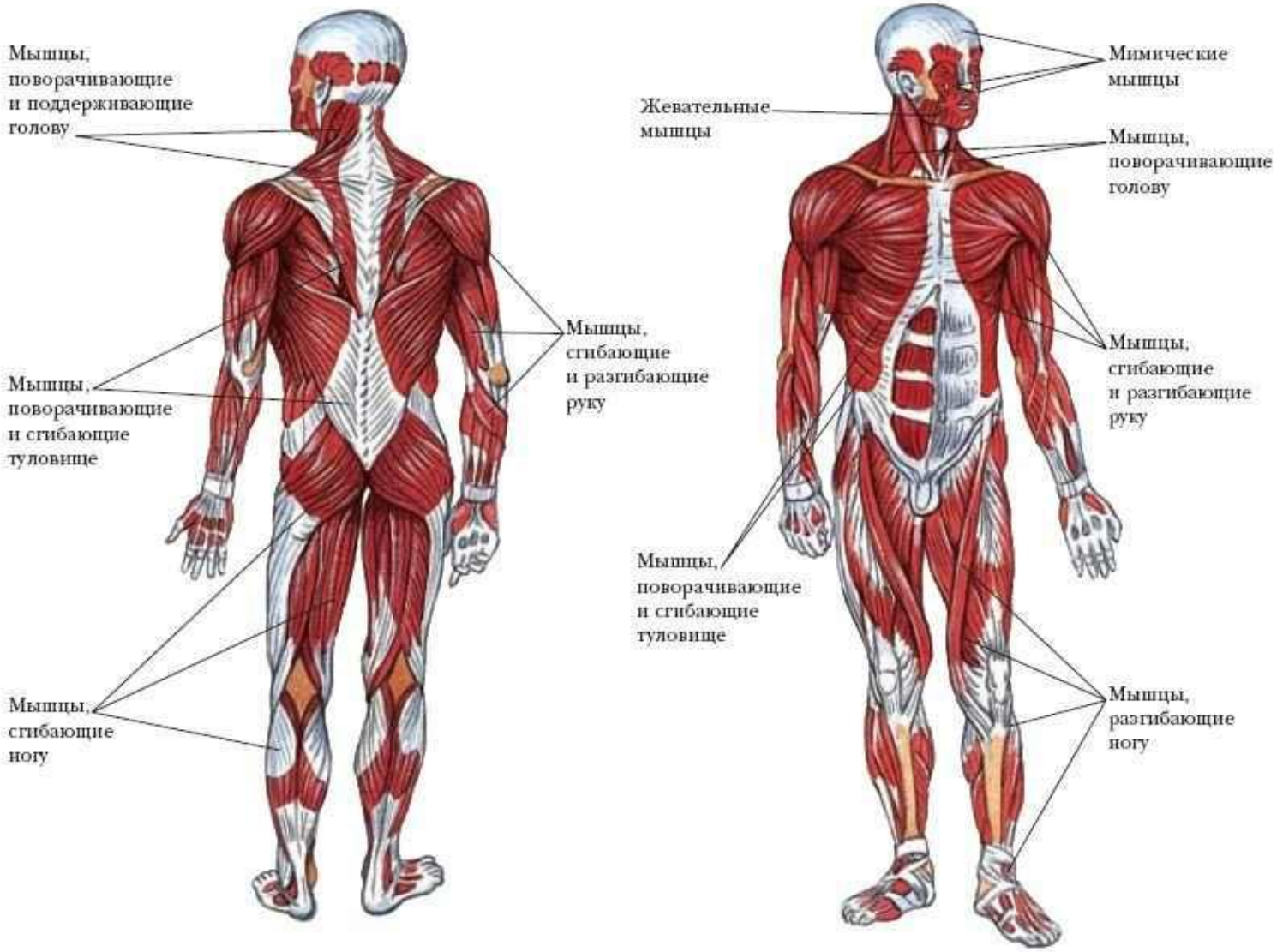

Межполовые различия скелетной мускулатуры

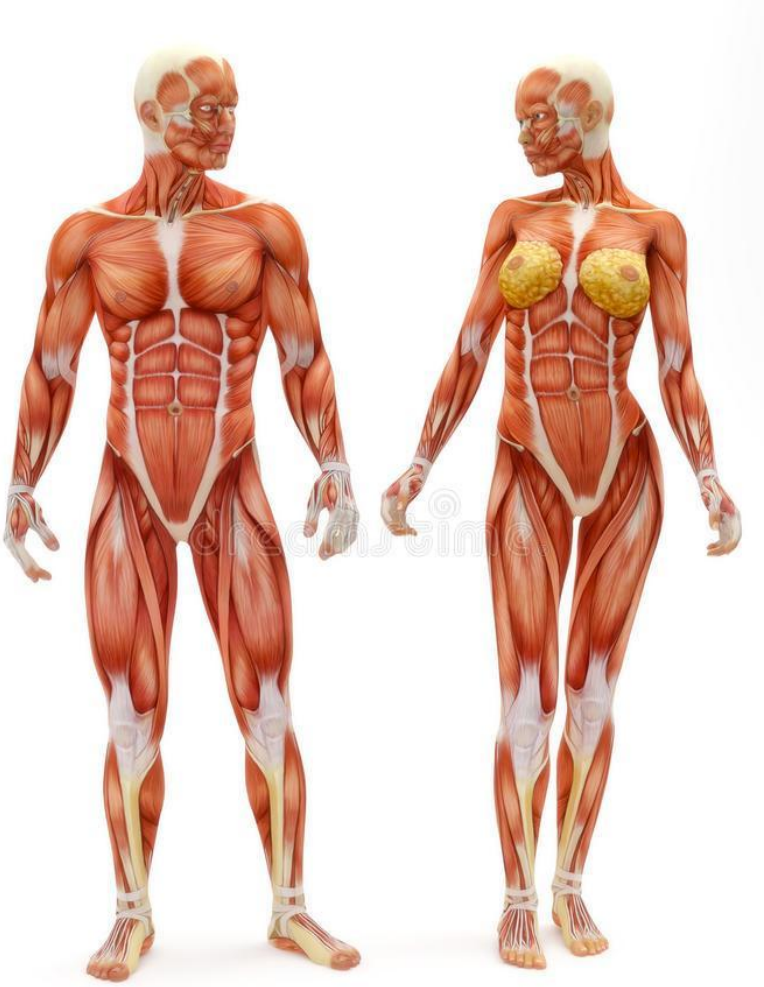

Поперечнополосатая мускулатура сердца

Поперечнополосатая мускулатура сердца

- **Клеточный состав** – **кардиомиоциты –** отдельные небольшие клетки, имеющие поперечно-полосатую исцерченность.
- **Межклеточное вещество** – слабо развито.
- **Анастомозы** – межклеточные контакты между кардиомиоцитами.

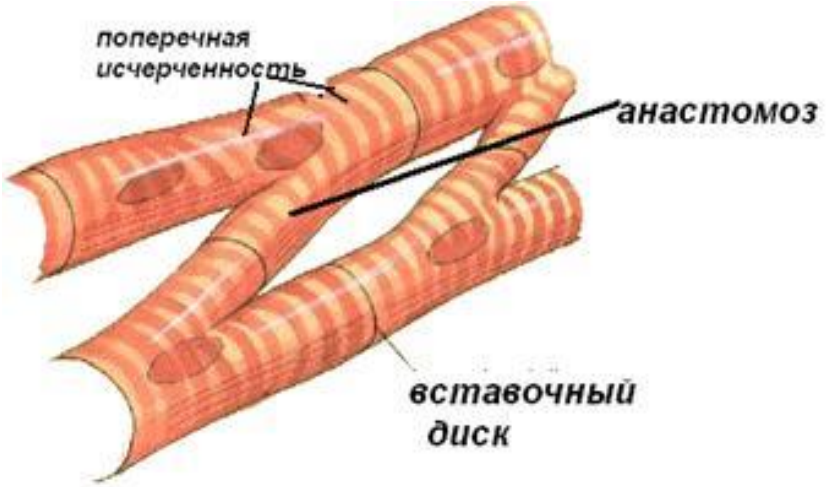

Регуляция сокращений – непроизвольная (автономная регуляция -собственные «водители ритма» + контроль ВНС).

Сердечная мышца

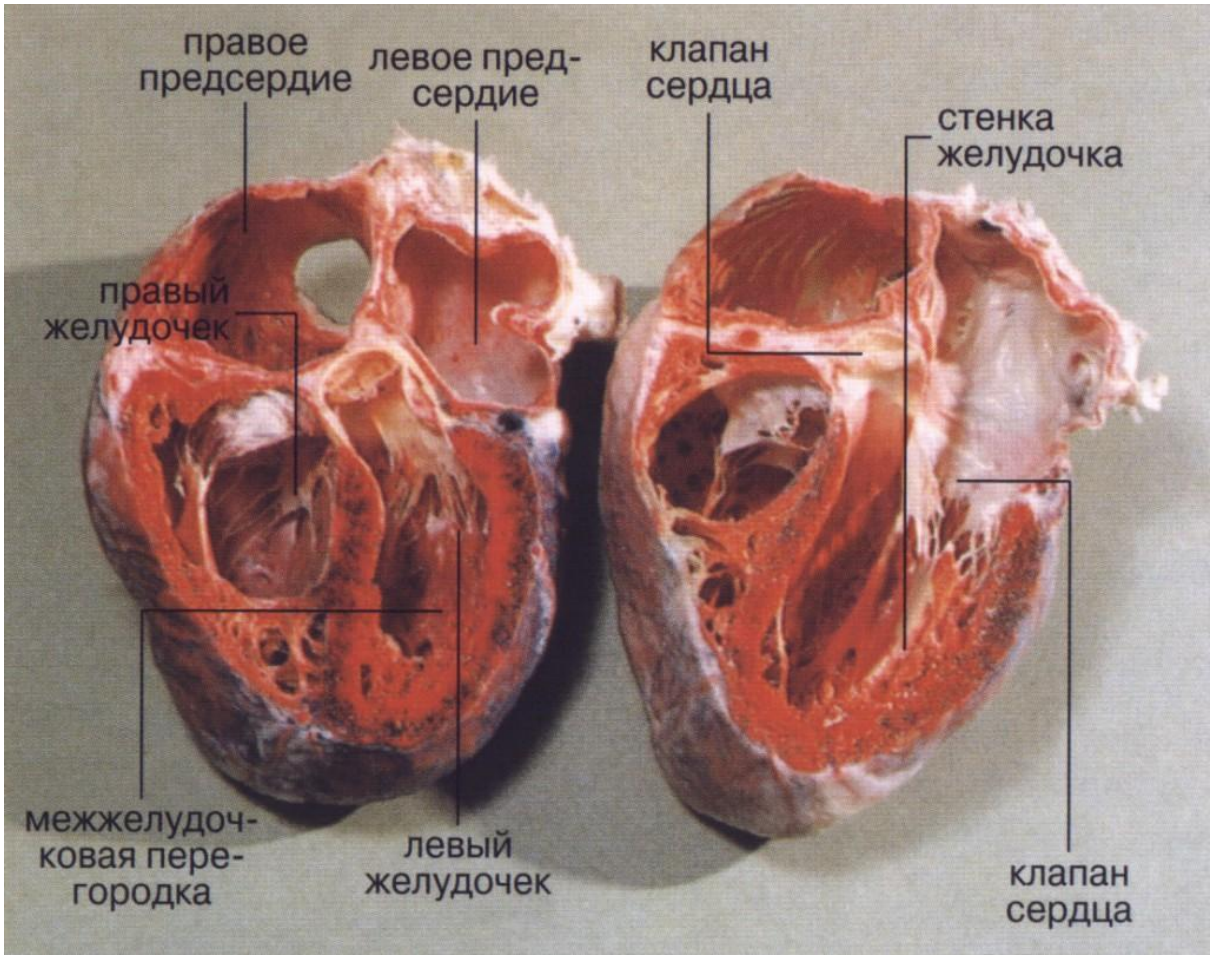

Нервная ткань

Основная функция – интеграция и координация деятельности отдельных функциональных систем и организма в целом.

Клеточный состав:

Нейроны – основные клетки нервной ткани – передача и обработка сигналов внешней и внутренней сред.

Нейроглия (глия) – вспомогательные клетки –разграничительная, опорная, защитная и трофическая функции.

Типичная структура нейрона

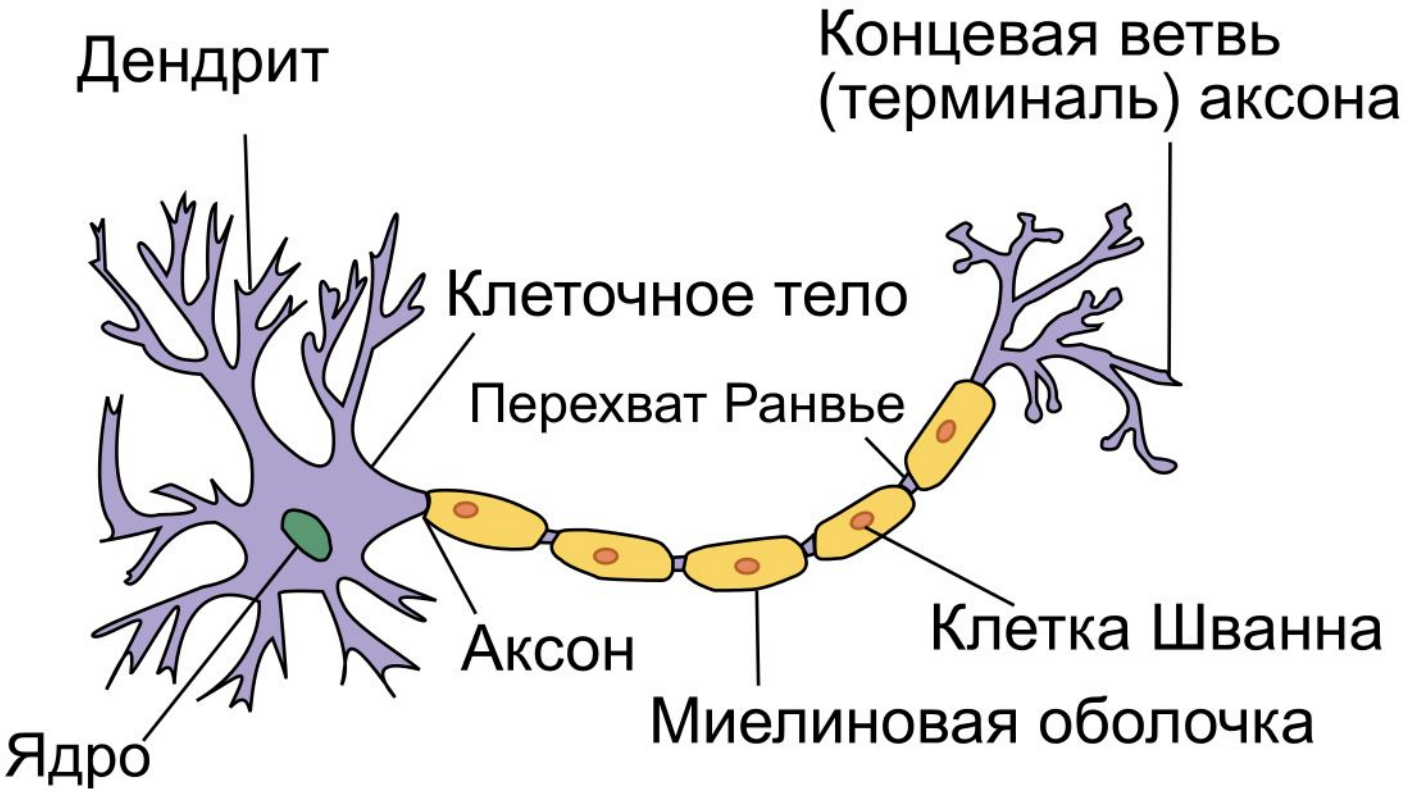

Нейрон и нейроглия

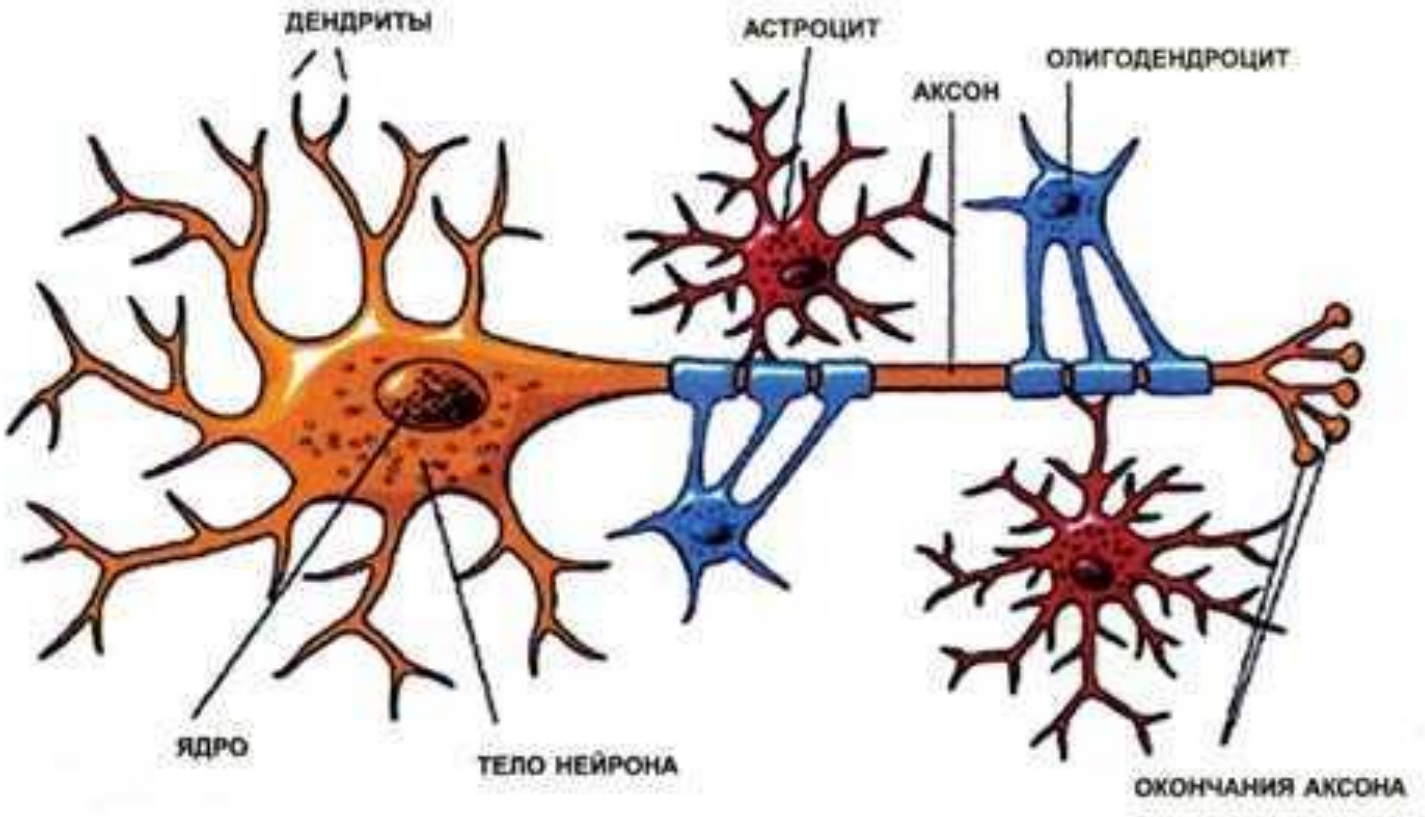

Строение нервной ткани

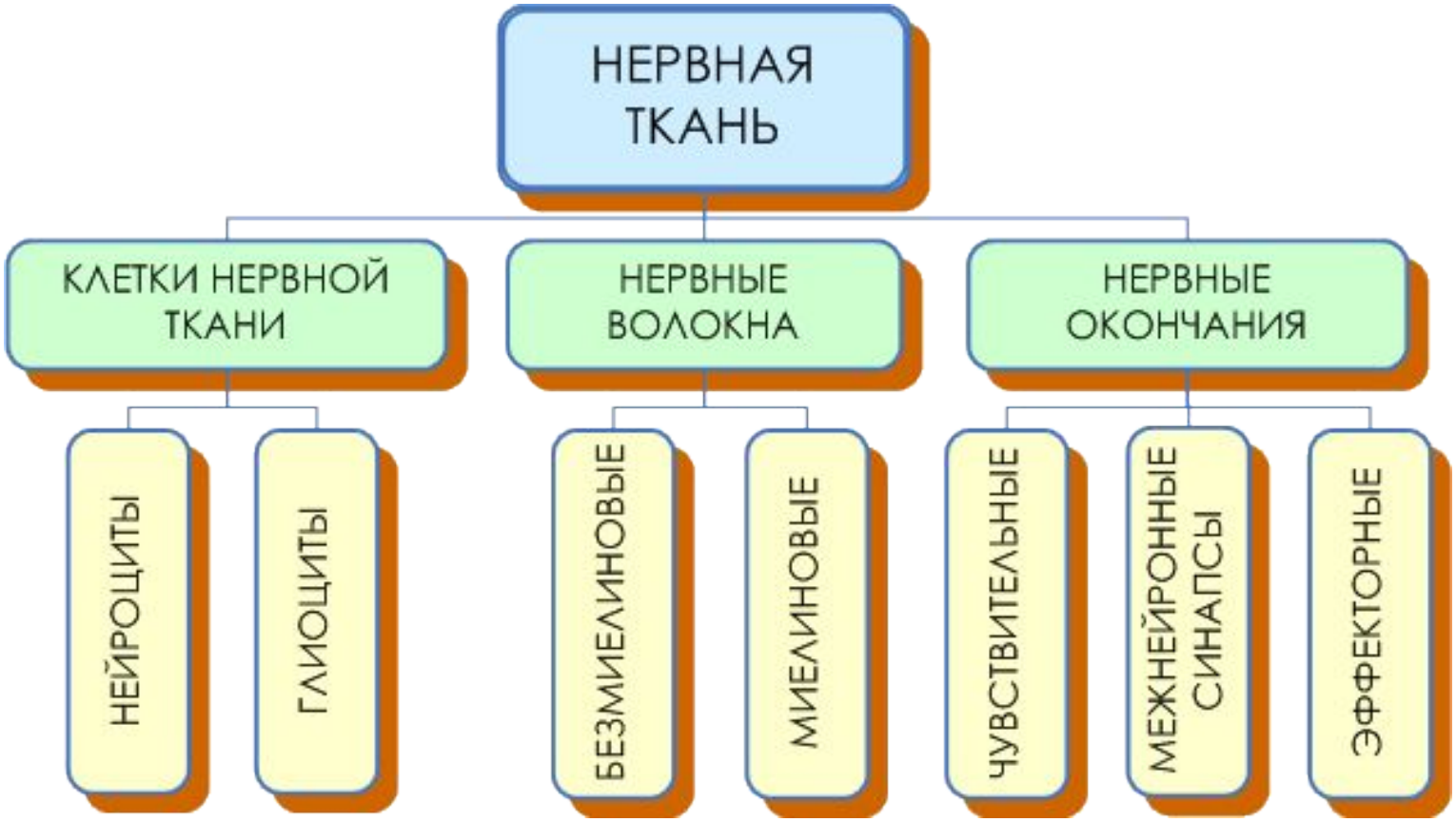

Строение нервной ткани

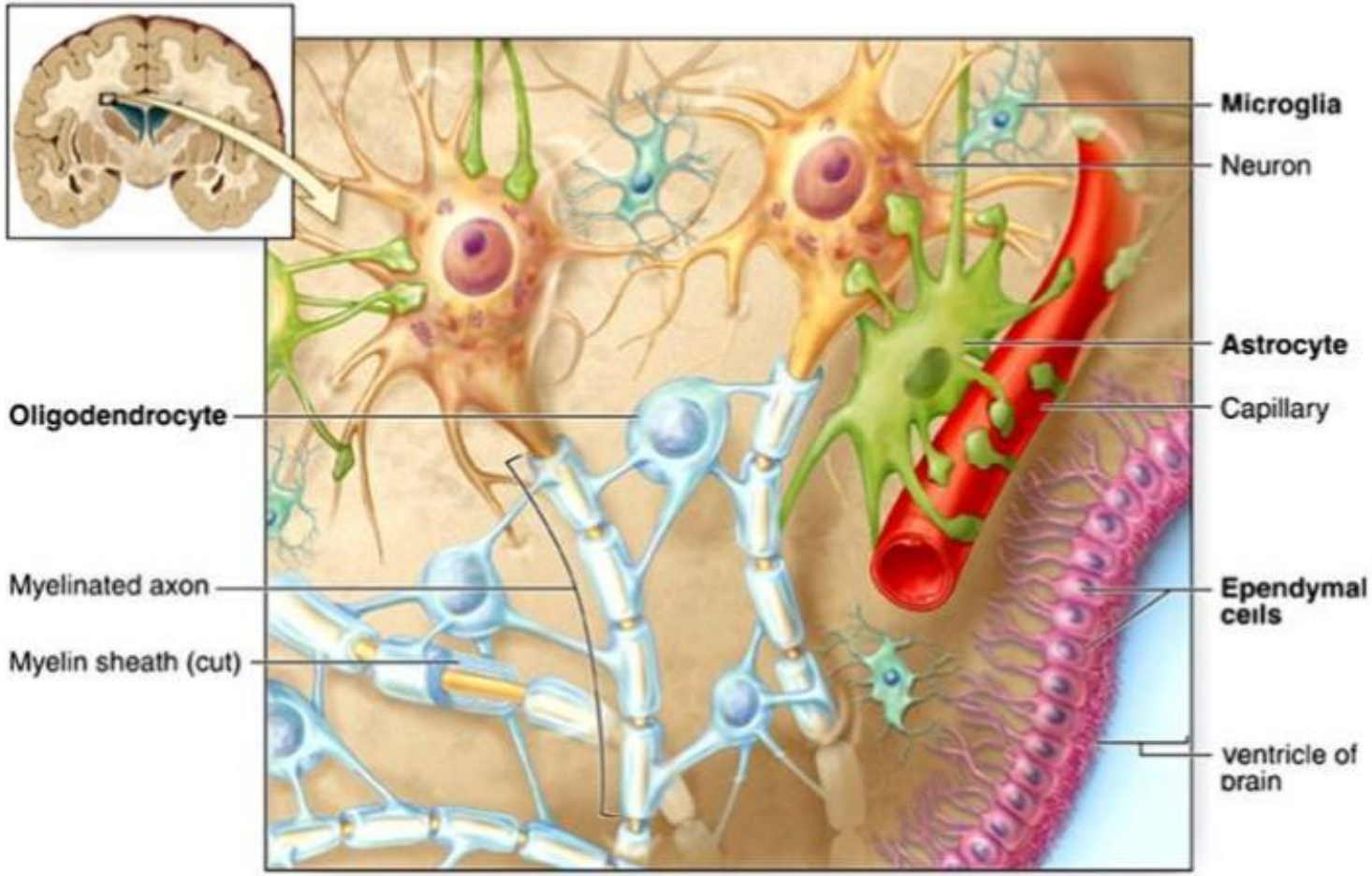

Белое и серое вещество ЦНС

- **Серое вещество** – тела нейронов
- **Белое вещество** – проводящие пути, образованны аксонами нейронов, покрытых миелиновыми оболочками, связывают разные отделы ЦНС между собой

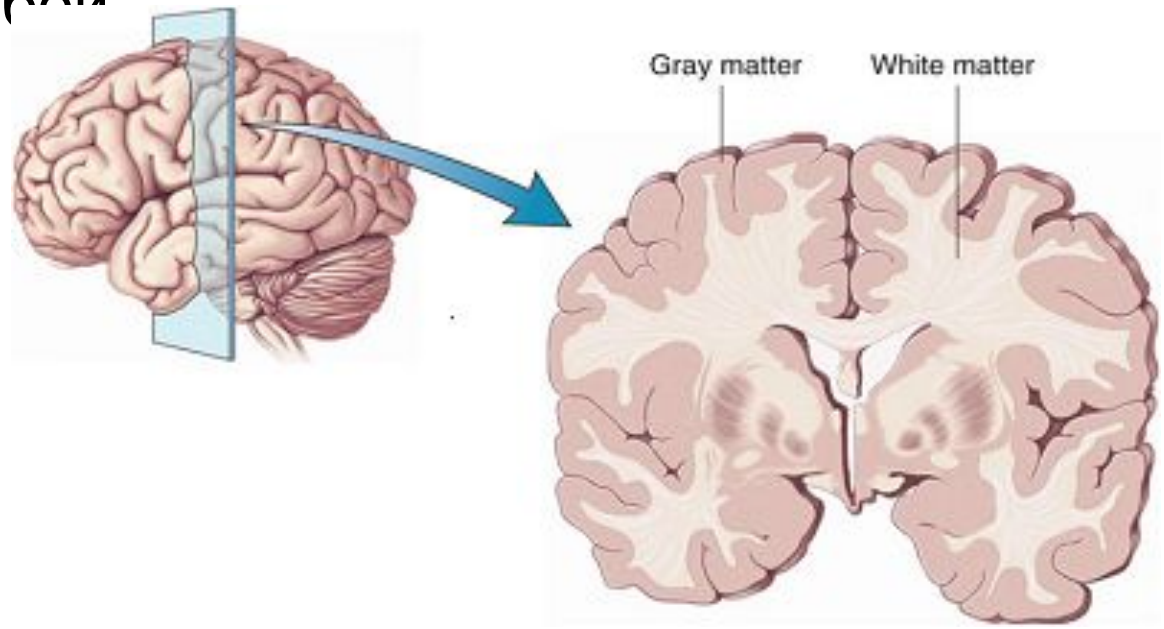

Фронтальный срез

Головной мозг

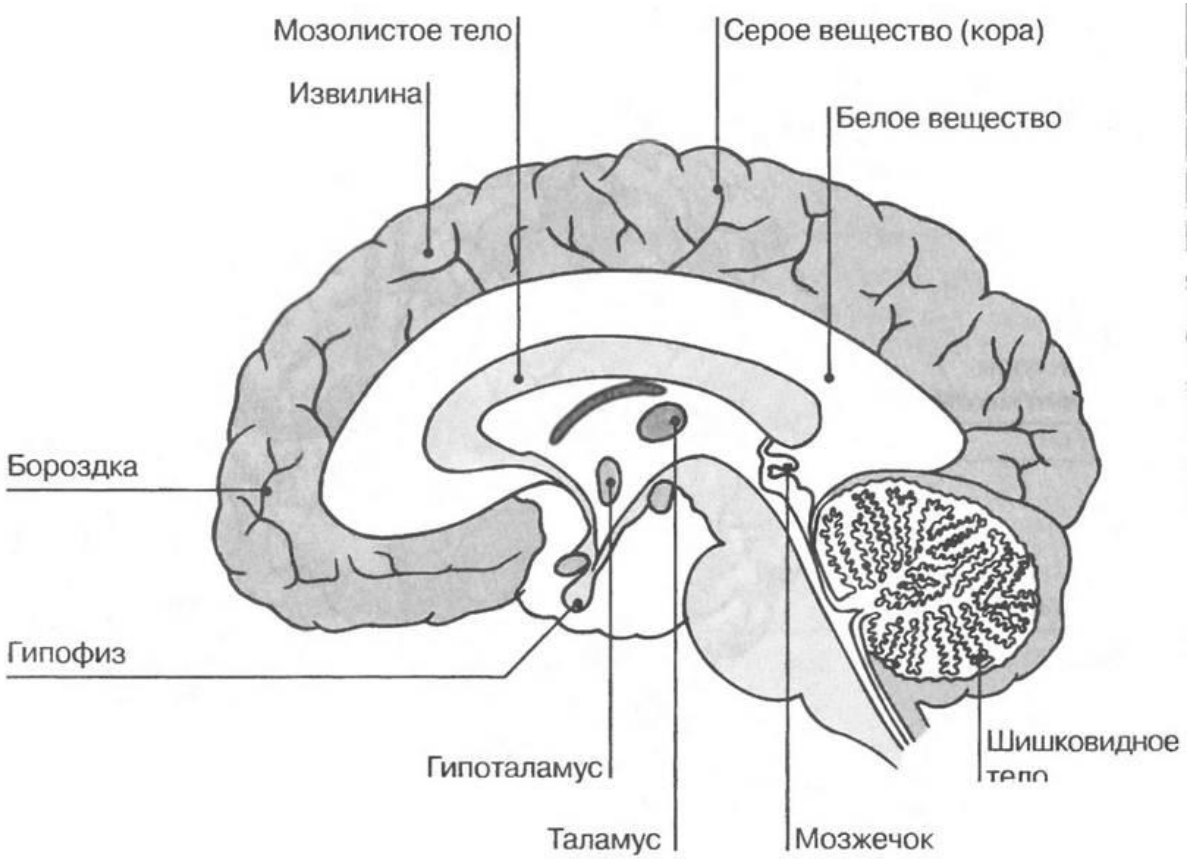

Сагитальный срез

СТРОЕНИЕ СПИННОГО МОЗГА

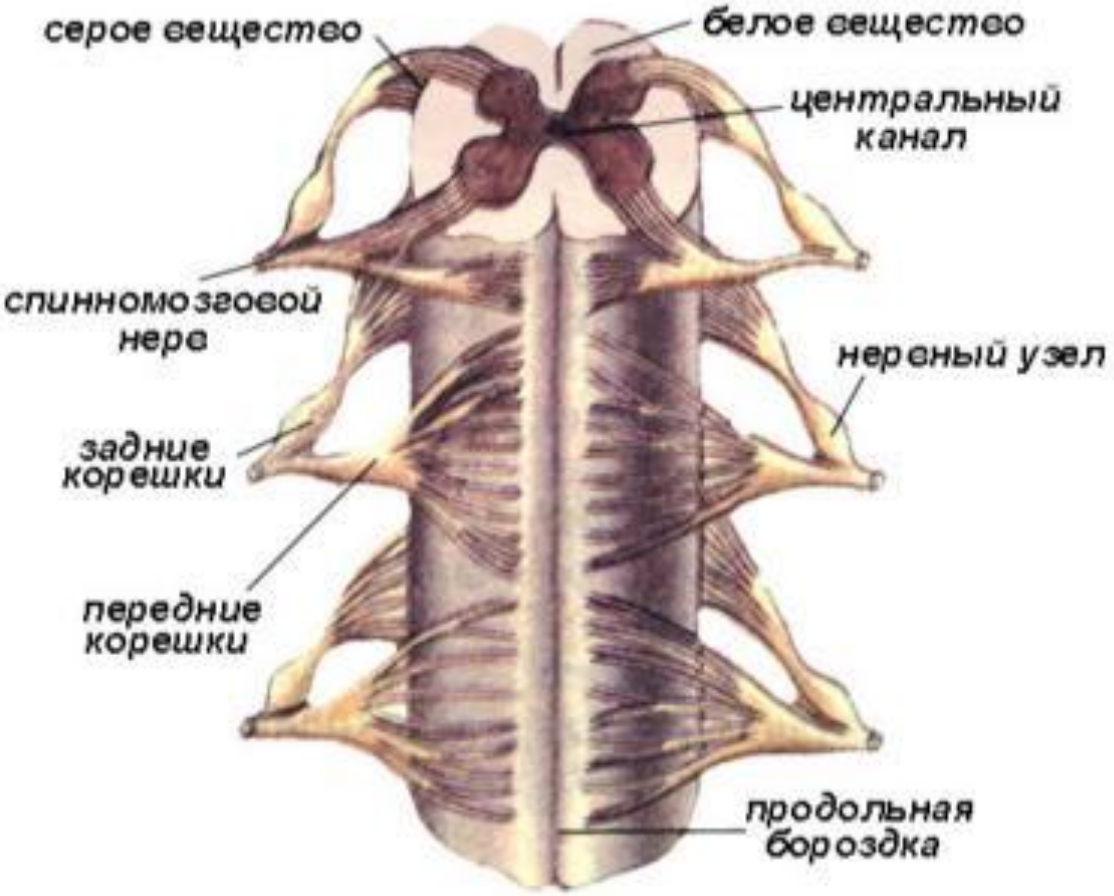

Нервная система человека

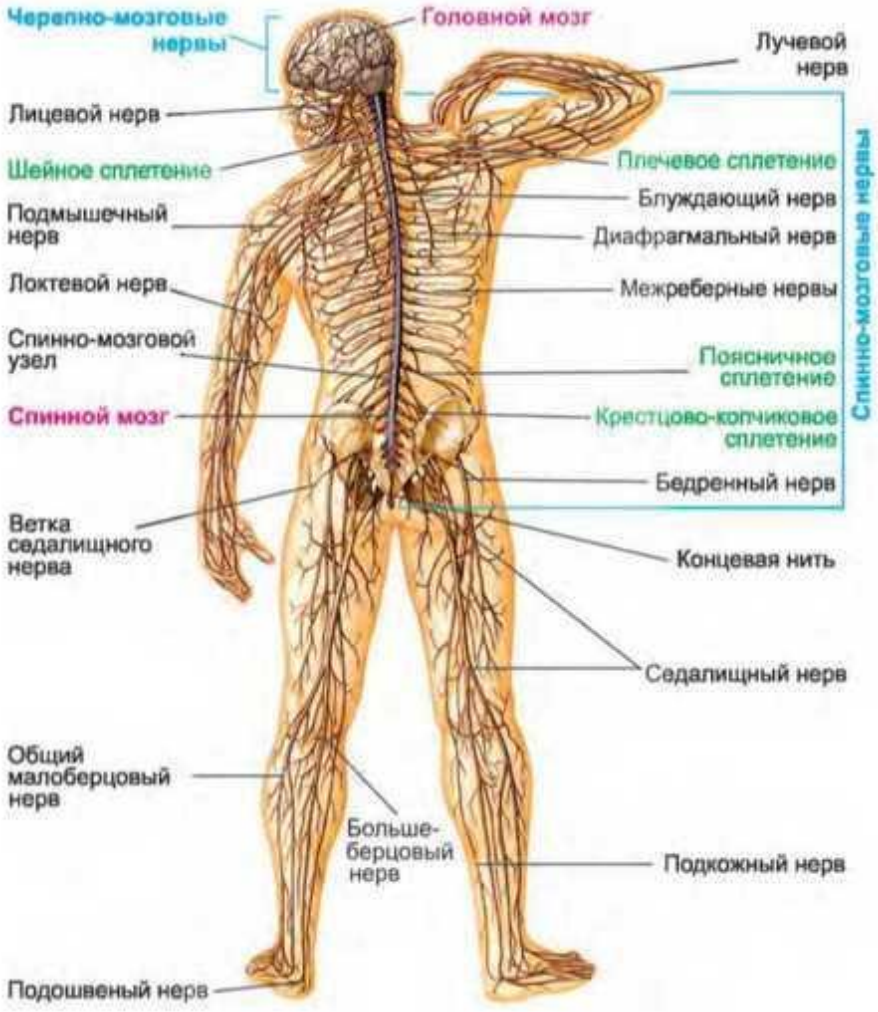

Регенерация тканей

- **Физиологическая регенерация** – процессы обновления тканей в ходе нормальной жизнедеятельности
- **Репаративная регенерация** – процессы восстановления тканей после повреждения.
- Физиологическая и репаративная регенерация имеют сходные механизмы, но разную интенсивность протекания.

Регенерация костной ткани

Атрофия и гипертрофия тканей

- **Атрофия тканей (клеток)** – уменьшения объема и функциональной активности клеток (например, у космонавтов при длительном пребывании в невесомости, при некоторых заболеваниях).
- **Гипертрофия тканей (клеток)** – увеличение объема и функциональной активности клеток, связана с увеличением внутриклеточных структур (например, при мышечных тренировках у спортсменов).

Атрофия мышечной ткани

Гипертрофия сердечной мышцы

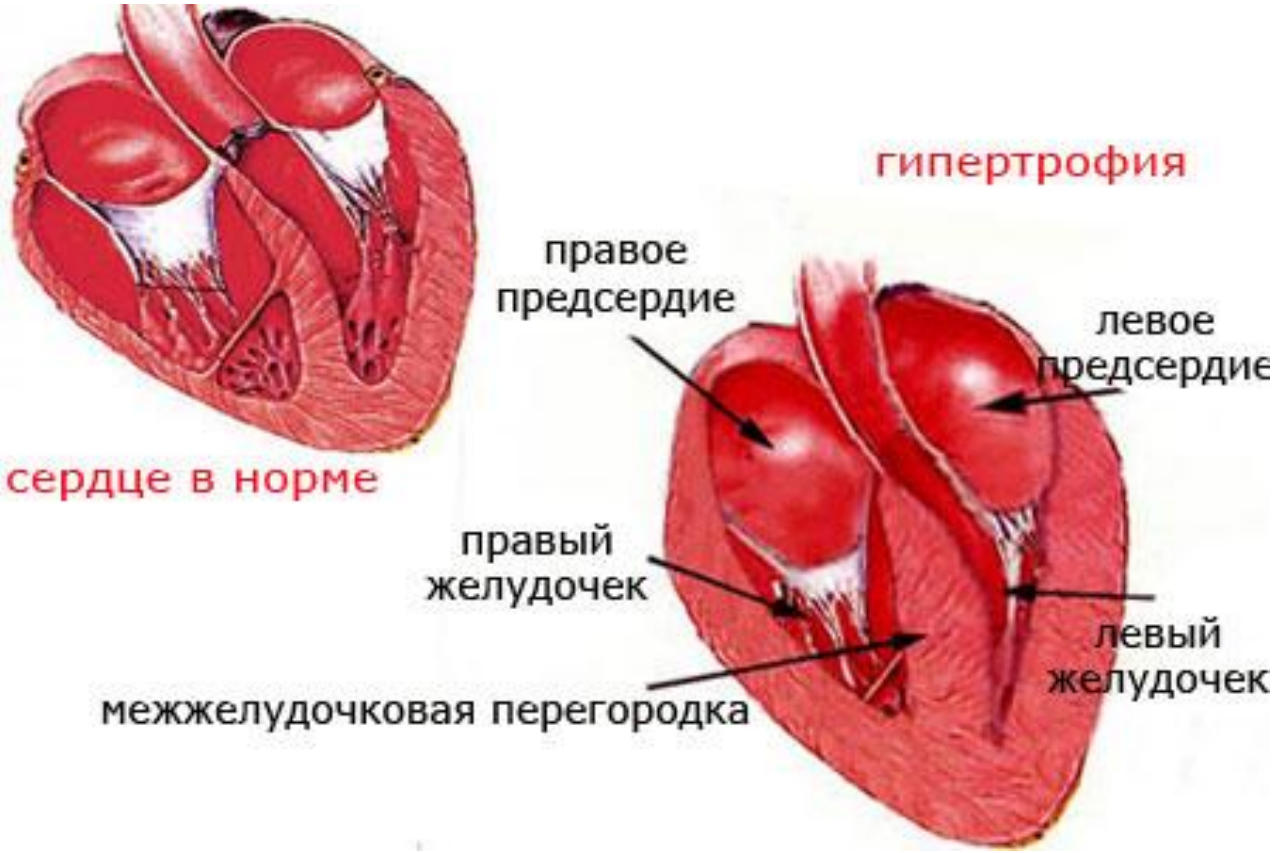

Обобщение

- тканевой уровень интеграции
- эпителиальная ткань
- соединительная ткань
- мышечная ткань
- нервная ткань

Домашнее задание

1. Учебник:

   И.В. Гайворонский, Г.И. Ничипорук, А.И. Гайворонский Анатомия и физиология человека. Москва Издательский центр «Академия», 2014. стр.25 -35.
2. Таблица Основные типы тканей: разновидности, структура, функции, локализация. С рисунками! (папка по Анатомии и физиологии, ф. А4)
3. **Дополнительно:** строение и функции тканей - **medbiol.ru**