

Общая характеристика гельминтов класса цестод.

Цистицеркозы крупного рогатого скота и свиней, их медико-социальное значение

План

- 1 Систематика, морфология и биология цестод**
 - 2 Медико-социальное значение цестодозов людей.**
 - 3 Ларвальные цестодозы, при которых человек является единственным дефинитивным хозяином. Цистицеркозы крупного рогатого скота и свиней.**
-

Систематика цестод

Тип **Plathelminthes Schneider, 1873**

класс Cestoda Rudolphi, 1819 г.

- отряд **Cyclophyllidea – цепни**

- отряд **Pseudophyllidea – лентецы и ремнецы**

Отряд **Pseudophyllidea** включает **10** семейств, из них ветеринарное значение имеет: ***Diphyllobothriidae, Ligulidae.***

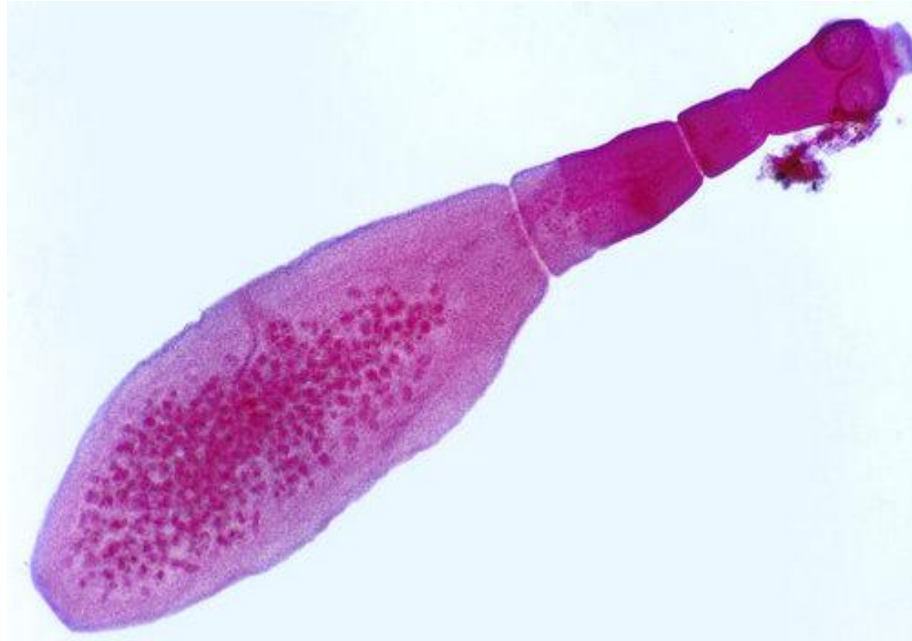
Рекомендуемая литература: Основная

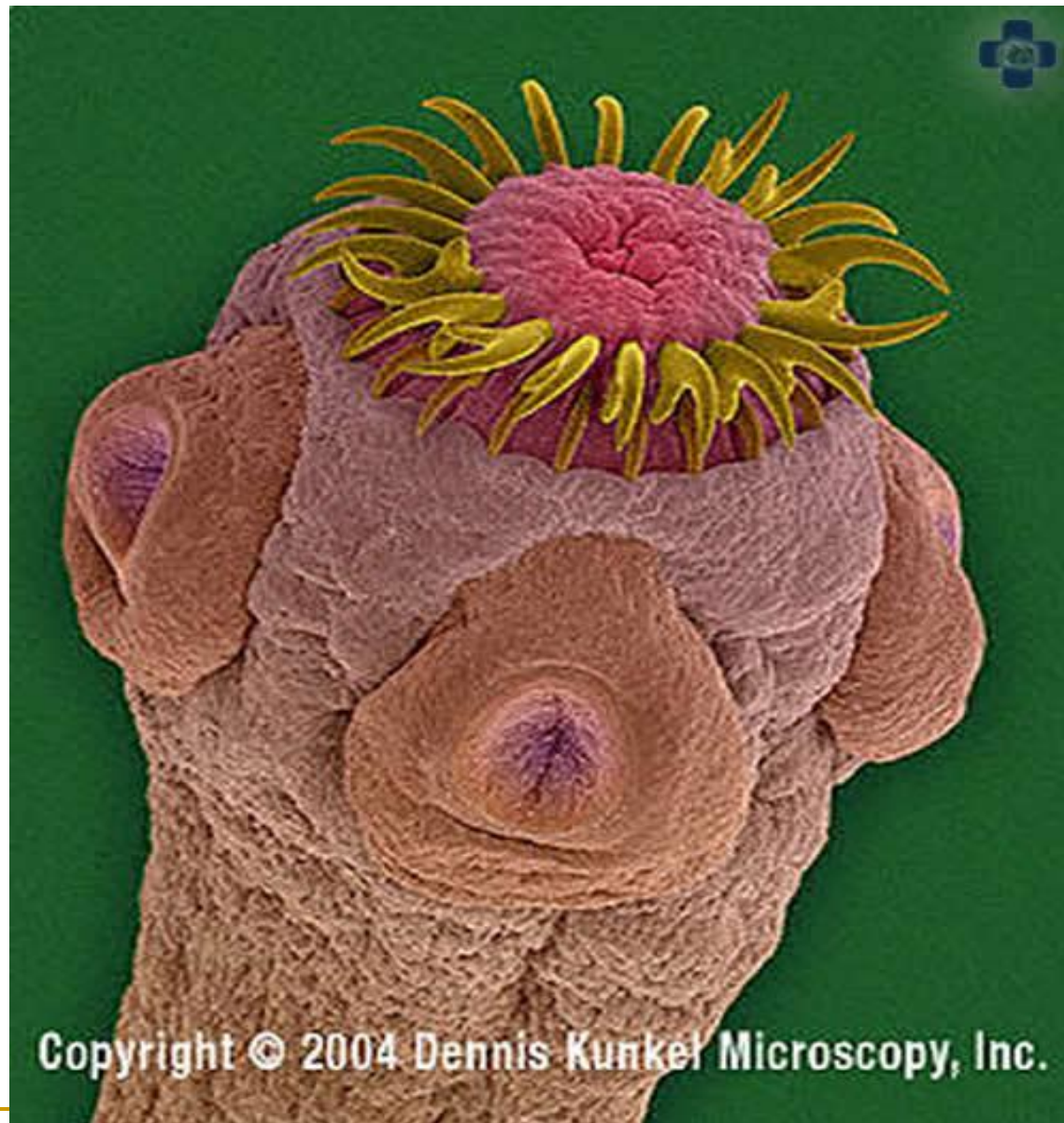- 1 Акбаев, М.Ш. Паразитология и инвазионные болезни животных /М. Ш.Акбаев,А.А.Водянов. М.: «КолосС», 1998, 2004, 2008.

Дополнительная:

- 1 Бессонов, А.С. Тениаринхоз / цистицеркоз: новые данные об эндемичности в Российской Федерации /А.С.Бессонов // Теория и практика борьбы с паразитарными болезнями: мат-лы докл науч. конф.-М.,2004.-С 69-70.
- 2 Буранбаев, В.С. Основные гельминтозооантропонозы и их профилактика в Зауральских районах Республики Башкортостан: автореф.....канд. биол. наук: 03.00.19 – паразитология / В.С. Буранбаев .-Уфа,2005.- 23с.
- 3 Хазиев, Г.З. Зооантропонозы и их профилактика: науч. изд. / Г.З. Хазиев; Башкирский ГАУ.- Уфа: Гилем, 1998.-187с.
-







Copyright © 2004 Dennis Kunkel Microscopy, Inc.

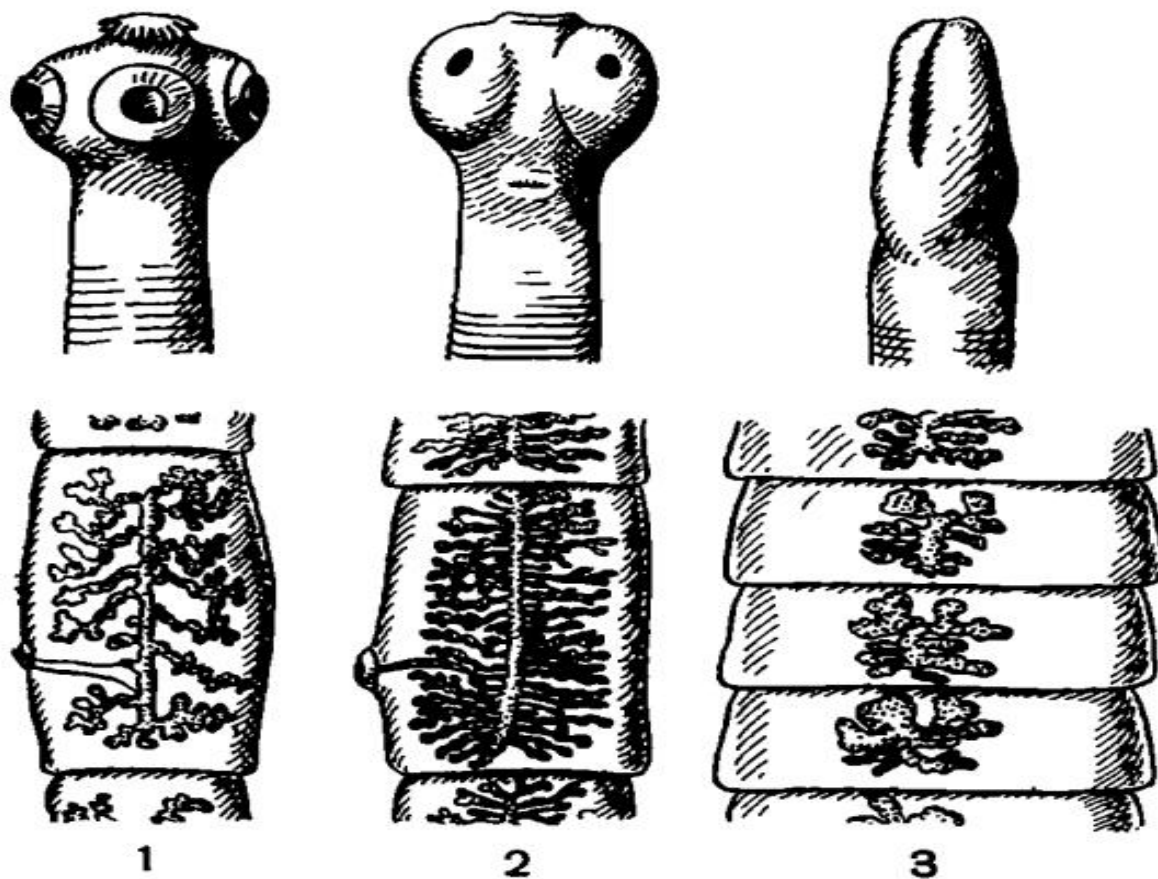
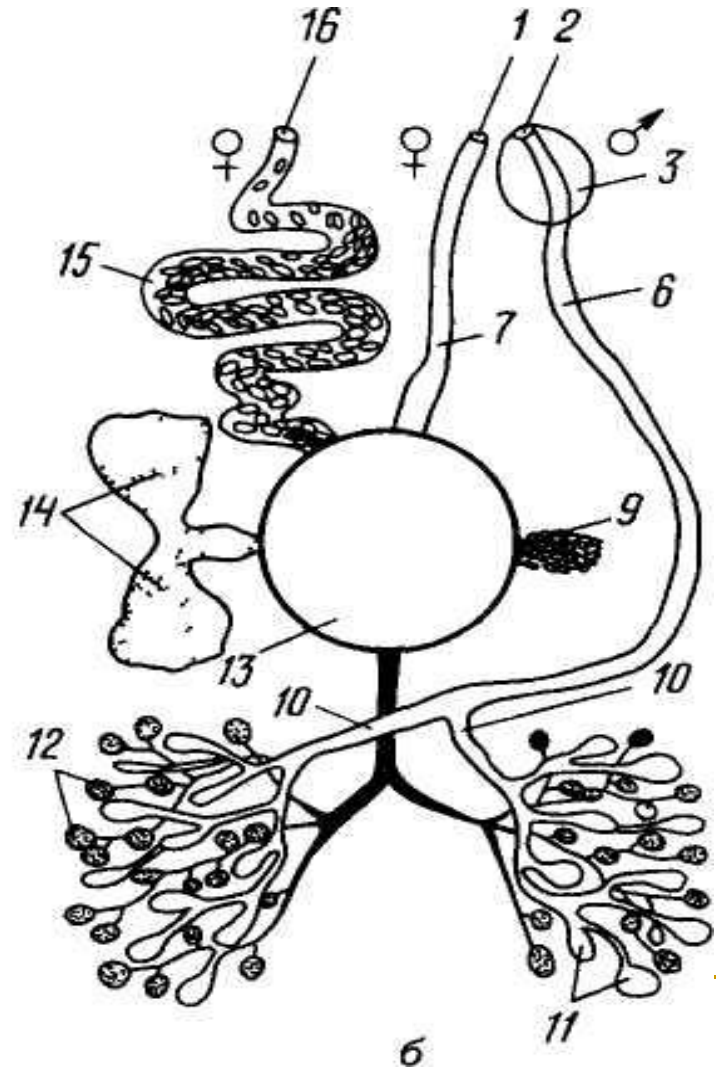
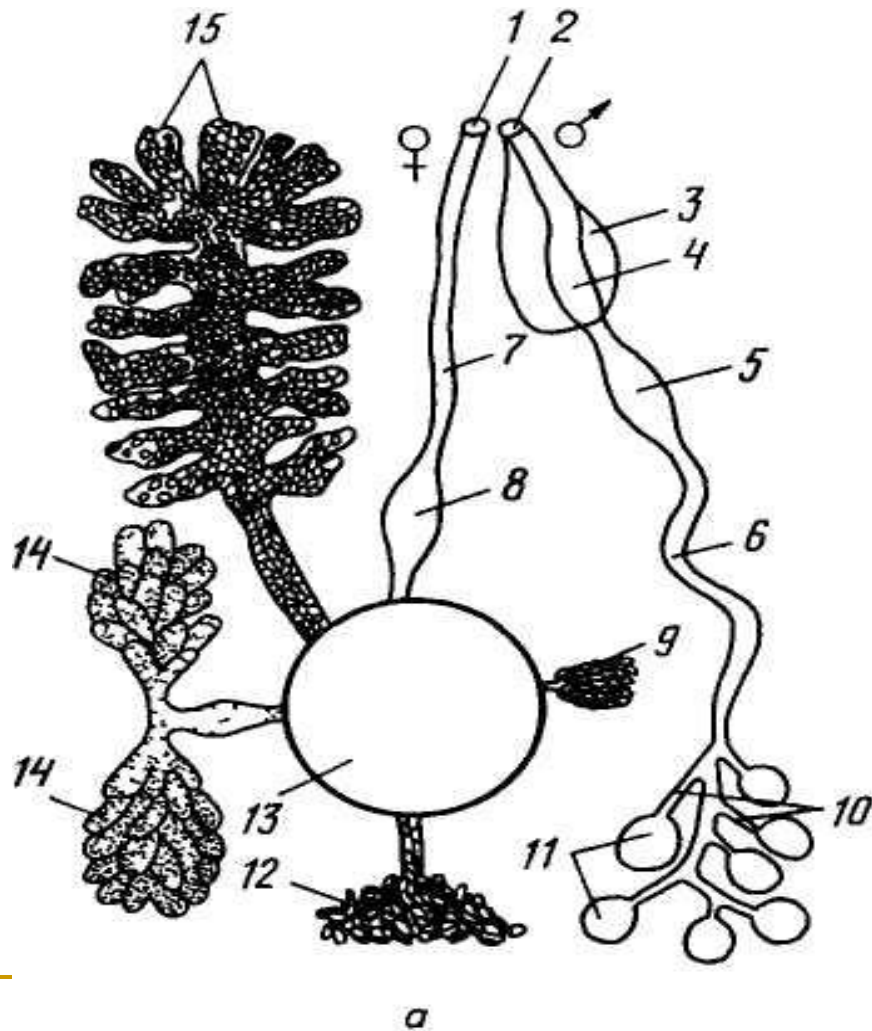


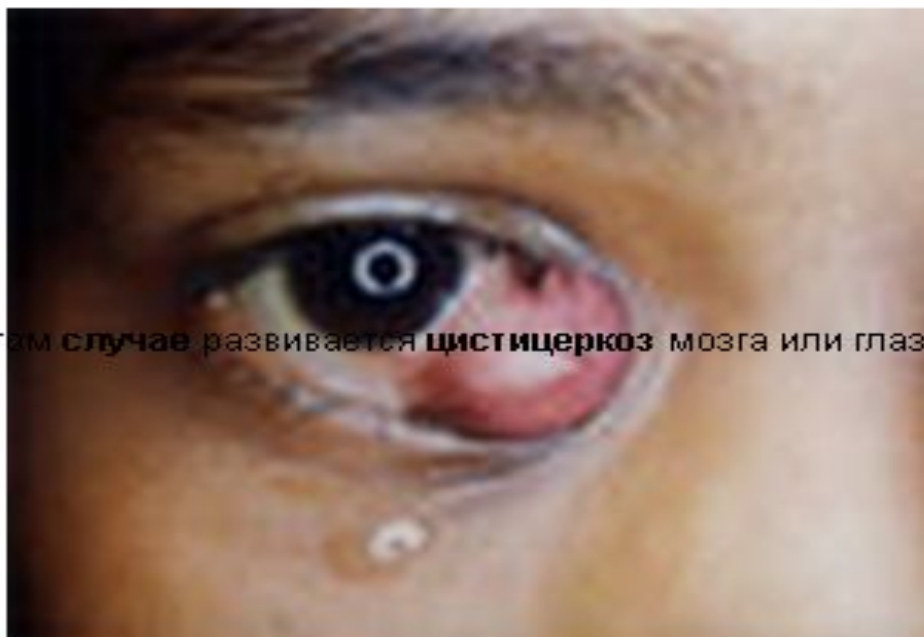Рис. 216. Цестоды, паразитирующие во взрослой стадии в кишечнике человека:

1 — цепень свиной (*Taenia solium*); **2** — цепень бычий (*Taeniarrhynchus saginatus*); **3** — лентец широкий (*Diphyllobothrium latum*). Верхний ряд — головки цестод, нижний — зрелые членики.

Половая система: а) цепней; б) лентецов







В этом случае развивается **цистицеркоз** мозга или глазной **цистицеркоз**

Различают цистицеркозы:

- **бовисный** (кр. рог. скота);
 - **целлюлозный** (свиней, собак, верблюдов и др. животных);
 - **тенуикольный** (овец, коз, свиней, верблюдов, лошадей, оленей, диких жвачных, реже кр. рог. скота,
 - **овисный** (овец, коз, верблюдов);
 - **тарандный** — паренхиматозный (сев. оленей, лосей, косуль, овец);
 - **пизиформный** (кроликов и зайцев).
-

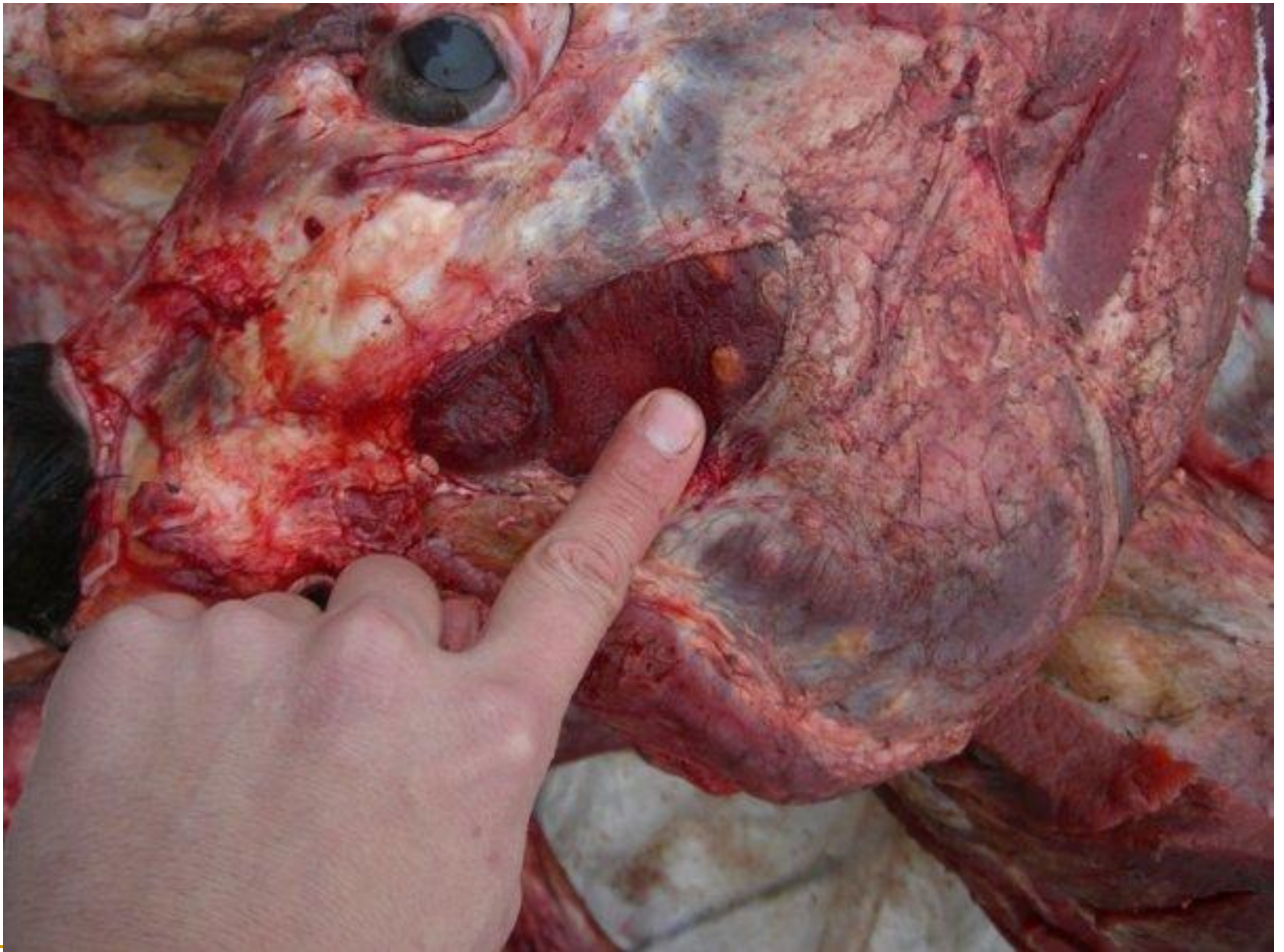
Цистицеркоз крупного рогатого скота и свиней (финнозы)

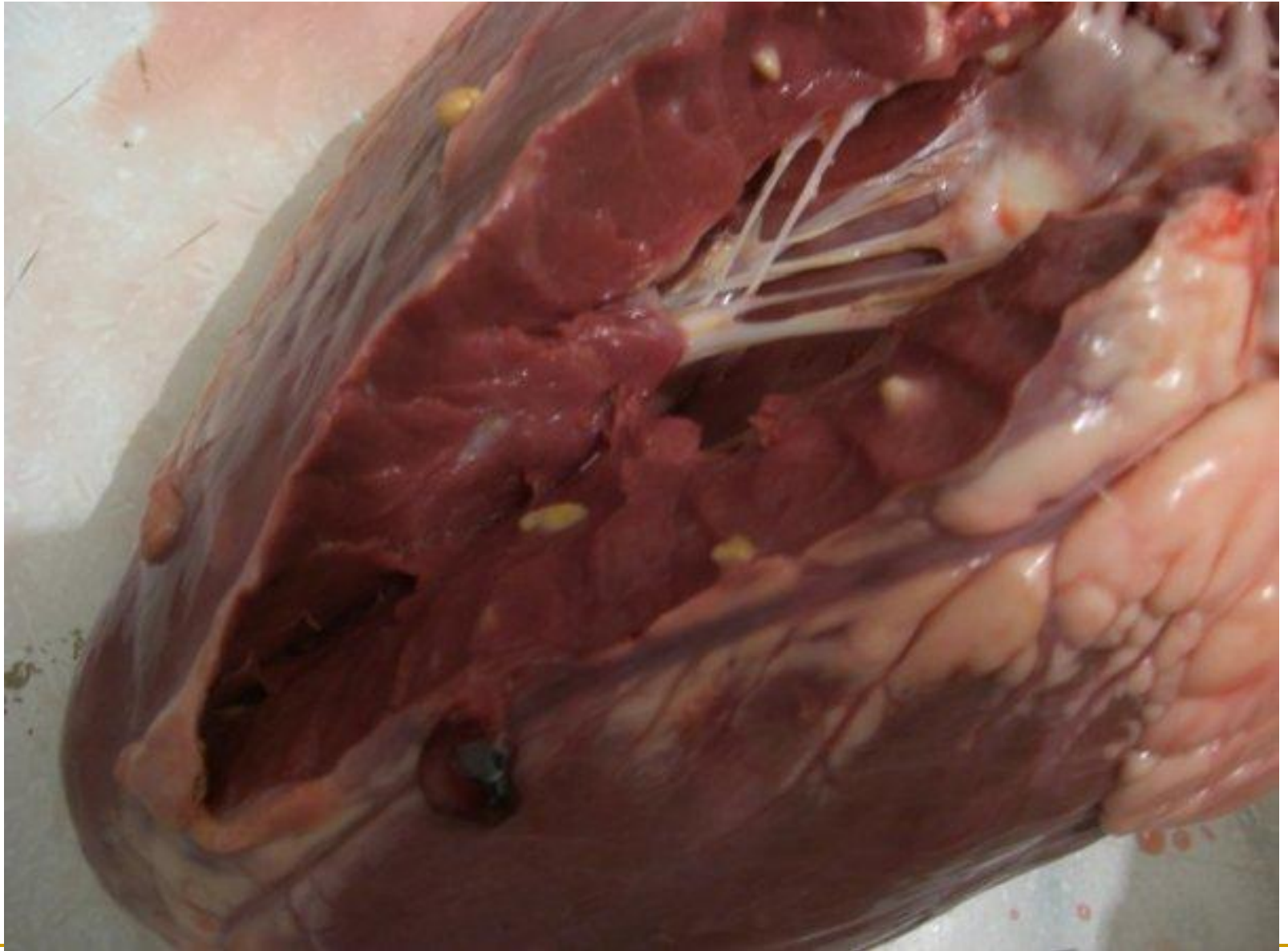- Цистицеркоз крупного рогатого скота вызывается личиночной стадией бычьего цепня
- семейства *Taeniidae*,
подотряда *Taeniata*.
- Цистицеркоз свиней — заболевание, вызывается личиночной стадией свиного солитера.

Заболевания характеризуются острым или хроническим течением в результате поражения личинками (цистицеркусами) поперечнополосатой мускулатуры промежуточных хозяев.

Место локализации личинок:
скелетная мускулатура, мышцы языка,
сердца, наружные и внутренние
жевательные мышцы, реже - печень и мозг.


-
- Вид *Cysticercus bovis* — пузырь серовато-белого цвета, овальной формы, длиной 5—9 мм и шириной 3—6 мм. На внутренней поверхности пузыря имеется одна головка с четырьмя присосками (невооруженный сколекс). Внутри пузыря содержится прозрачная жидкость.
-





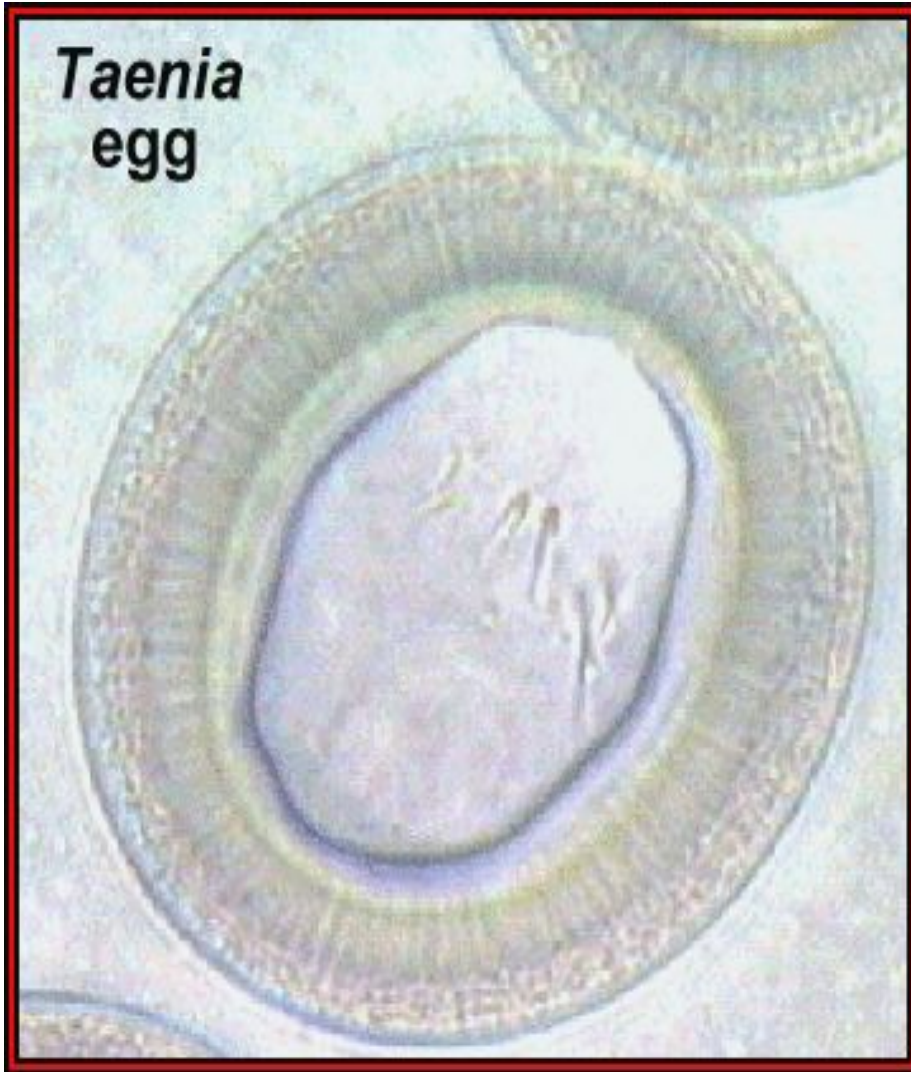
- ***Taeniarrhynchus saginatus*** (бычий цепень,) длина до 10 м и более при ширине зрелых члеников 12—14 мм. В зрелых члениках матка в виде ствола с 18—32 боковыми ответвлениями. Яйца округлой формы, с толстой двухконтурной оболочкой. Внутри расположена онкосфера (эмбриональная личинка с тремя парами крючьев).
- У людей заболевание называется тениаринхоз.

Taenia
mature proglottids

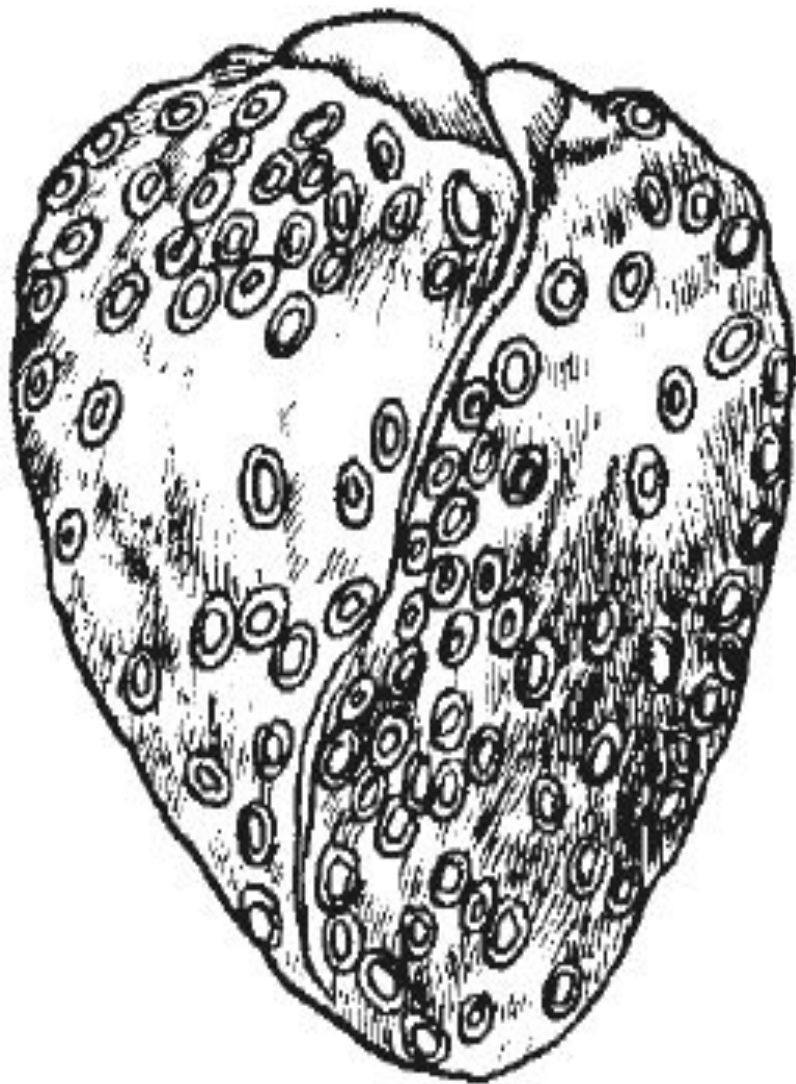


(by P.W. Pappas and S.M. Wardrop)

***Taenia*
egg**

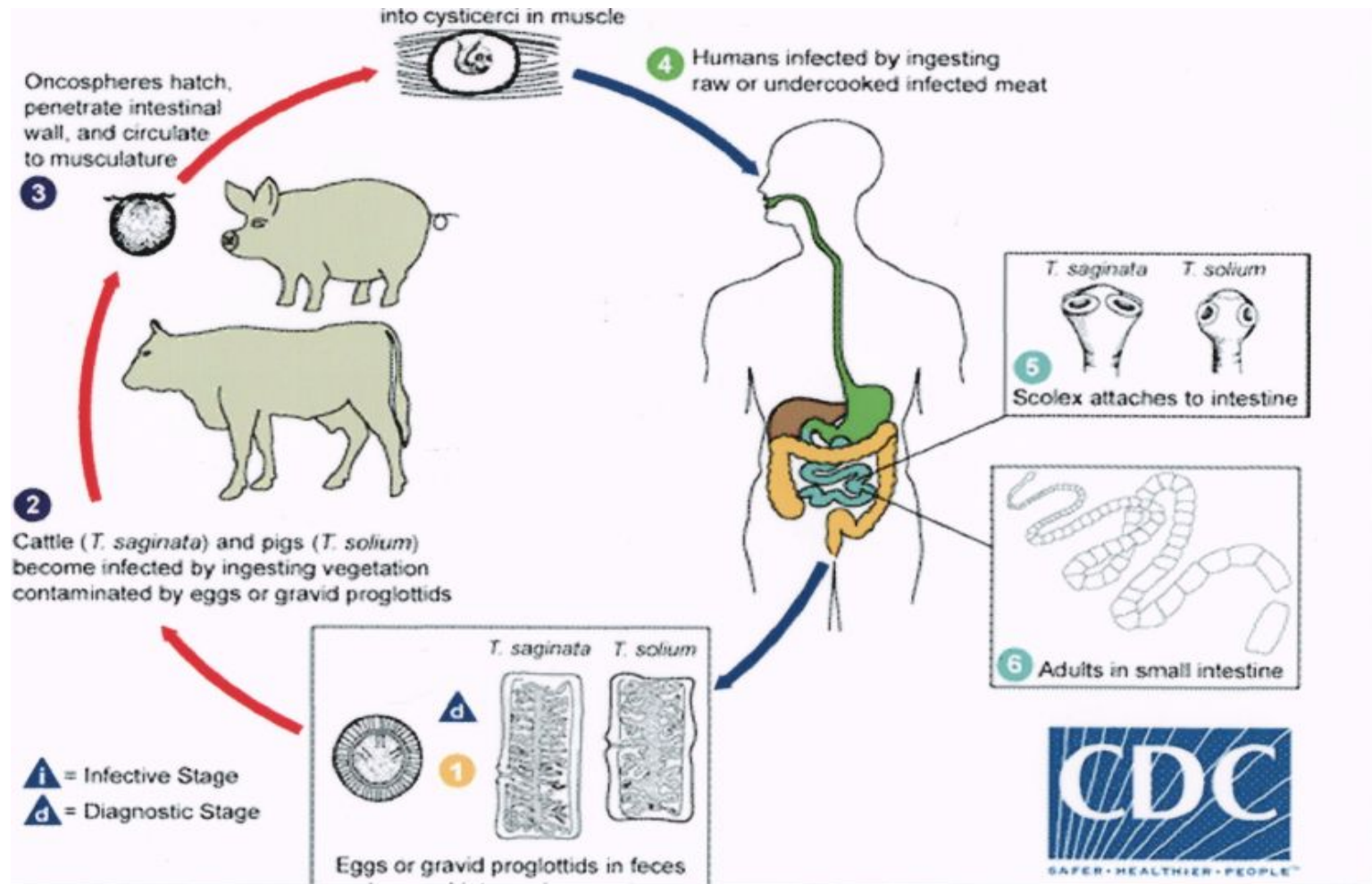


- Вид *Cysticercus cellulosae* — (личиночная стадия), пузырь эллипсоидной формы, светло-серого цвета, длиной 6—20 мм, шириной 5—10 мм.
- Половозрелая стадия — цестода *Taenia solium* (свиной солитер) достигает в длину до 3 м (реже 6 м).



-
- Тения свиная (в отличие от тениаринхуса) на сколексе имеет два ряда крючков (22—32 шт.), в зрелых члениках от основного ствола матки отходят 7—10 боковых ответвлений.
 - У людей заболевание называется тениоз.
-

Биология развития



Лечение:

Крупн. рогат. скоту

- 1. празиквантел (дронцит) в дозе 0,01г/кг по АДВ двукратно с кормом,**
- 2. панакур (22,2%-ный гранулят фенбендазола) в дозе 0,05г/кг по АДВ.**

Для лечения свиней применяют празиквантел по 0,005 г/кг веса внутрь в течение 2 сут.

Профилактика и меры борьбы.

- запрещение подворного убоя животных и реализации мясных продуктов без ветосмотра на мясокомбинатах, убойных пунктах и т. д.;**
- тщательная ВСЭ туш и мясопродуктов с/х и диких ж-х;**
- при убойных площадках, рынках организуют пункты по обезвреживанию условно годного и цистицеркозного мяса;**
- пораженные цистицерками туши категорически запрещается возвращать владельцам;**
- ветеринарно-санитарный контроль за состоянием ферм, убойных пунктов и площадок;**
- биркование убойных животных, не допускать бродяжничества;**
- тех.утилизация туш и субпродуктов при обнаружении на разрезах мышц более трех цистицерков**

Кроме того, осуществляют медико-санитарные мероприятия:

укрепление делового контакта медицинских и ветеринарных служб;

периодическая диспансеризация животноводов и населения неблагополучных хозяйств.

При обнаружении гельминтоза у людей их необходимо дегельминтизировать в условиях медицинских учреждений и провести профилактику рассеивания яиц и члеников гельминта;

создание на животноводческих фермах санитарно-гигиенических условий, (т. е устройство

**общественных и индивидуальных туалетов),
проведение систематического контроля за их
санитарным состоянием с целью профилактики
инвазии;
соблюдение человеком мер личной гигиены;
не употреблять в пищу сырое, непроваренное или
непрожаренное мясо и внутренние органы.
санитарно-гельминтологическое просвещение
населения как ветеринарными, так и медицинскими
работниками.**

Спасибо за внимание!
