МИНИСТЕРСТВО ЗДРАВООХРАНЕНИЯ
РОССИЙСКОЙ ФЕДЕРАЦИИ

Новосибирский филиал ФГАУ НМИЦ **«МНТК «Микрохирургия глаза» им. С.Н.Федорова»**
Минздрава России

ГИПЕРФУНКЦИЯ НИЖНИХ КОСЫХ МЫШЦ: КЛИНИКА, ДИАГНОСТИКА, ЛЕЧЕНИЕ

СТРУКТУРА УЧЕБНОГО СОДЕРЖАНИЯ

1. Биомеханика экстраокулярных мышц
   1.1. Биомеханика m. obliqus inferior
2. Клиническая симптоматика
3. Гиперфункция m. obliqus inferior
   3.1. Место в классификации патологии глазодвигательной системы
   3.2. Первичная гиперфункция
   3.3. Вторичная гиперфункция
   3.4. Дифференциальная диагностика
   3.5. Клиническая оценка степени гиперфункции

СТРУКТУРА УЧЕБНОГО СОДЕРЖАНИЯ

4. Хирургическое лечение

   4.1. Показания для хирургического лечения

   4.2. Тактика хирургического лечения первичной гиперфункции m. obliqus inferior

   4.3. Хирургическая техника ослабления m. obliqus inferior

   4.4. Тактика хирургического лечения вторичной гиперфункции m. obliqus inferior

5. Заключение

БИОМЕХАНИКА ЭКСТРАОКУЛЯРНЫХ МЫШЦ

Биомеханика экстраокулярных мышц*

Мышца	Первичное	Вторичное	Третичное
m. rectus medialis	Приведение (99,9%)	-	-
m. rectus lateralis	Отведение (99,9%)	-	-
m. rectus inferior	Опускание (73%)	Эксциклодукция (17%)	Приведение (10%)
m. rectus superior	Поднимание (75%)	Инциклодукция (16%)	Приведение (9%)
m. obliqus inferior	Эксциклодукция (59%)	Поднимание (40%)	Отведение (1%)
m. obliqus superior	Инциклодукция (65%)	Опускание (32%)	Отведение (3%)

** Noorden G.K. von, Campos E.C. Binocular vision and ocular motility: theory and management of strabismus. – St. Louis: Mosby, 2002. 653 p.*

1. Биомеханика m. obliqus inferior

Действие m. obliqus inferior из прямой позиции взора

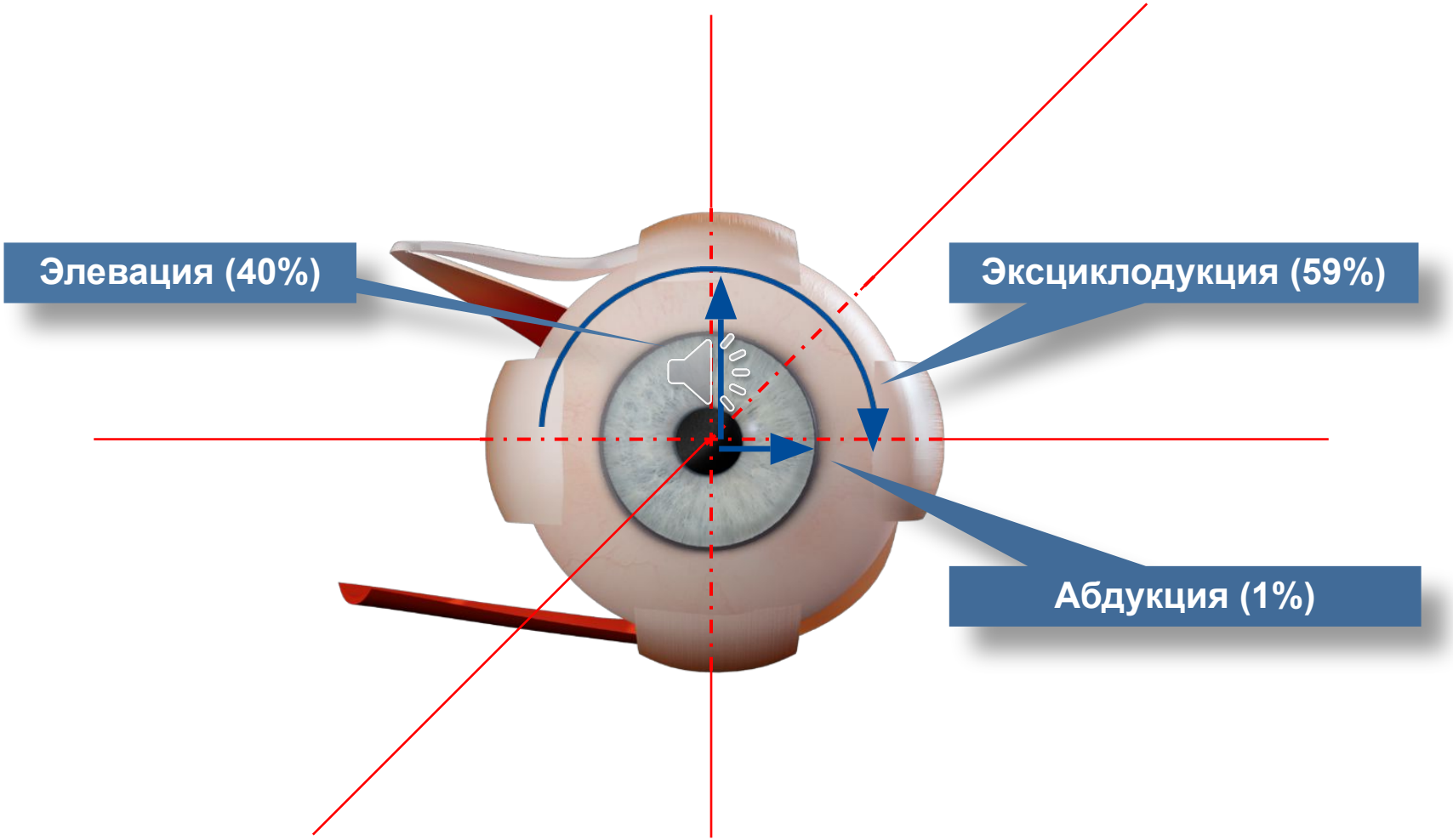

Эксциклодукция

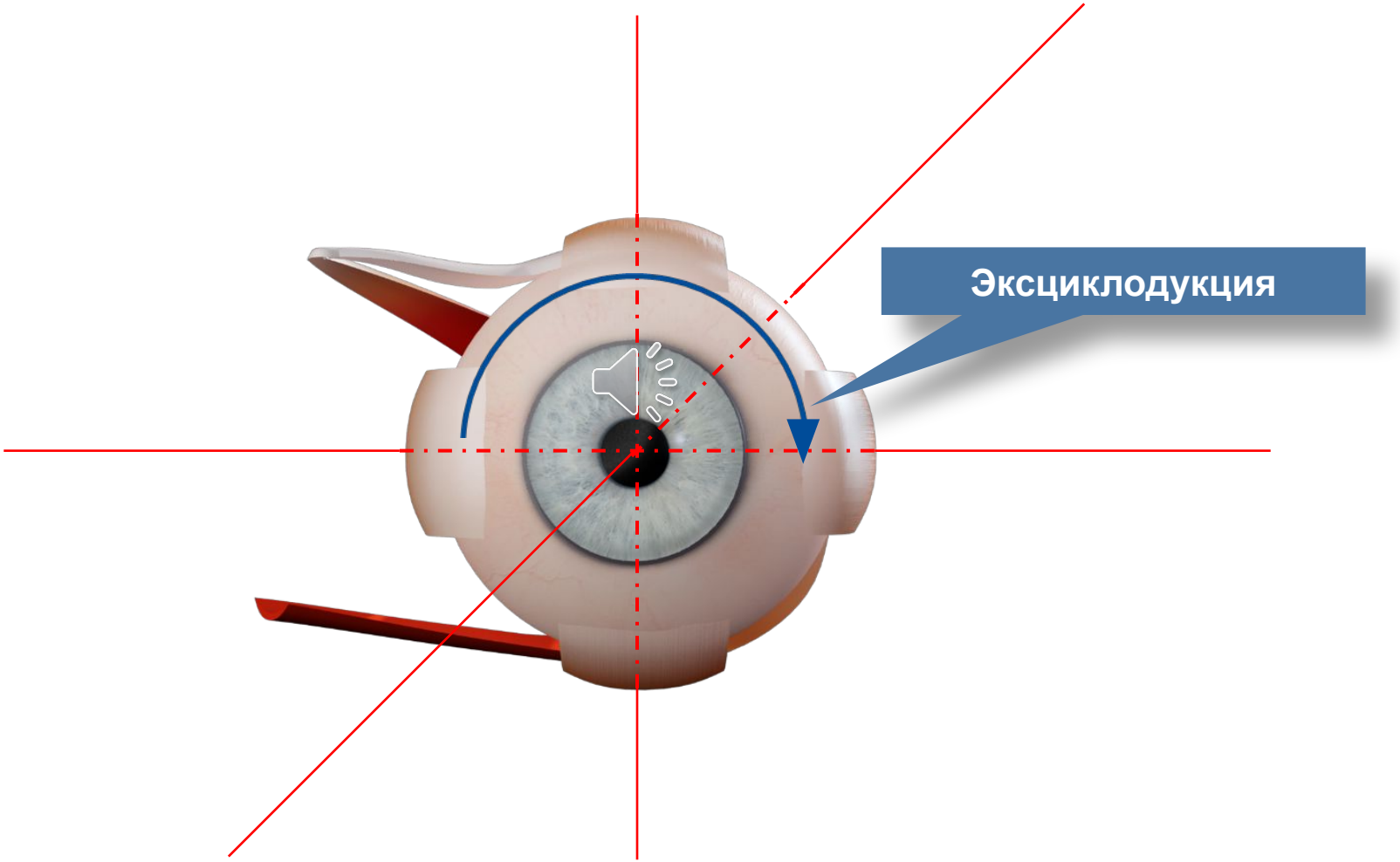

Эксциклодукция (в норме – ортотропия)

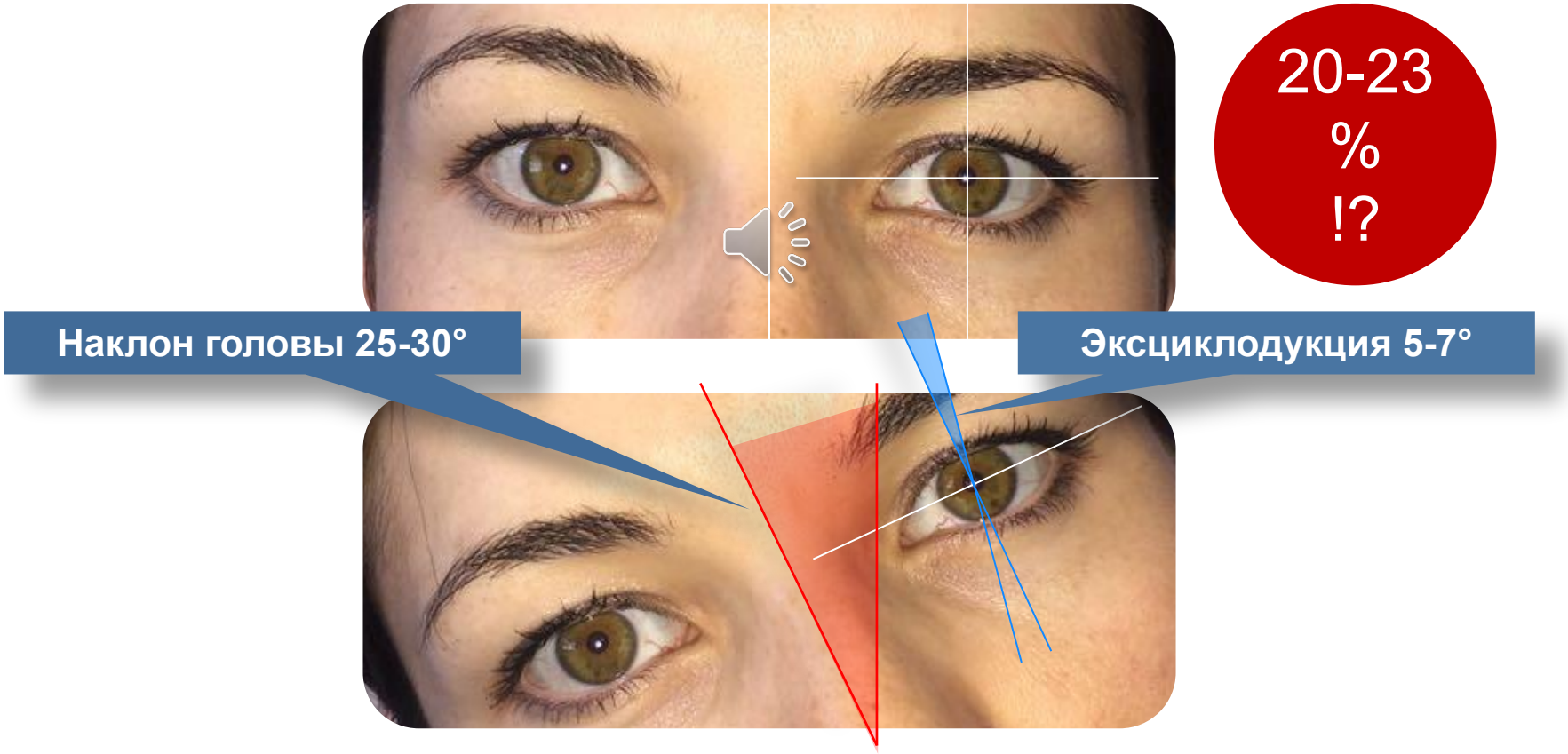

Эксциклодукция (в норме – ортотропия)

20-23 % !?

Наклон головы 25-30°

Эксциклодукция 5-7°

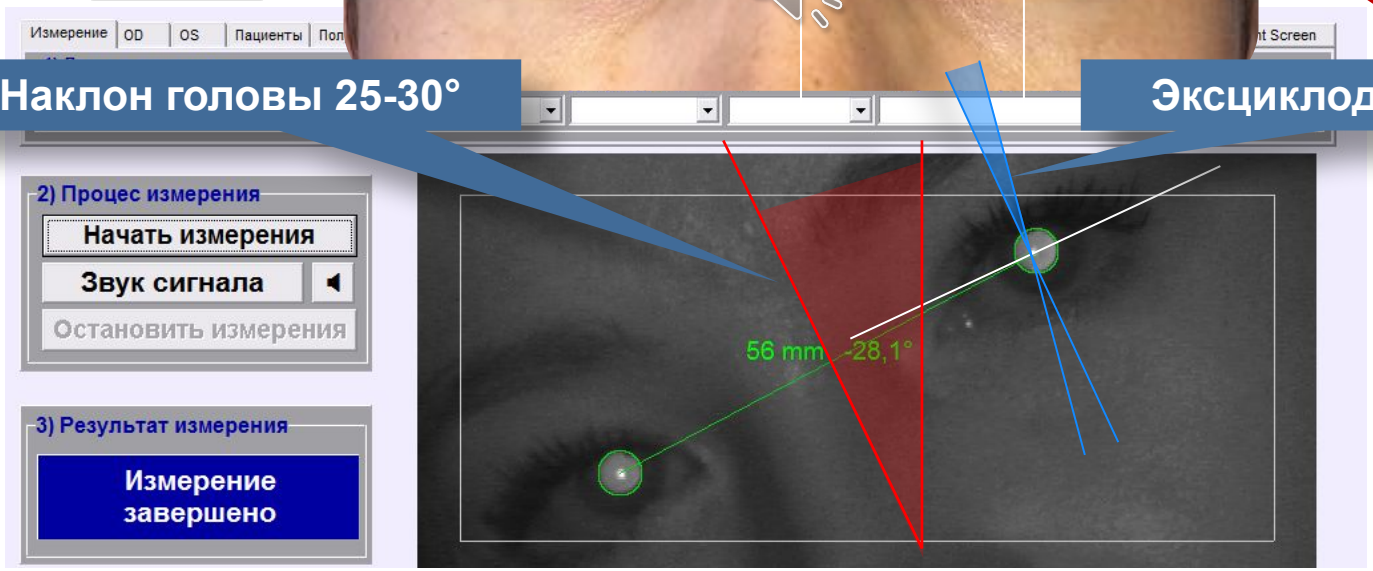

Эксциклодукция (в норме – ортотропия)

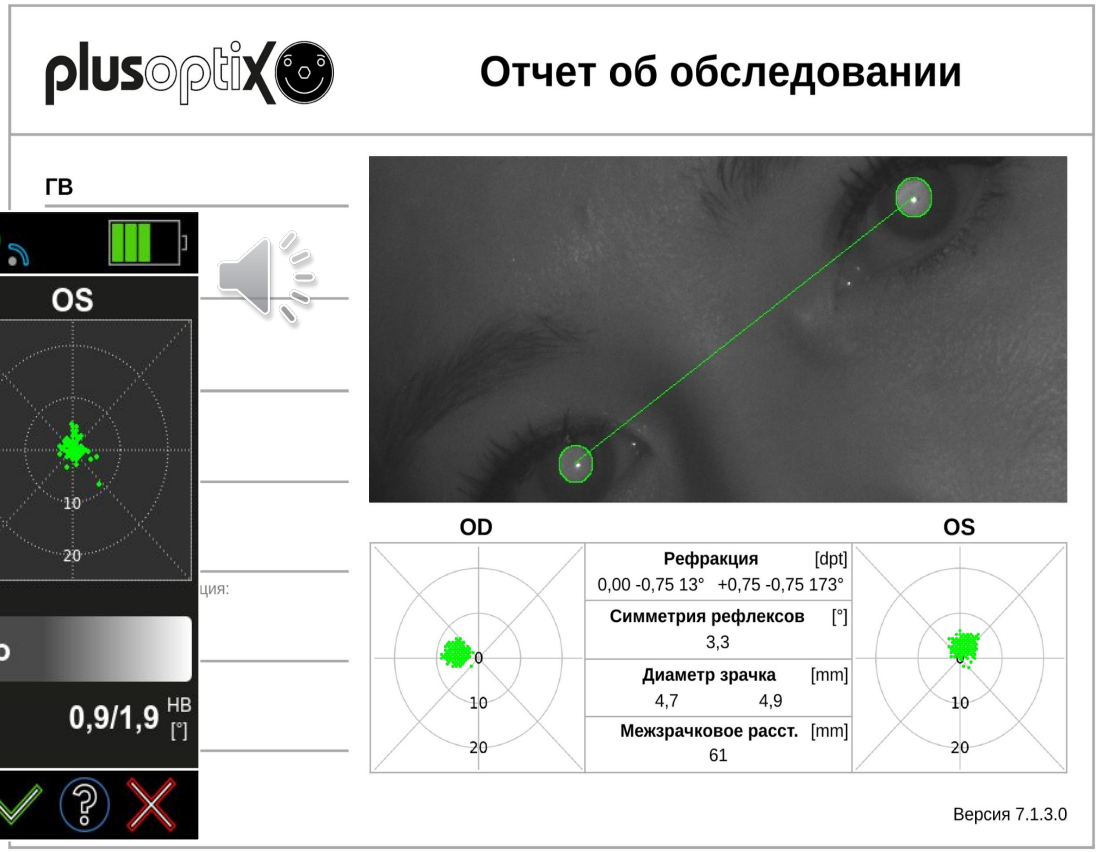

Эксциклодукция ↑ в отведении (36-39°)

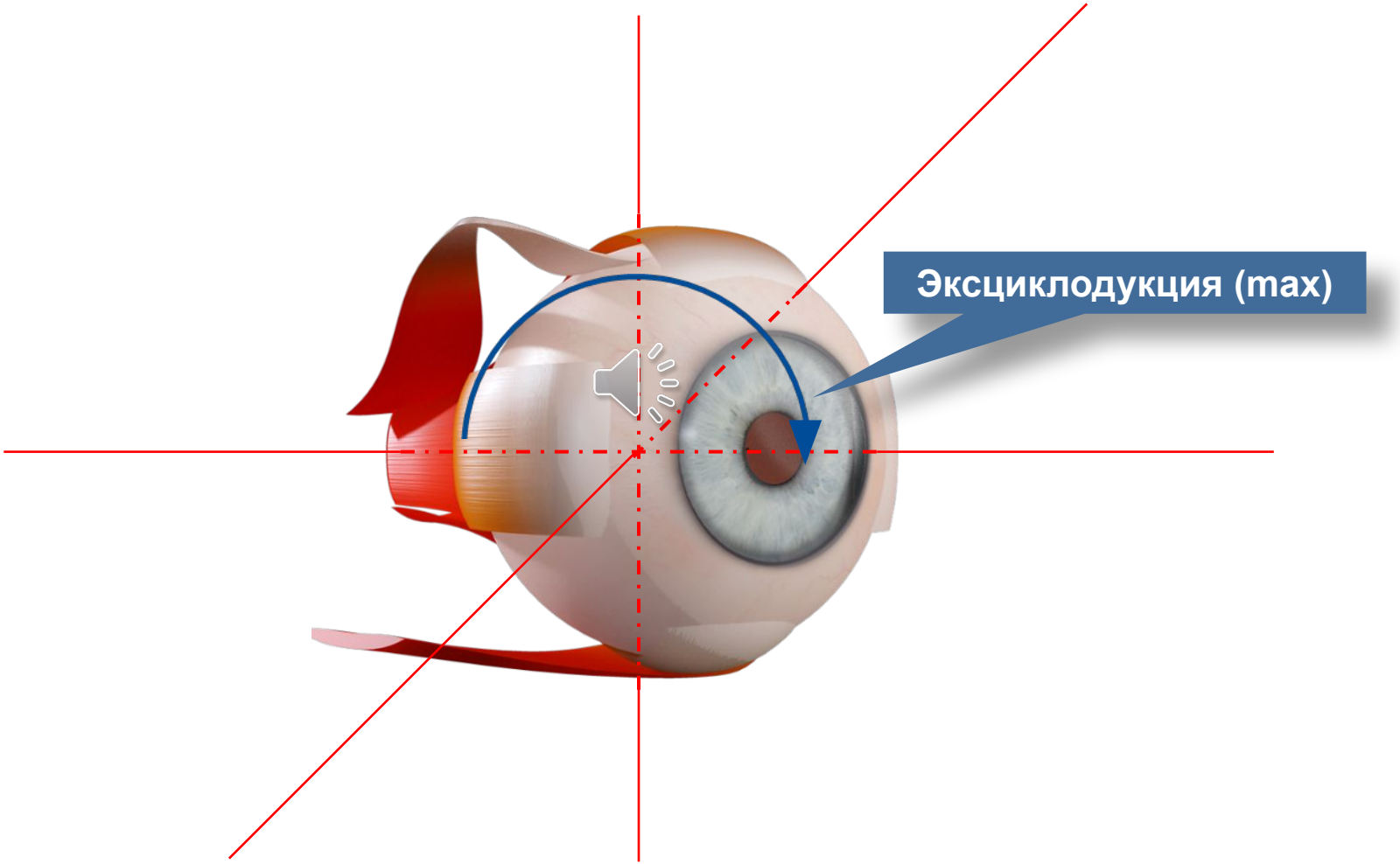

Элевация

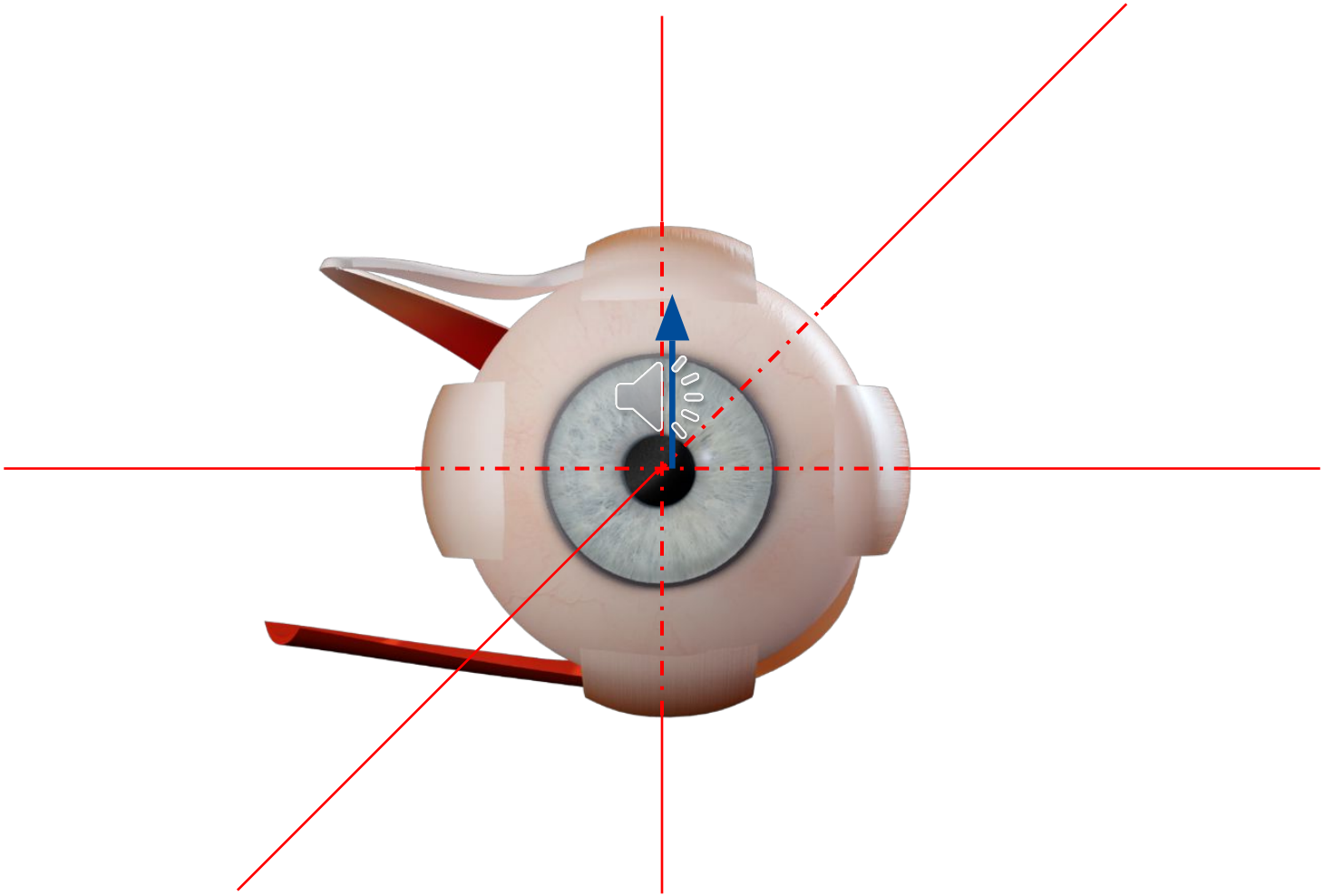

Элевация максимальная в приведении (51-54°)

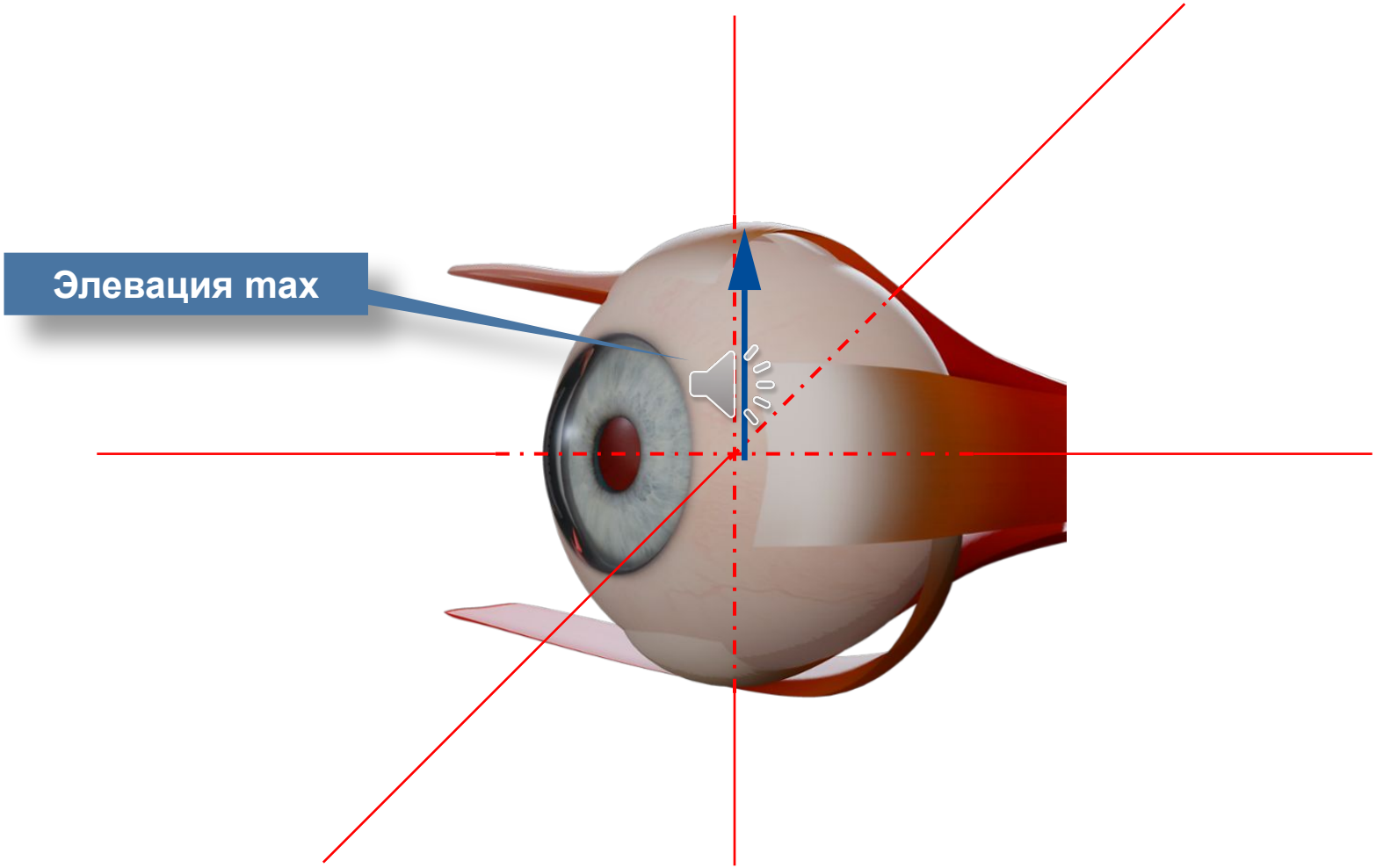

Элевация в приведении (в норме – ортотропия)

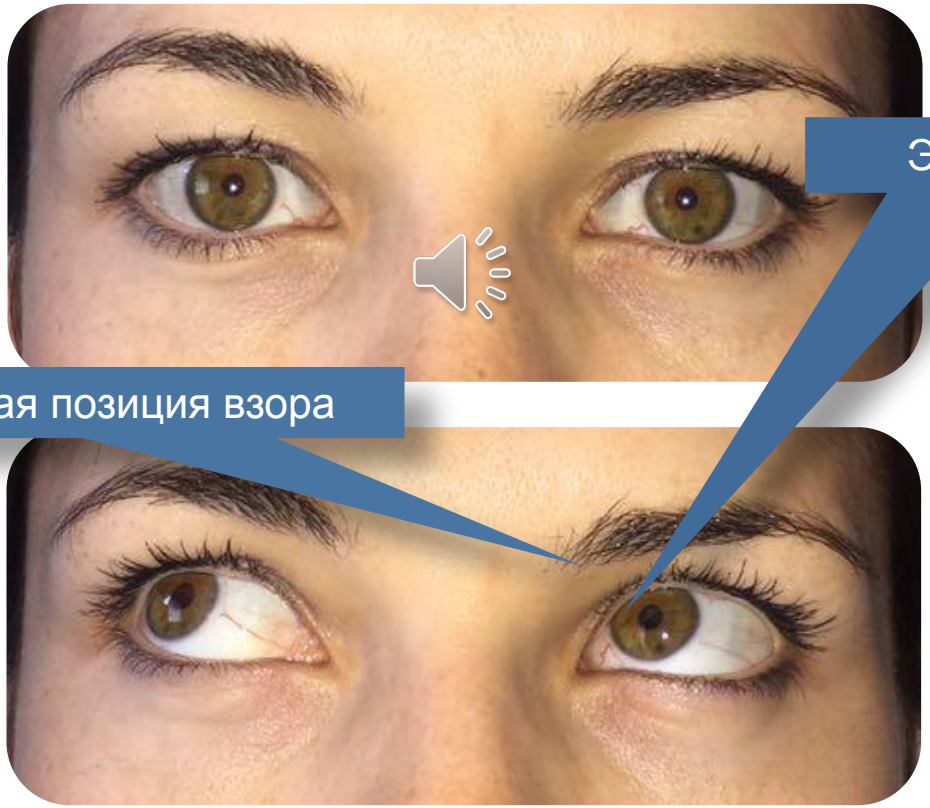

Значимость m. obliqus inferior в абдукции условная

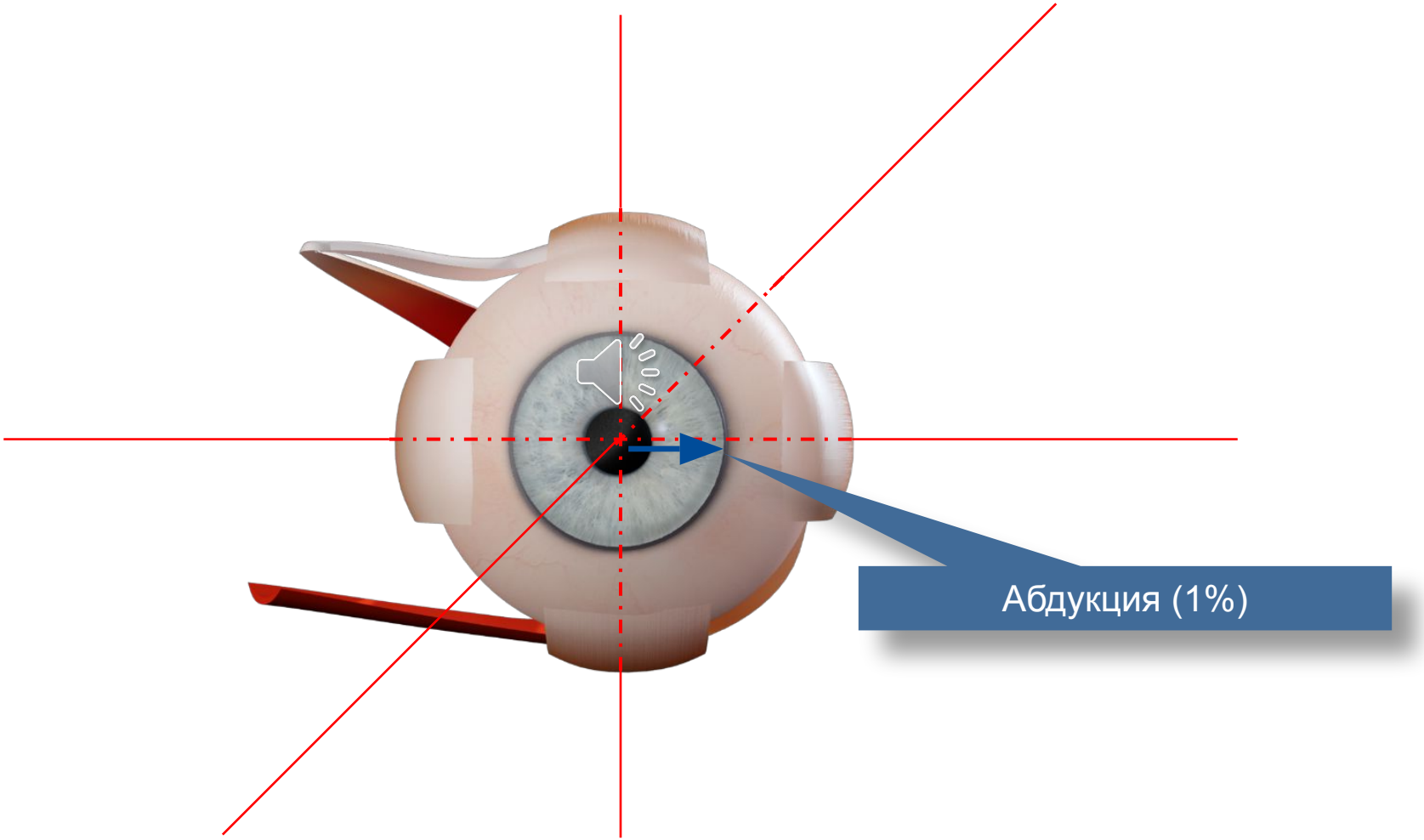

Функциональная роль дистальной и проксимальной порции

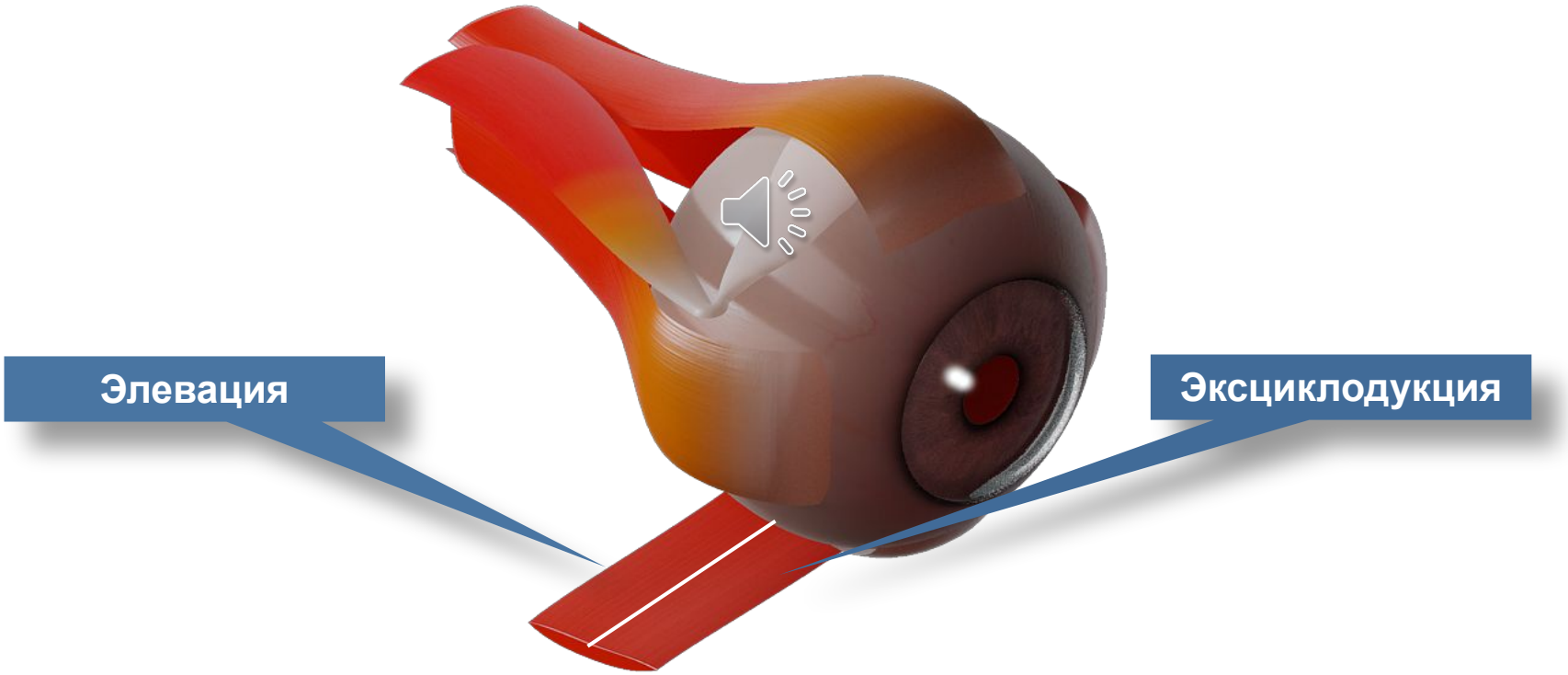

КЛИНИЧЕСКАЯ СИМПТОМАТИКА

Вертикальная диплопия

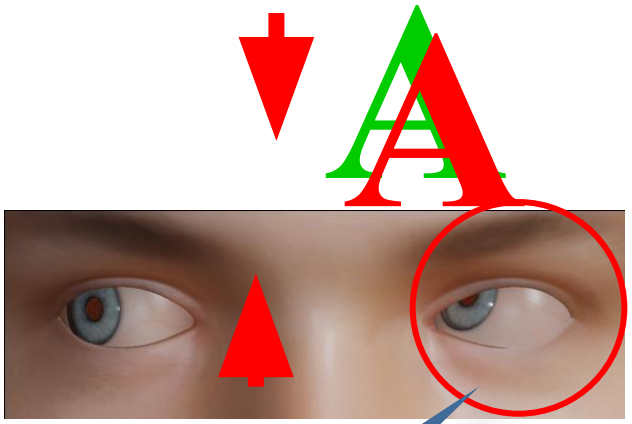

Гипертропия



Ортотропия

Вертикальная диплопия

Объективная симптоматика:

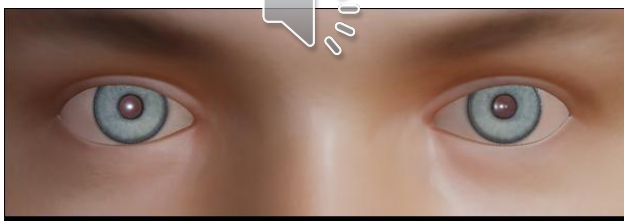



Избегает проблемный взор

Компенсаторный поворот головы

Торсионная диплопия

Торсионная





Ортотропия

Эксциклотропия

Торсионная диплопия

Объективная симптоматика:





Компенсаторный наклон головы

Избегает проблемный взор

Горизонтальная диплопия при V(Y) синдроме

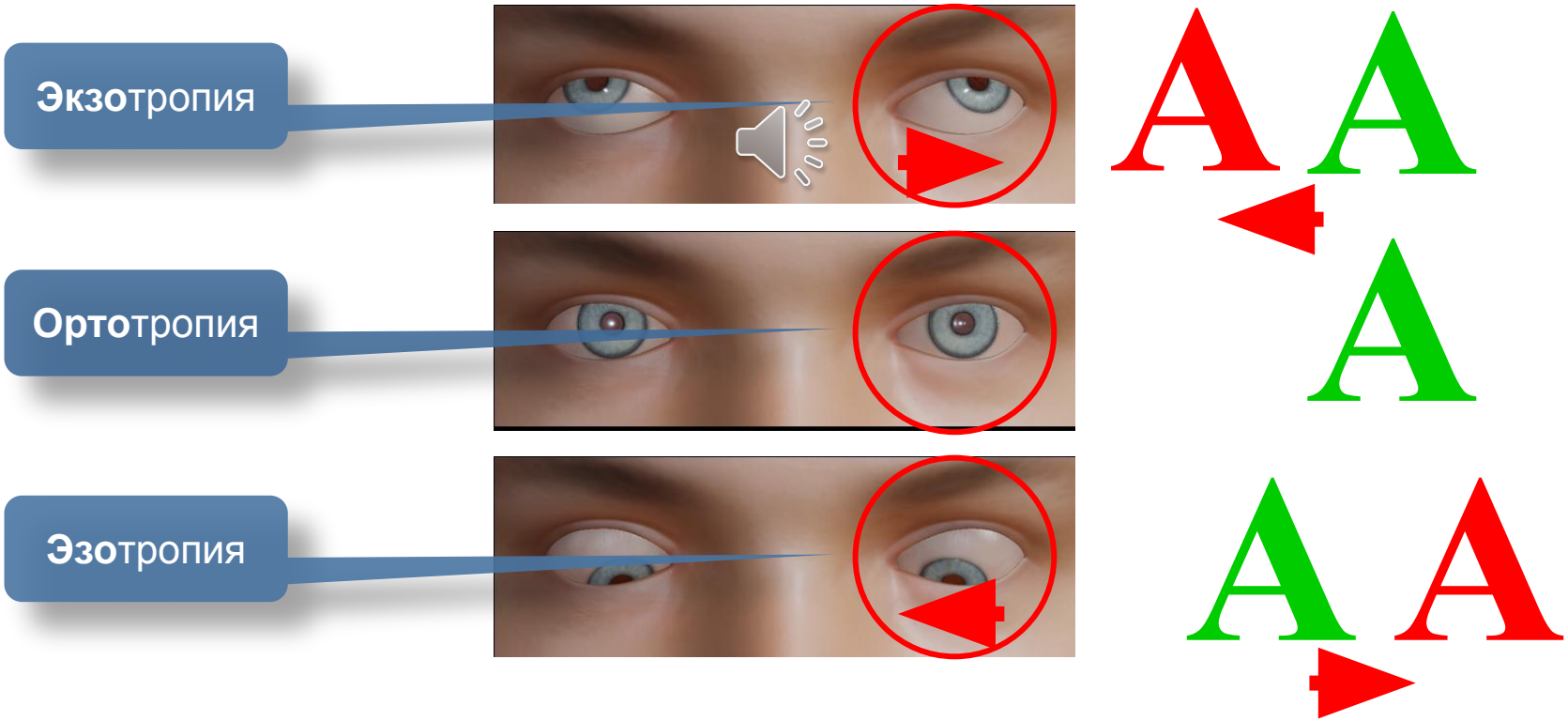

Горизонтальная диплопия при V(Y) синдроме

Объективная симптоматика:

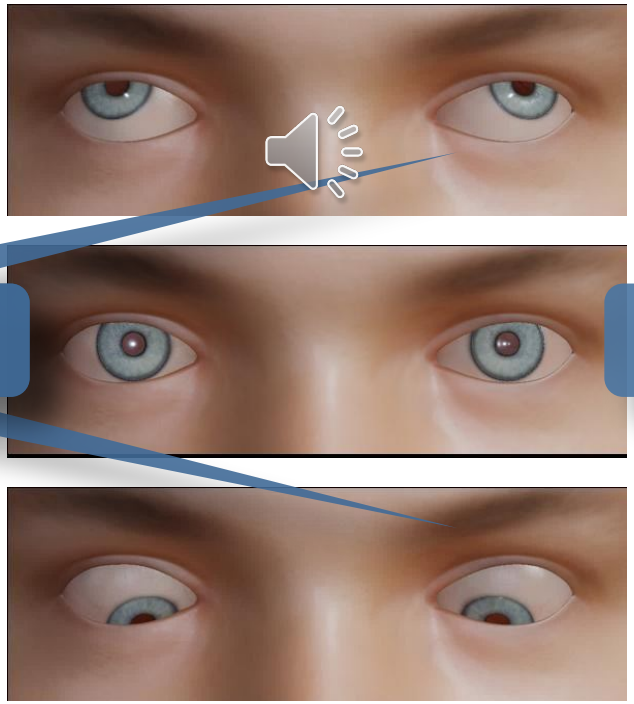

Избегает проблемный взор

Компенсаторное положение головы

ГИПЕРФУНКЦИЯ M. OBLIQUS INFERIOR

1. Место в классификации патологии глазодвигательной системы

Гиперфункция m. obliqus inferior

Оверэлевация в аддукции
(**CEMAS** – A **C**lassification of **E**ye **M**ovement **A**bnormalities and **S**trabismus, 2001)

Первичная

Вторичная

2. Первичная гиперфункция

Первичная гиперфункция

Частота в страбизмологической популяции:

Младенческая эзотропия	72%*
Приобретенные гетеротропии	> 30%*
Гипертропия	16,7%**

Всегда ли мы её видим и ищем?

** American Academy of Ophthalmology. Pediatric Ophthalmology and Strabismus. Basic and Clinical Science Course. San Francisco: American Academy of Ophthalmology; 2010.*

*** Wilson M.E., Parks M.M. Primary inferior oblique overaction in congenital esotropia, accommodative esotropia, and intermittent exotropia. Ophthalmology 1989;96:950-955*

Первичная гиперфункция

1. Дисбаланс биомеханики m. obliqus superior и m. obliqus inferior

M. obliqus inferior	42*-40** %	подниматель
M. obliqus superior	32**-37* %	опускатель



** Anderson J.R. Sidelights on the inferior oblique muscle // brjopthal00650-0139.pdf*

*** Noorden G.K. von, Campos E.C. Binocular vision and ocular motility: theory and management of strabismus. – St. Louis: Mosby, 2002. 653 p.*

Первичная гиперфункция

2. Дистопия прямых мышц*, гипотопия наружных прямых мышц (интраоперационно) **.



** Kenneth W. Wright. Chapter 9: Alphabet Patterns and Oblique Muscle Dysfunctions. Handbook of pediatric strabismus and amblyopia // Springer Science + Business Media. New York. 2003*

*** Плисов И.Л., Черных В.В., Пущина В.Б., Анциферова Н.Г., Гладышева Г.В. Первичная гиперфункция нижних косых мышц. Литературный обзор // Офтальмохирургия. – 2019; – № 1; – С. 87-92.*

Первичная гиперфункция

3. «Длительная окклюзия глаза может индуцировать гиперфункцию нижней косой мышцы у человека без косоглазия с нормальным стереопсисом».*

«У людей мозг использует визуальный и гравитационный сенсорный сигнал для калибровки тонуса экстраокулярных мышц в начальной плоскости».*

«Ранняя потеря бинокулярного зрения воспринимается центральной вестибулярной системой как дальнейший шаг, требующий увеличения тонуса к экстраокулярным мышцам и проявляющийся в виде первичной гиперфункции косой мышцы».*

** Brodsky M.C., Donahue S.P. Primary oblique muscle overreaction // Arch Ophthalmol. 2001; 119:1307-1314*

Гипотезы

1. Назначение окклюзии детям с возникшей эзотропией и имеющимся бинокулярным зрением провоцирует развитие первичной гиперфункции нижних косых мышц*.

Профилактика развития первичной гиперфункции:

✔ Обоснована призматическая коррекция, хемоденервация или ранняя хирургия эзодевиации (при сохранении косоглазия после полной коррекции аметропии).

** Плисов И.Л., Анциферова Н.Г., Пущина В.Б. Первичная гиперфункция нижней косой мышцы при младенческой эзотропии: можем ли мы предотвратить её развитие? // Невские горизонты – 2018. Материалы научной конференции с международным участием. – Санкт-Петербург, 2018. – С. 155-156.*

Гипотезы

2. Появление гиперфункции нижней косой мышцы в отдаленном послеоперационном периоде после её устранения (значимого уменьшения) в результате успешно проведенной хирургии*.

Профилактика рецидива первичной гиперфункции:

✔ тактика, направленная на раннее восстановление бинокулярного зрения: призматическая коррекция, хемоденервация или хирургия эзодевиации вторым этапом через 3-6 месяцев.

** Плисов И.Л., Анциферова Н.Г., Пущина В.Б. Первичная гиперфункция нижней косой мышцы при младенческой эзотропии: можем ли мы предотвратить её развитие? // Невские горизонты – 2018. Материалы научной конференции с международным участием. – Санкт-Петербург, 2018. – С. 155-156*

Дизайн исследования

Ретроспективный анализ возникновения первичной гиперфункции у 572 пациентов с эзотропией, возникшей в возрасте до 9 месяцев*.

Попеременная окклюзия	193 чел.
Призматическая коррекция	78 чел.
Бирецессия медиальных	217 чел.
Бихеморецессия медиальных	84 чел.

** Плисов И.Л., Анциферова Н.Г., Пущина В.Б. Первичная гиперфункция нижней косой мышцы при младенческой эзотропии: можем ли мы предотвратить её развитие? // Невские горизонты – 2018. Материалы научной конференции с международным участием. – Санкт-Петербург, 2018. – С. 155-156*

Сравнительная оценка

Сравнительная оценка частоты возникновения первичной гиперфункции при различных тактиках лечения младенческой эзотропии.

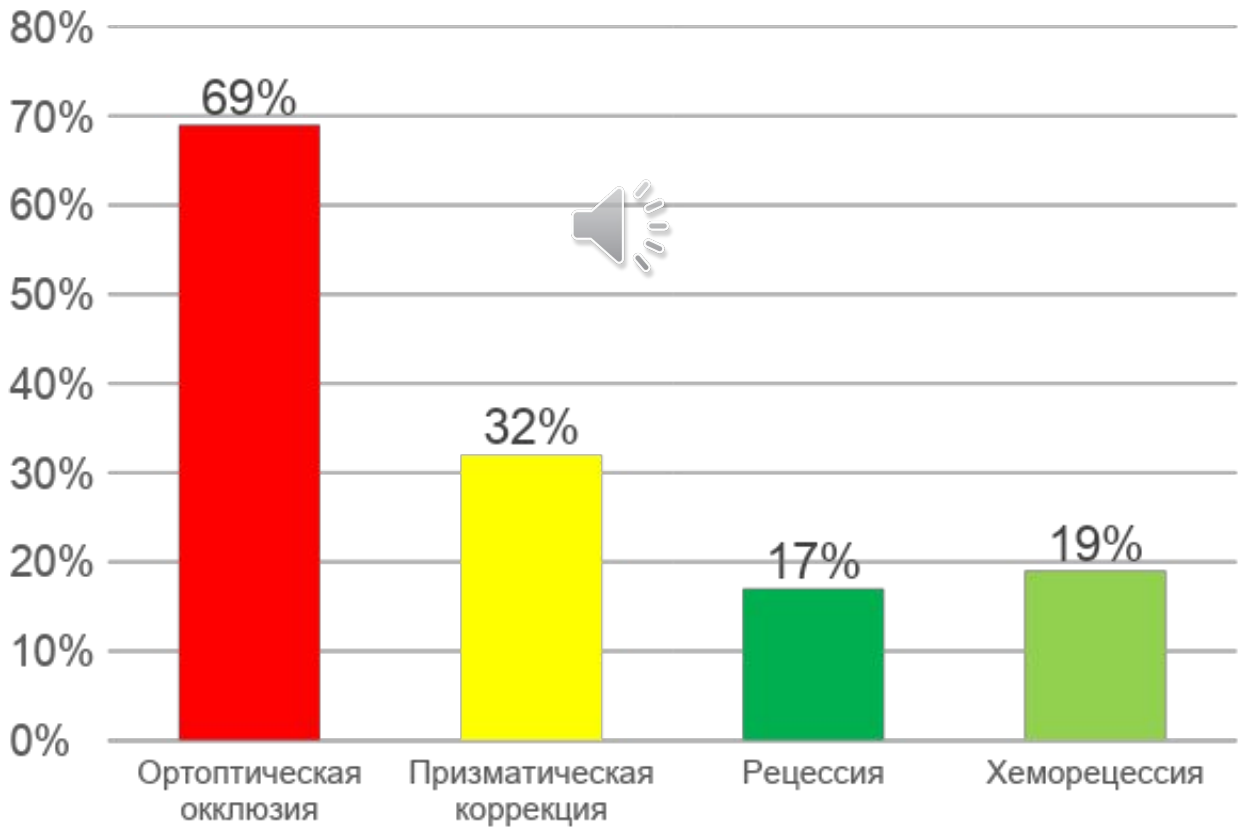

Сравнительная оценка

Сравнительная оценка возникновения степени первичной гиперфункции при различных тактиках лечения младенческой эзотропии.

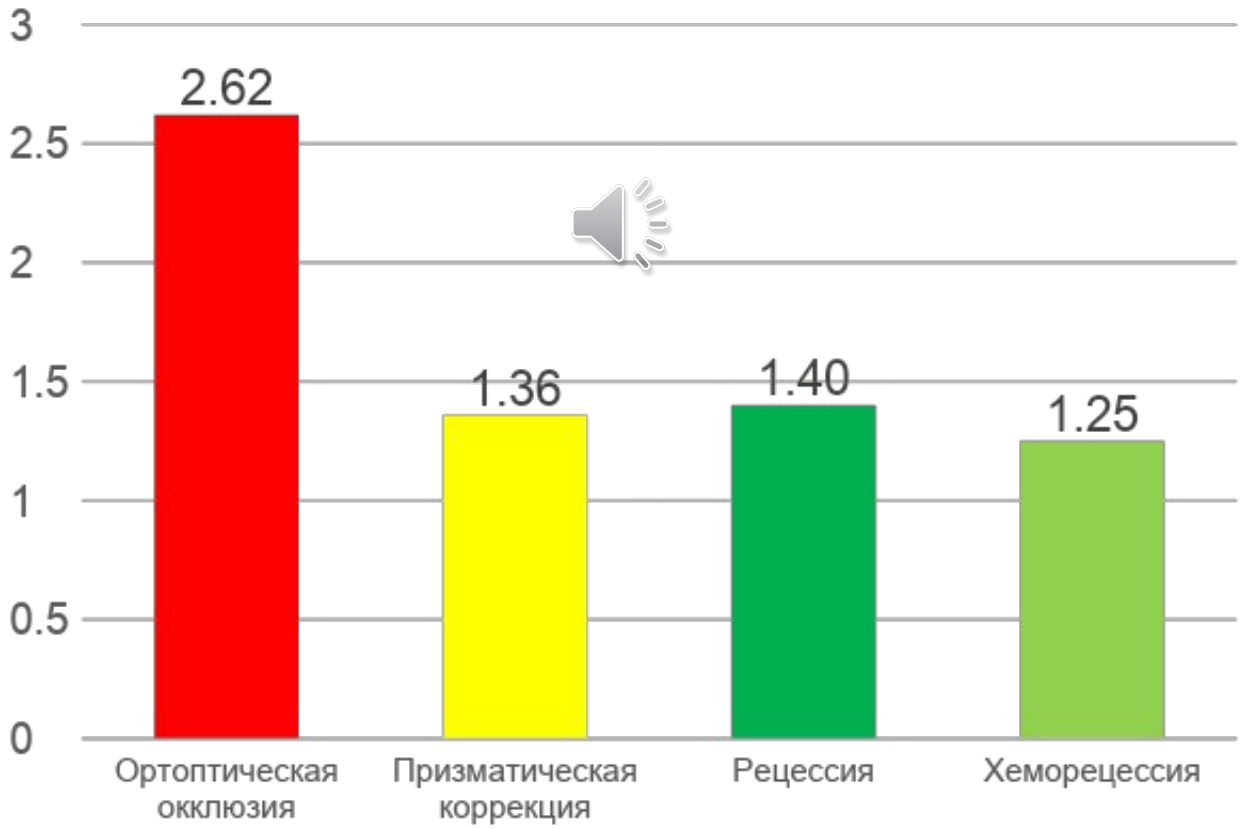

3. Вторичная гиперфункция

Вторичная гиперфункция

Парез экстраокулярных мышц:

1. Ипсилатеральная m. obliqus superior — Антагонист - опускатель
2. Контралатеральная m. rectus superior — Синергист - подниматель

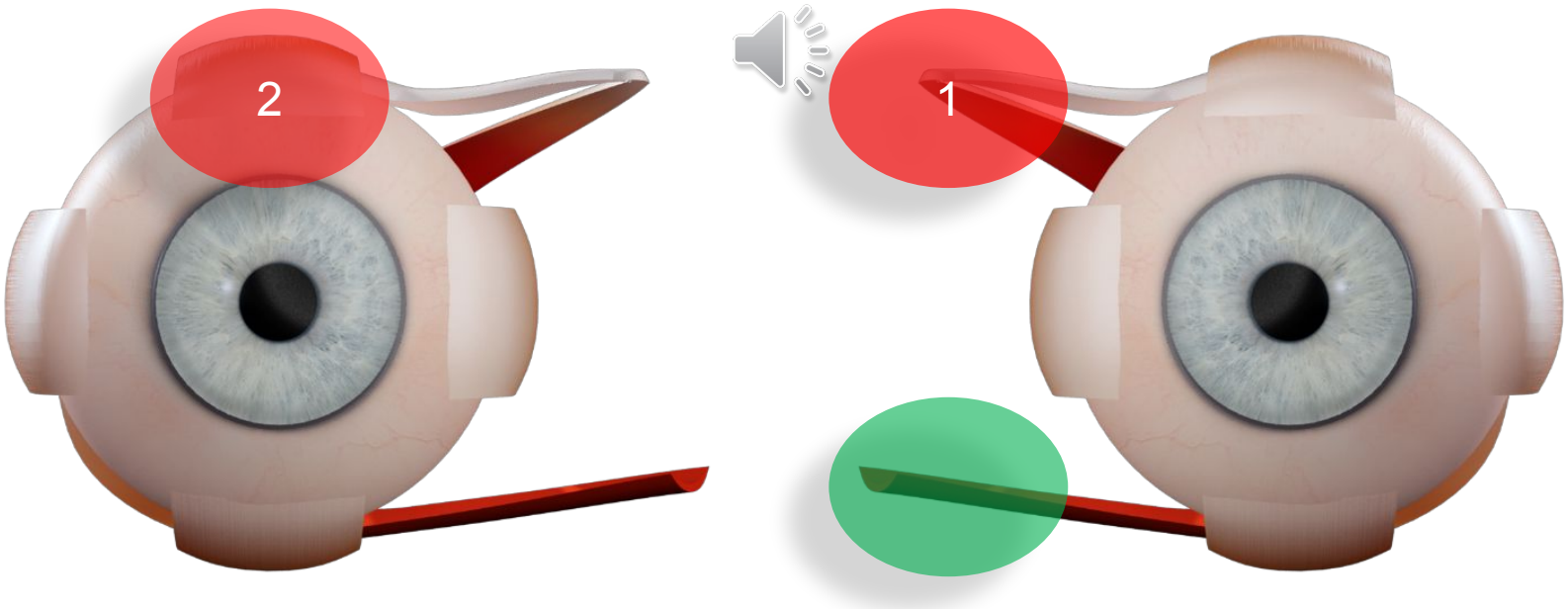

Гиперфункция возникает при фиксации паретичным глазом!

4. Дифференциальная диагностика

Первичная vs вторичная гиперфункция

Клинические симптомы	Первичная	Парез n. trochlearis
Вертикальная девиация в прямой позиции взора	Минимальная или нет	Выраженная
Функциональность m.o.s.	Нормальная	Гипофункция
Компенсаторный наклон головы	Нет	Есть к противоположной стороне
Тест 3-шага (субъективная торсия)	Нет	Да
Превалирование вертикальной девиации	Вверху	Зависит от степени и стадии пареза
Латеральность	Чаще билатеральная	Чаще монолатеральная
V синдром	Возможен	Возможен
Сочетанная эзотропия	Обычно Да	Нет
Начало	В 1-2 года	После травмы или др.
Диплопия, астенопия	Нет	Да

5. Клиническая оценка степени гиперфункции

Шкала степеней дисфункции

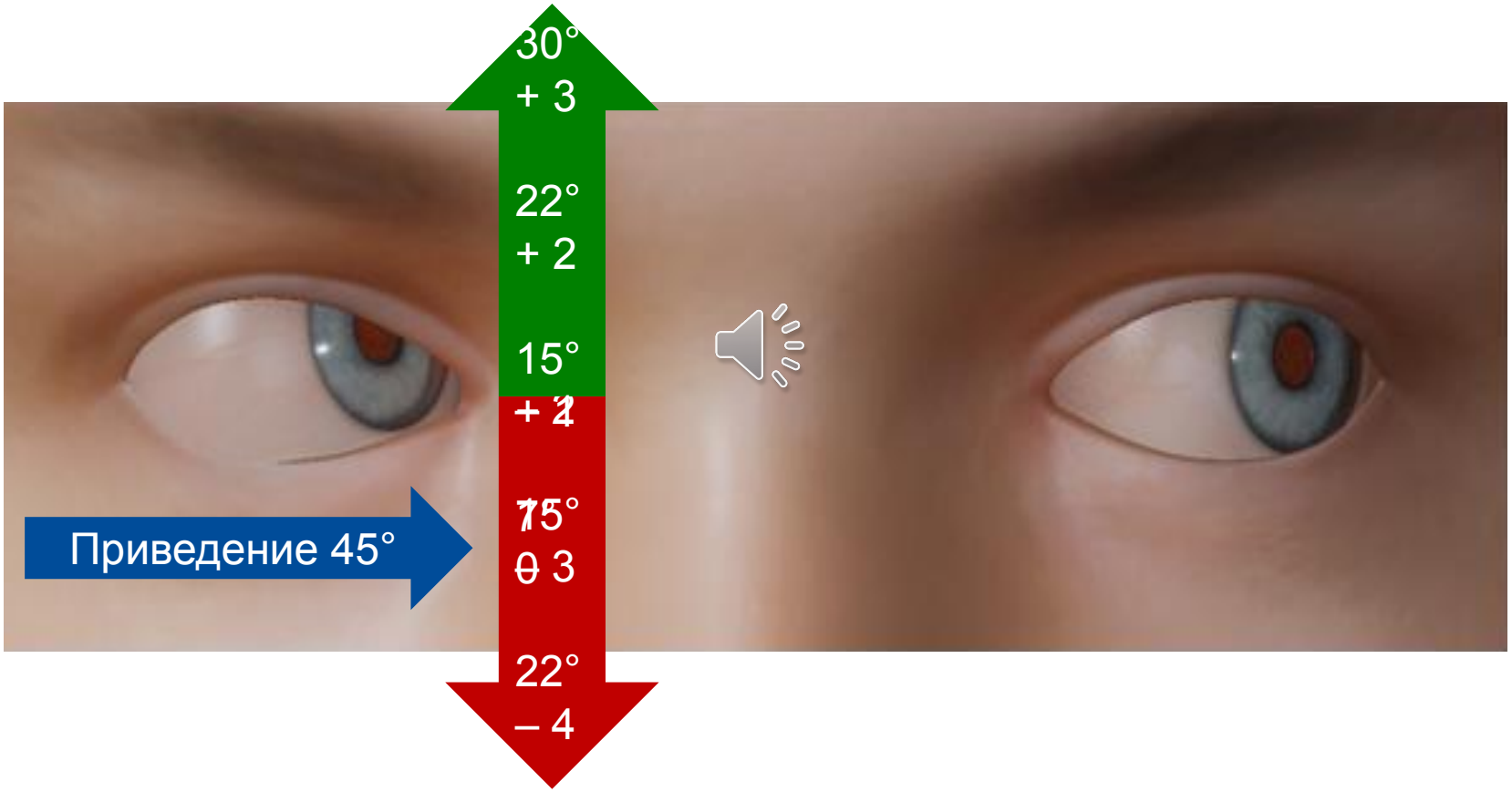

ХИРУРГИЧЕСКОЕ ЛЕЧЕНИЕ

Хирургия нижней косой мышцы

«Хирургия нижней косой мышцы – последний бастион нарушений глазодвижения, который должен быть завоёван.»

Parks M.M. (1991)

1. Показания для хирургического лечения

Показания для хирургического лечения

1. Гиперфункция нижней косой мышцы степенью + 2 и более (гипертропия в приведении более 8°).*
2. Гиперфункция меньшей степени с V синдромом, превышающим 15 пр. дптр. *
3. При билатеральной ассиметричной гиперфункции показана билатеральная хирургия даже при гиперфункции степенью + 1 на одном из глаз. *
4. Если присутствует амблиопия (функциональное неравенство глаз 0,2 и более), целесообразно выполнить операцию на амблиопичном глазу. *

Компенсаторный контралатеральный поворот головы. **

Компенсаторный контралатеральный наклон головы. **

** Kenneth W. Wright. Color Atlas of Strabismus Surgery: Strategies and Techniques. Springer Science & Business Media, 2007. – 233 p*

*** Плисов И.Л., Черных В.В., Пущина В.Б., Анциферова Н.Г., Гладышева Г.В. Первичная гиперфункция нижних косых мышц. Литературный обзор // Офтальмохирургия. – 2019; – № 1; – С. 87-92*

Показатель успешности хирургии

Остаточная гиперфункция степенью не превышающей + 1 (гипертропия в приведении 7°и меньше). *

До лечения

Контрольный осмотр

** Sanjari M.S., Shahraki K., Nekoozadeh S., Tabatabaee S.M., Shahraki K., Aghdam K.A. Surgical treatments in inferior oblique muscle overaction // J. Ophthalmic. Vis. Res. 2014; 9(3):291-295*

2. Тактика хирургического лечения первичной гиперфункции m. obliqus inferior

Смешанная девиация

Эзотропия более 20°, ограничение отведения.

1 этап. Моно (би) латеральное ослабление m. rectus medialis.

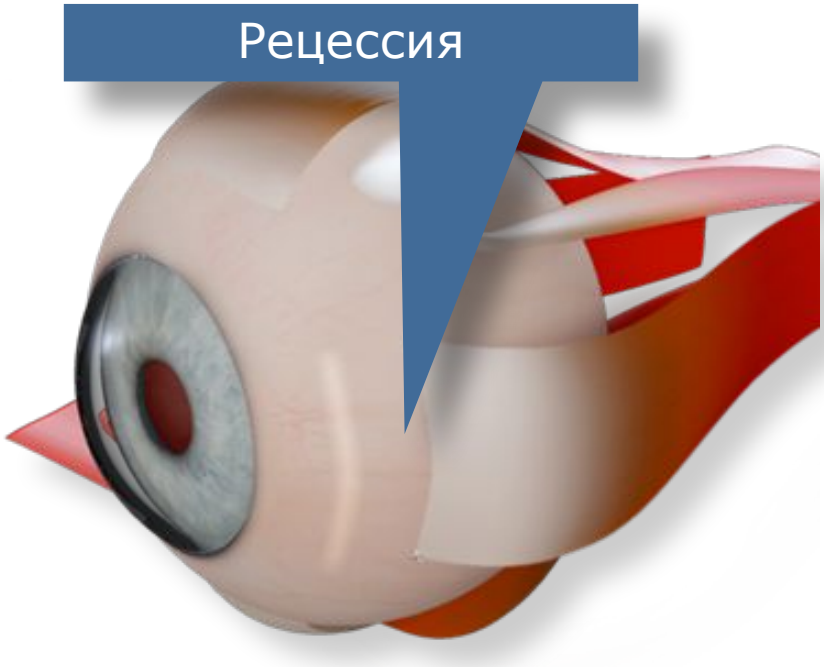

Смешанная девиация

Эзотропия более 20°, ограничение отведения.

Клинически значимое уменьшение гиперфункции m. obliqus inferior.*

Послеоперационный регресс гиперфункции m. obliqus inferior.*

Достоверно при сочетанной младенческой эзотропии. *

** Parks M.M., Mitchel P.R. Oblique muscle dysfunction. in: Duane's clinical ophthalmology. Vol. 1. JB Lippincott, Philadelphia; 1991*

Смешанная девиация

Эзотропия более 20°, ограничение отведения.

2 этап. Моно (би) латеральное ослабление m. obliqus inferior.

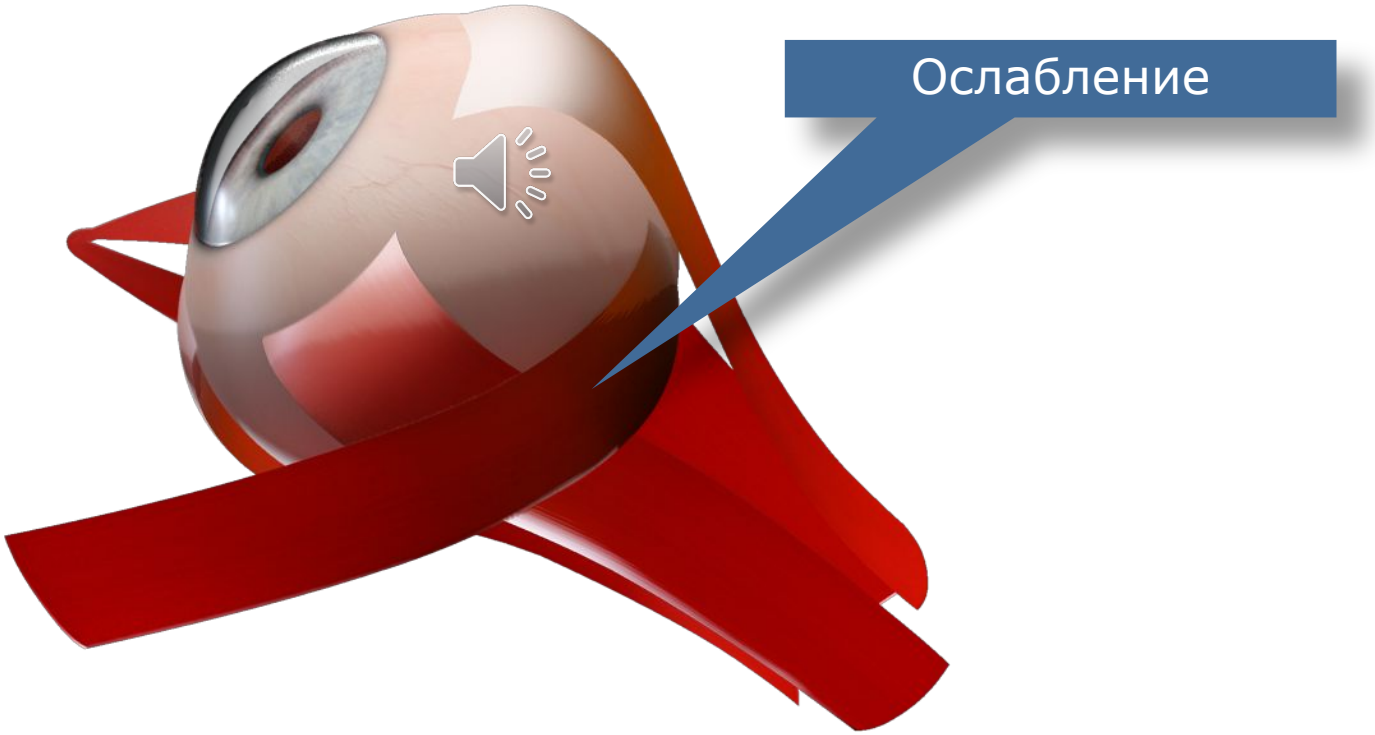

Техника ослабления

Хеморецессия

< 12°

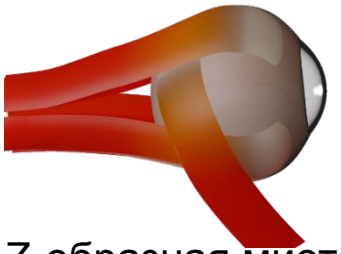

Величина гипертропии в приведении

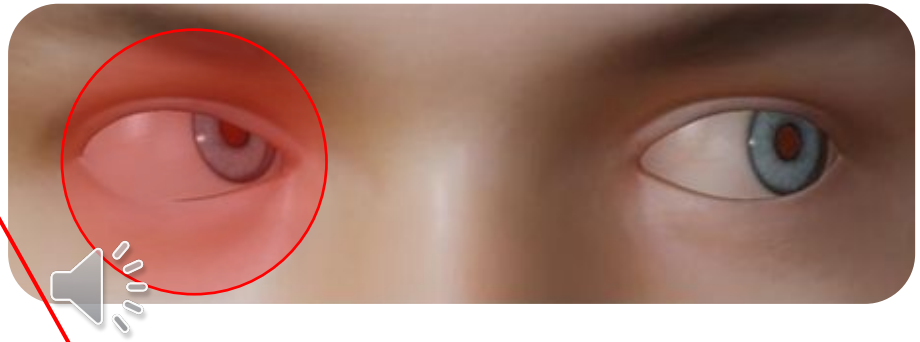

Z-образная миотомия

15-17°

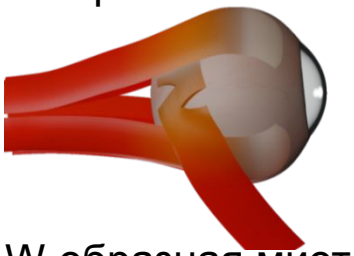

W-образная миотомия

20-22°

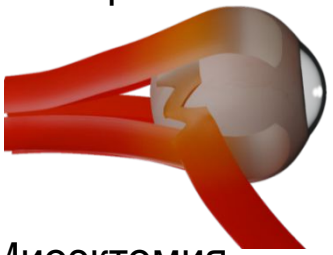

Миоэктомия

> 22°



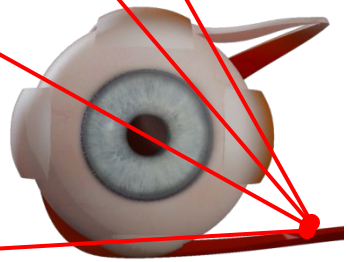

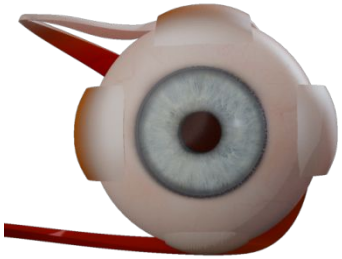

3. Хирургическая техника ослабления m. obliqus inferior

Хеморецессия

Получено разрешение ЛЭК на выполнение темы НИР.

** Плисов И.Л., Черных В.В., Атаманов В.В., Анциферова Н.Г., Пущина В.Б., Истомина Т.К. Место ботокса в комплексном лечении патологии глазодвигательной системы (оптимальный «портрет» страбизмологического пациента для проведения хемоденервации). Офтальмология. 2018;15(2S):261-267*

Доступ к m. obliqus inferior

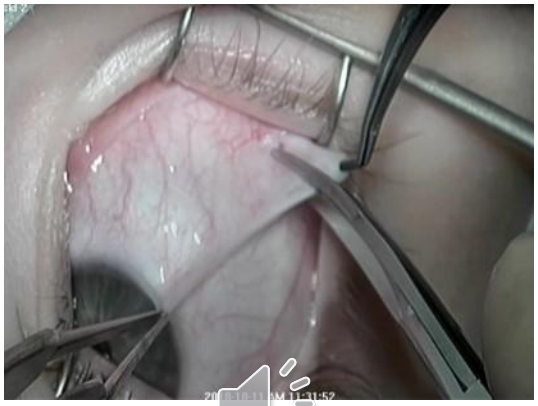

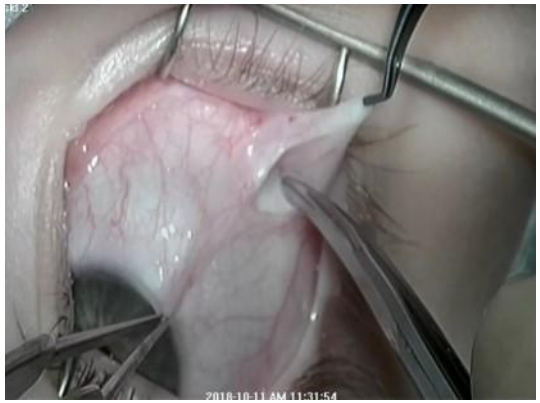

Из архива автора

Выделение m. obliqus inferior

Из архива автора

Инъекция, ушивание доступа

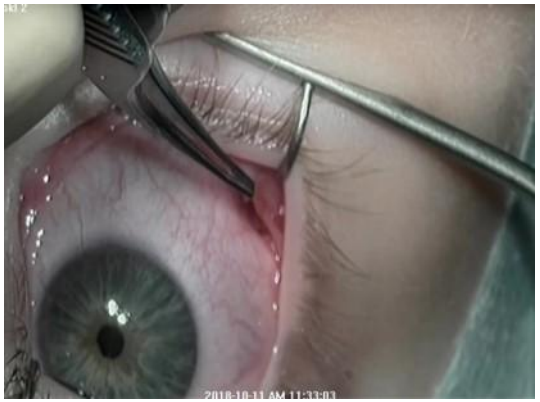

Из архива автора

Z/W-образная краевая миотомия

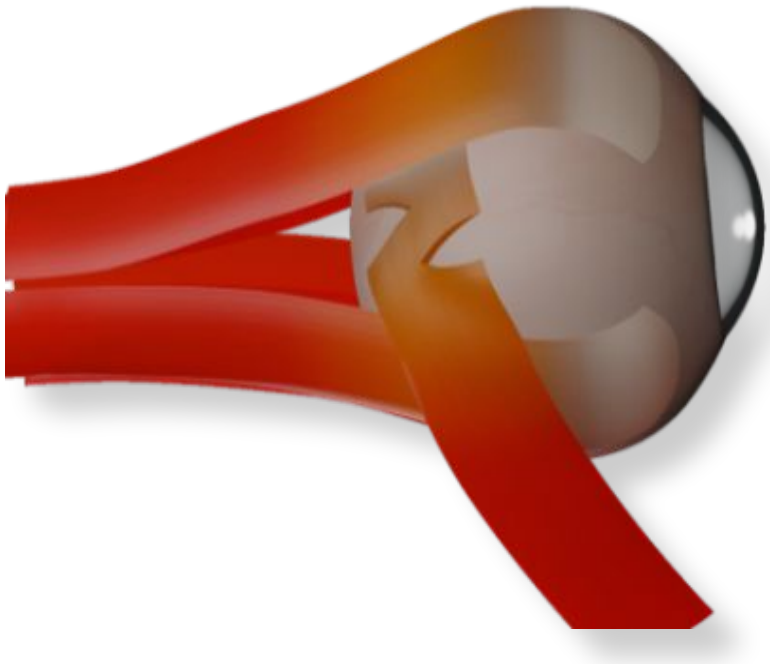

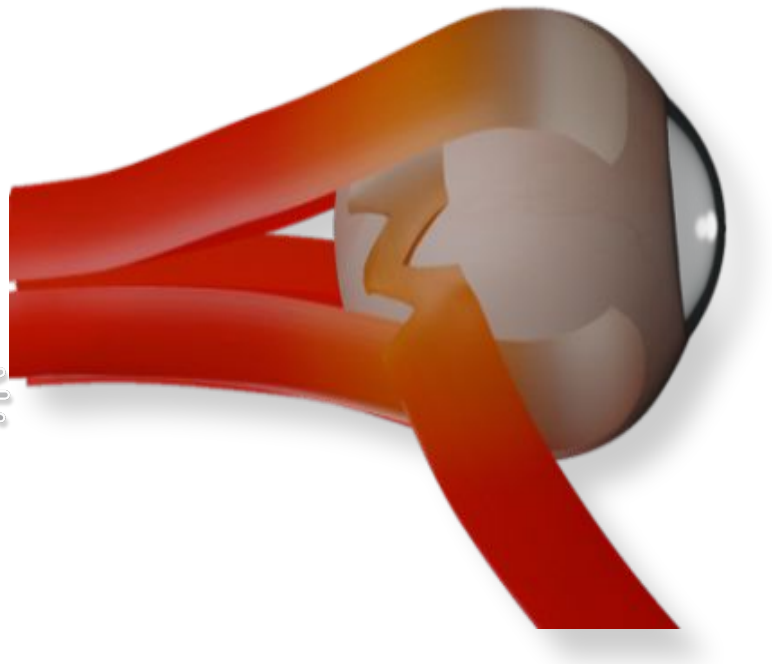

Z-образная краевая миотомия коагулятором

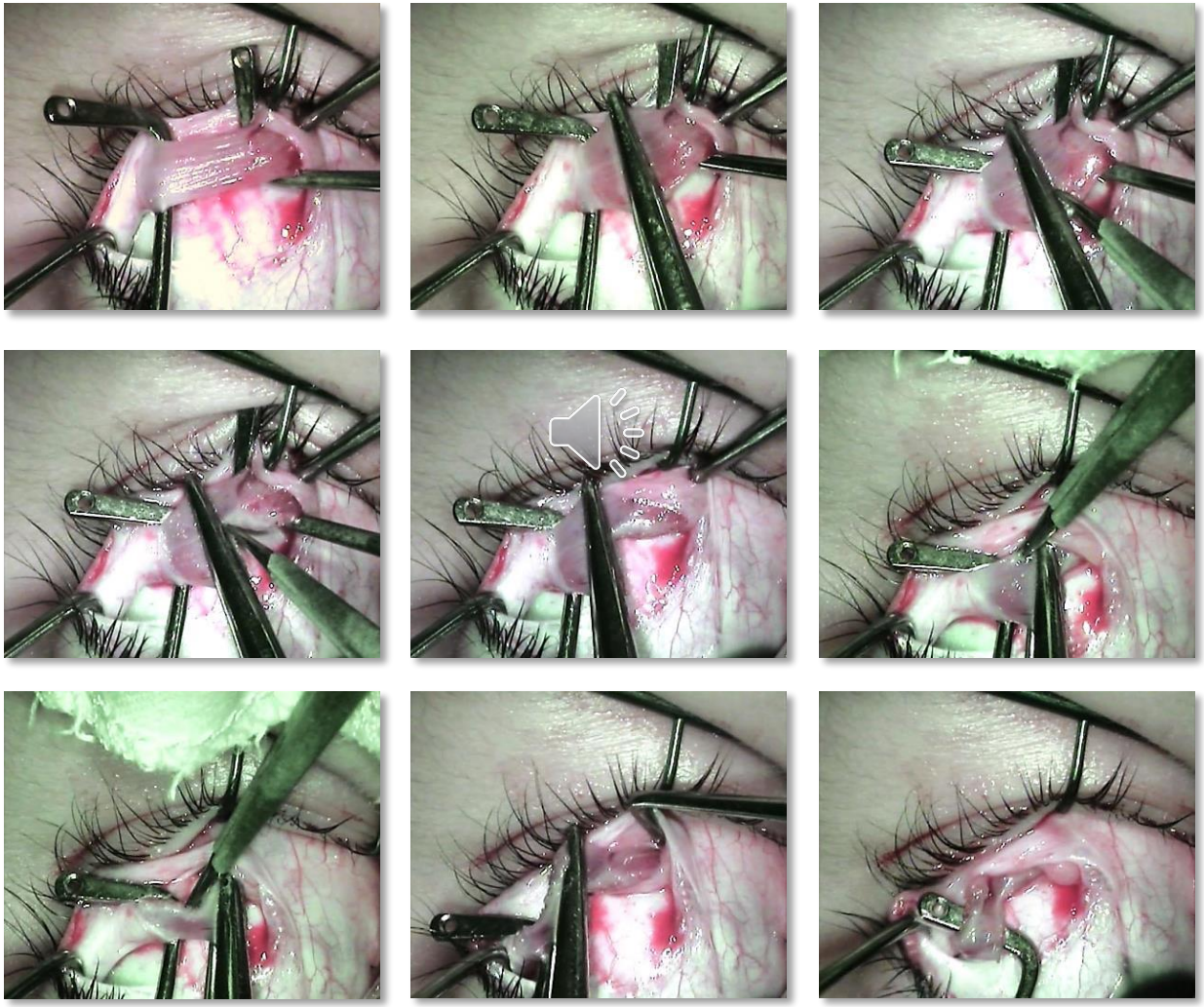

Из архива автора

Миоэктомия

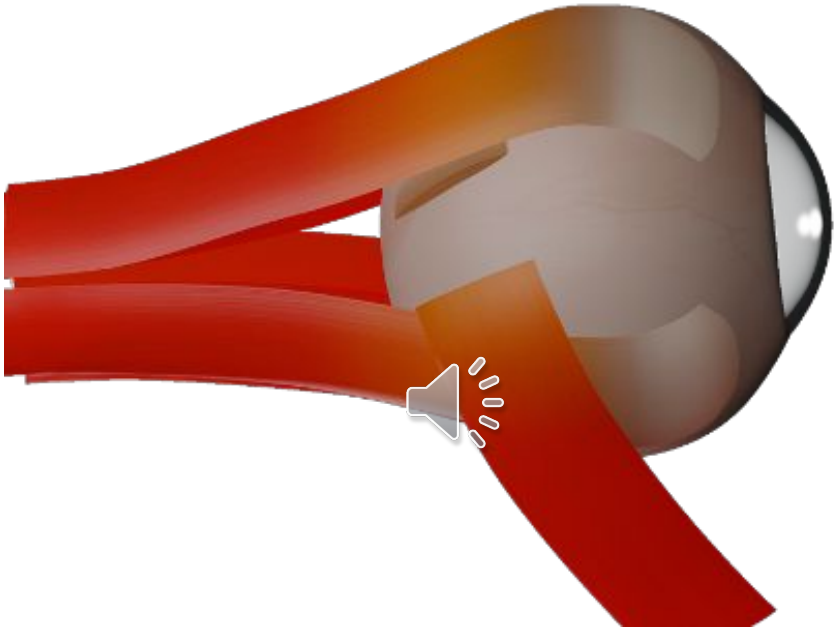

РЕЗАНИЕ
КОАГУЛЯЦИЯ
E81M
52
25
Мощность, макс. Вт
Мощность, макс. Вт
РЕЗАНИЕ
СМЕСЬ
СМЕСЬ 1
МЯГКАЯ
ФОРС
СПРЕЙ
БИ-КОАГ
АВТО СТОП

Смешанная девиация

Эзотропия менее 15°, нет ограничения отведения.

1 этап. Моно (би) латеральное ослабление m. obliqus inferior.

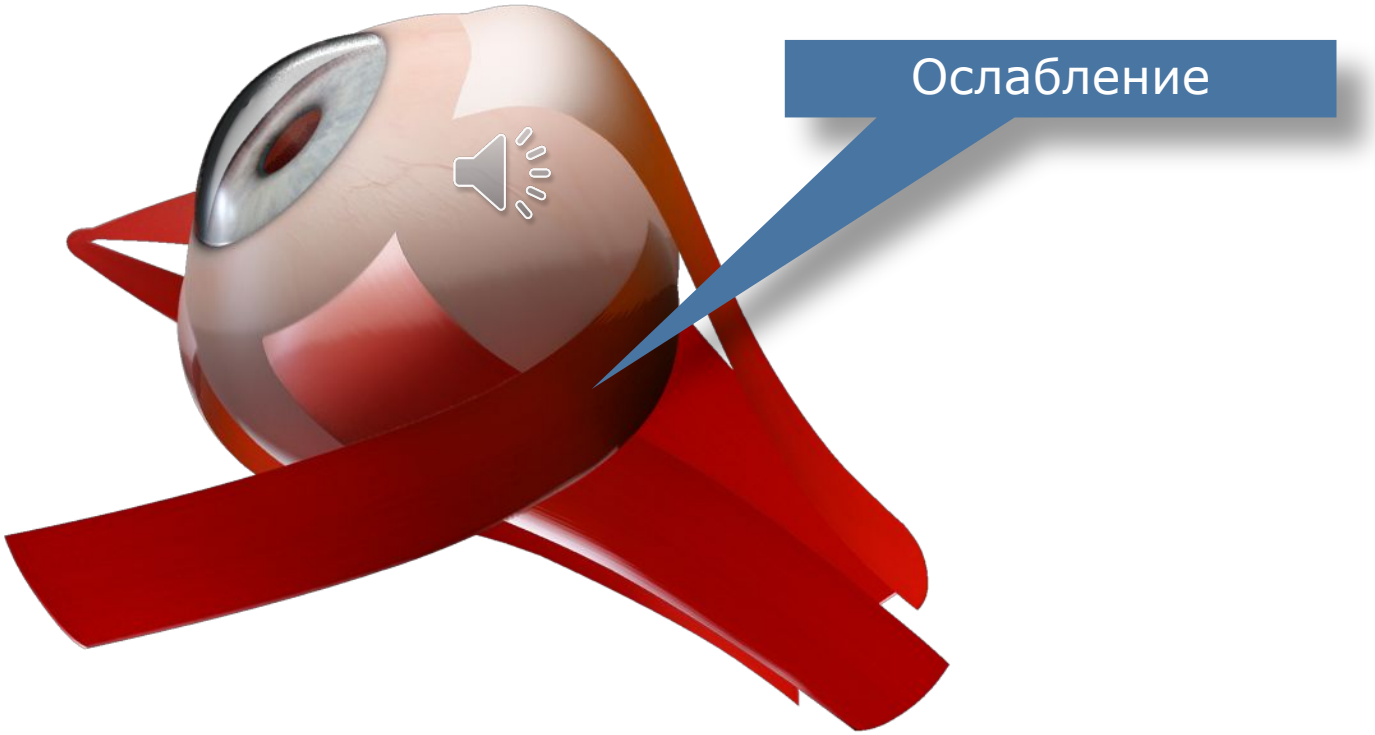

Смешанная девиация

Эзотропия менее 15°, нет ограничения отведения.

2 этап. Хирургическая коррекция горизонтальной девиации.

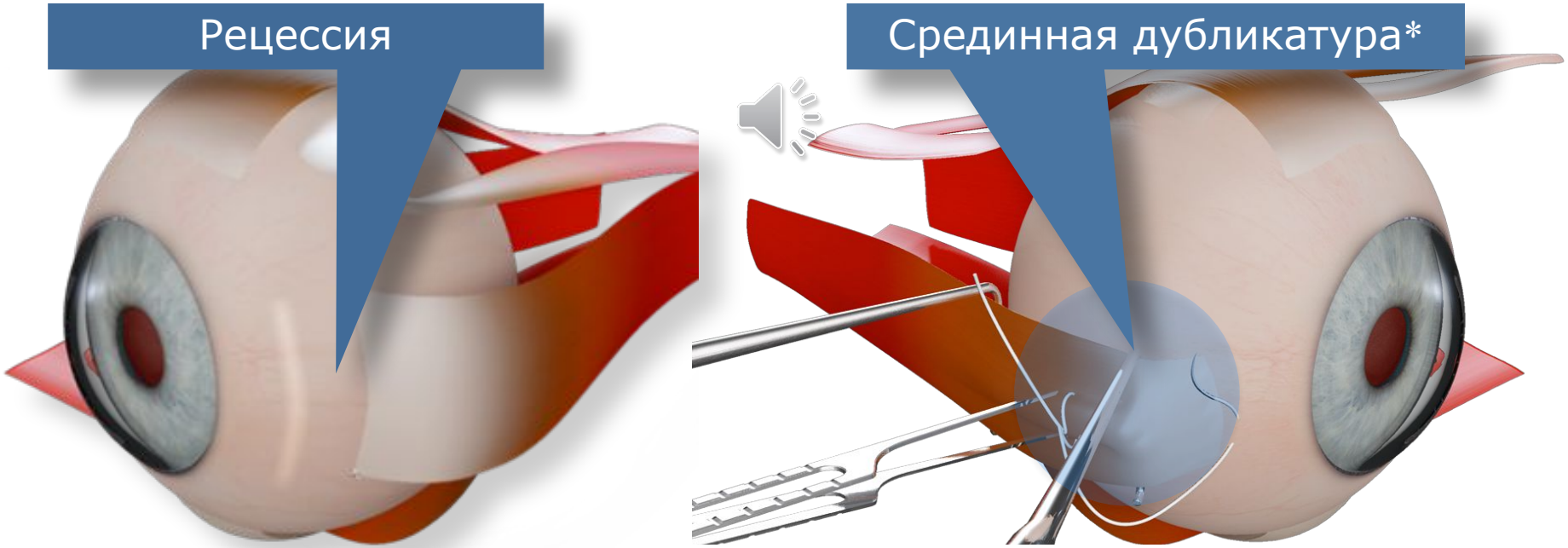

** Патент РФ No 2302843. Способ устранения косоглазия / Пузыревский К.Г.; Заявитель и патентообладатель ФГУ «МНТК «Микрохирургия глаза» имени акад. С.Н. Фёдорова Агентства по здравоохранению и социальному развитию»; Заявл. 24.01.2006 г.; Опубл. 20.07.2007 г. // Бюл. – 2007. – No 20. – 329 с.*

4. Тактика хирургического лечения вторичной гиперфункции m. obliqus inferior

1 этап. Парез n. trochlearis

Хеморецессия

< 12°

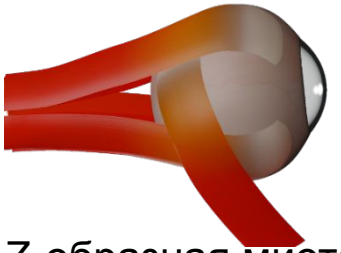

Z-образная миотомия

15-17°

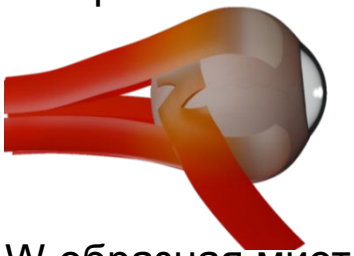

W-образная миотомия

20-22°

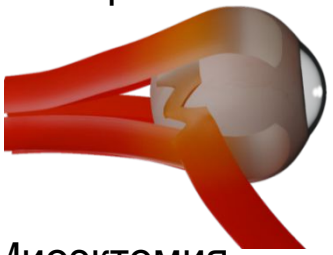

Миоэктомия

> 22°

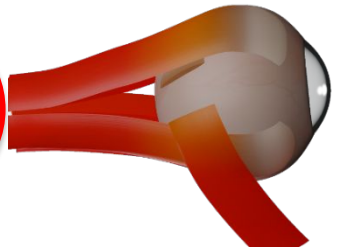

Величина гипертропии в приведении

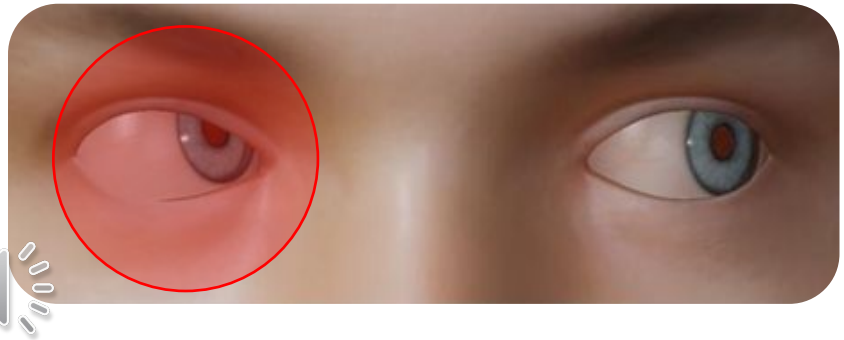

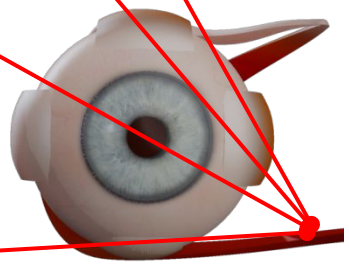

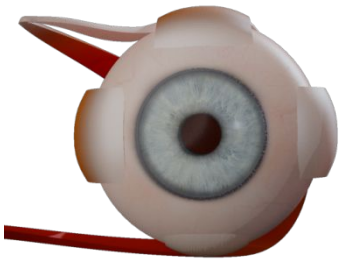

2 этап. Парез n. trochlearis

«+» тракционный тест «-» тракционный тест

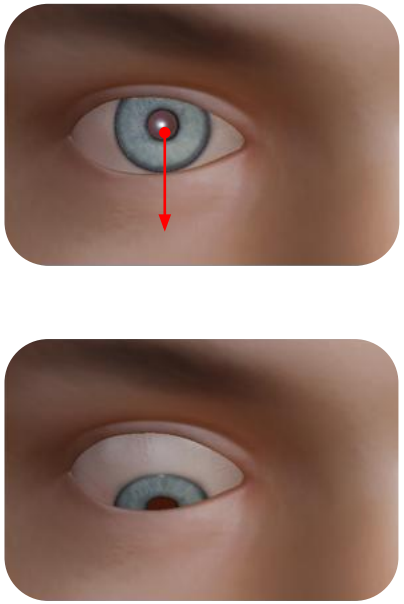

Теносклеропластика

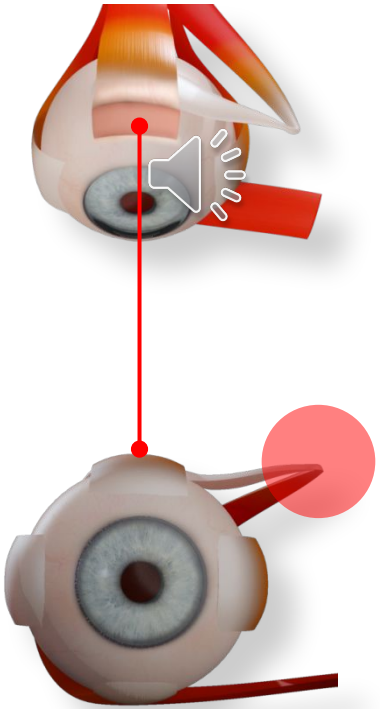

Теносклеропластика



2/3 этап. Парез n. trochlearis

Торсионная диплопия

Транспозиция передней порции сухожилия

V синдром

Вертикальная транспозиция мышц горизонтального действия

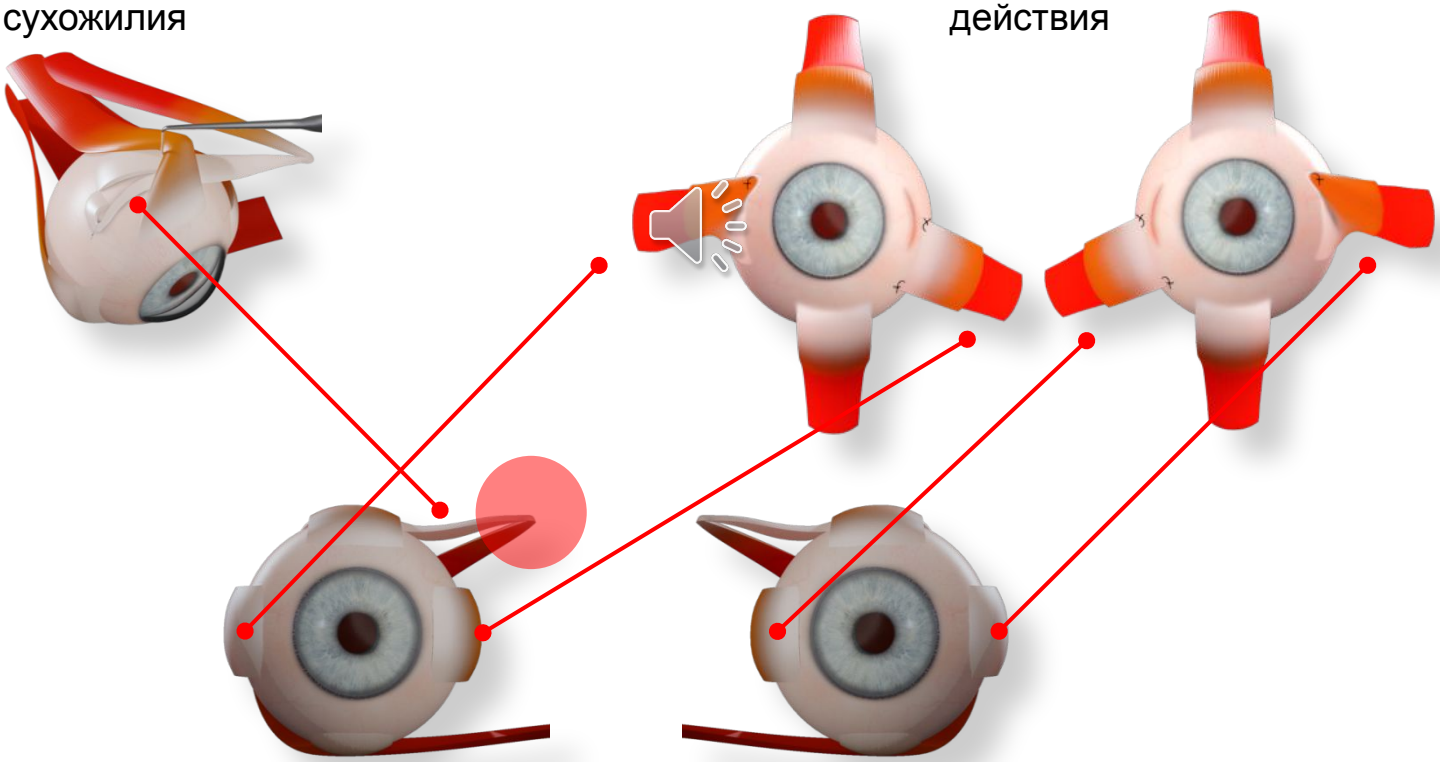

ЗАКЛЮЧЕНИЕ

Заключение

Страбизмология – отдельная отрасль офтальмологии, изучающая проблемы патологии бинокулярного зрения и глазодвигательной системы.

Гиперфункция нижней косой мышцы – часть патологии глазодвигательной системы, весьма значимая в структуре пациентов.

Данная проблема не является окончательно решённой ни в одном из разделов изучения заболевания: этиологии, патогенезе, профилактике, лечении. «Последний бастион нарушений глазодвижения» пока ещё не завоёван.