«Введение в анатомию человека. Анатомическая терминология. Оси и плоскости тела»

УРОВНИ ОРГАНИЗАЦИИ СТРОЕНИЯ ТЕЛА ЧЕЛОВЕКА

1. • организм

2. • Аппарат органов

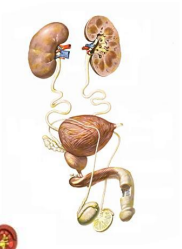

3. • Система органов

4. • орган

5. • ткань

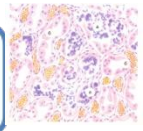

6. • клетка

7. • Клеточные структуры

8. • Молекулярный уровень

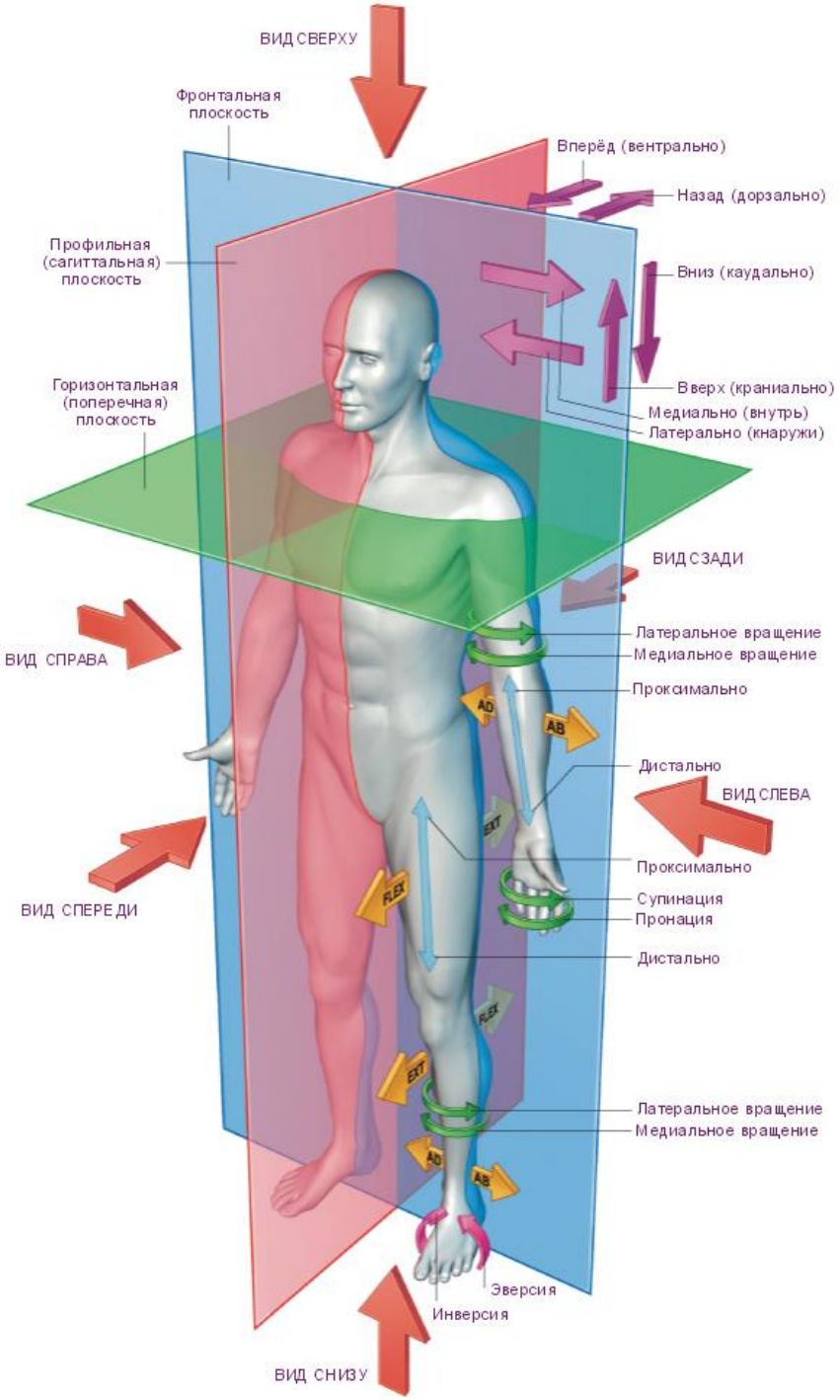
ВИД СВЕРХУ
Фронтальная плоскость
Вперёд (вентрально)
Назад (дорзально)
Профильная (сагиттальная) плоскость
Вниз (каудально)
Вверх (краниально)
Горизонтальная (поперечная) плоскость
Медиально (внутрь)
Латерально (кнаружи)
ВИД СЗАДИ
ВИД СПРАВА
Латеральное вращение
Медиальное вращение
Проксимально
AD
AB
Дистально
ВИД СЛЕВА
EXT
Проксимально
ВИД СПЕРЕДИ
FLEX
Супинация
Пронация
Дистально
FLEX
EXT
Латеральное вращение
Медиальное вращение
AD
AB
Эверсия
Инверсия
ВИД СНИЗУ

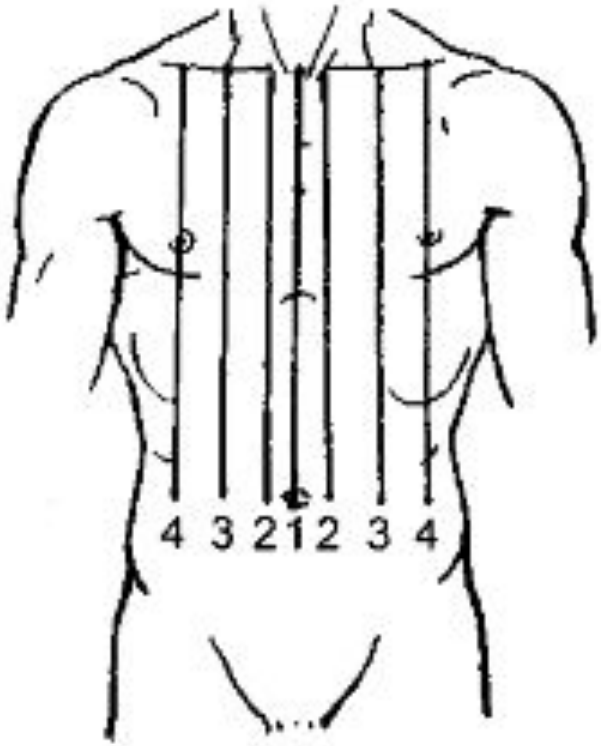

А

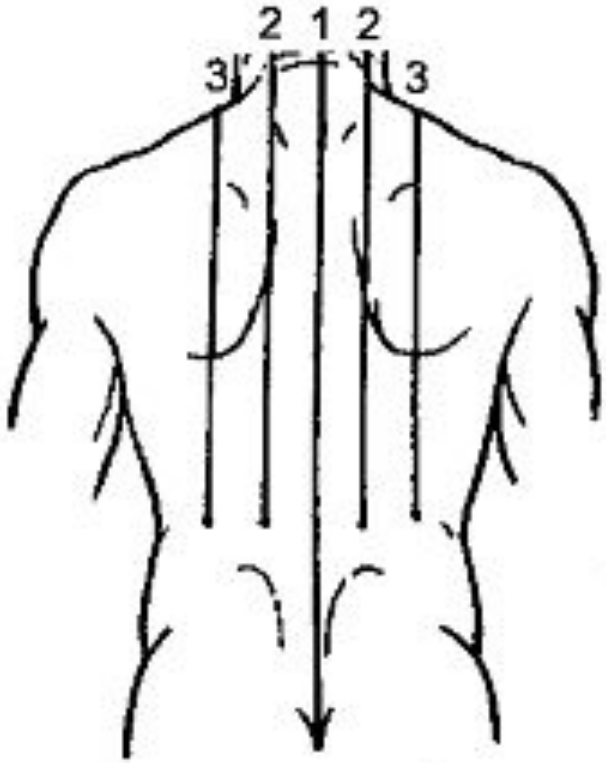

Б

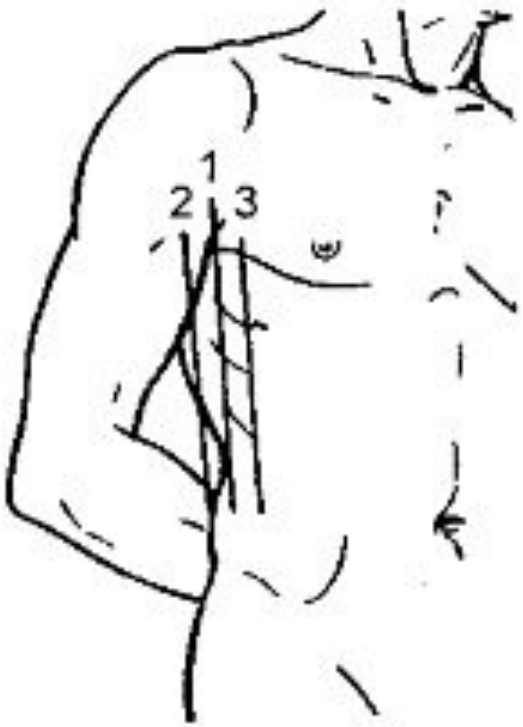

В

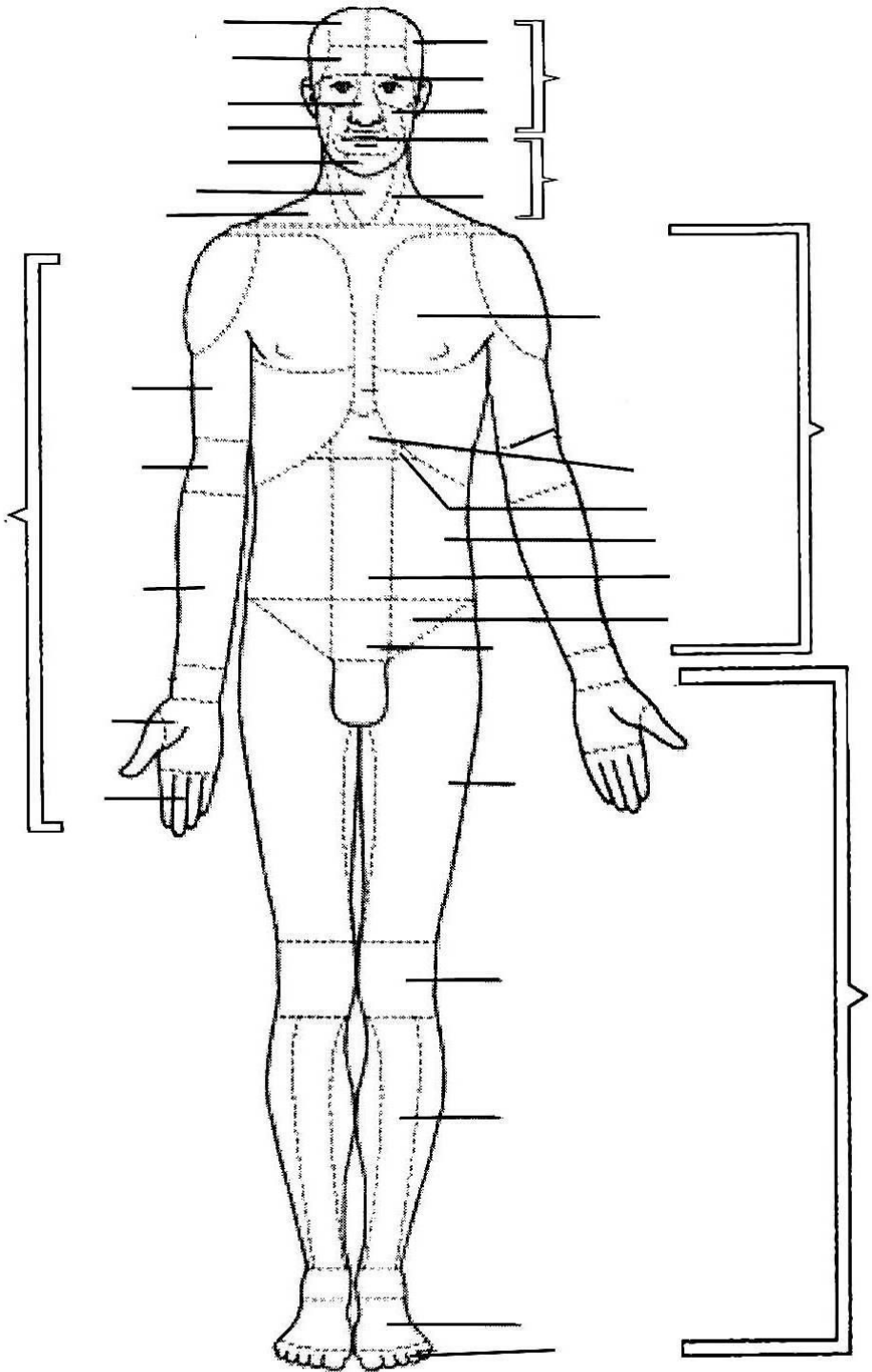

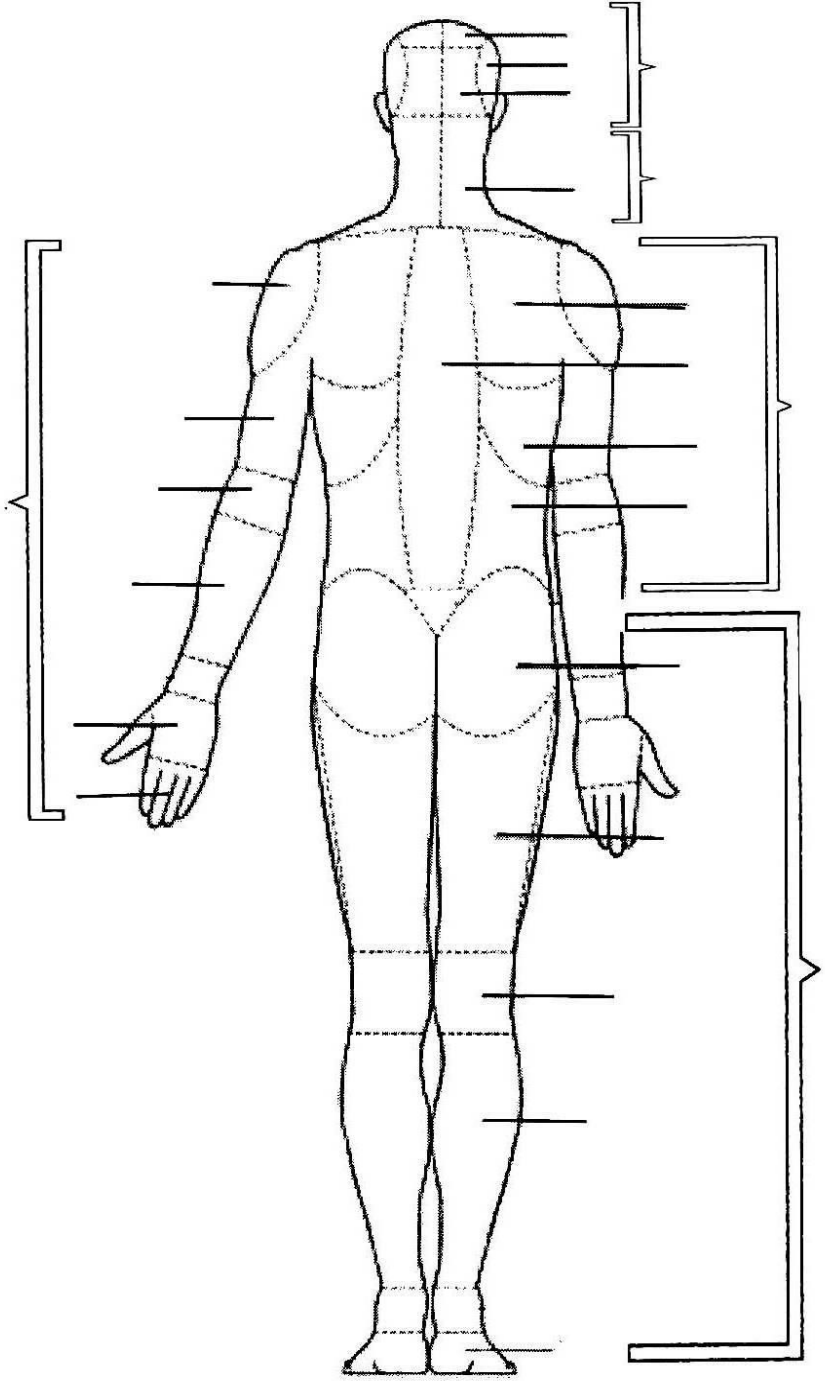

ОПОРНО-ДВИГАТЕЛЬНЫЙ АППАРАТ

Systema skeletale

Systema articulare

Systema musculare

ПАССИВНАЯ ЧАСТЬ

АКТИВНАЯ ЧАСТЬ

Sistema skeletale

- Skeleton axiale
  - cranium
  - Skeleton thoracis
  - Columna vertebralis
- Skeleton appendiculare
  - Ossa membri superioris
    - Cingulum membri superioris
    - Pars libera membri superioris
  - Ossa membri inferioris
    - Cingulum membri inferioris
    - Pars libera membri inferioris

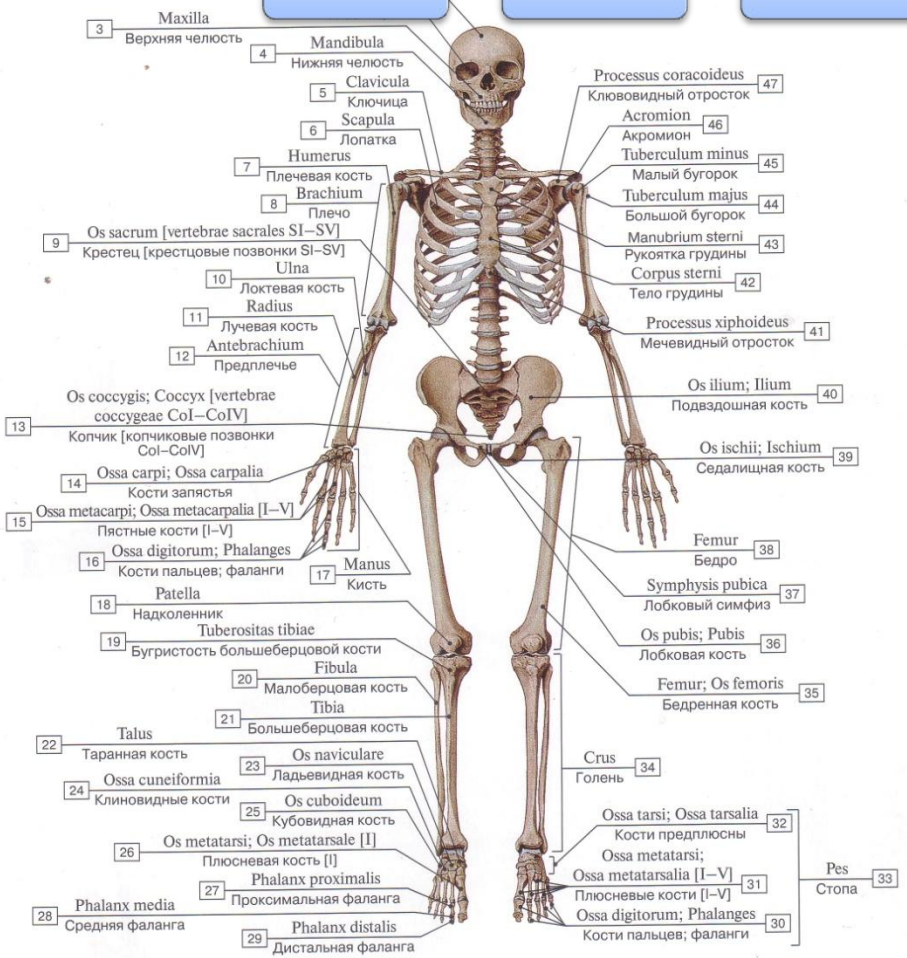

ФУНКЦИИ СКЕЛЕТА

МЕХАНИЧЕСКИЕ ФУНКЦИИ	БИОЛОГИЧЕСКИЕ ФУНКЦИИ
опорная (опора для внутренних органов, мышц и тела в целом)	**кроветворная** (в костях находится орган кроветворения – красный костный мозг)
защитная (предохранение внутренних органов от внешних механических воздействий)	
амортизационная (смягчение резких движений, толчков, ударов)	**депо минеральных солей** (при недостатке минеральных солей в других органах и крови они поступают из костей)
поддержание формы тела	

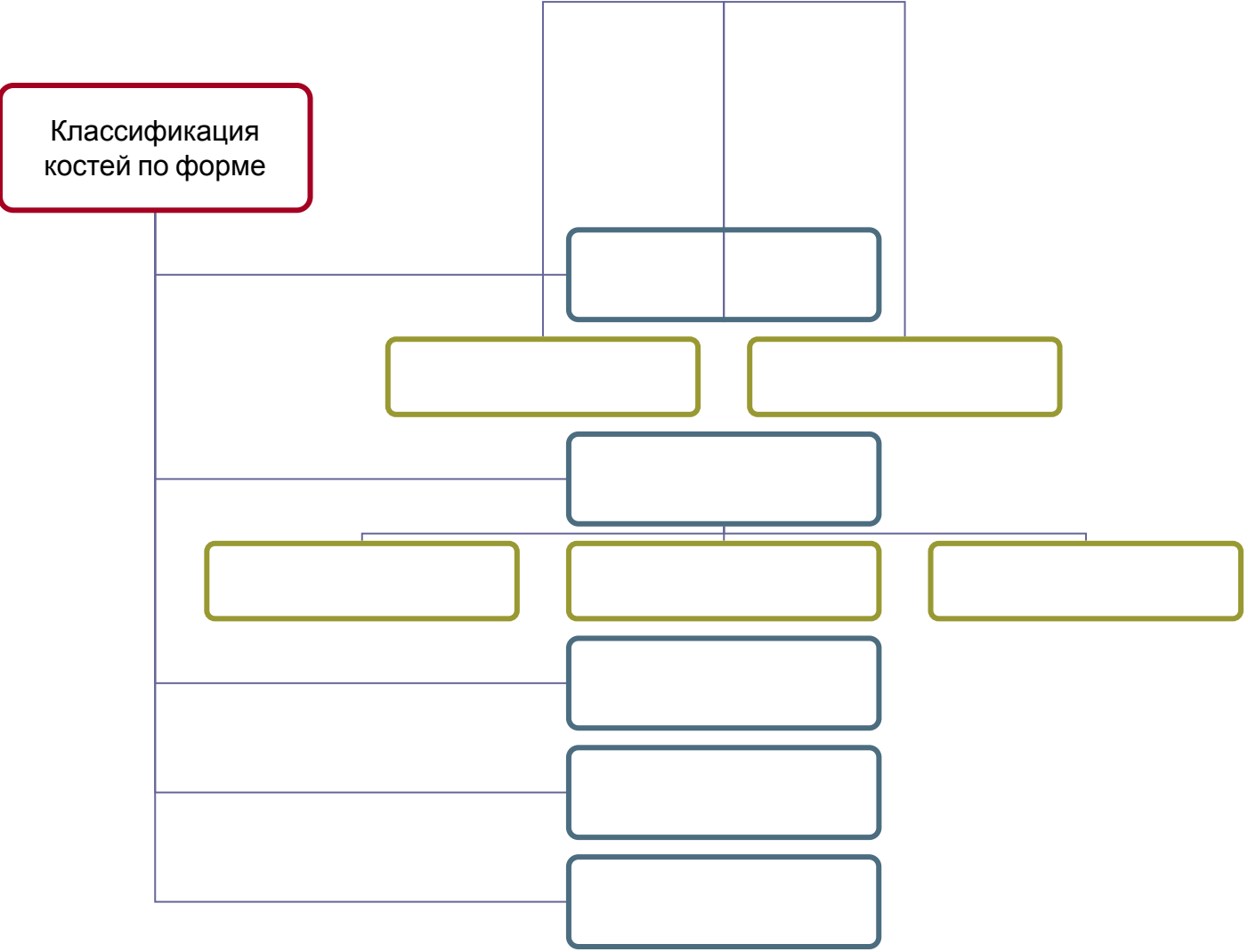
Классификация костей по форме

Тестовые задания по теме занятия

Укажите основные функции скелета человека.

A. Кроветворная.
B. Опорная.
C. Защитная.
D. Локомоторная.

Что является структурной единицей кости?

A. Оссеин.
B. Остеон.
C. Красный костный мозг.
D. Остеоцит.