

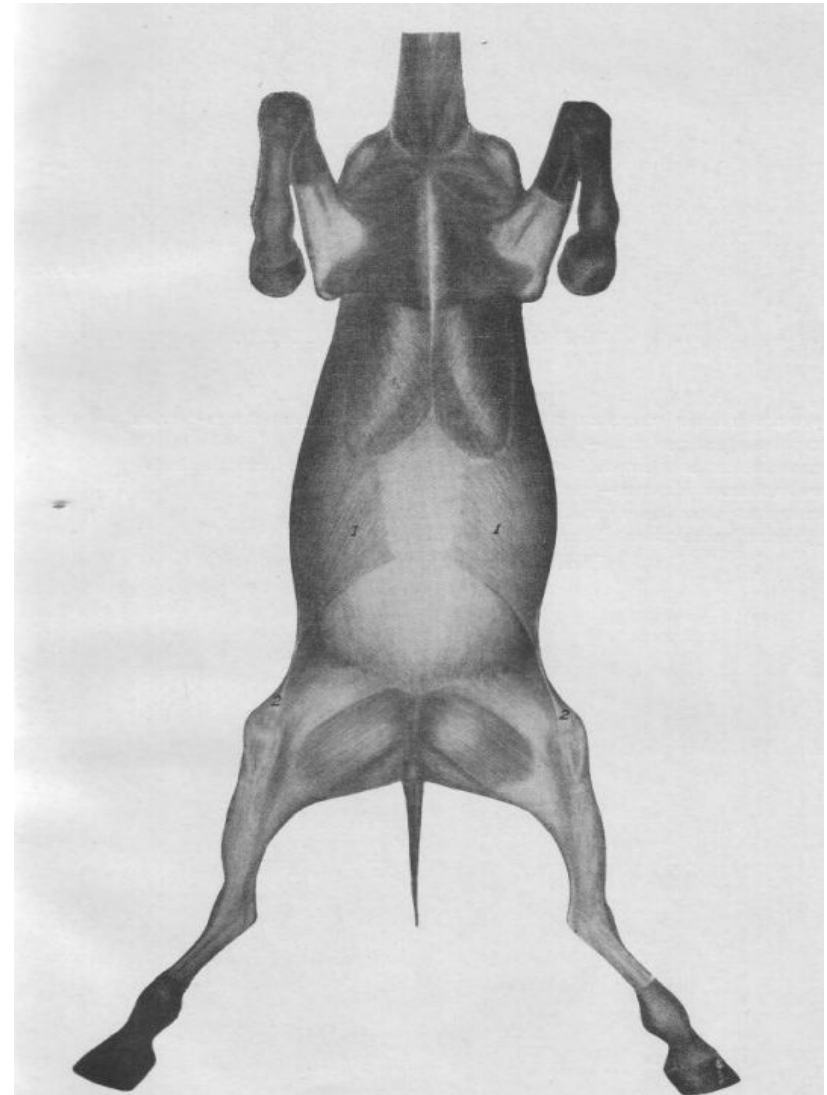
# Подкожные мышцы, фасции и межфасциальные образования

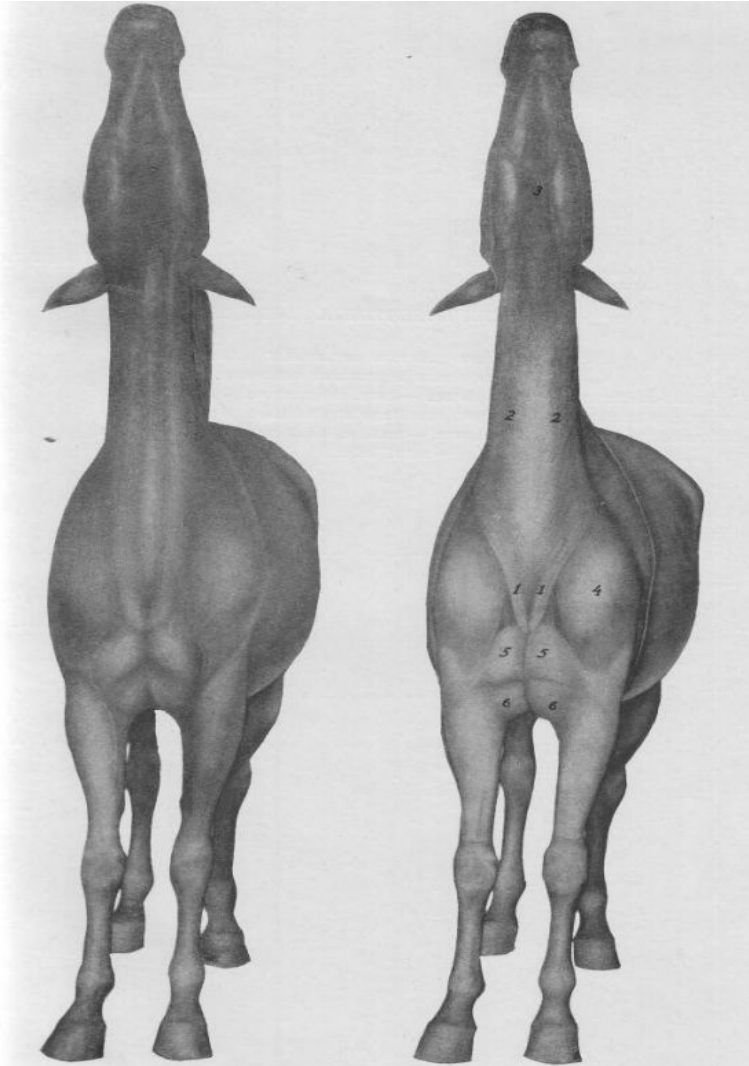
Выполнила: Краснова Тамара  
Андреевна студентка 1 курса  
группы В-121  
факультета ВМиЗ  
Проверила: СТ. ПР. Андреева О.В.

# Подкожная мышца и ее дифференциация

**Подкожная мышца - musculus subcutaneus - самый поверхностный мышечный пласт тела животного, лежащий непосредственно под кожей и тесно с ней связанный. При своем сокращении подкожная мышца встряхивает кожу, таким путем тело животного очищается от пыли, грязи и насекомых.**


- **1. Большая подкожная мышца - mus. subcutaneus maximus** - лежит на латеральной поверхности грудной и брюшной стенок. Начинается она на подкожной фасции спины и поясницы, идет кранио-вентрально и подойдя к заднему краю мышц плеча и лопатки, делится на три части: дорзальную, среднюю и вентральную.
- **Лопаточно-плечевая подкожная мышца - mus. subcutaneus scapulohumeralis** – начинается на поперечной фасции холки и оканчивается тонким широким сухожилием.
- **2. Подкожная мышца бедра - mus. sicutaneus femoralis** - представляет каудо-вентральный угол большой подкожной мышцы, заходящий в область бедра.



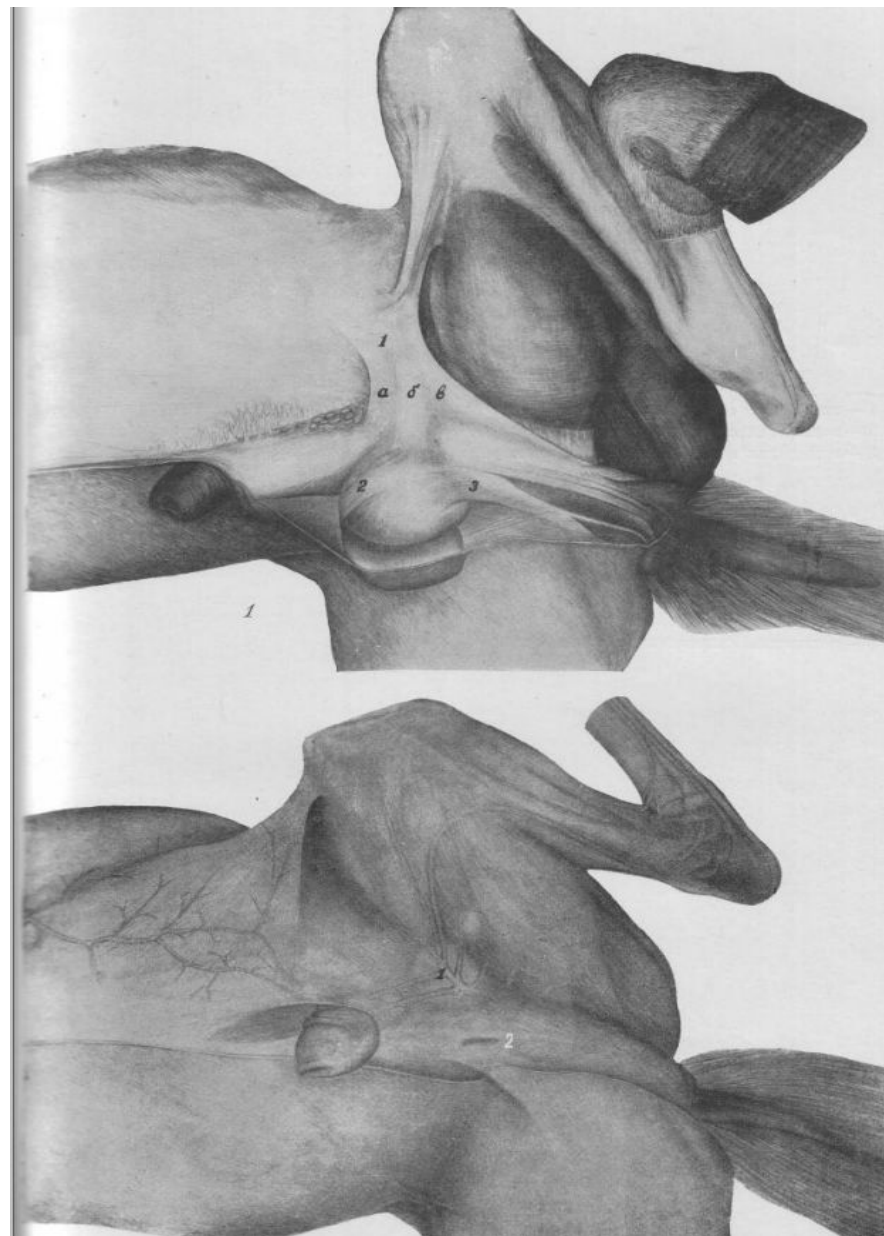


- **1. Грудинно-шейная подкожная мышца - mus. subcutaneus sterno-cervicalis** – начинается на рукоятке грудной кости и заканчивается выше яремного жолоба.
- **2. Подкожная мышца шеи - mus. subcutaneus colli** – начинается на подкожной фасции шеи, вдоль яремного жолоба и заканчивается на одноименной мышцей другой стороны.
- **3. Подкожная мышца нижней челюсти - mus. subcutaneus mandibularis** - самая краниальная часть подкожной мышцы шеи, лежащая в межчелюстном пространстве. Состоит она из двух пластинок, сросшихся вместе.
- **Подкожная мышца груди - mus. subcutaneus pectoralis** - данная мышца встречается только у 10-12% лошадей и располагается латеральнее грудинно-шейной подкожной мышцы.

- 4. Подкожная мышца морды (или лица) - *mus. subcutaneus faciei* - покрывает щеку и опускается вниз к углу рта, где делится на две части: верхнюю и нижнюю.

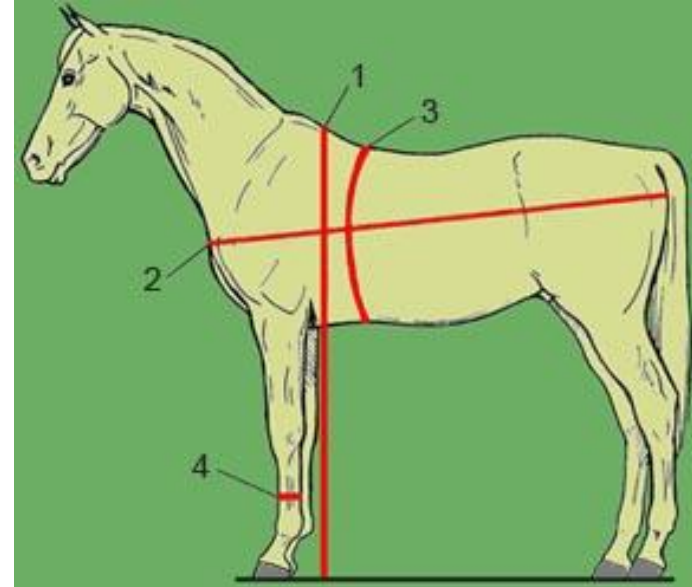


- **1. Подкожная мышца лонной области** - *mus. subcutaneus pubicum* - покрывает область лонной кости, паховый канал и семенной канатик.
- **Подкожная мышца мошонки** - *mus. subcutaneus scroti* - является продолжением подкожной мышцы лонной области в стенку мошонки. (краниальная-2, каудальная-3)



# Подкожные фасции

**Подкожные фасции**, так же как и подкожные мышцы, **лежат непосредственно под кожей и тесно с ней связаны**. Они имеются в тех областях тела животного, где нет подкожных мышц, и представляют собой соединительнотканые остатки бывших подкожных мышц.




# Подкожные синовиальные сумки

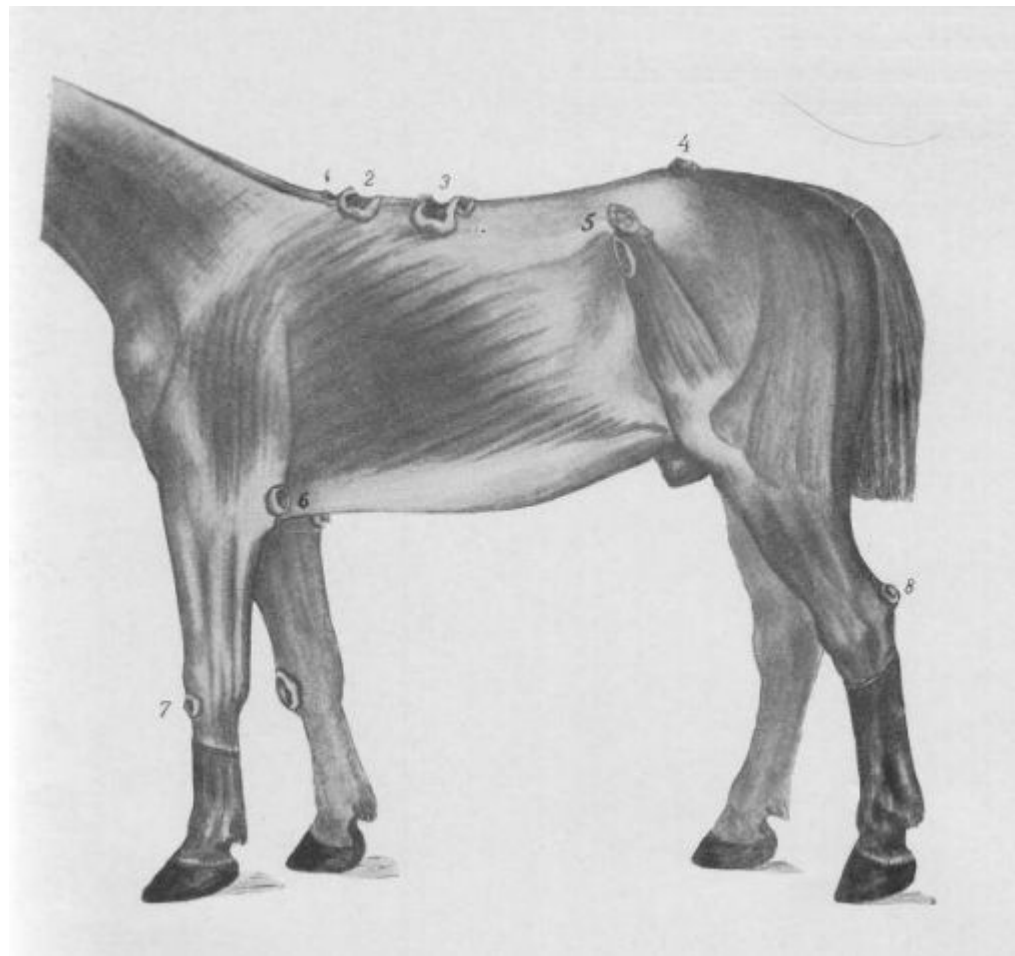
При длительной эксплуатации лошади с сбруе, упряжи, а также при длительном содержании животного на привязи и твердом настиле конюшни, под влиянием длительных механических раздражений тела животного различными предметами обстановки в рыхлой подкожной соединительной ткани мест раздражения образуются следующие приобретенные подкожные синовиальные сумки.



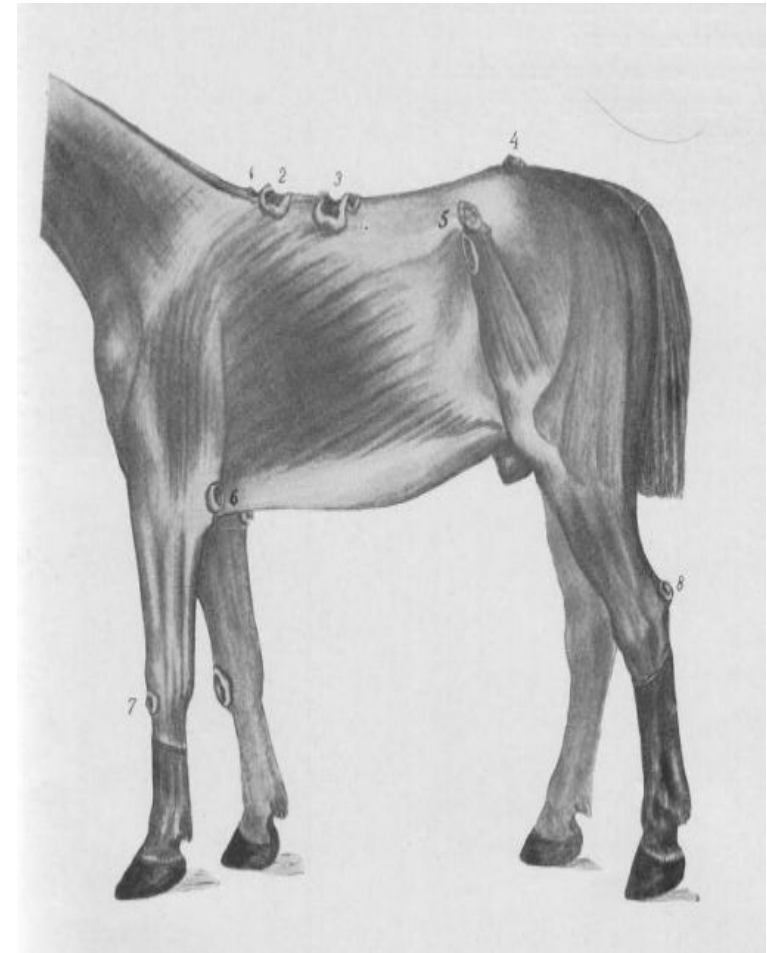
- **1. Подкожная синовиальная сумка спинки носа** встречается у старых лошадей городского транспорта. Развивается она под кожей, на спинковой поверхности носовых костей.
- **2. Подкожная синовиальная сумка затылка** встречается у лошадей долго содержавшихся на привязи.
- **3. Подкожная синовиальная сумка эпистрофея** встречается у лошадей, долго эксплуатированных в параконной запряжке с применением шорки и нашейного ремня.



- **1. 2 Передняя поверхностная или подкожная сумка холки** встречается только у старых, эксплуатированных в упряже лошадей. Встречается она непосредственно на дорзальной поверхности столбиковой части затылочноостистой и надостистой связок, над верхушками остистых отростков первых грудных позвонков.
- **3. Каудальная подкожная синовиальная сумка холки** лошади встречается на заднем склоне холки.
- **4. Подкожная синовиальная сумка крестца** встречается довольно редко у лошадей городского транспорта.
- **Синовиальная сумка спины** встречается у строевых армейских лошадей и лошадей городского транспорта, эксплуатируемых под седлом или седелкой.



- **Подкожная синовиальная сумка лопатки** встречается на латеральной поверхности гребни лопатки, под лопаточно-плечевой подкожной мышцей.
- **5. Подкожная синовиальная сумка моклока** встречается на латеральной поверхности моклока в виде одной или нескольких полостей, иногда слившихся в одну большую многокамерную сумку.
- **6. Локтевая подкожная синовиальная сумка** встречается на задних поверхностях локтевых отростков.
- **7. Подкожная синовиальная сумка запястья** встречается у лошадей воинских частей и городского транспорта на передней (спинковой) поверхности запястья.
- **8. Подкожная синовиальная сумка пяточного бугра** встречается на пяточном бугре между кожей и сухожилием поверхностного пальцевого сгибателя в виде небольшой подкожной щели.



# Поверхностная поперечная фасция туловища

**Поверхностная поперечная фасция туловища** - fascia transversalis superficialis - лежит под подкожными мышцами и подкожными фасциями. Сравнительноанатомические данные дают основание полагать, что эта фасция является рудиментарным остатком существовавшей в далеком историческом прошлом поперечной мышцы кожно-мышечного мешка тела примитивного животного. На современном этапе эволюции лошади эта фасция представляет собой хорошо развитый, особенно на дорзальной поверхности тела животного, фиброзно-эластический листок. Состоит она из разнообразных фиброзно-эластических пластинок, основные из которых идут в сегментальном направлении. По дорзо-сагитальной линии тела животного эти пластинки, правой и левой половин тела, переплетаются между собой в единое целое. Опускаясь на латеральную поверхность тела лошади, они служат ареной начального закрепления подкожной мышцы и исчезают в ее перимизиуме.

Спасибо за внимание!

