

Государственное автономное профессиональное образовательное учреждение
Саратовской области “Балаковский медицинский колледж”

АНАТОМИЯ ЖЕНСКОЙ ПОЛОВОЙ СИСТЕМЫ

Автор: Давыдова Вероника Николаевна
Обучающаяся группы 621
Специальности 34.02.01 Сестринское дело



Внутренние женские половые органы

1. Влагалище
2. Яичники
3. Маточные трубы
4. Придатки яичников
5. Матка
6. Брюшина полости малого таза женщины
7. Шейка матки



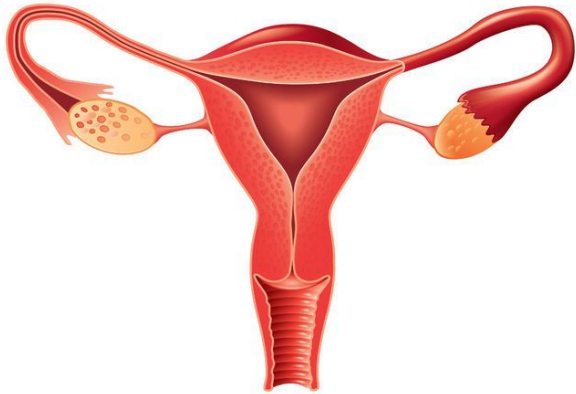
Наружные женские половые органы

1. Лобок
2. Большие половые губы
3. Малые половые губы
4. Промежность
5. Клитор
6. Преддверие влагалища
7. Луковица преддверия
8. Мочеиспускательный канал (уретра)
9. Большие железы преддверия
10. Девственная плева



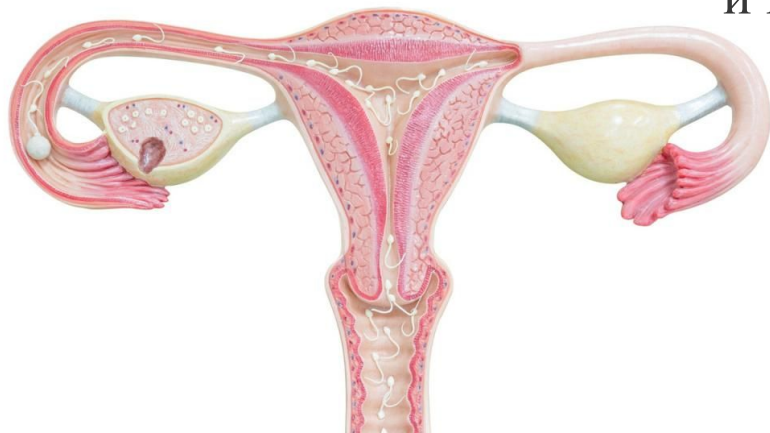
Влагалище

Влагалище - это копулятивный орган. Мышечно-фиброзная трубка (10-12 см). Слизистая оболочка - многослойный плоский эпителий. Пространство вокруг шейки матки – свод влагалища.



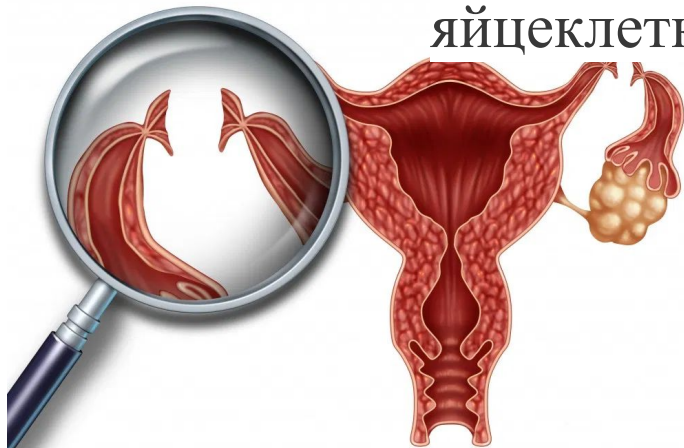
Яичники

Яичники (ovarium) – это женские парные половые железы (гонады), располагаются на заднем листке широкой маточной связки, ниже маточных труб, имеют форму миндаля. В фолликуле происходит рост и развитие яйцеклетки. Основные функции яичников: репродуктивная (в фолликулах созревают яйцеклетки), гормональная (выработка эстрогенов и прогестерона)



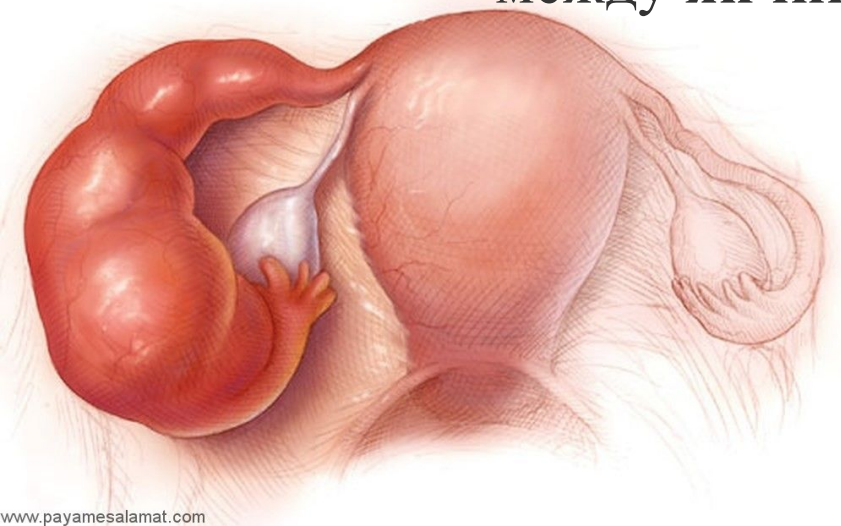
Маточные трубы

Маточные трубы (tubae uterinae) – это парный орган, их называют фаллопиевы трубы, отходят от дна матки в области ее углов, идут к боковым стенкам таза в составе широких маточных связок. Маточные трубы являются яйцеводами, по которым яйцеклетка попадает в полость матки.



Придатки яичников

Придатки яичников (epoophoron) — состоят из сети поперечных канальцев и продольного протока **придатка**, расположенные между листками брыжейки маточной трубы между **яичником** и концом трубы.



Матка

Матка (uterus, metra) – располагается в центре малого таза, обладает физиологической подвижностью за счет связочного аппарата, это гладкомышечный полый орган, грушевидной формы. Матка состоит из трех отделов: шейки, перешейка и тела. Стенка матки состоит из трех слоев: Внутренний – слизистая оболочка (эндометрий) Средний – мышечная оболочка (миометрий) Наружный – серозная оболочка (периметрий).



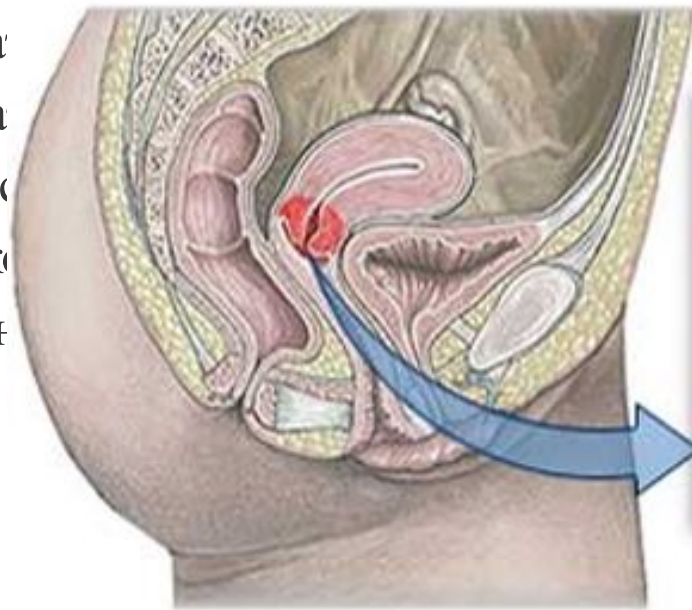
Брюшина полости малого таза

Верхний отдел **полости малого таза** выстлан **брюшиной** и называется *cavum pelvis peritoneale* (верхний, или первый, этаж таза). Он представляет собой нижнюю часть брюшной **полости**, где располагаются петли тонкой кишки, а в отдельных случаях сигмовидная кишка, червеобразный отросток, поперечная ободочная кишка и большой сальник.

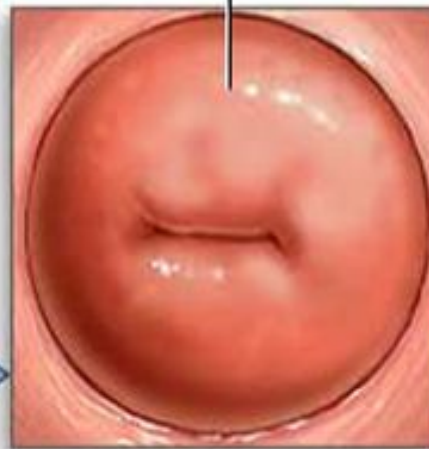

Шейка матки

Шейка ма
длины ма
Шейка ма
цилиндричес
канал, к
женщины н



Шейка матки



о треть всей
галищную.
рожавших –
цервикальный
рожавшей
е поперечной

Так выглядит здоровая шейка матки

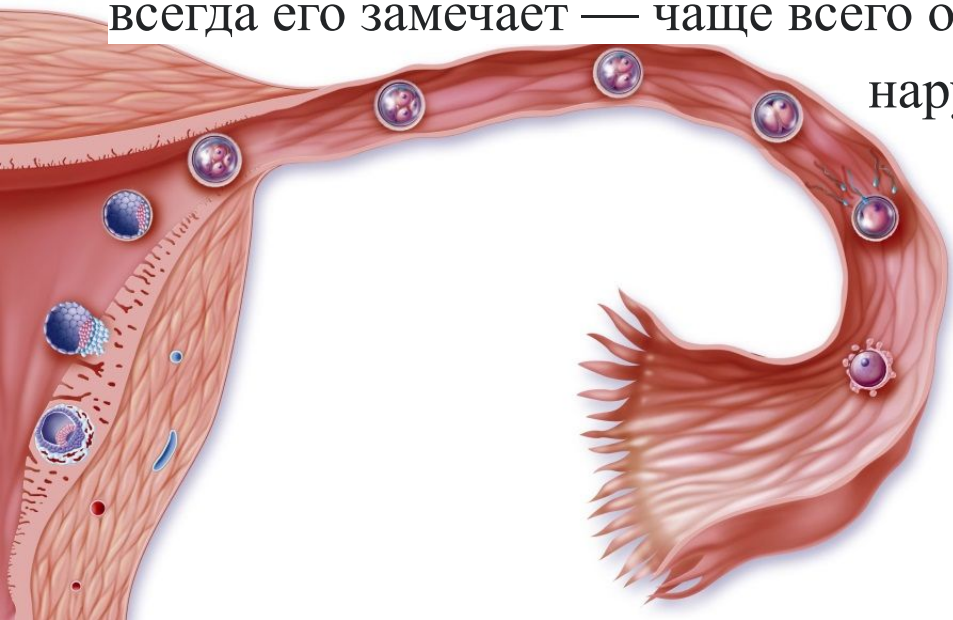
Менструальный цикл

Менструальный цикл (от лат. *menstruus* «месячный «цикл»; ежемесячный») — это регулярное естественное изменение, которое происходит в женской репродуктивной системе (особенно в матке и яичниках), что делает беременность возможной.



Овуляция

Овуляция — это выход готовой к оплодотворению яйцеклетки в полость маточной трубы. Сопровождается это разрывом стенки фолликула, и что логично — небольшим кровотечением. Но девушка не всегда его замечает — чаще всего оно уходит в брюшную полость, а не наружу.




Регулярные месячные

Месячные в норме начинаются через каждые 21-35 дней и идут по 4-8 дней.

В первые 3 года от начала менструаций цикл может колебаться, но не должен выходить за пределы 21-45 дней.

Более значимые нарушения цикла наблюдаются в подростковом возрасте и перед климаксом — это тоже нормально и происходит из-за нестабильного гормонального фона.

Если вне этих состояний цикл иногда сбивается — один месяц они начинаются раньше, в другой — позже, но не выбиваются за рамки нормальных значений, скорее всего все в порядке.



Источники

https://yandex.ru/health/turbo/articles?id=3426&text=%D0%BC%D0%B5%D1%81%D1%8F%D1%87%D0%BD%D1%8B%D0%B5+%D1%87%D1%82%D0%BE+%D1%8D%D1%82%D0%BE&ids=3426&utm_source=yandex&utm_medium=search&utm_campaign=yandex-searchster&utm_content=article&saas_webreqid=1589552586183830-909599241414672384300295-production-app-host-vla-web-yp-168

https://yandex.ru/images/search?from=tabbar&text=%D1%88%D0%B5%D0%B9%D0%BA%D0%B0%20%D0%BC%D0%B0%D1%82%D0%BA%D0%B8%20%D1%84%D0%BE%D1%82%D0%BE&pos=3&img_url=https%3A%2F%2Fginekola.ru%2Fwp-content%2Fuploads%2F2016%2F12%2Fzdorovaya-shejka-matki.jpg&rpt=simage

<https://mcs.kiev.ua/anatomiya-i-fiziologiya-zhenskoj-polovoj-sistemyi>

