



Российский университет
дружбы народов

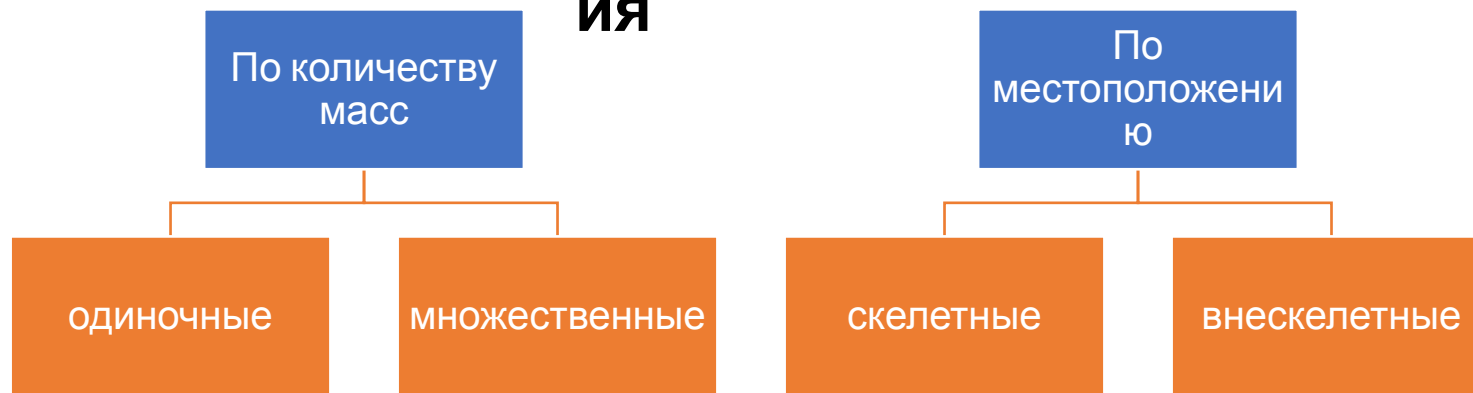
Остеохондрома бедренной кости у кошки

Домашнее задание
№5

О заболевании

1. Остеохондромы скелета кошек составляют 20% первичных доброкачественных опухолей костей, и они выглядят как **очаговые костные массы с трабекулярным рисунком и гладкими краями**
2. У FeLV-позитивных кошек, отмечается значительно быстрое прогрессирование патологии.

Классификация



Клинический случай

Пациент: кот Барсик породы мейн-кун, возраст – 9 лет, вес –7,5 кг

Анамнез: прогрессирующая хромота и визуальное увеличение конечности в объеме в области бедра

Общий и ортопедический осмотр:

1. Общий осмотр без отклонений
2. Хромота 2-й степени выраженности на правую тазовую конечность
3. Болезненность при глубокой пальпации
4. Увеличение конечности в объеме в области дистального сегмента правой бедренной кости
5. Правый подколенный лимфатический узел увеличен в сравнении с интактным слева

Предыдущая диагностика

В сторонней клинике был выполнен:

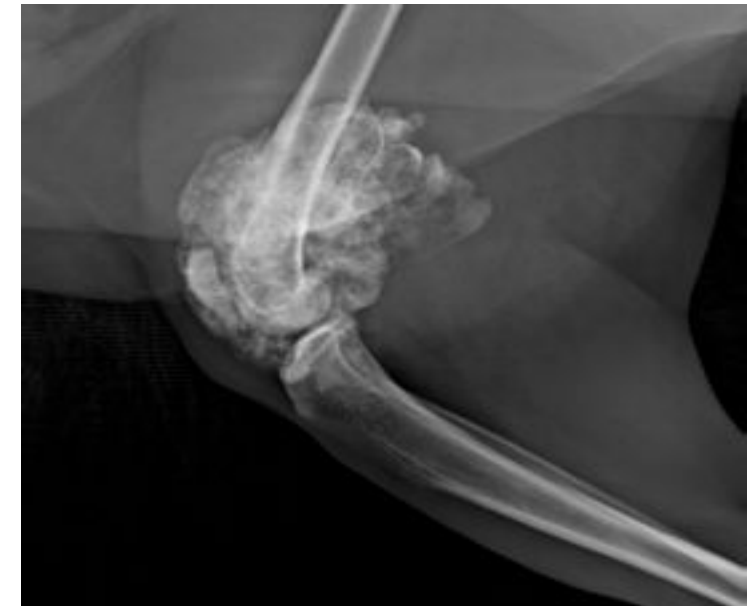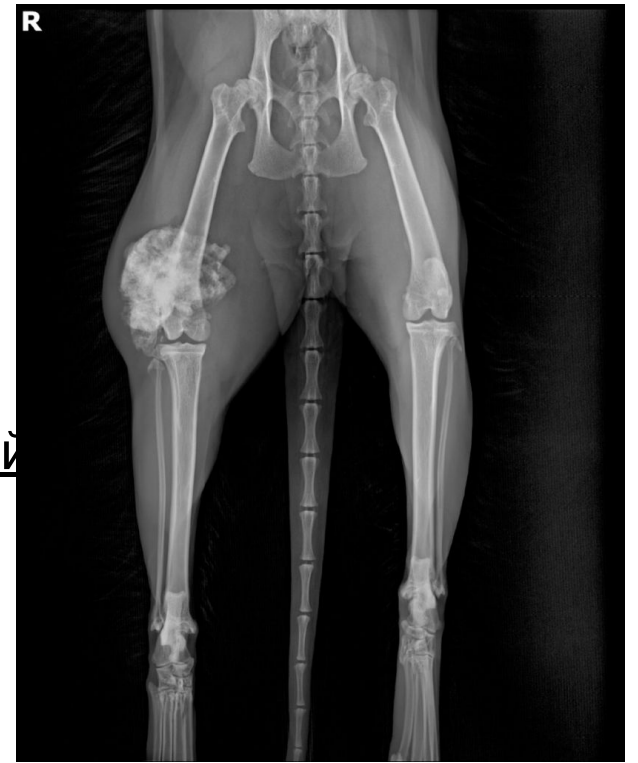1. Рентгенографическое исследование пораженной конечности
2. КТ тазовых конечностей

Результат: очаговое пролиферативное поражение дистального сегмента бедренной кости с вовлечением периартикулярной части коленного сустава и мягких тканей с областью контакта новообр. с большеберцовой костью

Диагностика

1. ОКА и б/х крови
 2. УЗИ сердца и брюшной полости
 3. Рентгенографическое исследование (рис.1,2) пораженной конечности в 2-х взаимно перпендикулярных плоскостях
- ▶ не выявлено отклонений


Результат: Очаговое поражение дистального сегмента правой бедренной кости с выраженной пролиферацией костной ткани и с контактом большеберцовой кости.



Диагностика и диагноз

4. КТ тазовых конечностей для оценки пораженного сегмента кости и определения границ резекции
5. КТ онкопоиск (с контрастом) для исключения отдаленного метастазирования

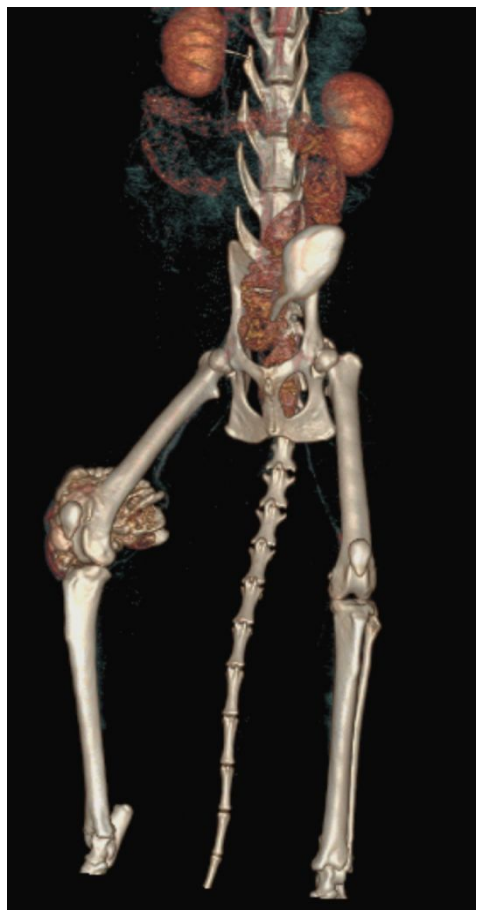Результат: Метастатических поражений не было выявлено



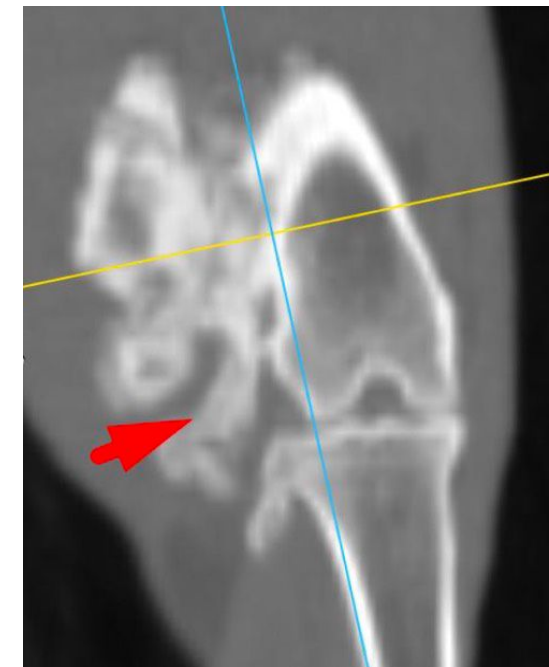
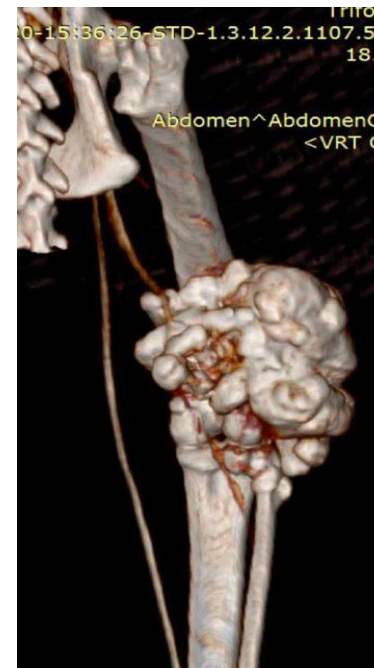
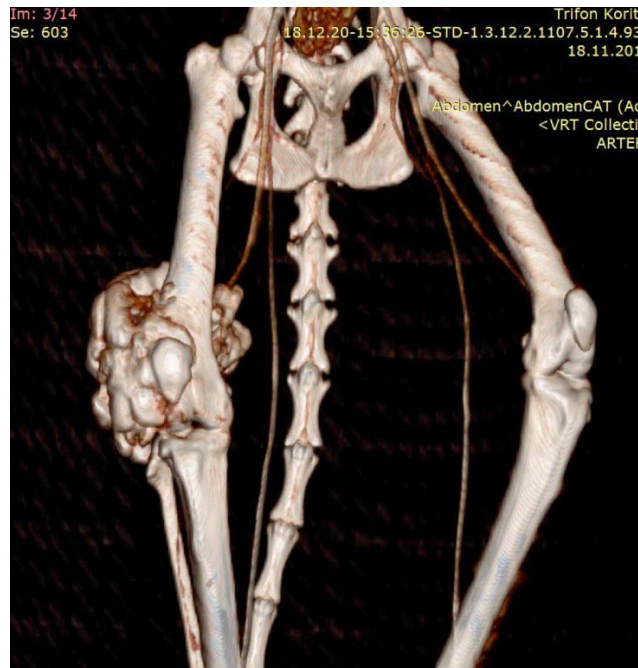
По сравнительной оценке повторного РГИ и КТ исследования с интервалом 1 месяц от первоначальных данных был выявлен экспансивный рост НО

Предварительный диагноз : хондросаркома, остеохондрома.

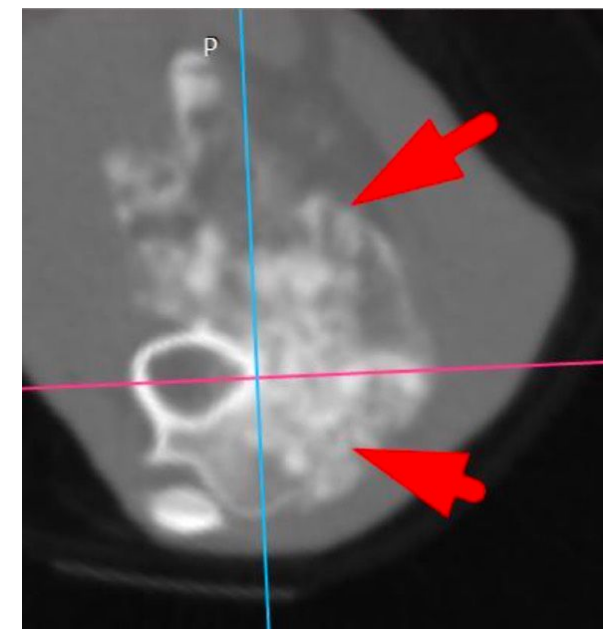
Дифференциальный диагноз: юстакортикальная саркома
(паростальная остеосаркома) бедренной кости.



Исходное КТ тазовых конечностей



*Повторное КТ в динамике через 1 месяц
Отмечается активный рост НО с
выраженной экстрамедуллярной
пролиферацией
(отмечено красными стрелками)
костной ткани с вовлечением
коленного сустава (латеральный
мышцелок).*



Дополнительное исследование

В сторонней клинике было выполнено цитологическое исследование НО путем тонкоигольной биопсии

Предварительный результат – остеосаркома

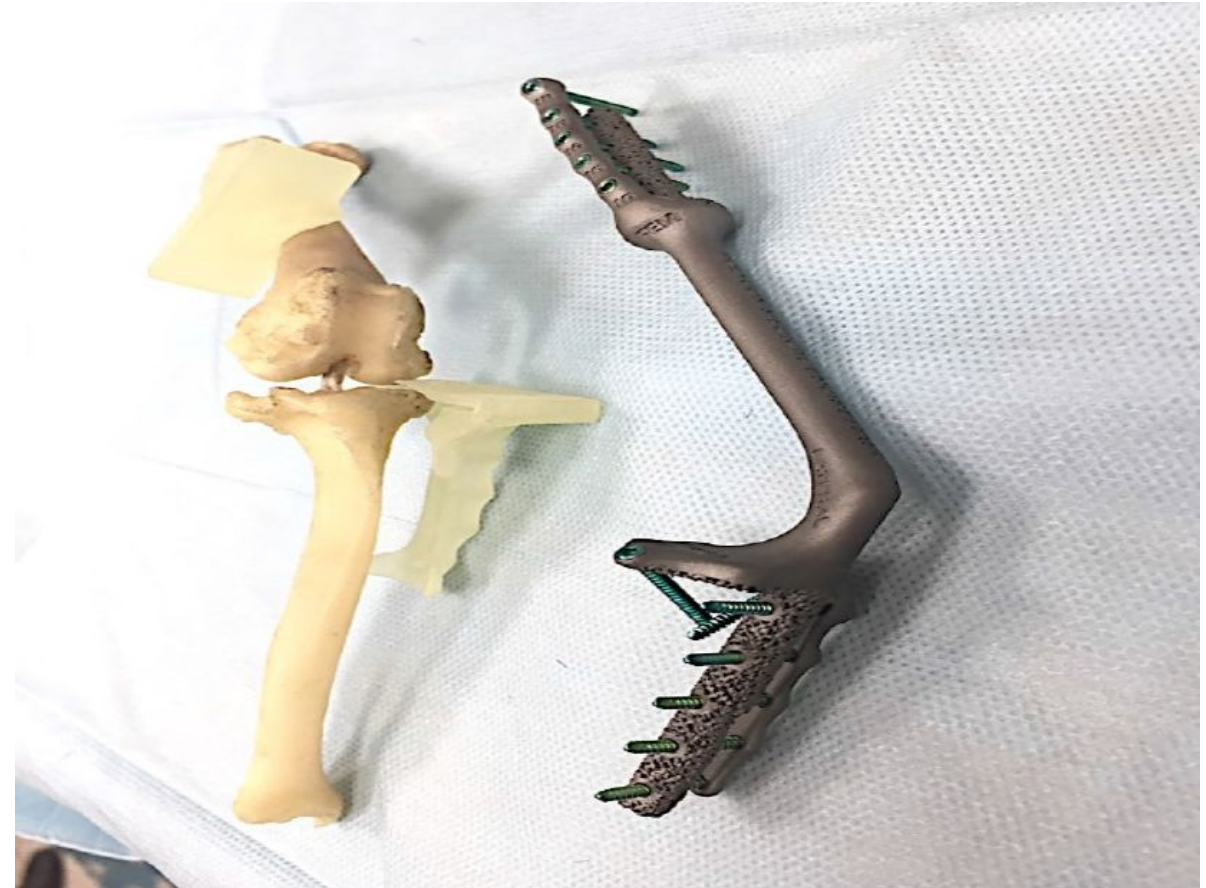Итог: выполнение **широкой сегментарной резекции с последующим гистологическим исследованием без предварительной трепанобиопсии**

Предоперационное планирование

Предоперационное планирование (ПП) и определение уровня резекции выполнялось на основании данных КТ.

- Разработки 3D-модели эндопротеза
- Индивидуальных, персонифицированных хирургических направителей (ПХН) (гайдов) для реконструкции пострезекционного костного дефекта

Материал для изготовления имплантата: **ТИТАНОВЫЙ СПЛАВ**

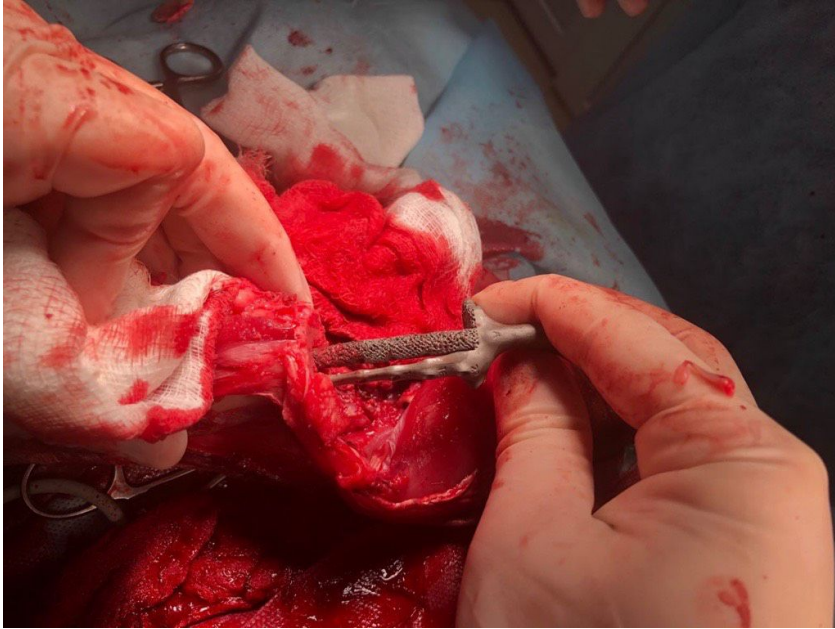


Внешний вид изготовленного эндопротеза (SLM печать) и ПХН. Пористая часть в области контакта с костью.

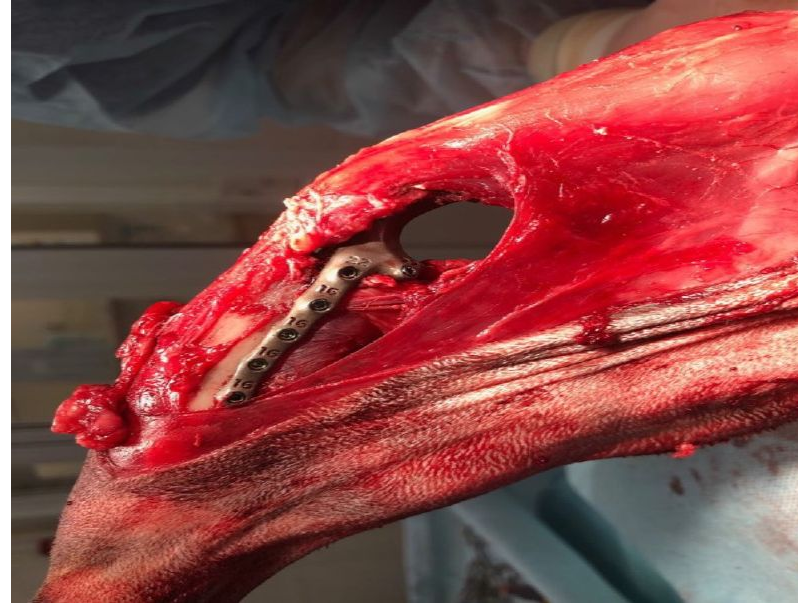
Операция

1

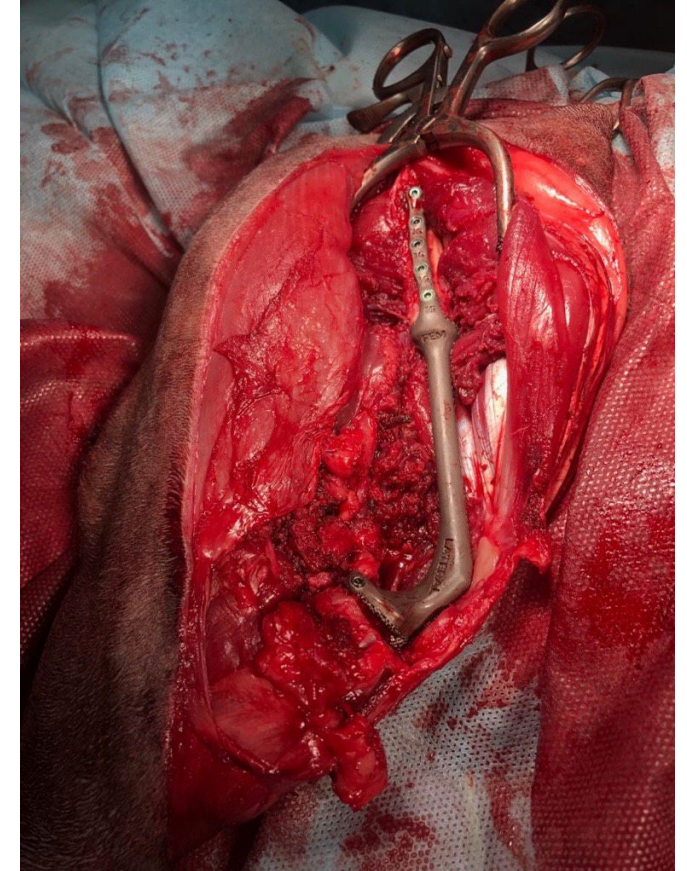
1. Краниолатеральный оперативный доступ с проксимальной границей от большого вертела бедренной кости, продолжаясь каудально и парapatеллярно до диафизарного сегмента голени.
2. Далее выполняли установку проксимального и дистального ПХН и последующую остеотомию бедренной кости и голени



*После остеотомии и установки
бедренной части эндопротеза
(ЭП)*



*Введение большеберцового
компонента ЭП с его
последующей фиксацией*



*Вид перед ушиванием
операционной раны.*

Операция

2

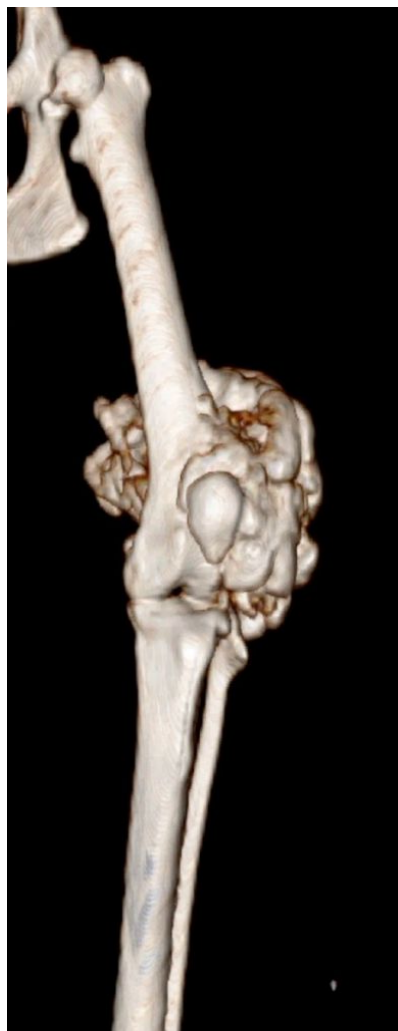- Широкая сегментная резекция дистальной части бедренной и проксимальной части большеберцовой костей с удалением коленного сустава в мышечно-фасциальном футляре без вскрытия псевдокапсулы единым блоком

Замещение пострезекционного дефекта выполнено индивидуальным 3D-эндопротезом

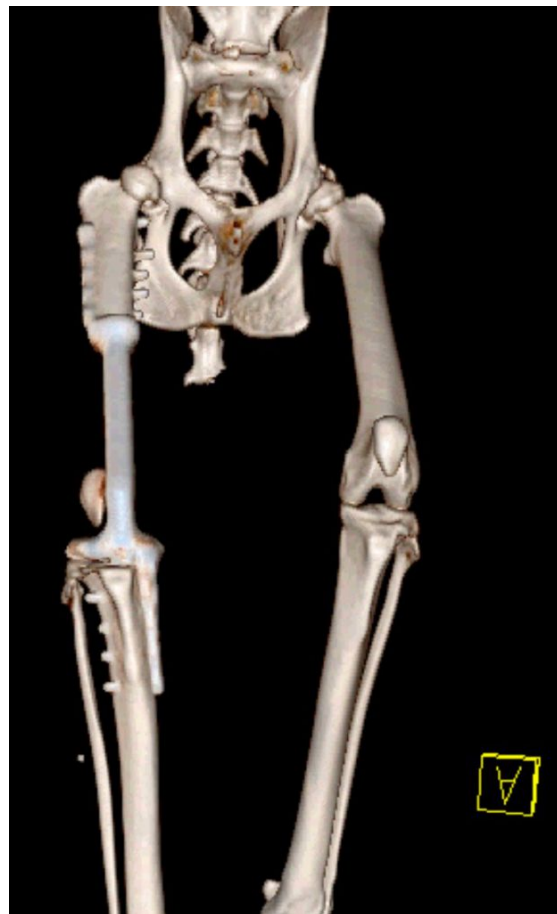3

- Имплантация и фиксация 3D-эндопротеза на проксимальном и дистальном сегменте бедра и голени.

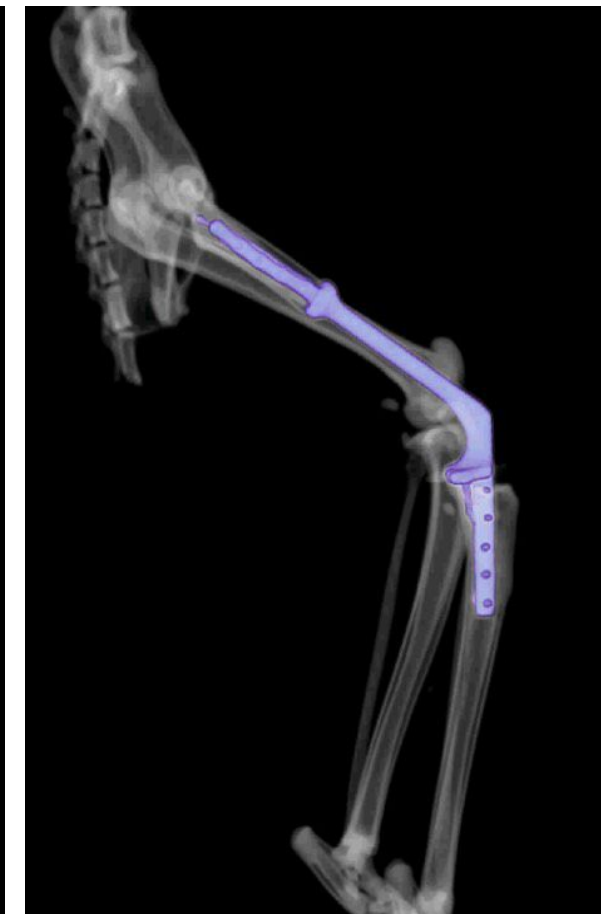
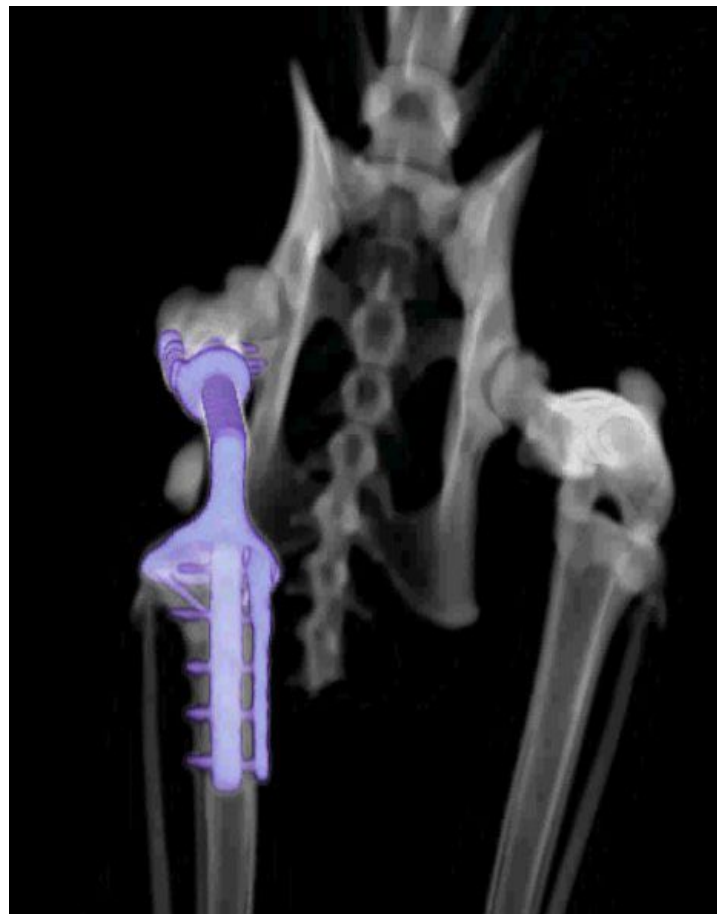Доп. исследование



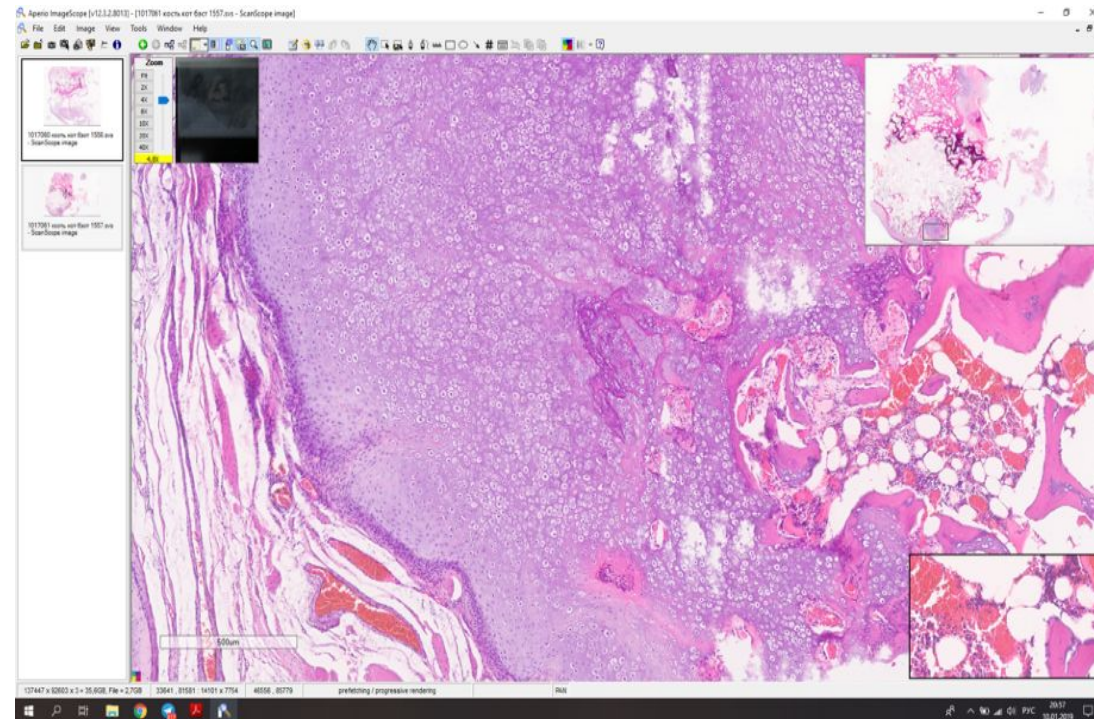
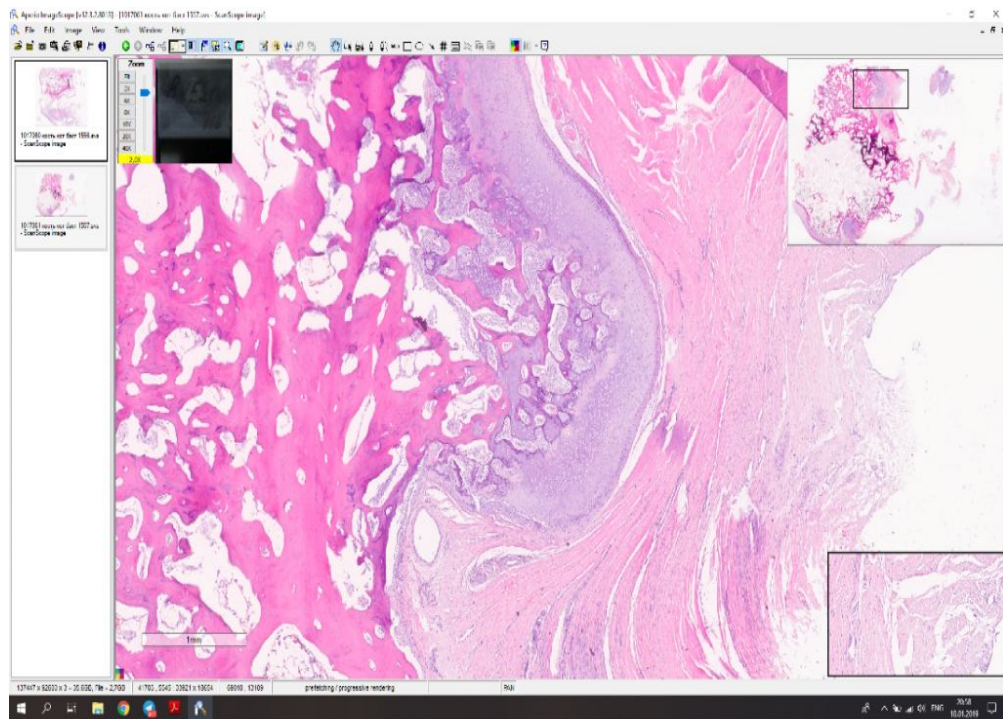
КТ
до



КТ после через 1
месяц



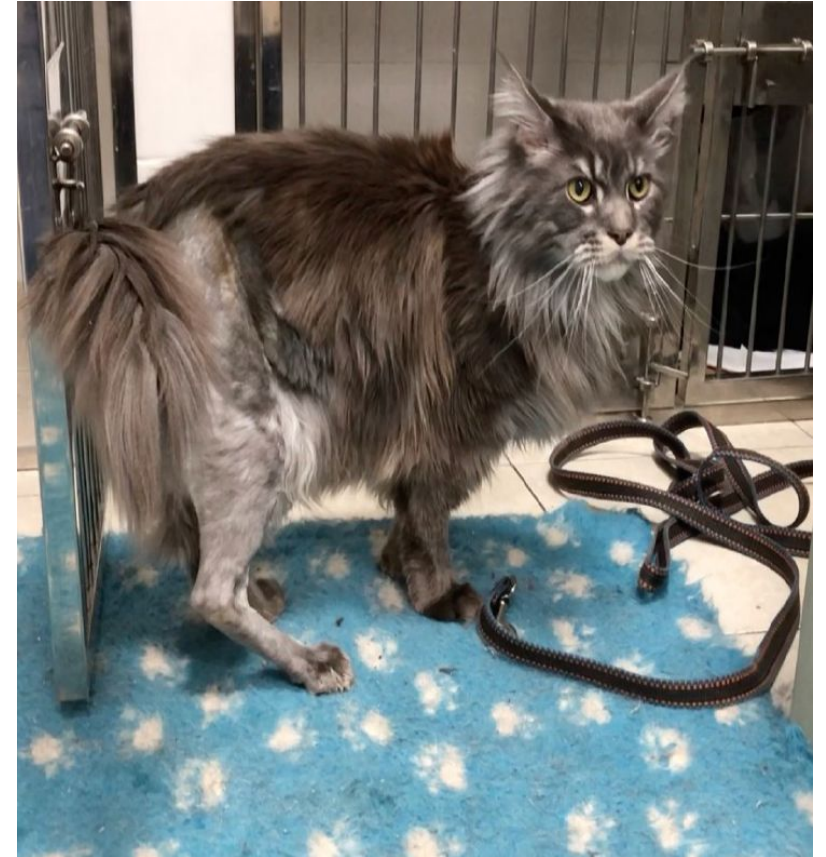Гистологическое исследование



Результат: остехондрома

Послеоперационный период

1. Осложнений со стороны хирургической раны не было выявлено
2. Послеоперационная терапия:
 - робенакоксиб 1 мг/кг
 - синулукс 20 мг/кг
3. Опорная функция конечности присутствовала с первых суток после оперативного вмешательства



через 1.5

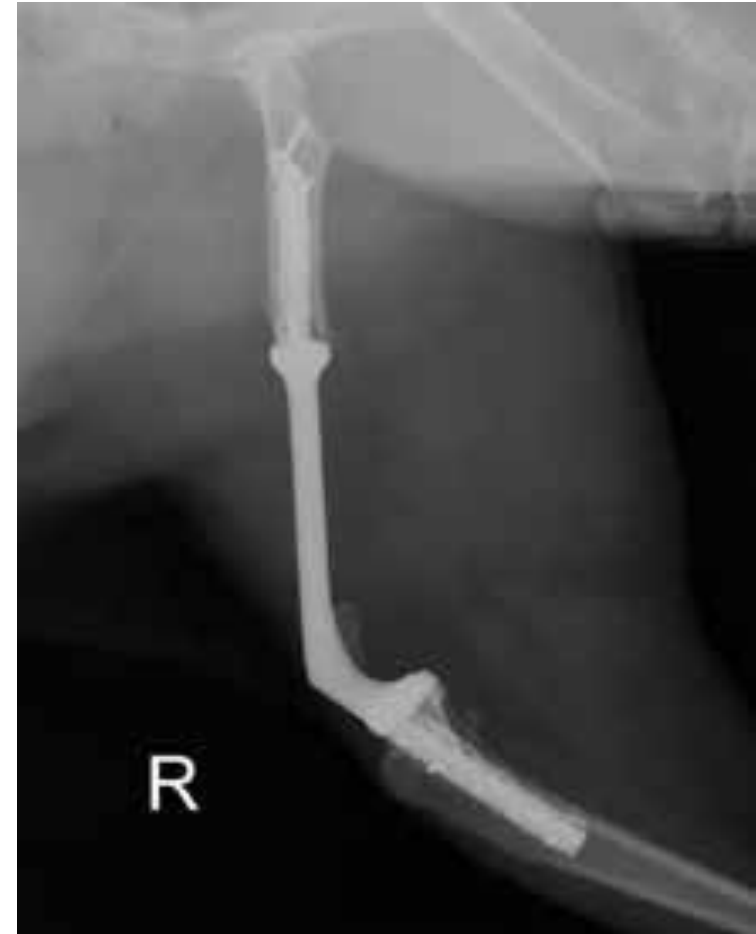месяца



Российский университет
дружбы народов

Контрольная диагностика

По результатам контрольного РТГ через 8 месяцев несостоятельности эндопротеза выявлено не было



Выводы

1. Рентгенологически внескелетная остеохондрома у кошек неотличима от паростальной (юкстакортикальной) и внескелетной остеосаркомы и внескелетной хондросаркомы. Таким образом, для подтверждения диагноза необходимо гистологическое исследование во всех случаях.
2. В качестве методов оперативного лечения описаны *широкая сегментарная резекция*, которая может носить излечивающий характер, *тотальная ампутация конечности*, *паллиативная краевая резекция*, так как полное хирургическое иссечение не всегда может быть выполнено

Список источников:

1. <http://vetpharma.org/articles/174/8213/>

