ЛЕКЦИЯ 5
ГОЛОВНОЙ МОЗГ

Отделы головного мозга

- **Продолговатый мозг** является непосредственным продолжением спинного мозга.
- **Задний мозг** состоит из мозжечка и моста. Вместе с продолговатым мозгом объединяется в так называемый ромбовидный мозг, остаточная полость – четвертый желудочек.
- **Средний мозг**, остаточная полость – водопровод мозга.
- **Промежуточный мозг**, остаточная полость – третий желудочек.
- **Конечный мозг**, остаточная полость – боковые желудочки.

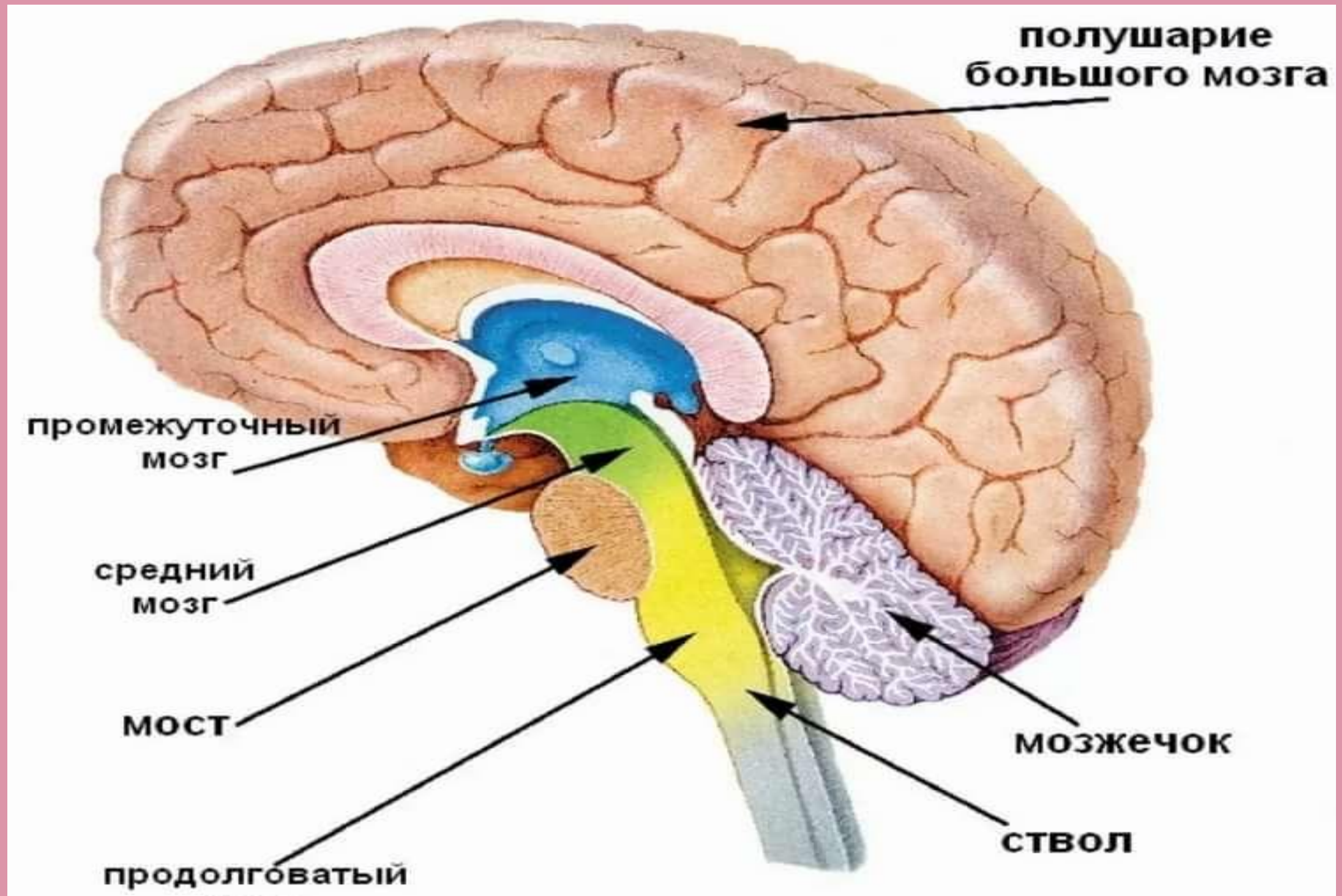
полушарие
большого мозга
промежуточный
мозг
средний
мозг
мост
мозжечок
ствол
продолговатый

Продолговатый мозг является продолжением спинного мозга; входит в состав мозгового ствола и ромбовидного мозга.

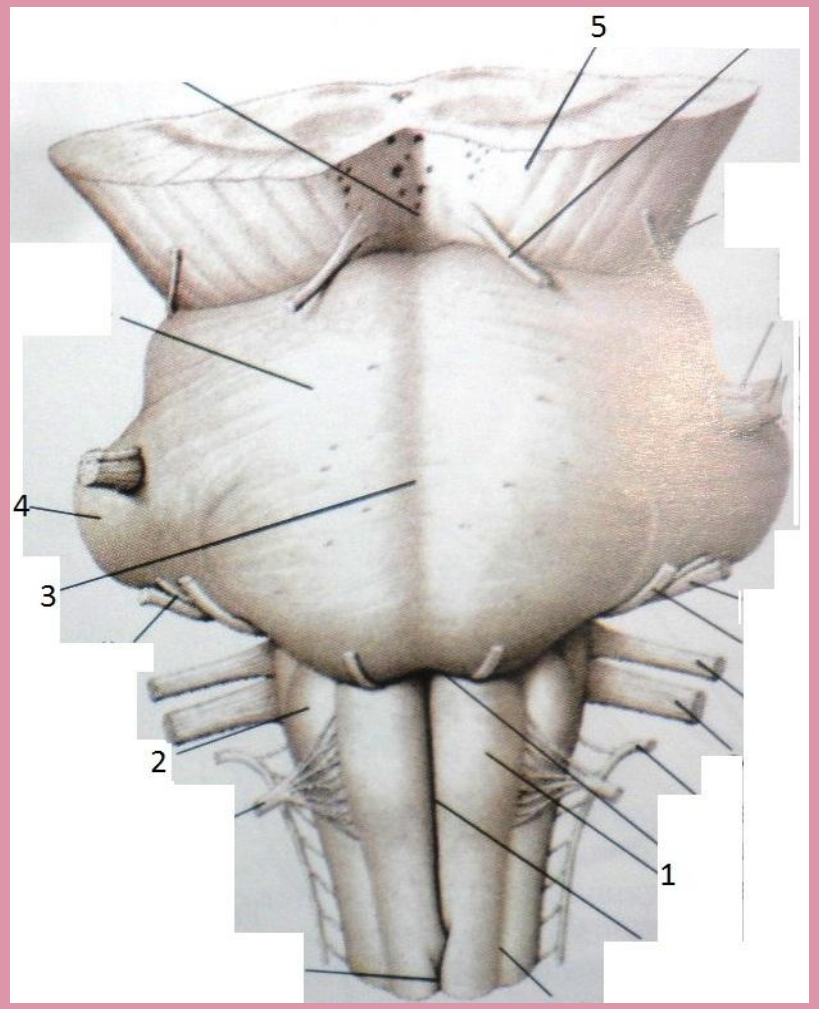

На передней поверхности его выделяют две *пирамиды*; латеральнее них лежат *оливы*.

Передняя поверхность ствола:

1 – пирамида,

2 – олива,

3 – мост,

4 – средние ножки мозжечка,

5 – ножки мозга.

Продолговатый мозг.

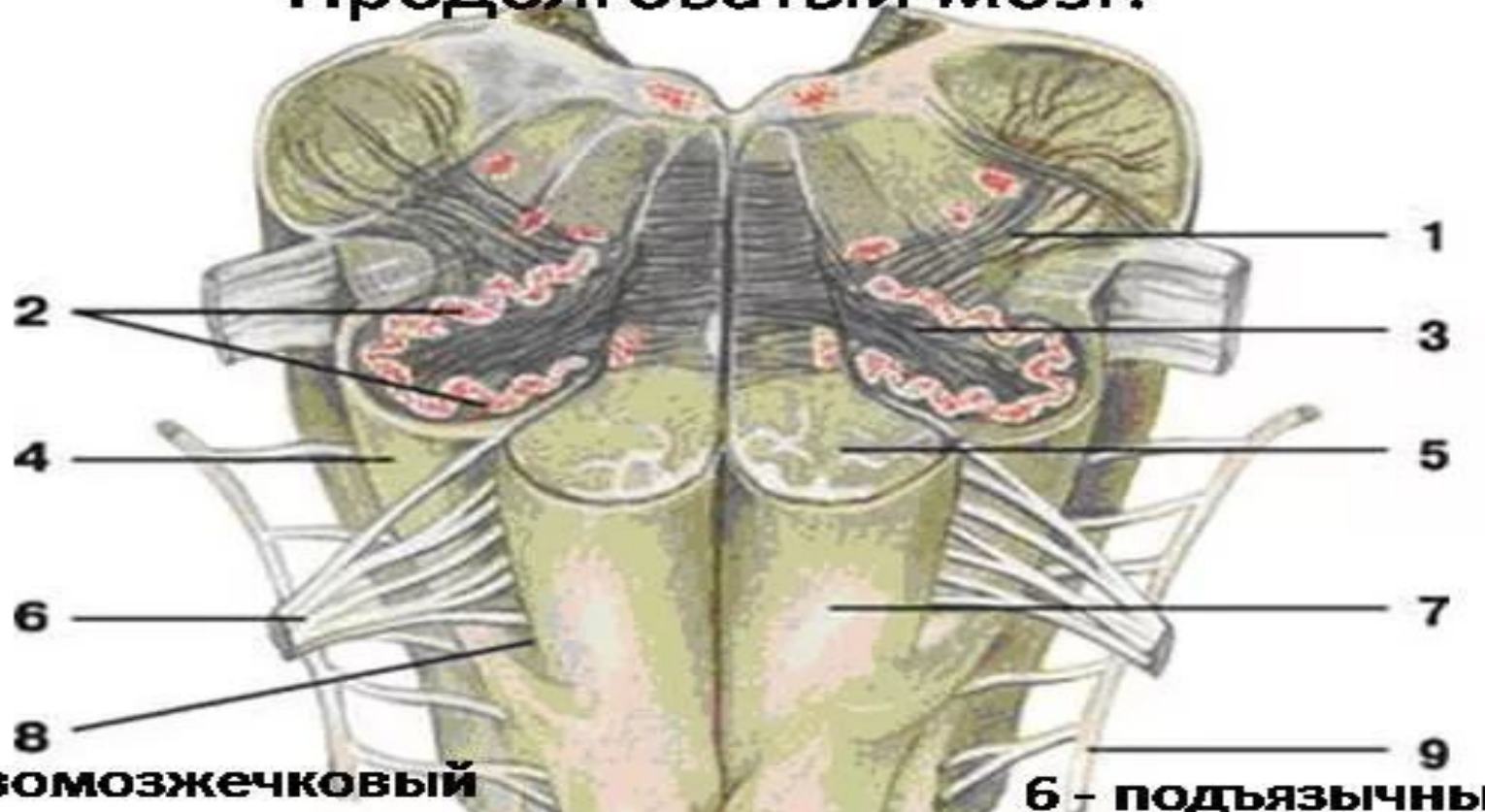

1 - оливомозжечковый тракт;
2 - ядро оливы;
3 - ворота ядра оливы;
4 - олива;
5 - пирамидный тракт;
6 - подъязычный нерв;
7 - пирамида;
8 - передняя боковая борозда;
9 - добавочный нерв

Продолговатый мозг

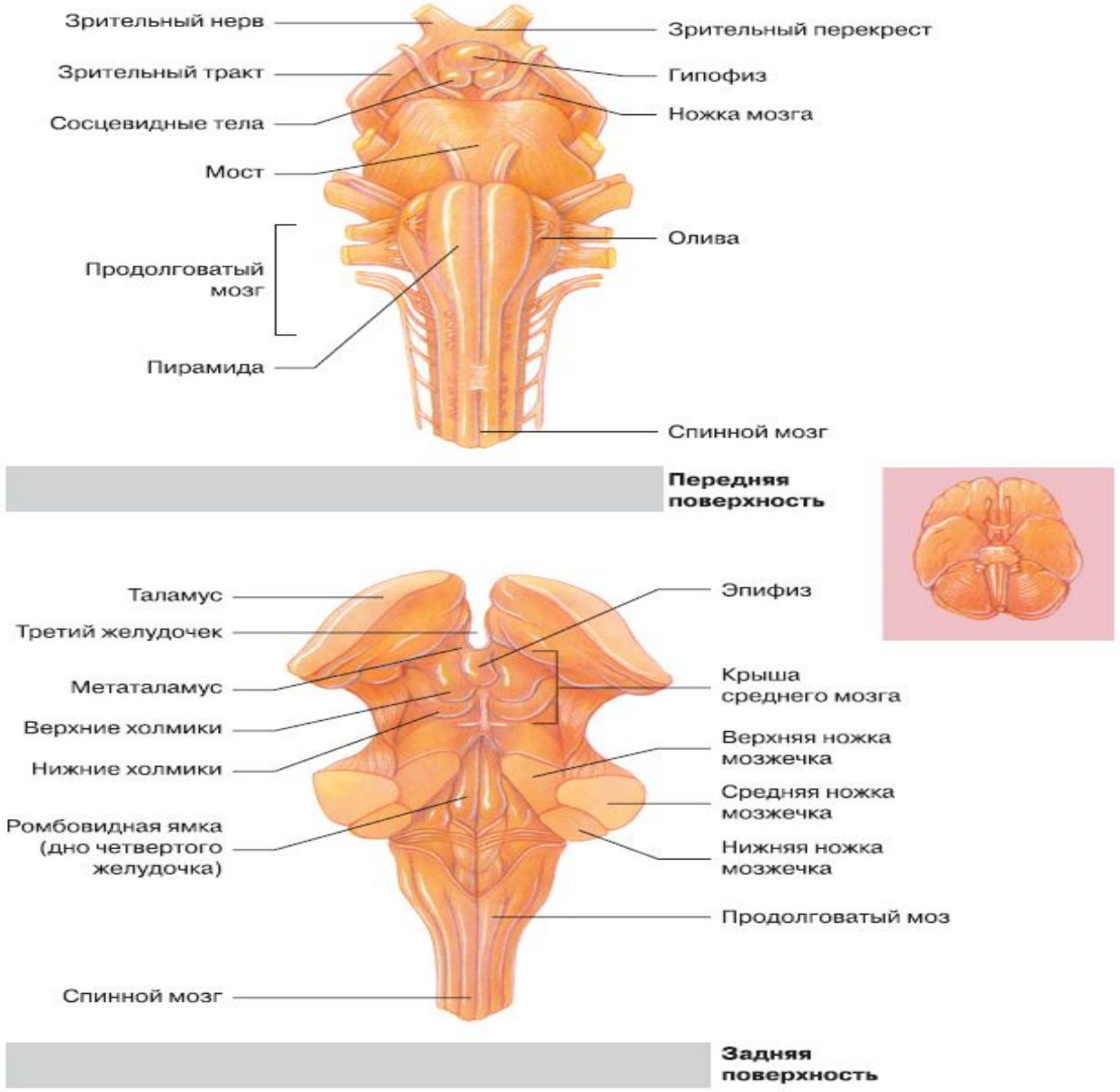

Мозжечок

Мозжечок напоминает мозг в миниатюре, так как он также поделен на два покрытые извилинами полушария, имеющие тот же цвет, что и большой мозг. Кстати, по-латыни он называется cerebellum, что значит «маленький мозг». Он расположен в задней части мозга. Мозжечок получает информацию как от тела, так и от полушарий. Мозжечок принимает участие в координации движений, делает их точными, целенаправленными.

При повреждении мозжечка движения человека нарушены, ему трудно удержать равновесие, его походка напоминает походку потерявшего ориентацию человека.

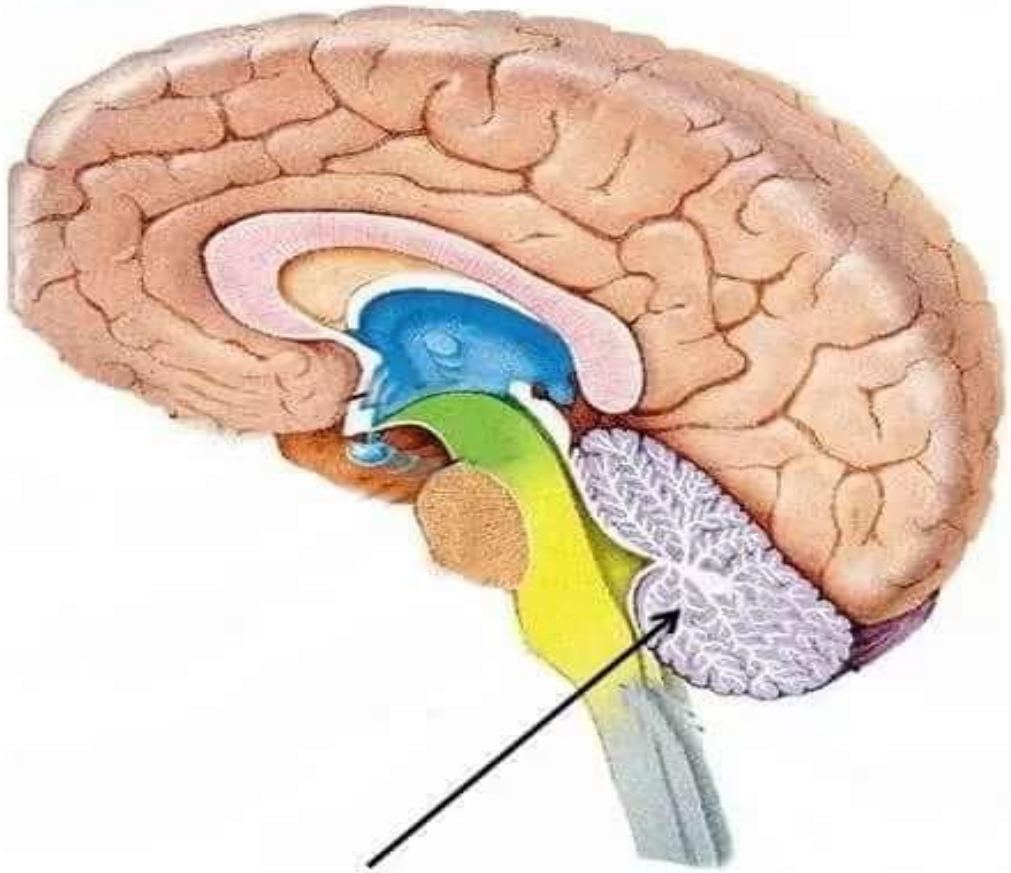

Средний мозг

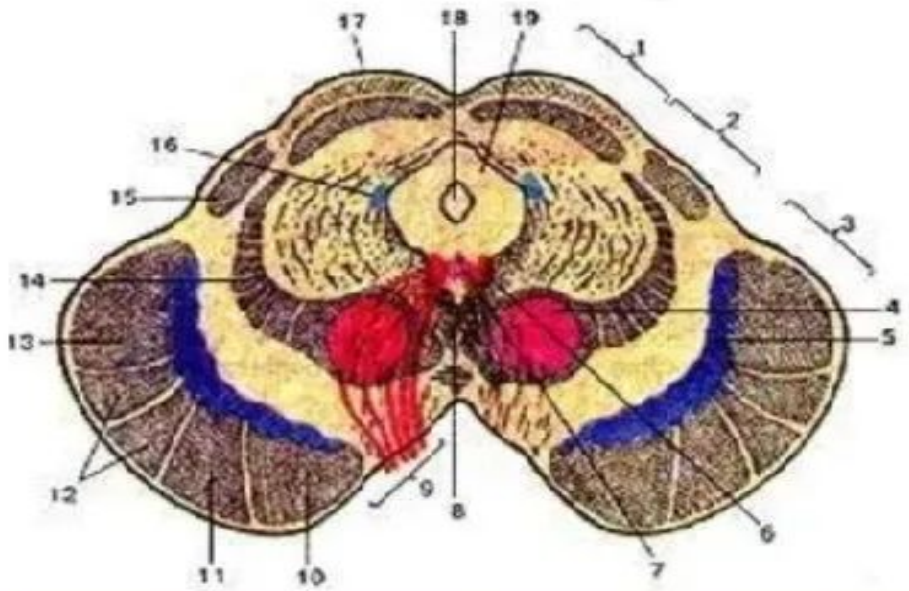

1. - крыша среднего мозга,
2. - покрышка среднего мозга,
3. - основание ножки мозга,
4. - красное ядро,
5. - черное вещество,

6, 7, 9 – ядра и волокна III ЧМН,

10, 11, 12 – лобно-мостовой, корково-ядерный, корково-спинномозговой пути,

17. - верхний холмик,
18. - водопровод,
19. - центральное серое вещество.

1. **Черное вещество и красные ядра – регуляция мышечного тонуса и подсознательных автоматических движений (жевание, глотание, движения глаз).**
2. **Четверохолмие – рефлекторные движения под влиянием зрительных и слуховых раздражений.**
3. **Сенсорные функции (первичная обработка информации от органов зрения и слуха).**
4. **Обеспечение точности движений (письмо, вышивание и пр.)**

Средний мозг

(лат. Mesencephalon) — отдел головного мозга, древний зрительный центр. Включен в ствол головного мозга.

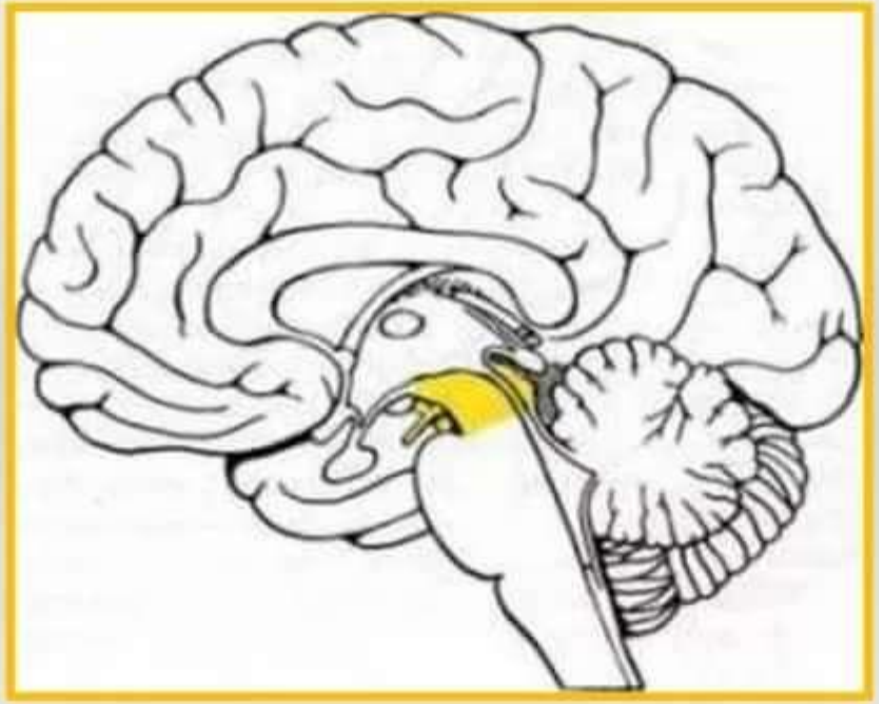

Функции среднего мозга

1. **Двигательный центр**
2. **Зрительный центр**
3. **Регулировка актов жевания и глотания (продолжительности)**
4. **Обеспечения точных движений рук (например, при письме).**

Промежуточный мозг

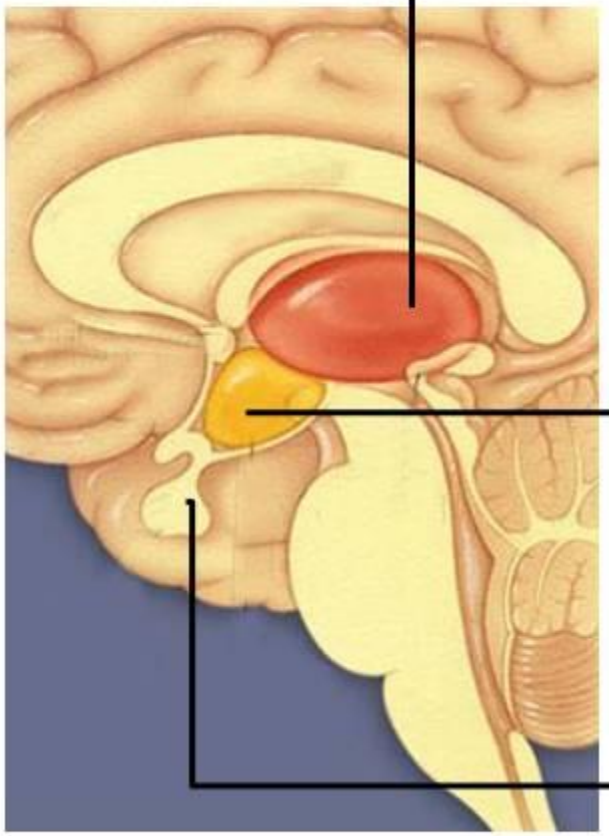

Таламус

В таламус сходится вся информация от органов чувств. Отсеивается малозначащие сведения и активизируют кору при получении важных для организма событий.

Гипоталамус

Центры жажды, голода, поддержания постоянства внутренней среды организма.

Гипофиз

Железа внутренней секреции, тесно связана с гипоталамусом.

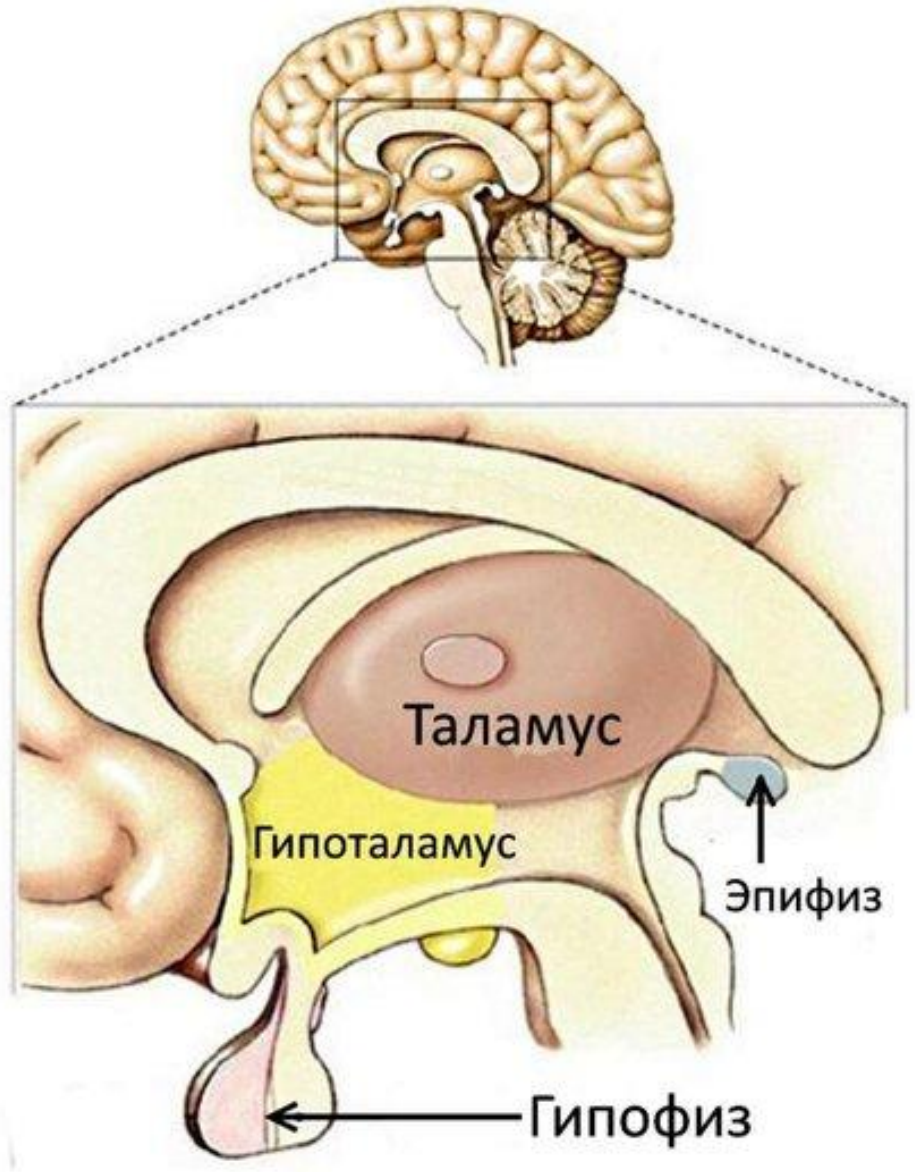

Промежуточный мозг

- Центр боли и удовольствия
- Центр нейро-гуморальной регуляции (**гипоталамус**)
- Центр жажды, голода, насыщения
- Центр сна и бодрствования
- Центр терморегуляции

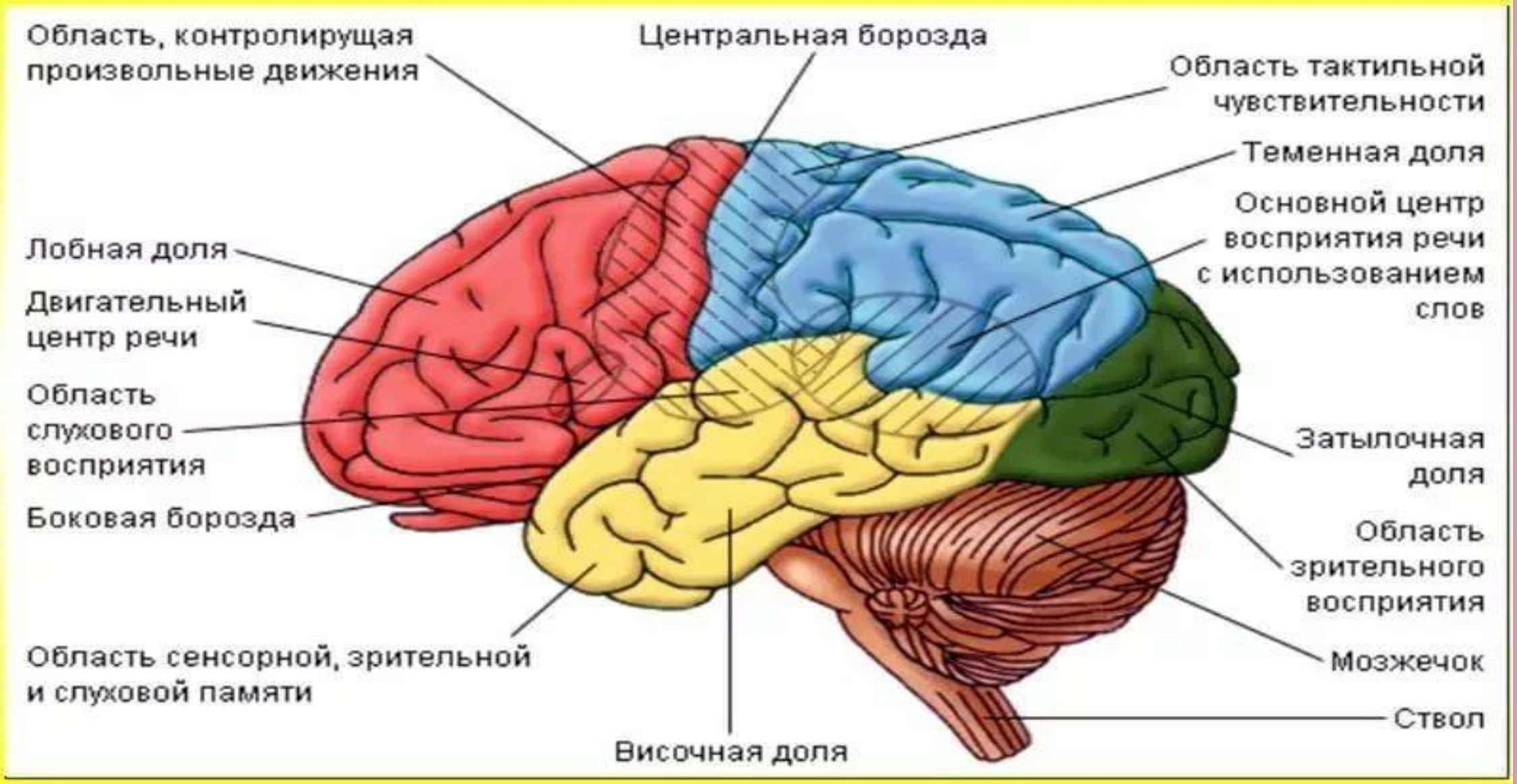
Область, контролирущая произвольные движения
Центральная борозда
Область тактильной чувствительности
Теменная доля
Основной центр восприятия речи с использованием слов
Лобная доля
Двигательный центр речи
Область слухового восприятия
Боковая борозда
Затылочная доля
Область зрительного восприятия
Мозжечок
Ствол
Область сенсорной, зрительной и слуховой памяти
Височная доля

Кора большого мозга (cortex cerebri) образует складки - извилины, которые разделены бороздами

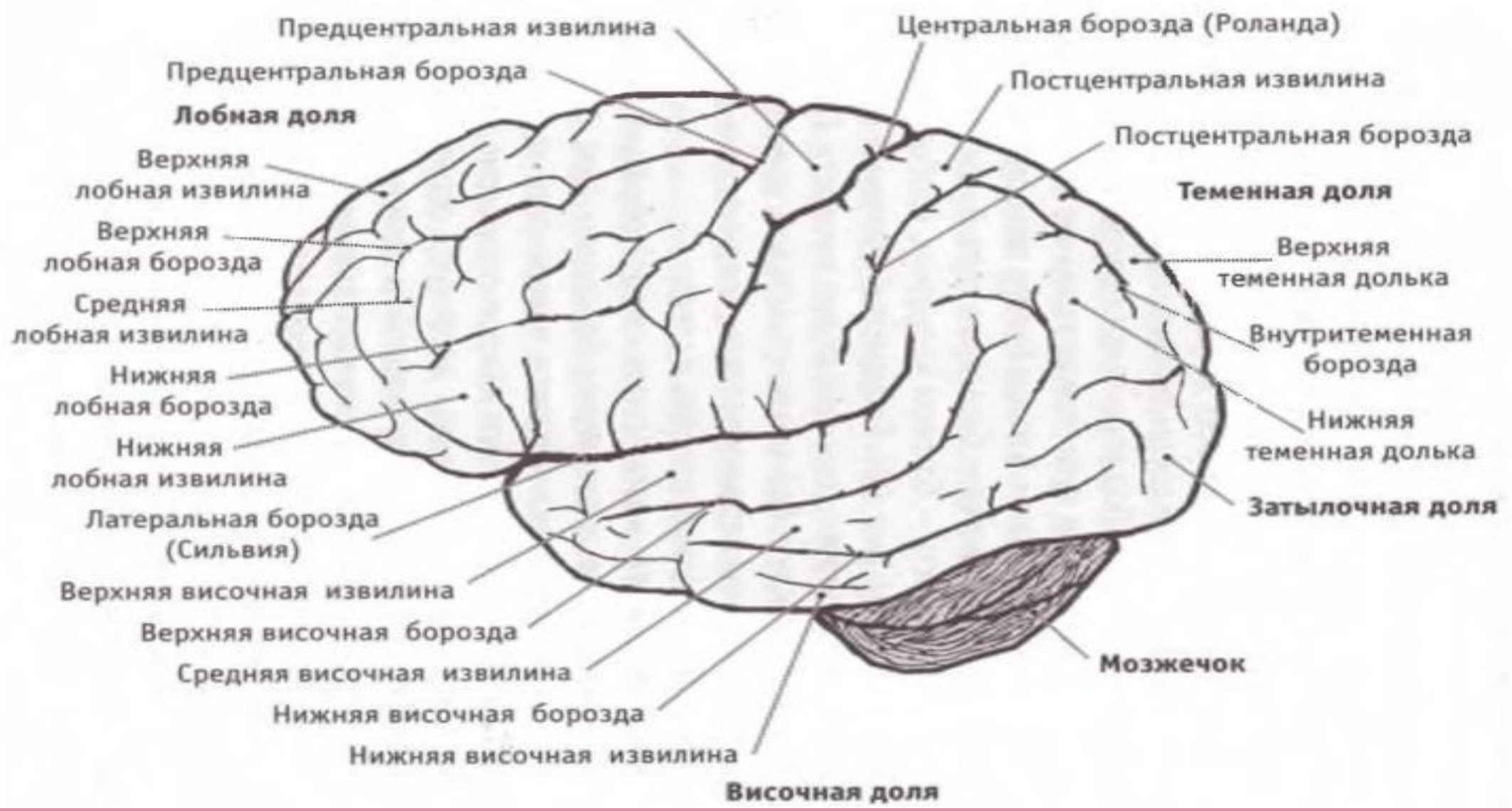

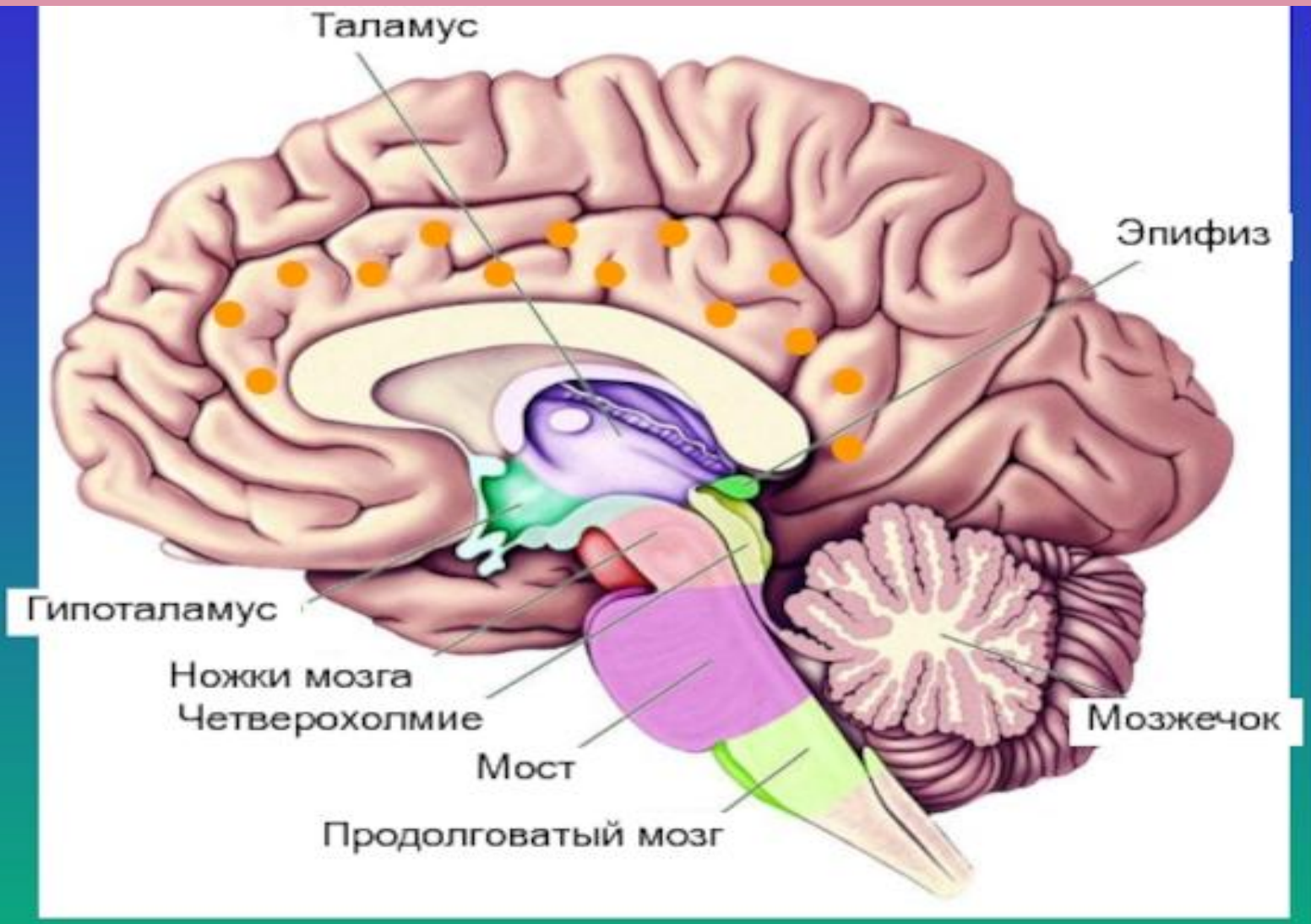

Третья ассоциативная область новой коры – **поясная извилина.**

Проходит над мозолистым телом; обеспечивает сравнение реальных и ожидаемых результатов поведения (далее эта информация передается в ассоц. лобную кору и используется для коррекции выполняемых поведенческих программ).

древняя кора + старая кора + поясная извилина = **лимбическая доля**

Конечный мозг

- Состоит из больших полушарий и боковых желудочков
- Каждое полушарие состоит из четырех долей: лобная, теменная, височная, затылочная
- Полушария соединены мозолистым телом

Конечный мозг.

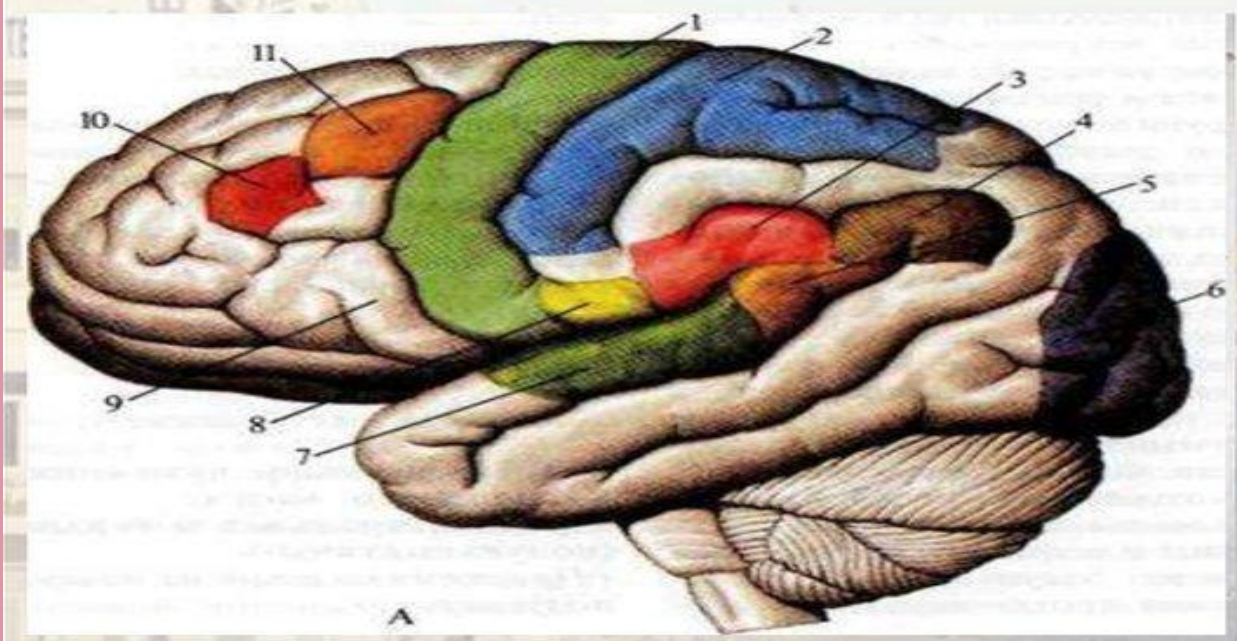

1 — двигательная зона коры;

2 — ядро кожного анализатора;

3—центр целенаправленных комбинированных движений;

4—зрительный анализатор письменной речи;

5 — слуховой анализатор устной речи;

6—зрительный анализатор;

7 — слуховой анализатор;

8 — вкусовой анализатор;

9—двигательный анализатор устной речи;

10—двигательный анализатор сочетанного поворота головы и глаз;

11 — двигательный анализатор письменной речи.