Мета-анализ диффузионно-взвешенной магнитно-резонансной томографии в выявлении колоректального рака.

Подготовила: Имекешева А.120 гр ЛД

Введение

- **Рак прямой и толстой кишок — колоректальный рак** — справедливо считается одним из наиболее распространенных онкологических заболеваний. Особенный рост патологии отмечают в последние годы среди городских жителей. Чаще всего наблюдается он у людей старше 50 лет, пик заболеваемости достигается в 70–75 лет
- Симптомы, по которым можно предварительно определить колоректальный рак, могут заметно различаться в зависимости от локализации опухоли.
- – Слепой и начальный отдел восходящей кишки. Симптомы, характерные для аппендицита: повышенная температура, легкое недомогание, боль в правой подвздошной области. Также могут наблюдаться признаки, указывающие на хроническое малокровие: головокружение, общая слабость, ощущение «ватных» ног, сердечные боли.
- – Правый угол толстой кишки. Боли в правом подреберье, повышенная температура, слабость, диарея, анемия — симптомы, которые также наблюдаются при холецистите. Признаки общей интоксикации: снижение аппетита, нерезкая боль правой половины живота и поясницы, неустойчивый стул.
- – Левая половина толстой и прямой кишок. Признаки кишечного кровотечения и непроходимости, приступы нерезкой боли, вздутие, задержка стула, кровотечение из прямой кишки.

Цель:

- Этот Мета-анализ проводился с целью оценки эффективности диффузионно-взвешенной магнитно-резонансной томография (dwi) в выявлении колоректального рака.

Материалы и методы

- Мы провели комплексную стратегию поиска с использованием электронных баз данных, включая базы данных medline и embase, CINAHL, и Кокрановском Центральном регистре контролируемых испытаний. Все соответствующие статьи, опубликованные до 2 октября 2014 года, были включены
- Методологическое качество оценивалось по оценке качества исследований диагностической точности 2 (QUADAS 2) инструмент.

- Из 203 исследования, 10 исследований были включены в Мета-анализ, включающий 367 178 злокачественных новообразований и доброкачественных поражений. Среди десяти исследований, расположение анатомических поражений на протяжении прямой кишки и Толстой. Средний возраст пациентов в каждой отдельной исследований колебалась от 57 лет до 69 лет, и среднее значение было около 60 лет. Исходные характеристики пациентов в эти исследования обобщены в таблице 1. Все изображения были получены при использовании систем с 1.5 магнитного поля Т. Типичный В-значения для обработки изображений 0, 500, 800, и 1000 с/мм^2. Существует два способа для выявления злокачественной опухоли, одна на существование местной высокой интенсивностью сигнала (hsi) в области изображения максимальной интенсивности проекции, и другой способ был с помощью АЦП значение, которое рассчитывается из интенсивности сигнала в зоне интереса на изображениях с высоким В-значение и низкое значение. В трех из десяти исследований, злокачественные новообразования были выявлены как hsi и значение АЦП, и пять были только СИ, а остальные два были только значение АЦП. АЦП значение злокачественной опухоли колебалась от 0.97 с/мм^2 до 1,19 сек/мм^2, и доброкачественные поражения колебалась от 1.37 с/мм^2 до 2,69 с/мм^2. Злокачественных новообразований имели гораздо меньшее значение АЦП. Изображение характеристика каждого отдельного исследования показаны в таблице 2.

Таблица 1

Клиническая характеристика включенных исследований

Исследование (первый Автор)	Год	Страна	Больных раком		Неонкологических больных		Доброкачественные/ Злокачественные	Расположение
			Возраст	М/Ф	Возраст	М/Ф		
Hosonuma	2006	Япония	64.2/31-81	11/4	64.9/51-81	14/4	20/15	Кл
Сойер	2010	Франция	69/43-84	14/17	65/30-81	14/17	31/31	Р
Итикава	2006	Япония	59/33-69	18/15	-	-	33/15	Кл
PAO	2008	Китай	60.9/21-86	23/22	-	-	20/45	Р
Colosio	2013	Франция	64/-	17/10	69/-	14/8	22/27	Кл
Lambregts	2010	Нидерланды	68/35-87	13/6	64/22-81	13/10	23/19	Р
Kilickesmez	2009	Турция	57/-	-	45/--	-	39/14	Кл
Нурал	2013	Турция	63/30-81	12/5	61/46-69	10/3	13/17	Кл
Солак	2013	Турция	57/31-77	32/0	-	-	15/26	Кл
Avcu	2014	Турция	-	-	-	-	31/27	С

М: мужчина, Ф: женщина; СГ: колоректальный р: с прямой кишки: колоноскопию.

Таблица 2

Функции визуализации каждого исследования

Исследование (первый Автор)	Тип катушки	Компания	Магнитного (Т)	Методы	значение B	АЦП значение (мм^2/с)	
						Пациентов	Контроль
Hosonuma	тело и матричная катушка для позвоночника	"СИМЕНС АГ"	1.50	МОГО; АЦП	50; 800	1.19	1.37
Сойер	передняя часть туловища фазированной катушки	Концерн Siemens	1.50	МОГО; АЦП	0; 500; 100	1.04	1.39
Итикава	Фазированная катушка тела	ДжиИ хэлскеа	1.50	МОГО	0; 1000	-	-
PAO	Фазированная катушка тела	"Сименс АГ"	1.50	МОГО	0; 1000	-	-
Colosio	брюшной фазированной катушки	Концерн Siemens	1.50	МОГО	0; 500; 1000	-	-
Lambregts	Фазированная катушка тела	Philips Медицинским	1.50	МОГО	0; 500; 1000	-	-
Kilickesmez	Фазированная катушка тела	Концерн Siemens	1.50	АЦП	0; 500; 1000	0.97	1.37
Нурал	Фазированная катушка тела	Сименс Магнетом	1.50	МОГО	0; 800	1.07	1.91
Солак	Фазированная катушка тела	Сименс-Espree	1.50	МОГО; АЦП	0; 800	1.19	2.69
Avcu	Фазированная катушка тела	Сименс Магнетом	1.50	АЦП	0; 800	1.02	1.53

повреждения были выявлены как злокачественные, с появлением очаговых зонах повышенной интенсивности сигнала. АЦП: повреждения
явлены как злокачественные, имеющих значительное меньшее значение АЦП.

Чувствительность и специфичность МРТ для диагностики колоректального рака

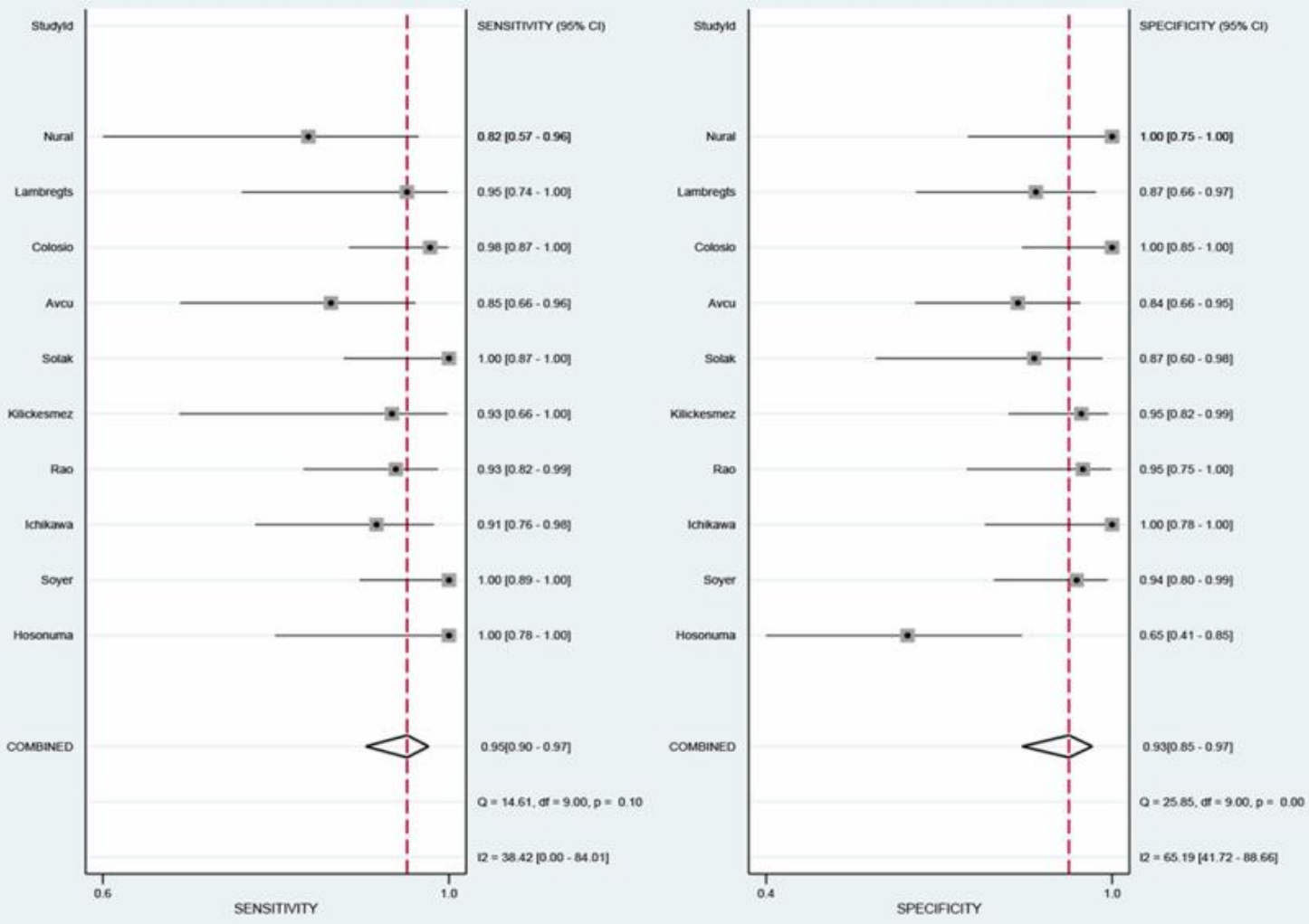

Положительное и отрицательное отношение правдоподобия

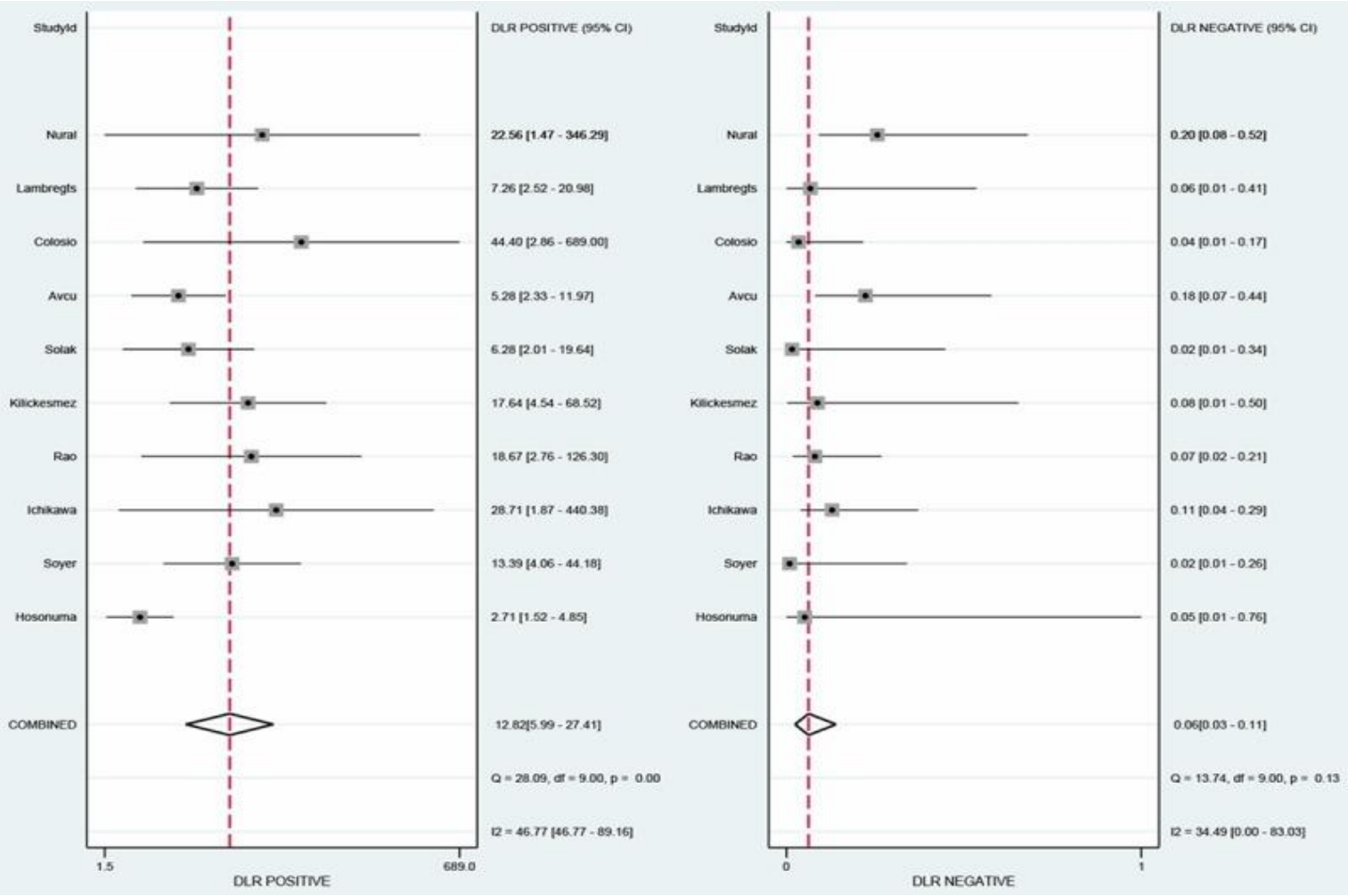

- В этот Мета-анализ, мы выявили среднюю чувствительность 95% (95% ди, от 90 до 97%) и специфичность 93% (95% ди, от 85 до 97%) из 10 включенных исследований для дифференциации доброкачественных и злокачественных колоректальных поражений. В общем, в диапазоне от 0,50 и 1,00, аук >0.80 указывает на хороший тест. И аук мы рассчитали по СДОК составил 0,97, что значительно выше, чем ожидалось 0.80. Таким образом, результат показал, МРТ имел большую производительность в выявлении злокачественных от доброкачественных колоректальных поражений

Вывод

- Мета-анализ показал, что двиМРТ-это очень точный диагностический метод в выявлении колоректального рака.