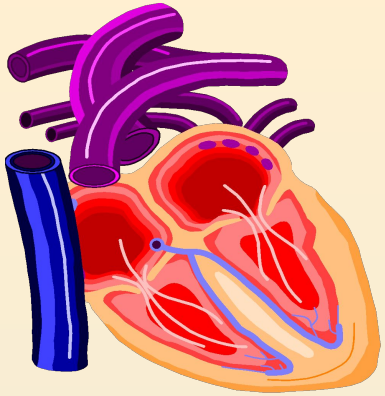

Митральные пороки сердца

Кафедра факультетской терапии им. акад. А.И. Нестерова
ФГАОУ ВО РНИМУ им. Н.И. Пирогова
Минздрава России

Митральный комплекс

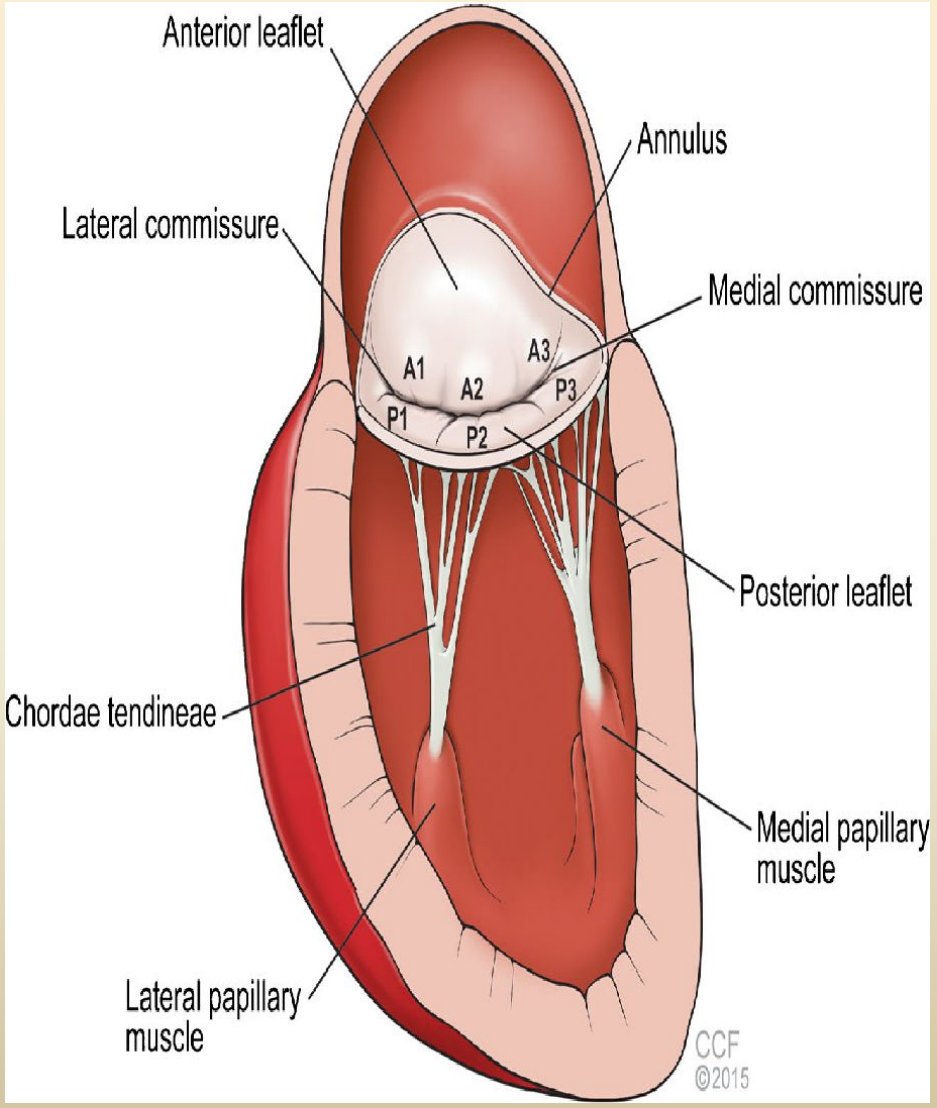

1. Задняя стенка левого предсердия
2. Две створки митрального клапана: передняя и задняя
3. Митральное фиброзное кольцо – основание для створок (роль сфинктера). На уровне кольца створки связаны комиссурами
4. Сухожильные нити (хорды) – соединяют створки в двумя сосочковыми мышцами:

   - 24 хорды прикреплены к сосочковым мышцам

   - 120 хорд прикреплены к створкам
5. Сосочковые (папиллярные) мышцы

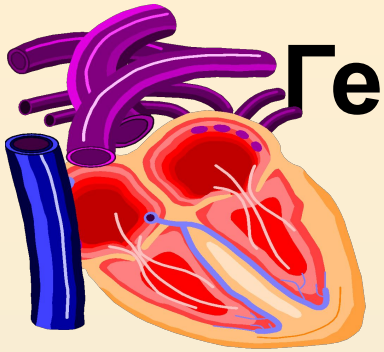

Гемодинамические параметры Эхо-КГ (начало)

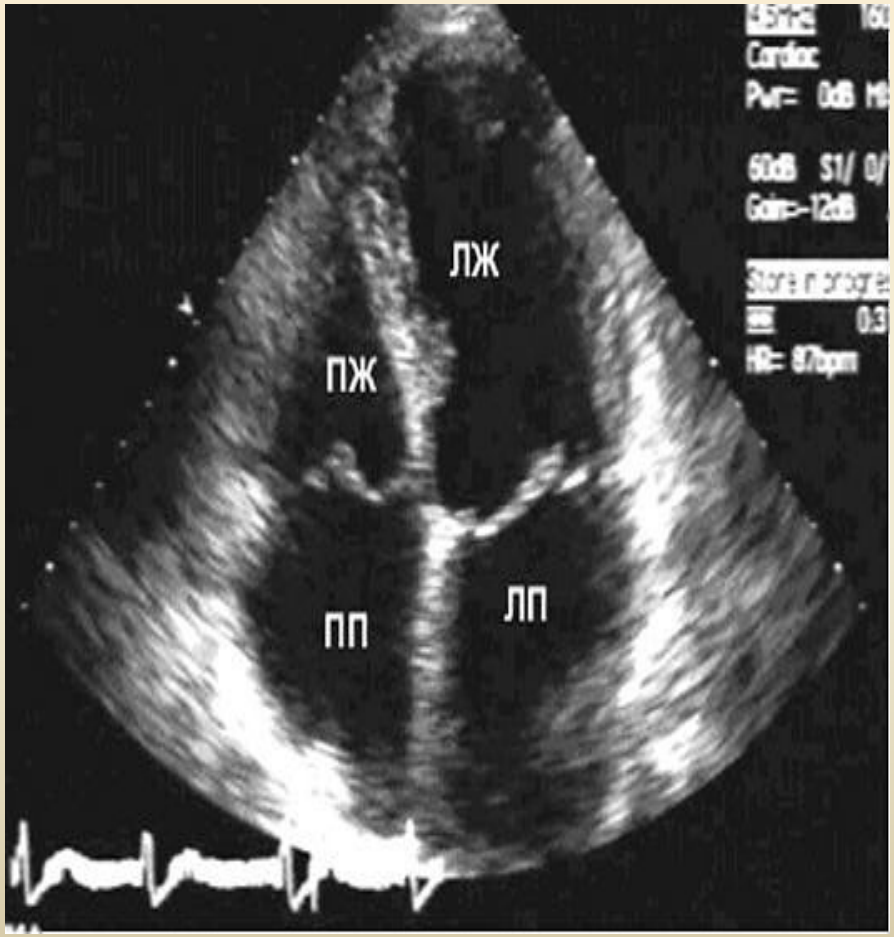

- КДО ЛЖ – 55-149 мл (преднагрузка)
- КСО ЛЖ – 18-40 мл
- КДР – 37-55 мм
- КСР – 26-37 мм
- УО ЛЖ (КДО-КСО ЛЖ) – 70 мл
- КДД ЛЖ – 10-20 мм рт.ст.
- Фракция выброса (изгнания) – УО/КДО – 55-65%
- Сердечный выброс – УО х ЧСС – 5 л/мин

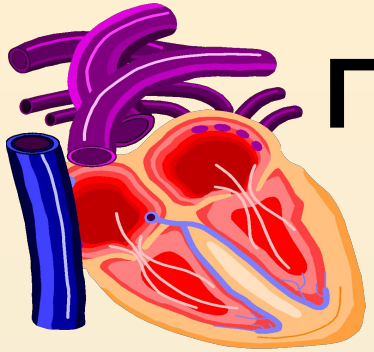

Гемодинамические параметры Эхо-КГ (окончание)

- Площадь митрального отверстия – 4-6 см кв.
- Транс-митральный градиент – 3-4 мм рт.ст.
- Левое предсердие – 20-36 мм
- Пульсовое давление – САД – ДАД – 50 мм рт.ст.
- Среднее АД – ДАД + 1/3 пульсового АД – 90 мм рт. ст. – отражает постнагрузку, т.е. степень напряжения стенок миокарда во время систолы

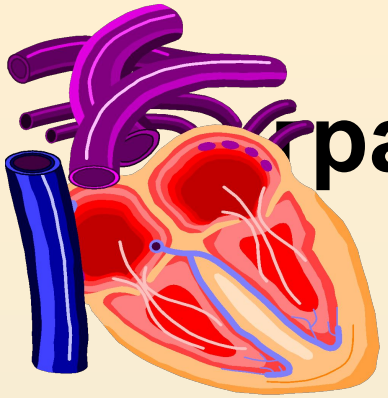

Эхокардиографическая градация кальциноза клапанов сердца

- 1 степень – единичные кальцинаты на створках
- 2 степень – множественные кальцинаты створок, но без перехода на фиброзное кольцо
- 3 степень – кальцинаты пропитывают створки и фиброзное кольцо

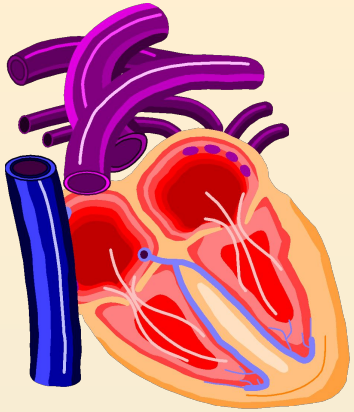

<u>Митральный стеноз</u> – это обструкция для тока крови в левый желудочек на уровне митрального клапана, препятствующая его правильному открытию во время диастолы левого желудочка

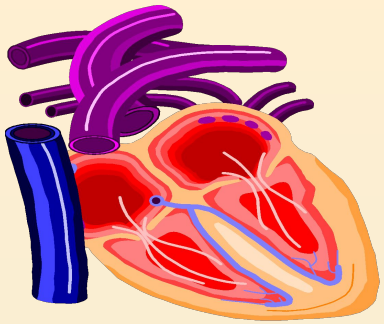

Этиология митрального стеноза

- Ревматическая лихорадка – более 90%
- Кальциноз клапанных структур
- Миксома левого предсердия
- Инфекционный эндокардит (крупные вегетации пролабируя в полость левого предсердия вызывают стеноз во время систолы предсердия)
- Врожденный митральный стеноз – изолированный (укорочение хорд, парашютообразный митральный клапан), либо в сочетании с другими врожденными пороками сердца (синдром Лютембаше и т.д.)
- Вирусы
- Другие заболевания – СКВ, ревматоидный артрит и т.д.

Патогенез митрального стеноза

Уменьшение площади AV-отверстия (норма 4-6 см^2)
(«первый барьер»)

↓

Повышение давления в полости левого предсердия (25 мм рт. ст.)
(норма 5-8 мм рт. ст.)

↓

Гипертрофия левого предсердия

↓

Легочная гипертензия (пассивная, ретроградная, посткапиллярная)

↓

Рефлекс Китаева («второй барьер»)

↓

Рефлекторное сужение легочных артериол

↓

Значительное повышение давления в a. Pulmonalis до 200 мм рт. ст.
(при норме 25 мм рт. ст.)

↓

Артериальная (прекапиллярная) легочная гипертензия

↓

Гипертрофия правого желудочка

↓

<u>Сердечная недостаточность по большому кругу кровообращения</u>

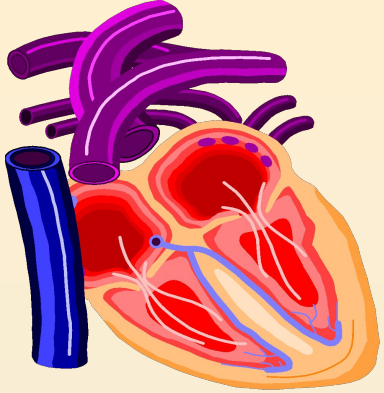

Клиника митрального стеноза

- Одышка
- Общая слабость (низкий сердечный выброс)
- Сердечная астма (площадь AV-отверстия менее 1,0 см^2)
- Кардиалгии (в 15% стенокардия, вызванная сдавлением левой коронарной артерии увеличенным ЛП и/или субэндокардиальной ишемией правого желудочка)

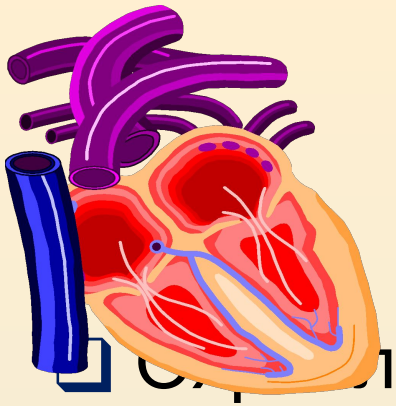

Клиника митрального стеноза

- Охрипость голоса (сдавление возвратного нерва при дилатации левого предсердия и легочной артерии)
- Фибрилляция предсердий (атриамегалия - до 45 мм)
- Набухание шейных вен (легочная гипертензия)
- Кровохарканье, легочное кровотечение (легочная гипертензия, разрывы бронхиальных вен, ТЭЛА)

- «Митральный румянец» (facies mitralis)
- Диастолическое дрожание «кошачие мурлыканье»
- Хлопающий 1 тон
- Акцент 2 тона над легочной артерией
- ТОМК (тон открытия МК)
- «римт перепела»
- Диастолический шум

(прото-, мезодиастолический)

- Пресистолическое усиление на верхушке, на левом боку, при полном выдохе

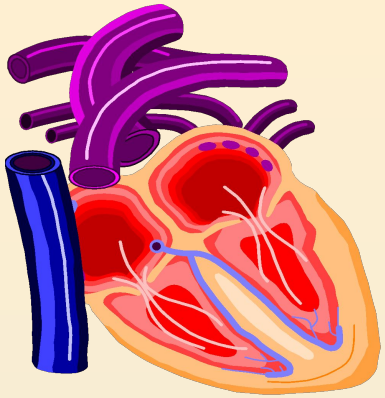

Принято и рекомендовано оценивать тяжесть митрального стеноза по:

- площади отверстия (4-6 кв. см)
- трансмитральному градиенту (0-2 мм рт.ст.)
- давлению в легочной артерии (25 мм рт.ст.)

ЭХО-КГ

- давлению заклинивания легочной артерии (12-16 мм рт. ст.) – инвазивный метод (катетеризация правых отделов сердца)

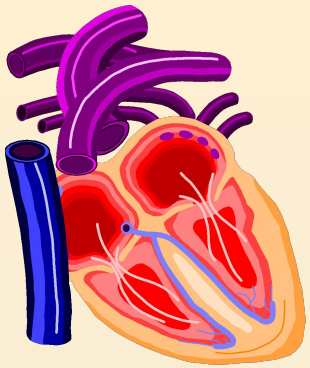

Классификация митрального стеноза

Степень стеноза	Площадь митрального отверстия, $см^2$	Трансмитральный градиент, мм рт. ст.	Систолическое давление в легочной артерии, мм рт. ст.
Легкий	> 1,5	<5	<30
Умеренный	1,0-1,5	5-10	30-50
Тяжелый	<1	>10	>50

Bonow R. et al. ACC/AHA 2006 Practice guidelines for the management of patient with valvular heart disease: executive summary. JACC 2006;48(3):598-675

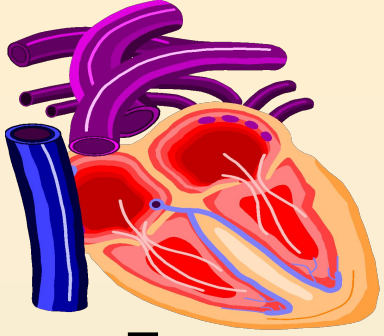

Медикаментозная терапия МС

Контроль симптомов

- Диуретики (при ХСН)
- Сердечные гликозиды, β-блокаторы и урежающие ритм антагонисты Са (при фибрилляции предсердий тахиаритмии)

Вторичная профилактика

- Профилактика рецидивов РЛ
- Антиагреганты, антикоагулянты для предотвращения тромбоэмболических осложнений

С осторожностью :

- Нитраты
- Дигидропиридиновые антагонисты кальция
- Ингибиторы АПФ и др. периферические вазодилататоры

Boon NA, Bloomfield P. Heart 2002;87:395-400

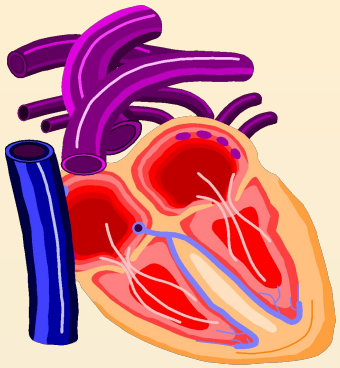

Показания к оперативному лечению при митральном стенозе

- По <u>выраженности сердечной недостаточности</u>

  - I ФК – в коррекции не нуждается

  - II ФК – возможна закрытая комиссуротомия или реконструктивная операция

  - III ФК – абсолютное показание к протезированию митрального клапана

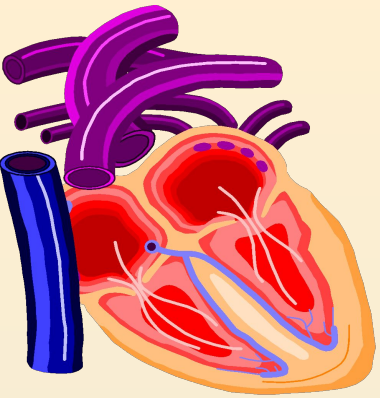

Показания к оперативному лечению при митральном стенозе

- По показателям ЭхоКГ абсолютными показаниями к протезированию митрального клапана являются:

  - площадь митрального отверстия менее 1 см кв.

  - трансмитральный градиент более 20 мм рт. ст.

- Коммисуротомия может быть проведена:

  - при 1-ой степени кальциноза митрального клапана без митральной регургитации

  - у беременных (14-16 недель)

British Heart Valve Society
For Education and Best Practice in Heart Valve Disease

Тактика ведения пациентов с митральным стенозом в условиях пандемии COVID-19

Тяжесть порока	Мероприятия
Легкая	Выписать
Среднетяжелая	Ежегодное консультирование в условиях виртуальной клиники с проведением ЭхоКГ каждые 2 года
Тяжелая	**Симптомы есть**: телемедицинское консультирование специалистами мультидисциплинарной бригады с последующей госпитализацией для проведения протезирования или вальвулопластики МК **Симптомов нет:** Ежегодное консультирование в условиях виртуальной клиники с проведением ЭхоКГ каждый год.

МИТРАЛЬНАЯ РЕГУРГИТАЦИЯ

Острая МР

- (разрыв сухожильных хорд, папиллярных мышц)
- Инфаркт миокарда
- Инфекционный эндокардит

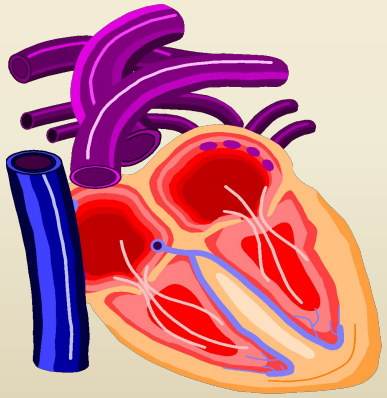

Хроническая МР

- Воспалительного типа: РЛ, СКВ, РА, ССД
- Инфекционного типа: ИЭ (полипозно-язвенный эндокардит)
- Дегенеративного типа:
  - миксоматозное поражение подклапанного аппарата сердца (ПМК), наследственные синдромы ДСТ(синдром Элерса-Данло, Марфана и др.)
  - Кальциноз митрального кольца
- Структурные повреждения хорд и сосочковых мышц (ИБС), дилатация митрального кольца и полости ЛЖ (ГБ, кардиомиопатии, ИБС)
- Врожденные аномалии

Braunwald. Heart Diseases. 1998

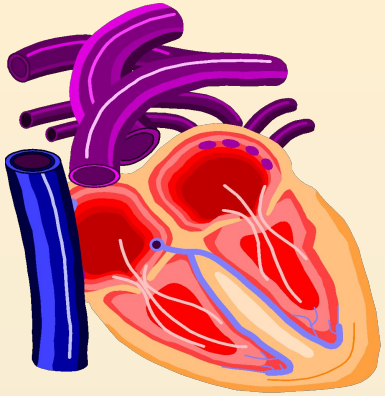

Патогенез острой митральной регургитации

Разрыв сухожильных хорд, разрыв папиллярной мышцы

↓

Резкое повышение преднагрузки

↓

Нарастание напряжения стенок левого желудочка

↓

Острая дисфункция левого желудочка

↓

Отек легких и сосудистый коллапс

↓

Летальный исход в отсутствии экстренного оперативного вмешательства

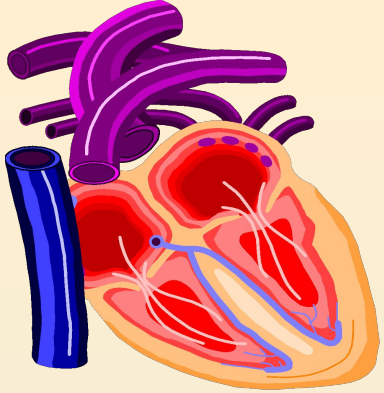

Типы хронической МР

- МР ревматической природы (ревматическая болезнь сердца)

- МР неревматической природы:
  1. Кальциноз митрального кольца
  2. Миксоматозная дегенерация створок (ПМК)
  3. Ишемическая дисфункция папиллярных мышц (встречается у 10% больных с постинфарктным кардиосклерозом)

Хроническая митральная регургитация

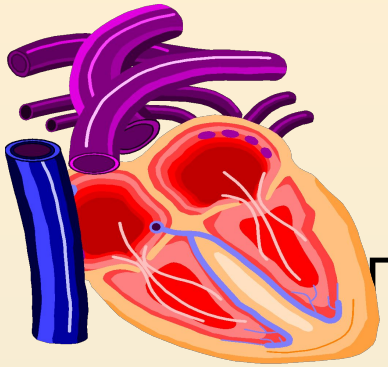

Неполное смыкание створок

Регургитация

Перегрузка левого предсердия объемом

Дилатация левого предсердия и гипертрофия его стенок

В левый желудочек поступает большее количество крови

Постепенно давление в левом предсердии повышается и ретроградно передается на легочные вены

ПАССИВНАЯ легочная (венозная) гипертензия (одышка)

Легочная гипертензия (невысоких степеней)

Гипертрофия правого желудочка

Застойная сердечная недостаточность по большому кругу

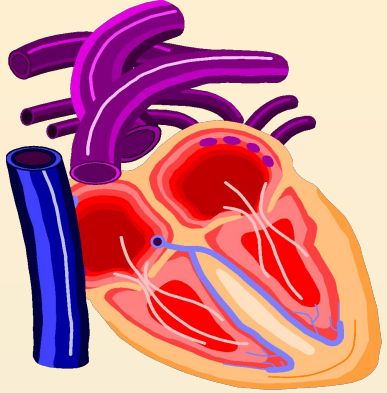

Степени митральной регургитации

Регургитация I степени (легкая)	На уровне створок (длина струи до 4 мм от основания створок митрального клапана)
Регургитация II степени (умеренная)	Регургитационный поток проникает в полость левого предсердия на 30% (10-15 мм)
Регургитация III-IV степени (тяжелая)	Проникает до середины левого предсердия или по всей его длине

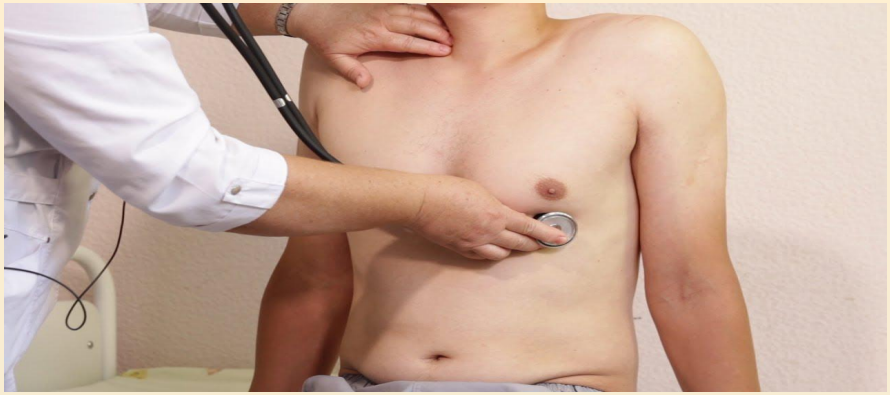

Аускультация МР

- Ослабление I тона
- Акцент II тона над легочной артерией –
- Появление III тона
- Интенсивный пансистолический шум, связанный с 1 тоном, выслушиваемый над верхушкой с проведением в подмышечную область (соответствует систолическому дрожанию)

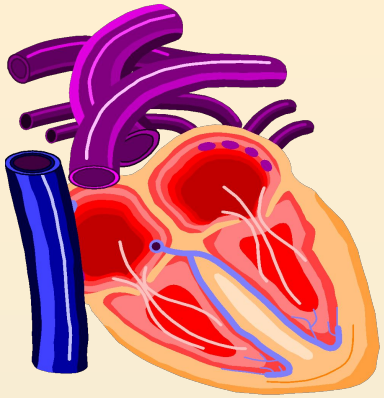

Клинико-инструментальные признаки тяжести МР

- Систолический шум высоких градаций
- Функциональный класс сердечной недостаточности по NYHA
- Фракция выброса (N – 60%)
- Конечно-систолический размер ЛЖ (КСР ≤ 40 мм)

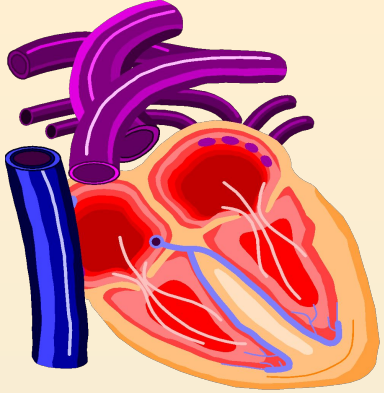

Медикаментозная терапия хронической МР

Контроль симптомов

- Сердечные гликозиды (при фибрилляции предсердий тахиаритмии, ФВ 30 и ниже)
- Диуретики (при ХСН)

Вторичная профилактика

- Профилактика рецидивов РЛ (при ревматической этиологии)
- Антиагреганты, антикоагулянты для предотвращения тромбоэмболических осложнений

С осторожностью :

- Ингибиторы АПФ и др. периферические вазодилататоры

Boon NA, Bloomfield P. Heart 2002;87:395-400

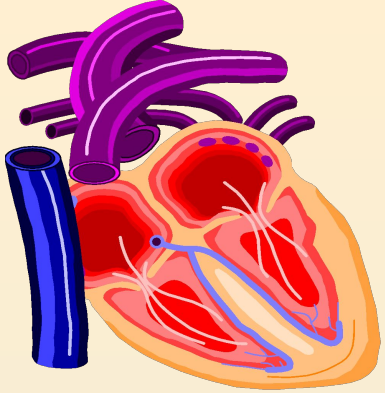

Показания к хирургической коррекции хронической МР

- Фракция выброса (изгнания) менее 60%
- КСР ЛЖ более 45 мм
- Тяжелая степень митральной регургитации
- Нарастание функционального класса застойной сердечной недостаточности

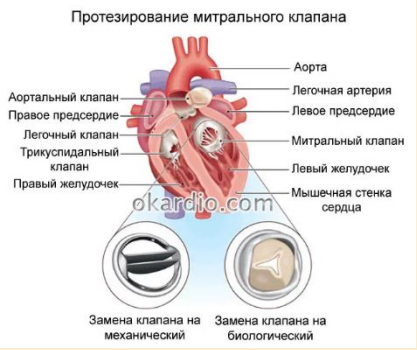

Виды оперативного вмешательства при МР

- Без хирургического лечения прогноз для пациентов с митральной регургитацией (МР) и сердечной недостаточностью (СН) ***плохой***, следовательно, пациентам с наличием симптомов показано ***восстановление*** или ***протезирование*** МК.
- По возможности рекомендуется ***восстановление*** клапана.
- ***Протезирование*** клапана несет в себе помимо операционного риска риск тромбоэмболий, риск, связанный с постоянным применением антикоагулянтов у пациентов, которым установили механический клапан, риск поздней деградации структуры биологического протеза и смерти, особенно у пациентов с сопутствующей ИБС, которым проводили АКШ.
- Операционная летальность ***существенно не зависит от выбора протеза*** — биологического или механического.

Кардиохирургические вмешательства при пороках МК

- **Аннулопластика** – замена или реконструкция опорного кольца, которое окружает митральный клапан и надежно фиксирует его между левым предсердием и желудочком.
- **Пластика хорд** – восстановление целостности поврежденных сухожильных хорд или их удлинение.
- **Комиссуротомия** – хирургическое разделение сросшихся между собой створок клапана.
- **Пластика створок** клапана – коррекция формы, размера или анатомического положения створок.
- **Протезирование** – полная замена поврежденного митрального клапана биологическим или механическим протезом.

Согласно результатам мультицентровых клинических исследований и практическому опыту ведущих кардиохирургических центров, предпочтение отдается ***роботизированной хирургии*** *с применением системы daVinci и* ***катетерным*** *оперативным техникам.*

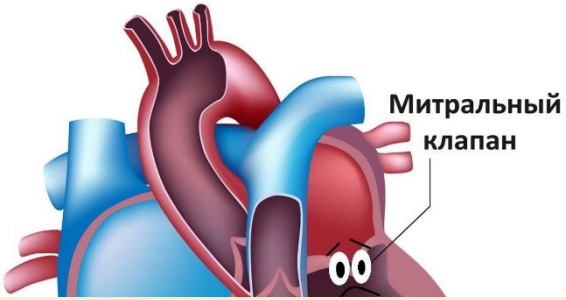

Восстановление митрального клапана (МК)

<u>Чаще всего успешно в следующих ситуациях:</u>

- ✔ у детей и подростков, у которых клапаны гибкие;
- ✔ у взрослых с дегенеративной МР, вторичной по отношению к ПМК;
- ✔ при дилатации кольца;
- ✔ при дисфункции папиллярной мышцы, вызванной ишемией или разрывом;
- ✔ при разрыве хорд;
- ✔ при перфорации створки МК вследствие инфекционного эндокардита.

British Heart Valve Society
For Education and Best Practice in Heart Valve Disease

Тактика ведения пациентов с митральной регургитацией в условиях пандемии COVID-19

Тяжесть порока	Мероприятия
Легкая	Выписать
Среднетяжелая	**Первичная МР**: Ежегодное консультирование в условиях виртуальной клиники с проведением ЭхоКГ каждые 2 года **Вторичная МР**: Выписать в случае стабильного состояния в последние 2 года, оставить контактные данные клиники в случае ухудшения состояния
Тяжелая	**Симптомы есть**: телемедицинское консультирование специалистами мультидисциплинарной бригады с последующей госпитализацией для проведения протезирования МК **Симптомов нет**: а) *кандидаты на проведения протезирования МК* – дистанционное наблюдение и проведение ЭхоКГ каждые 9 месяцев б) *кандидаты на проведение пластики МК* – телемедицинское консультирование каждые 9 месяцев в) *не подлежат оперативному лечению* – выписка с назначением симптоматической терапии

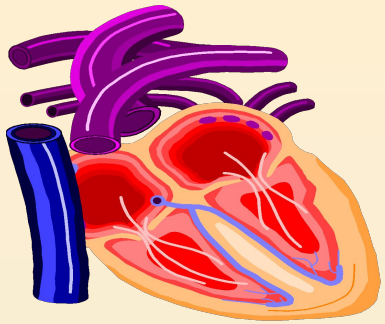

Ключевыми методами диагностики митральных пороков сердца являются:

ЭКГ:

- “P-mitrale” – раздвоение, уширение P I, II, aVL, V5-6 + отриц. фаза зубца P в V1.
- “P-pulmonale” – на поздней стадии МС – P II, III, aVF заострен.
- Гипертрофия желудочков

Эхо-КГ:

- Площадь AV-отверстия;
- Состояние створок
- Трансмитральный диастолический градиент на митральном клапане (N – 0-2 мм рт. ст.);
- ДЗЛА (до 10 мм рт. ст.);
- ФВ;
- Давление в ЛА (25 мм рт. ст.)

По показаниям – чрезпищеводная Эхо-КГ (при подозрении на наличие тромба в левом предсердии или развития ИЭ)

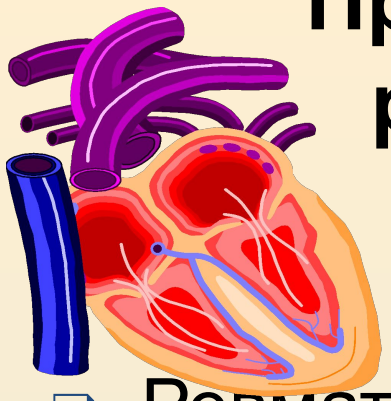

Примеры формулировок диагноза ревматической болезни сердца (АРР, 2003)

- Ревматическая болезнь сердца: сочетанный митральный порок с преобладанием недостаточности. ХСН I, III ФК
- Ревматическая болезнь сердца: сочетанный митральный порок с преобладанием стеноза. ХСН IIА, III ФК

Благодарю за внимание!

Взаимосвязи COVID-19 с сердечно-сосудистыми заболеваниями

- Любой инфекционный процесс может спровоцировать развитие острых и обострение хронических сердечно-сосудистых заболеваний (ССЗ).
- Наличие только ССЗ не ассоциировано с более высоким риском заражения коронавирусом, однако ассоциировано с более высоким риском осложнений при присоединении инфекции.
- Пожилые пациенты с сопутствующими состояниями чаще инфицируются SARSCoV-2, в особенности при наличии АГ, ишемической болезни сердца (ИБС) и СД.

Руководство по диагностике и лечению болезней системы кровообращения (БСК) в контексте пандемии COVID-19. Российское кардиологическое общество 2020г. https://scardio.ru/content/Guidelines/COVID-19.pdf

Частота и исходы при сочетании COVID-19 и сердечно-сосудистых заболеваний при COVID-19

- АГ и СД – наиболее частые (до 30%) сопутствующие состояния при COVID-19.
- У пациентов с тяжелым течением (в отделении реанимации и интенсивной терапии (ОРИТ), неблагоприятными исходами (искусственная вентиляция легких, смерть) - более высокая частота ССЗ.
- Более высокая летальность у пациентов с ССЗ. В Китае при средней летальности 2,4% у пациентов с COVID-19 (n=72 314), при наличии АГ она составила 6%, СД – 7,3%, ССЗ – 10,5%.
- Механизмы этих ассоциаций неясны. ***Обсуждаются:***

- более высокая распространенность ССЗ у пациентов пожилого и старческого возраста (согласно имеющимся отчетам Китая, США и Италии, наиболее высокая смертность наблюдается у пожилых)
- функциональные нарушения иммунной системы
- повышенные уровни АПФ2.



Ухудшение течения хронических ССЗ при респираторных вирусных инфекциях

- Декомпенсация вследствие несоответствия возросших метаболических потребностей и сниженного сердечного резерва.
- Высокий риск осложнений вследствие разрыва атеросклеротической бляшки при вирус-индуцированном воспалении у пациентов с СН и ИБС характеризуются особенно высоким риском, при этом рекомендуются препараты, стабилизирующие бляшки, такие как статины.
- Риск тромботических осложнений (например, тромбоза стентов) вследствие прокоагулянтного эффекта воспаления, использование антиагрегантной и антикоагулянтой терапии может способствовать снижению риска.
- Развитие полиорганной недостаточности, вероятно, опосредованное провоспалительным цитокиновым ответом при вирусных инфекциях.

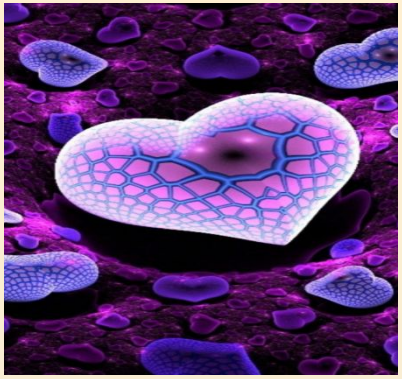

Острое миокардиальное/ кардиальное повреждение при COVID-19

Поражение сердечно-сосудистой системы может диагностироваться у 40% пациентов, умерших от инфекции COVID-19.

Возможные механизмы:

- сигнальные пути АПФ2, вовлечённые в каскад повреждения сердца (снижение экспрессии АПФ2, дисрегуляция ренин-ангиотензиновой системы);
- патологический системный воспалительный ответ, который проявляется «цитокиновым штормом», вызванным дисбалансом ответа Т-хелперных клеток 1 и 2 типа, приводит к полиорганной недостаточности, и в том числе к поражению сердечно-сосудистой системы;

Острое миокардиальное/ кардиальное повреждение при COVID-19

- дыхательная дисфункция и гипоксией (окислительный стресс, внутриклеточный ацидоз и повреждение митохондрий), приводящие к повреждению кардиомиоцитов;
- дисбаланс между возросшими метаболическими потребностями и снижением сердечного резерва;
- риск разрыва атеросклеротической бляшки вследствие вирусиндуцированного воспаления;
- риск тромботических осложнений (например, тромбоза стента) ввиду прокоагулянтного и протромбогенного эффекта системного воспаления;
- микроваскулярное повреждение, вследствие гипоперфузии, повышенной сосудистой проницаемости, ангиоспазма, прямого повреждающего действия вируса на эндотелий коронарных артерий.

Нарушения ритма сердца при COVID-19

Частота

- Неспецифическое, учащенное сердцебиение было общим проявлением инфекции у 7,3%, аритмия отмечалась у 16,7% пациентов с COVID-19.
- Аритмии были более распространены у пациентов, находящихся в ОРИТ по сравнению с другими стационарными пациентами (44,4% против 6,9%).

Механизмы

- Причины развития аритмий при COVID-19 не определены, могут быть обусловлены нарушениями метаболизма, гипоксией, нейрогормональными или воспалительными изменениями в условиях вирусной инфекции у пациентов как с наличием ССЗ, так и без их анамнеза
- Возможный механизм - гипокалиемия, генез которой связывают с потенциальным воздействием вируса на РААС.
- Противовирусные препараты могут приводить к удлинению интервала QT, что требует регулярного ЭКГ-контроля.
- Возникновение злокачественных тахиаритмий при повышении уровня тропонина должно вызывать подозрение в отношении наличия у пациента миокардита.

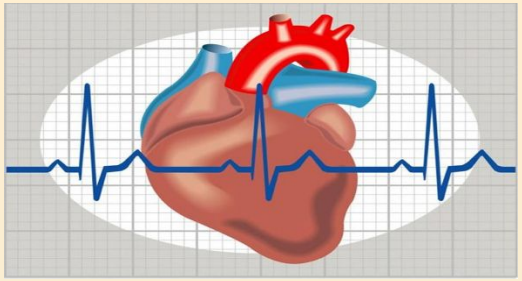

Нарушения ритма сердца при COVID-19 (диагностика)

- Регистрация ЭКГ в 12 отведениях, прикроватный ЭКГ-мониторинг у пациентов, находящихся в ОРИТ;
- Определение уровня тропонина;
- Определение уровня NT-proBNP при стойких и злокачественных нарушениях ритма;
- Оценка центральной венозной сатурации (ScvO2) при наличии центрального венозного доступа у пациентов в ОРИТ (цель ScvO2 >60%);
- Оценка тиреоидного статуса (определение уровня тиреотропного гормона);
- ЭхоКГ по месту оказания помощи.

Нарушения ритма сердца при COVID-19 (лечение)

- На сегодняшний день не существует специфических рекомендаций по профилактике и/или лечению нарушений ритма и проводимости сердца у пациентов с COVID-19.
- Изучаемая в настоящее время терапия для лечения COVID-19 может иметь лекарственное взаимодействие с антиаритмическими препаратами, и/или применение такой терапии само по себе может быть ассоциировано с развитием тахи и или брадиаритмий

Нарушения ритма (неотложная терапия)

Фибрилляция предсердий/трепетание предсердий:

- - Бета-адреноблокаторы при отсутствии СН и/или шока.
- - При наличии СН или пограничном/низком артериальном давлении

целесообразно применение амиодарона. Нет данных о более высоком риске поражения легких на фоне терапии амиодароном.

- - При нестабильной гемодинамике – электрическая кардиоверсия.

Желудочковая тахикардия:

- - Отсутствие пульса: начать сердечную реанимацию.
- - Стабильная гемодинамика: консультация кардиолога.
- - Амиодарон 150 мг или лидокаин 100 мг внутривенно х 1.

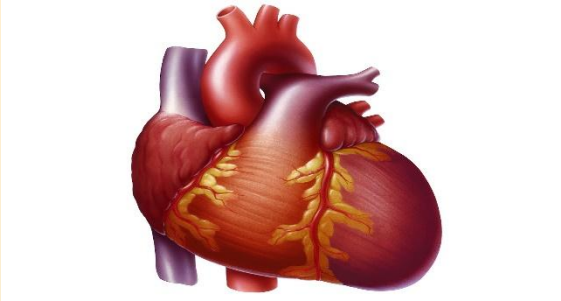

Миокардит и перикардит при COVID-19

- Среди 150 пациентов с инфекцией COVID-19 зарегистрировано в структуре 68 летальных исходов, миокардит с развитием острой СН диагностирован в 7% случаев.
- В 33% случаев сочетанное повреждение миокарда способствовало ухудшению течения заболевания, приводя к развитию фатальных событий.
- Миокардит и перикардит являются потенциальными проявлениями COVID-19 и возможной причиной острого кардиального повреждения.
- Описаны случаи молниеносного (фульминантного) миокардита в условиях высокой вирусной нагрузки с образованием мононуклеарных инфильтратов по данным аутопсийного исследования.
- Однако в настоящее время нет данных о подтверждённых перикардите или миокардите, ассоциированных с инфекцией COVID-19, по результатам биопсии или МРТ сердца.

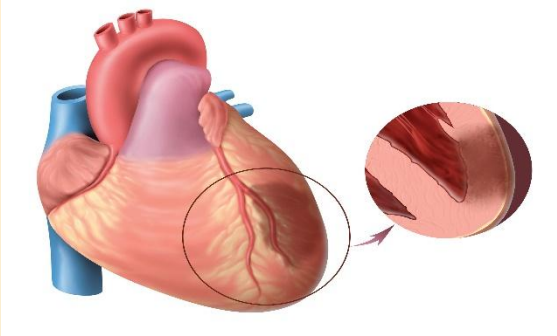

Миокардит и перикардит при COVID-19 (диагностика)

- ЭхоКГ по месту оказания помощи, при необходимости полный протокол трансторакальной ЭхоКГ.
- Биомаркеры: тропонин, МВ-КФК, NT-proBNP.
- В настоящее время не определена роль эндомиокардиальной биопсии;
- Выполнение МРТ сердца следует обсуждать в каждом конкретном случае кардиологической командой экспертов.

Тактика

- коррекция СН и противовирусная терапия.
- противовоспалительные препараты - колхицин и ибупрофен (?)
- механическая поддержка кровообращения – при низком сердечном выбросе
- ЭКМО – временная кардиореспираторная поддержка