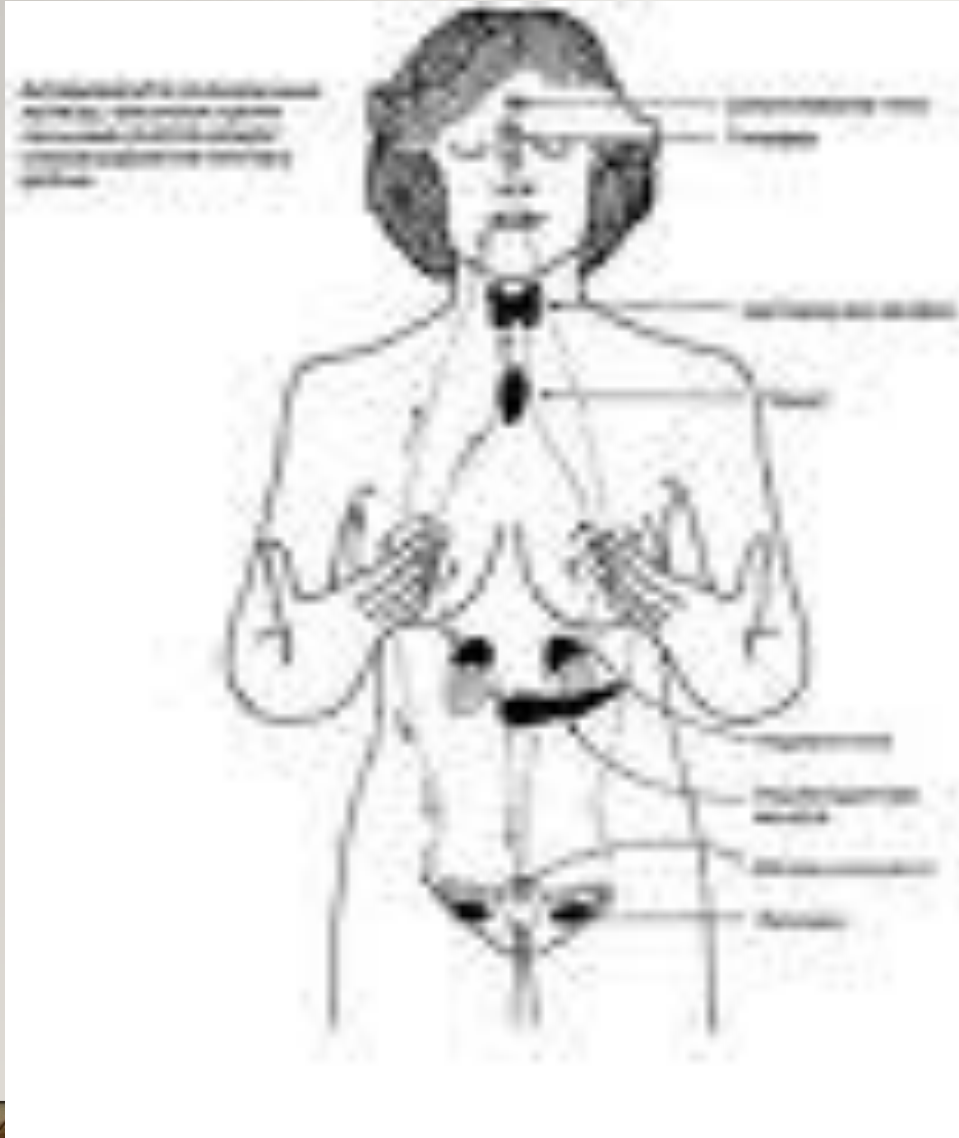


ТАҚЫРЫБЫ: ЭНДОКРИНДІ ЖҮЙЕ.

ЖОСПАРЫ:

- Кіріспе.
 - Негізгі бөлім
 - 1.Эндокриндік жүйе
 - 2.Жіктелуі
 - 3.Құрылысы
 - 4.Гормондары
- Қорытынды:
- Қолданылған әдебиеттер



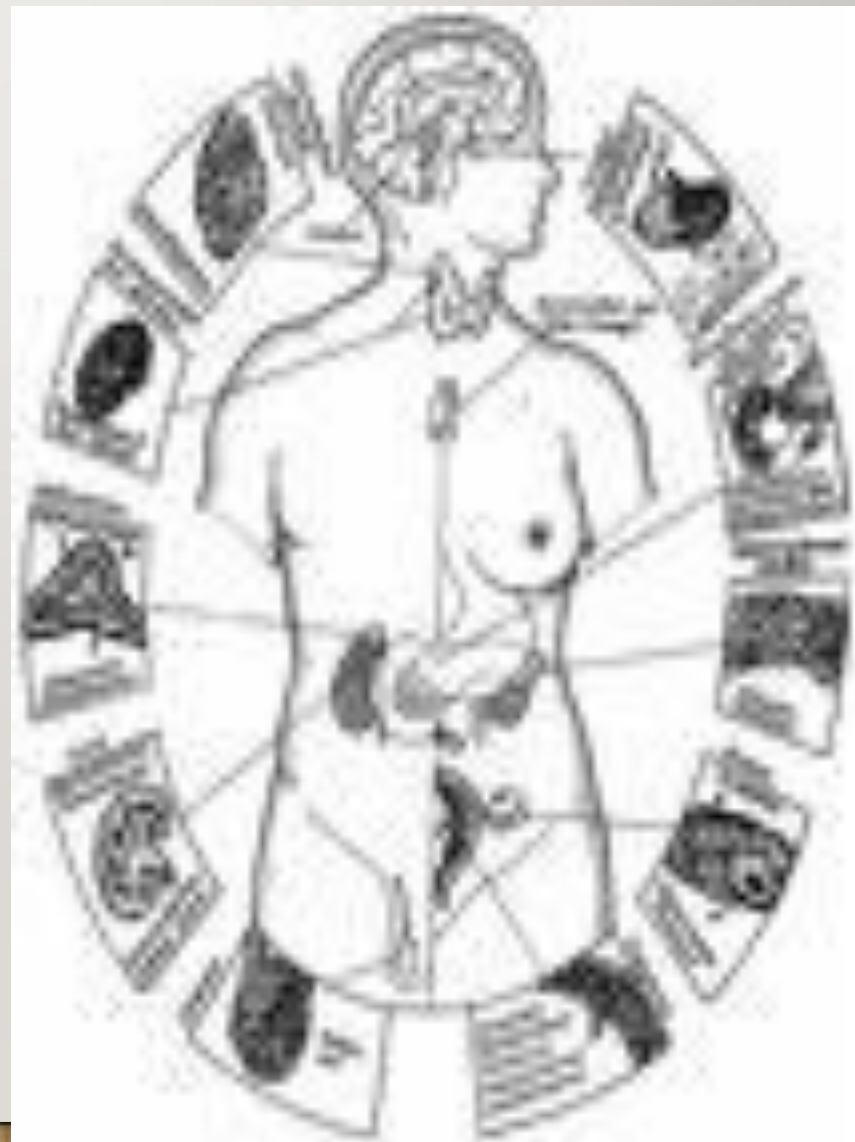Эндокриндік жүйе-Қандай ұлпадан дамуына байланыссыз ішкі ортаға спецификалық реттеуші заттарды бөлетін барлық бездердің, ұлпалардың және жасушалардың бірігуінен тұратын жүйе. Эндокриндік жүйе құрамына эндокриндік бездер мен жекелеген эндокриндік жасушалар жатады.

Эндокриндік без-шығару

қзегі жоқ,оның негізгі функциясы болып гормондардың секрециясы болып табылатын анатомиялық құрылым.

Оларға жатады:

- Гипофиз,
- эпифиз,
- қалқанша без,
- қалқанша маңы безі,
- бүйрек үсті безі.

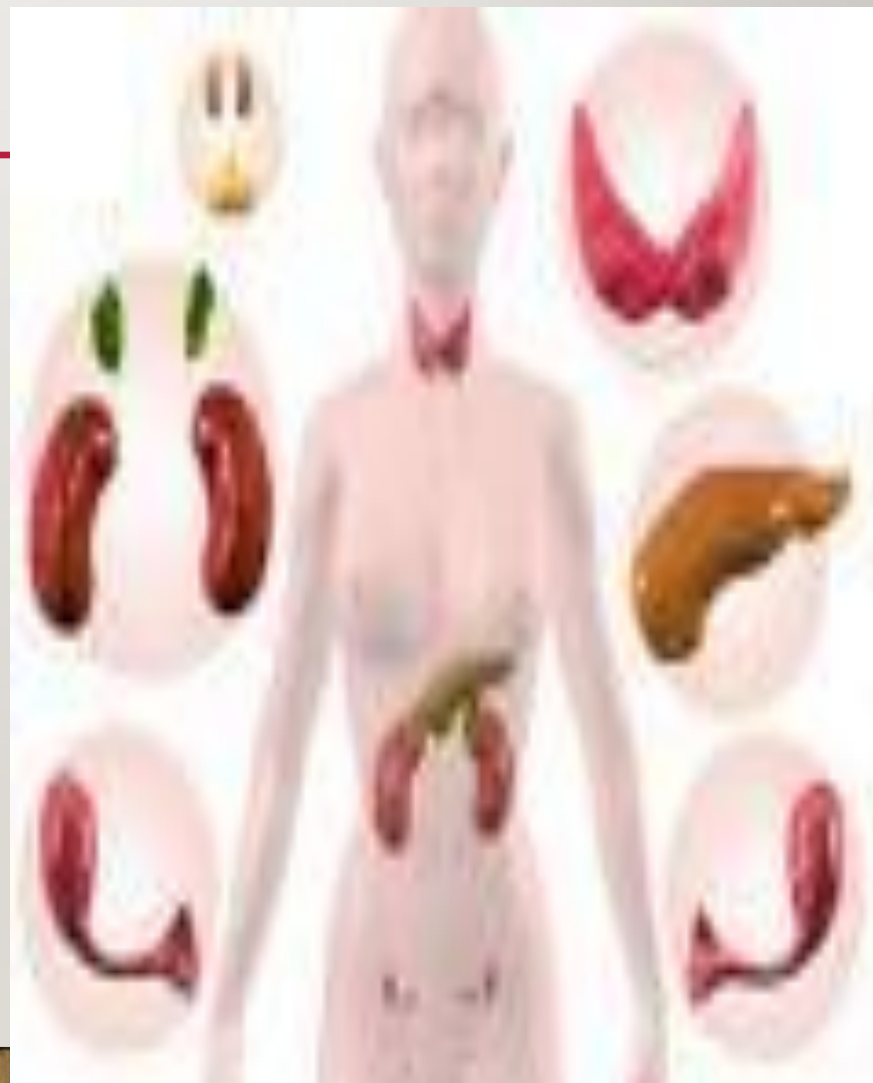

Бездер	Жасушалар	Гормондар
I. Гипофиз:		
A) Аденогипофиз	Ацидофильді қызыл Ацидофильді сары Базофильді кортикотрофтар Гонадотрофтар Тиреотрофтар	Соматотропин Пролактин\ Кортикотропин Фолитропин Люттропин Тиротропин
Б) Аралық бөлігі	Фолликулярлы	Меланотропин
B) Нейрогипофиз	Питуициттер	Вазопрессин Окситоцин
2. Эпифиз	Басты пиноциттер	Мелатонин Адреногломерулотропин .

Бездер	Жасушалар	Гормондар
3.Қалқанша без	Эпителиальды Фолликулярлы Парафолликулярлы К-жасушалар	Трийодтиронин Тироксин Кальцитонин
4.Қалқанша маңы	Басты жасушалар	Паратгормон
5.Бүйрек үсті безі А)Қыртысты зат Б)Милы зат	Шумуқты зона Шоғырлы зона Тамырлы зона Хромафинді жасушалар	Минералокортикоид -альдестерон Глюкокортикоидтар -кортизол Жынысты стероидтар -андроген -эстроген -прогестерон Катехоламиндер

- **Эндокриндік ұлпа-Негізгі қызметі гормон өндіру болып табылмайтын мүшелерде инкреторлық қызмет атқаратын жасушалардың шоғырлануын айтады. Оған жатады:**

- ұйқы безі
- айырша без
- жыныс бездері
- плацента
- бүйрек.



Бездер	Жасушалар	Гормондар
1.Ұйқы безі	Лангерганс аралшығы: А жасушалар В жасушалар δ жасушалар \hat{G} жасушалар	Глюкагон Инсулин Соматостатин Гастрин
2.Плацента	Синцитотрофобласт Анасының бөлігі Цитотрофобласт	Хориондық гонадотропин Плацентарлы лактоген Релаксин Прогестерон Эстрадиол Эстрон
3.Жүрек	Оң жақ жүрекше миоциті	Атриальді натрий уретикалық фактор Соматостатин.

Бездер	Жасушалар	Гормондар
4.Бүйрек	Юкстагломерулярлы аппарат Клубочек Миы заты: Интеостициальді жасушалар	Ренин Эритропоэтин Вазодиллятируюшие липиды
5.Тимус		Тимозин

ІШКІ СЕКРЕЦИЯ ЖҮЙЕСІН 4 ТОПҚА БӨЛЕМІЗ:

- **Орталық реттеуші құрылымдар:**

- Гипаталамус

- Гипофиз

- Эпифиз

- **Шеткері эндокриндік бездер:**

- қалқанша без

- қаланша маңы без

- бүйрек үсті без

- **Аралас бездер:**

- ұйқы без

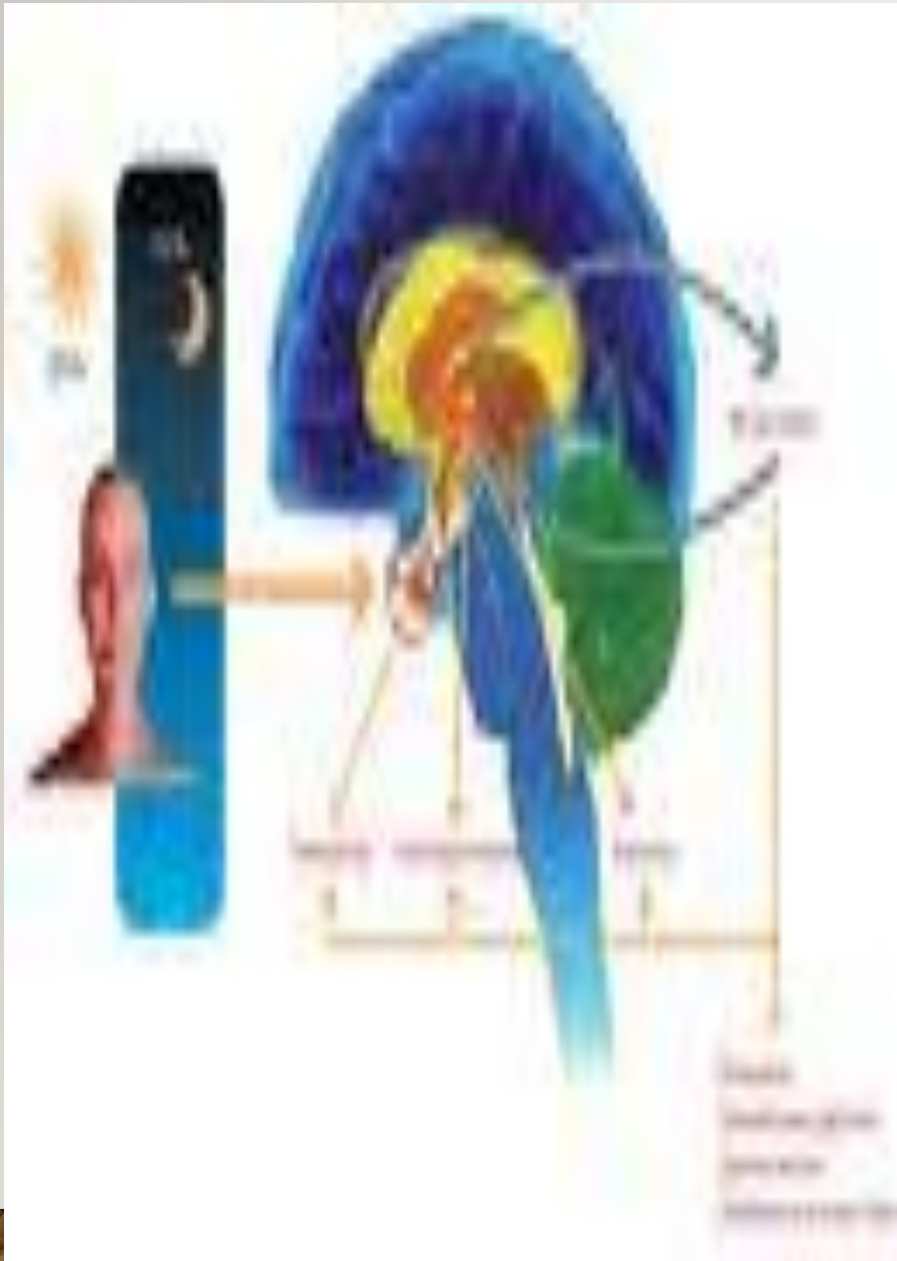
- гонадалар

- плацента

- **Жекелеген гормон бөлуші жасушалар:**

- Нейроэндокриндік(АПУД жүйе)

- жүйкелік емес эндокриноциттер



- **Гормон**-Биологиялық активті заттар, олар арнайы эндокриндік ұлпада түзіліп шығарылады, яғни ~~зат алмасуға және организмнің~~ функциональдық реттеуге қатысады.

- **Айырмашылығы:**

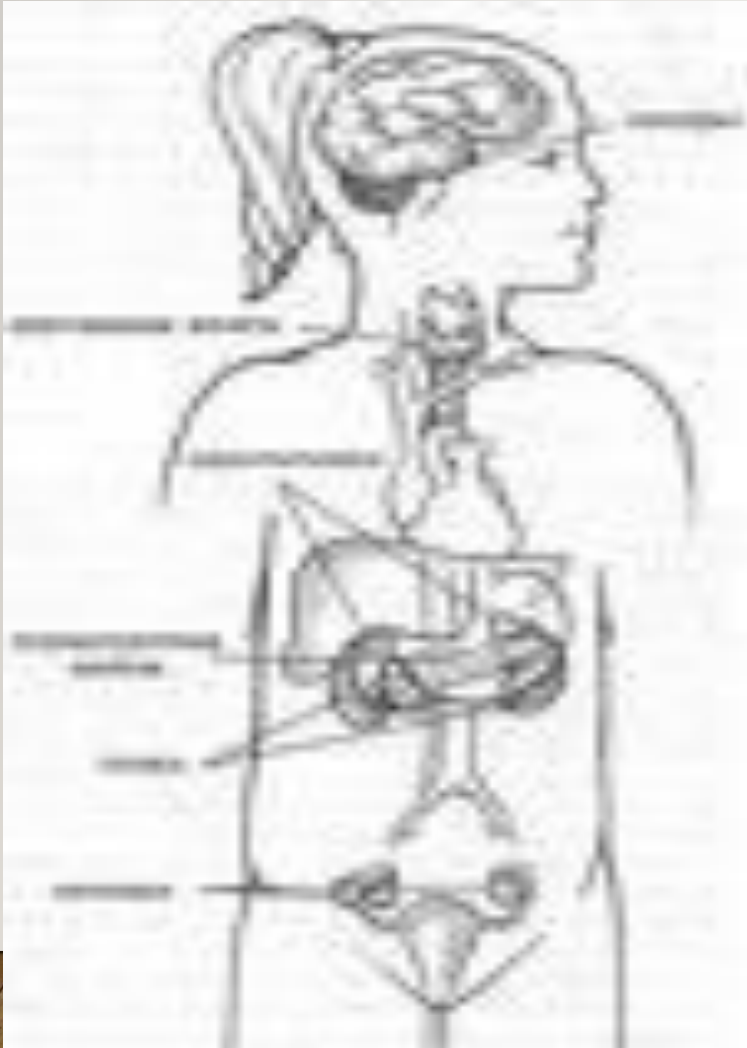
1. Гормондар –арнайы мамандаған инкреторлы жасушада өндіреді.

2. Гормондар-ішкі орта арқылы алыс орналасқан мүшеге дистантты әсер етеді.

ХИМИЯЛЫҚ ҚҰРЫЛЫМЫ БОЙЫНША:

Аминоқышқыл туындылары	Пептидті гормондар	Стероидты гормондар
Тирозин аминоқыш:	А)Полипептидті:	Холестериннен түзіледі:
Тироксин	Глюкагон	Кортикостероид
Трийодтиронин	Кортикотропин	Андроген
Адреналин	Вазопрессин	Эстроген
Норадреналин	Окситоцин	Гестаген
Триптофан аминоқыш:	Б)Жай белокты:	
Мелатонин	Инсулин	
Адреногломерулотропин	Соматотропин	
	Пролактин	
	Кальцитонин	
	В)Күрделі белокты:	
	Тиреотропин	
	Фоллитропин	
	Лютропин	

ГИПОТАЛАМУС:



- Организмнің эндокриндік қызметінің жоғарғы орталығы болып табылады. Гипоталамуста нейросекреторлық жасушалар 30 шақты жұп ядроларды құрайды. Гипоталамуста 3 бөлімді ажыратады:
- 1. Алдыңғы бөлім
- 2. Ортаңғы бөлім
- 3. Артқы бөлім

Алдыңғы бөлім

Супраоптикалық
ядролар

Паравентрикулярлық
ядролар

Ортаңғы бөлім

Аркуатты дорзо-
медиаальді ядролар

Аркуатты вентро-
медиаальді ядролар

- **Супраоптикалық**

- **ядролар** –ірі,холинергиялық

жасушалардан тұрады.

Вазопрессин гормонын өндіруге

қатысады.Ол бүйректе зәрдәі

түзілүін реттейді

- **Паравентрокулярлы**

ядролар-ұсақ,адренергиялық
нейросекреторлы жасушалардан

тұрады.Окситоцин гормонын

бөледі.Ол жатыр және қуықтың

жазық бұлшықетін жиырылуға

қатысады.

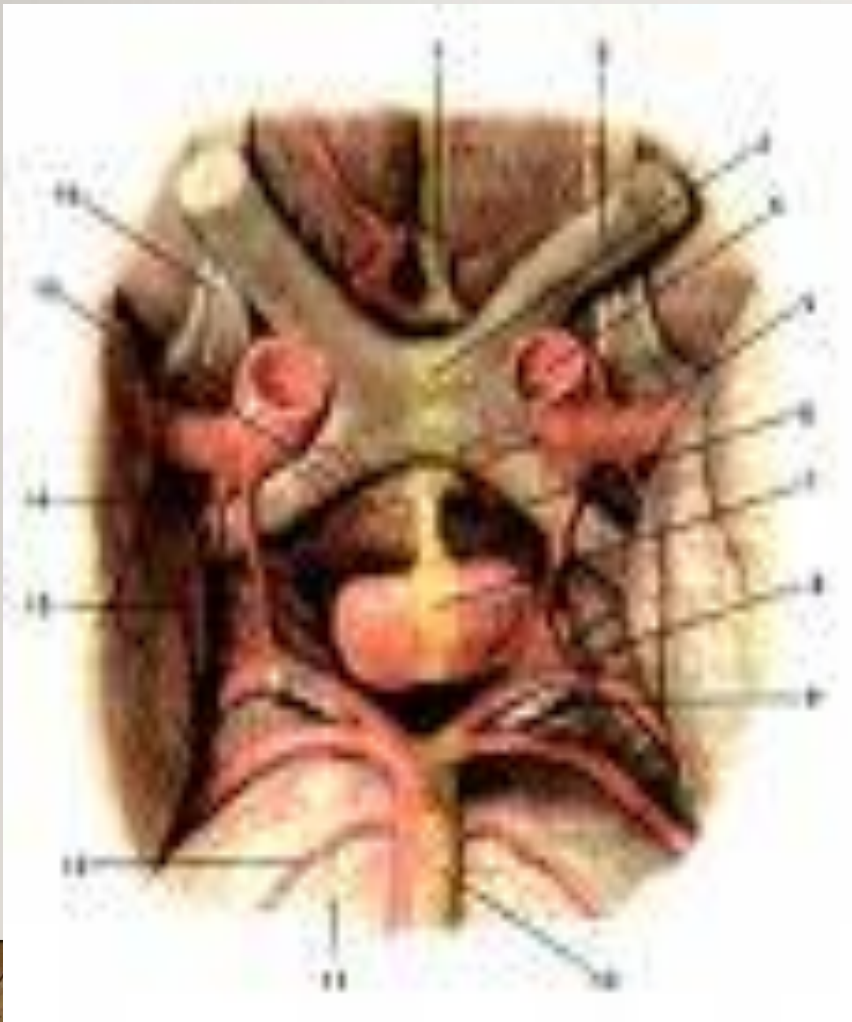АЛДЫҢҒЫ БӨЛІМ:

ОРТАҢҒЫ БӨЛІМ:

- **Аркуатты дорзо-медиальді ядролар**
- **Аркуатты вентро-медиальді ядролар**

Олар аденогипофиздің қызметін реттейтін аденогипофизатропты гормондарды яғни Либериндер мен статиндерді бөледі. Либериндер аденогипофиздің гормон бөлүін күшейтсе, статиндер тежейді. Бұл ядроларды құрайтын нейросекреторлы жасушалардың аксондары медиальді төмпешікте орналасқан біріншілікті капиллярлық торда аяқталады. Бұл капиллярлар гипофиздің аяқшаларында порталды венаға жалғасады. Ал порталды вена аденогипофизде екіншілік синусоидты капиллярлар торына тармақталады.

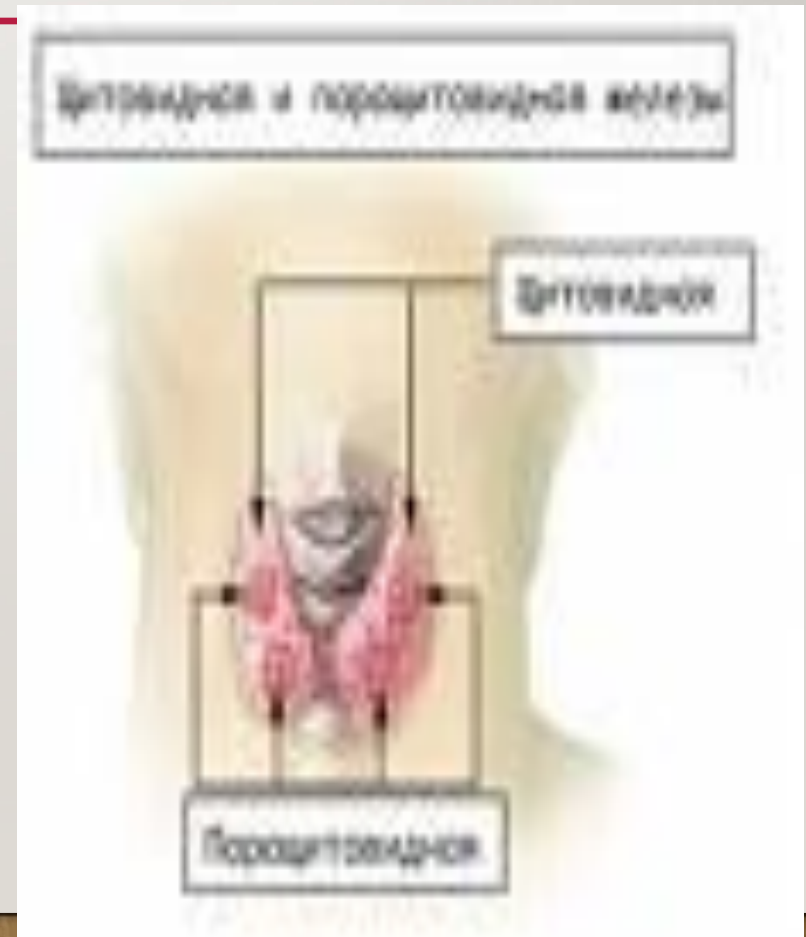ГИПОФИЗ:



Эмбриональды дамудың 4-5 аптасында ұрықтың ауыз шұңқырының эпителиінде гипофизарлы қалта түрінде оқшауланады. Оның алдыңғы қабатынан аденогипофиз, артқы қабатынан ортаңғы бөлігі дамиды. Ал нейрогипофиз нейроглиадан дамиды. Гипофиз сыртынан дәнекер тінді капсуламен қапталады. Алдыңғы бөлігі эпителиальді созындылардан тұрады. Олардың арасынан жұқа ләнекер тінді қабат өтеді.

ҚАЛҚАНША БЕЗ:

- Дәнекер ұлпадан тұратын капсуламен сыртынан жауып тұрады. Капсуладан бездің ішіне трабекулалар оны бөліктерге бөледі. Әрбір бөліктің ішінде құрылымдық қызметтік бірлігі фолликулалар, қан тамырлары, жүйкелік аяқтамалар орналасады. Фолликулалардың арасын дәнекер ұлпа алып жатады. Фолликулалардың көлемі әртүрлі көпіршік түрінде болады. Қабырғасын бірқатар болып орналасқан эпителиальдық жасушалар құрайды. Оларды тироциттер деп атайды, ортасында қуыс оның ішінде коллоид орналасады. Тироциттің пішіні бездің функциональды жағдайына байланысты.



Қалқанша без функциясы

Нормофункция

Тироциттің пішіні текшелі
Апикальді бөлігінде
микробүрлер болады.
Коллоид тұтқыр сұйықтық

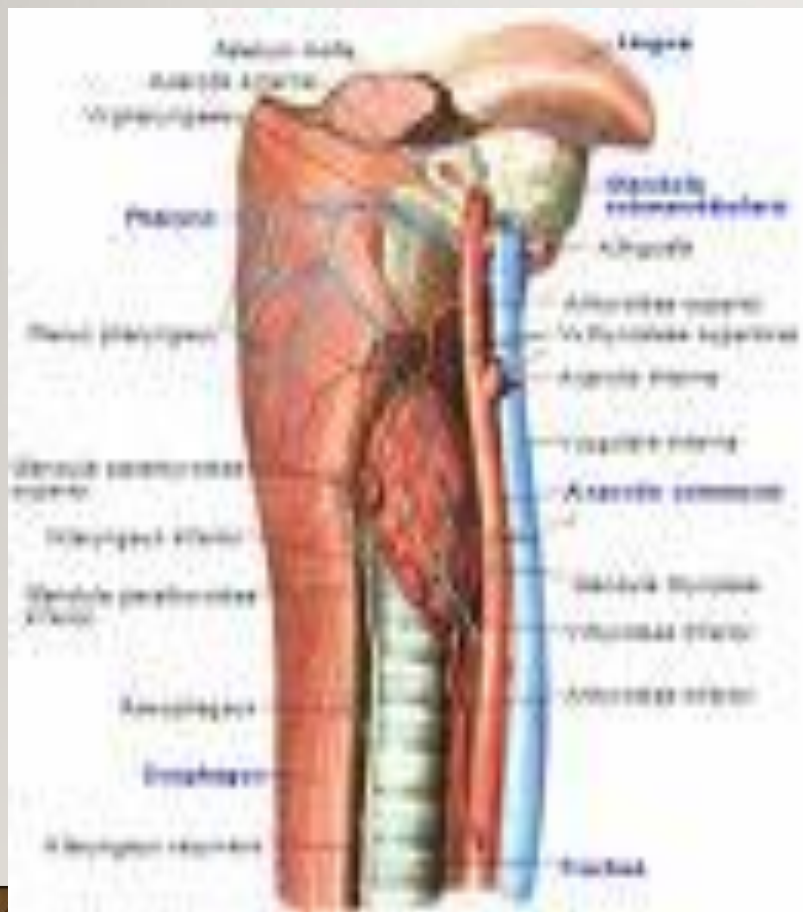Гипофункция

Тироциттің пішіні жазық
Микробүрлер
жазықтанып жойылады.
коллоид тұтқырланып,
қоюланады.

Гиперфункция

Тироциттің пішіні
биік призмалы ,
Микробүрлер
псевдоподияға айналып,
ұлғаяды ісінеді
коллоид сұйылады.

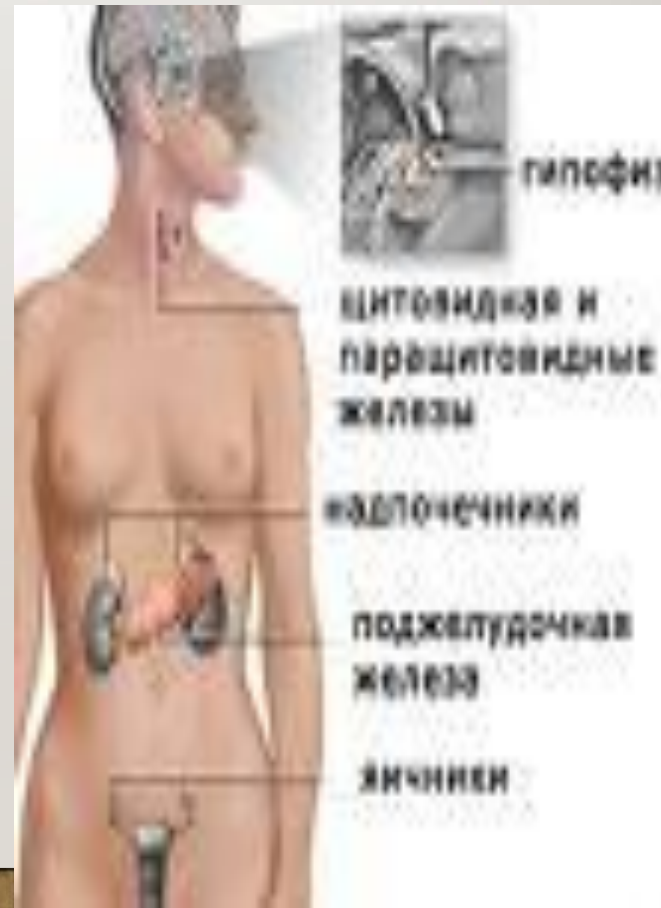ҚАЛҚАНША МАҢЫ БЕЗІ:

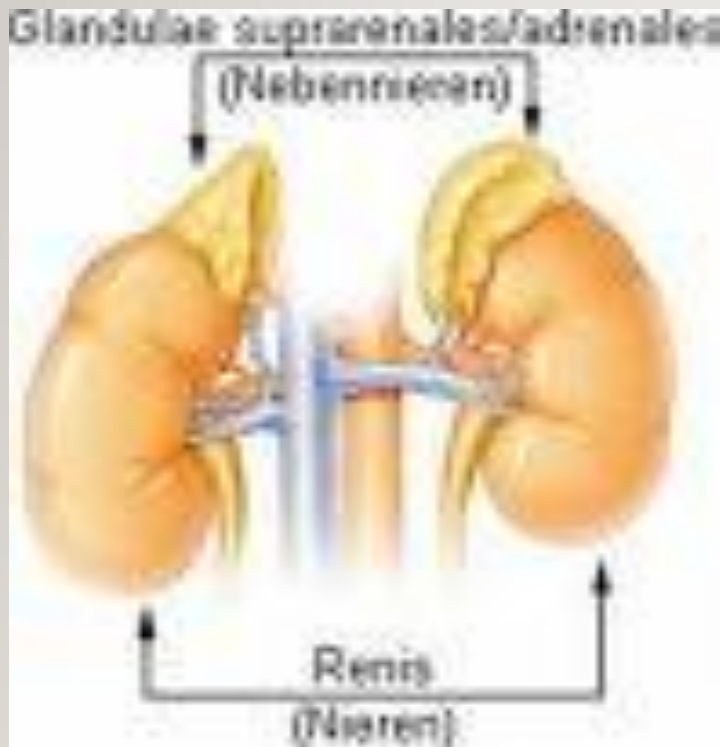

- Сыртынан дінекер ұлпамен қапталған капсуладан тұрады. Олардың арасында гемокапиллярлар болады. Бұл жердегі жасушалар аты паратиреоциттер, өндіретін гормоны паратирин деп аталады. Атқаратын қызметіне байланысты кальцитониноциттерге антогонист болып табылады. Бұл бездер аденогипофизге тәуелсіз.

БҮЙРЕК ҮСТІ БЕЗІ:

- Сыртынан капсуламен қапталған. Бүйрек үсті безі қабықтық және миы заттан тұрады. Мүшенің паренхимасы қабықтық затының жасушалары кортикоциттер, милық заты хромопиноциттерден тұрады. Қабықтық заты капсуланың астында орналасқан 3 аймақтан тұрады.
- Тамырлы
- Шоғырлы
- Шумақты

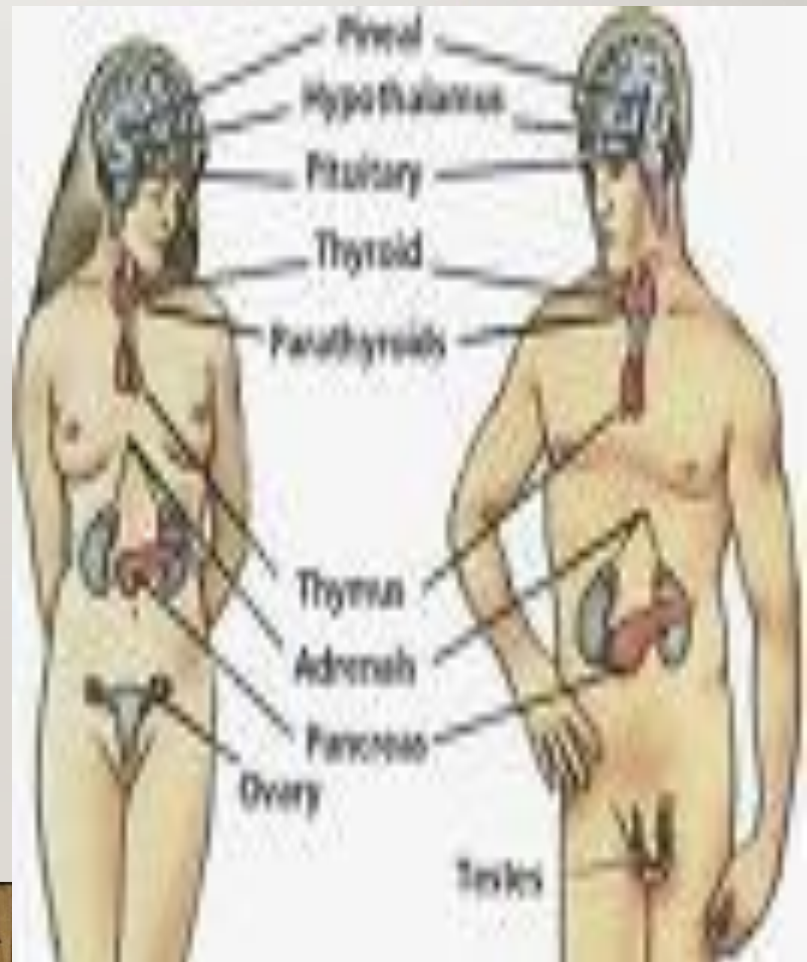



- Бүйрек үсті безінің миылы затында орналасқан жасушалар ашық, күңгірт болып бөлінеді. Ашық клеткалар адреналин өндіреді. Күңгірт хромофильді жасушалар көлемі кішірек, өндірілетін заты норадреналин.

ҚОРЫТЫНДЫ:

- Эндокринді бездер ағзадағы барлық процесстерді реттеп отырады. Олар бір бірімен өте тығыз байланыста болады. Бірінің бұзылысы екіншісінің қызметінің бұзылысына әкеледі. Сондықтан өз уақытында денсаулығыңызға қарап, оны күтініз.



ҚОЛДАНЫЛҒАН ӘДЕБИЕТТЕР:

1. Физиология человека. В.М.Покровского.

Г.Ф.Коротько.

2. Гистология. Ю.И.Афанасьева.

Н.А.Юриной.

**3. Физиология и патофизиология систем
внутренних органов.**

Проф: Л.З.Тель

И.А.Серебровской.

НАЗАРЛАРЫҢЫЗГА РАХМЕТ!

