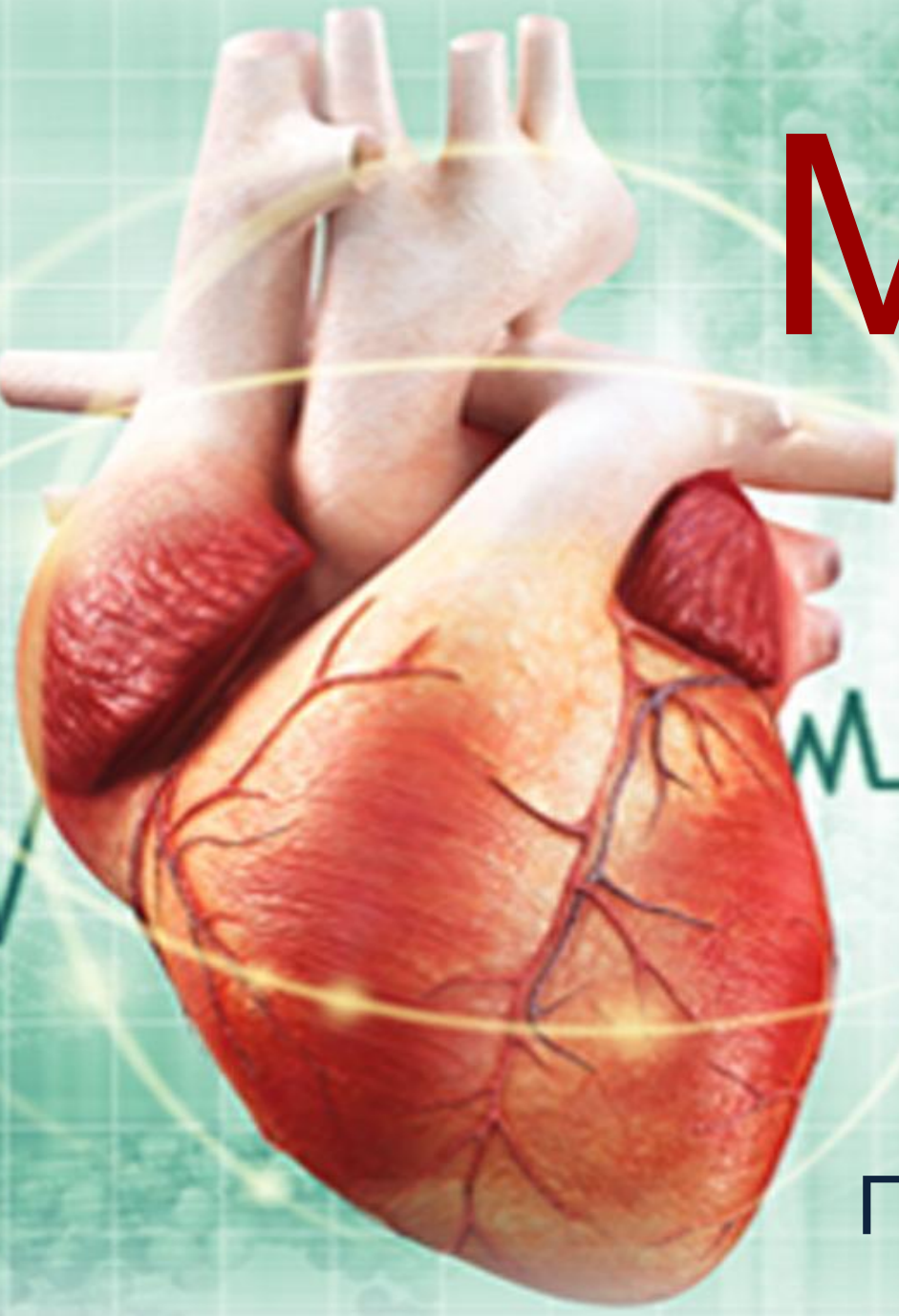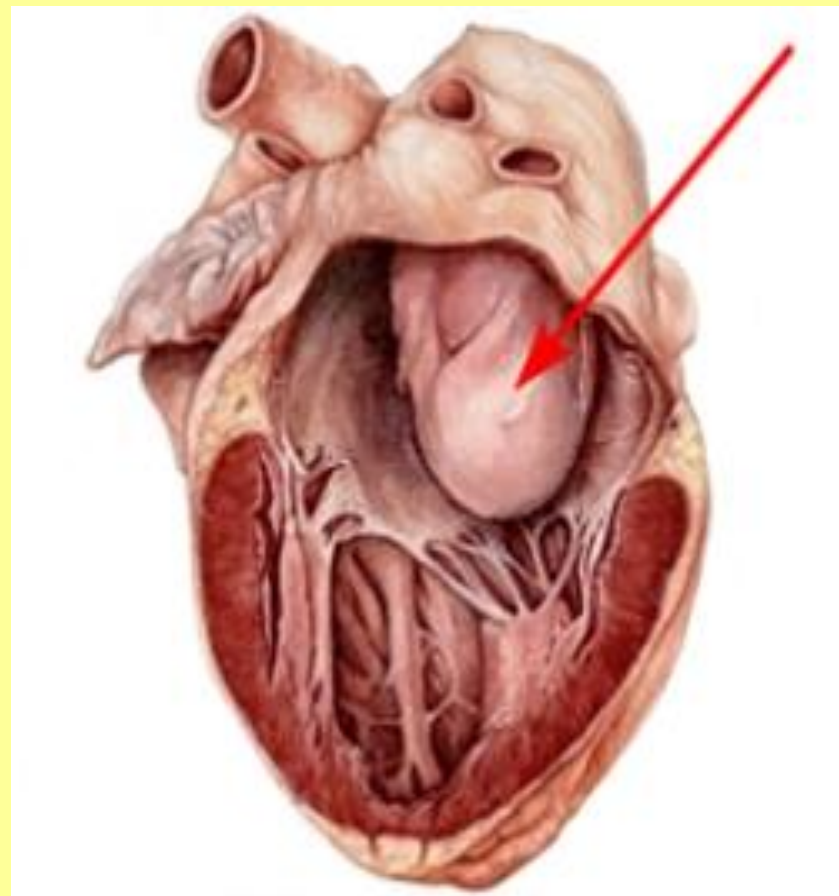


# Міксосома



Підготувала: Бульченко О.  
М

Міксома (від лат.  
micha, mucus —  
слизь) -  
доброякісна  
первинна пухлина  
зі сполучної  
тканини, що  
виникає переважно  
всередині  
порожнинних  
органів



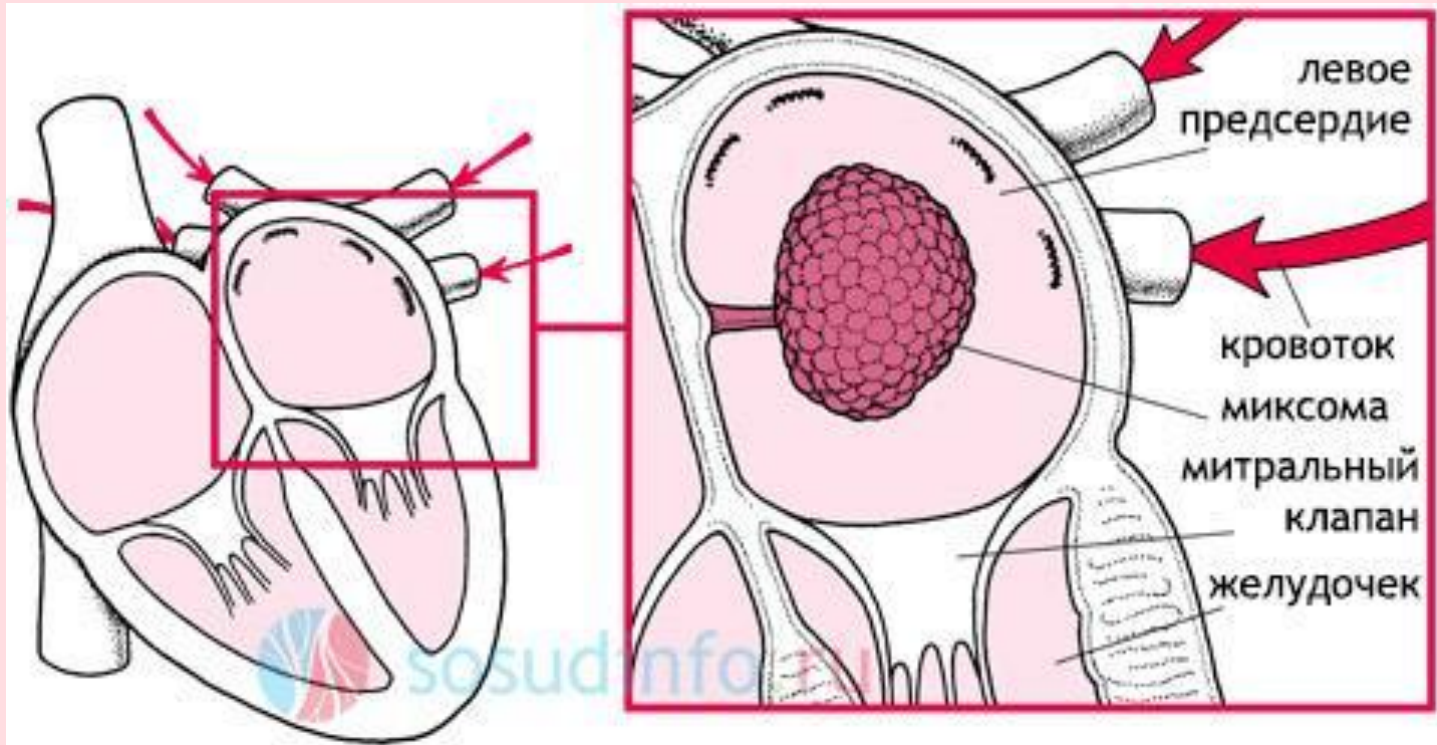
Вікова категорія: 30-60 р.

Стать: жінки -67%, чоловіки 33%.

Локалізація: ліве передсердя (75%)

праве передсердя (20%)

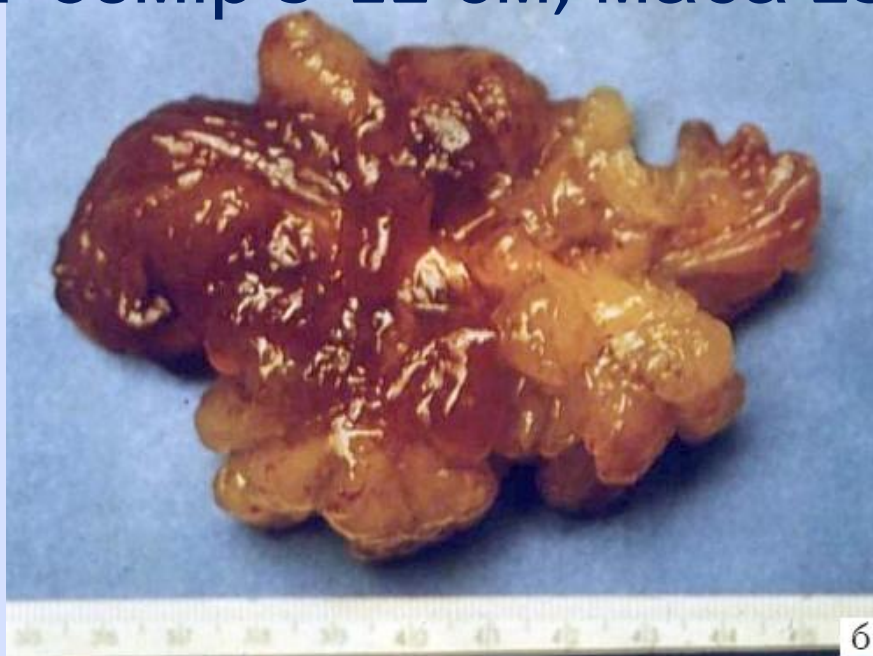шлуночки (5%)



# Морфологія

Поліп желеподібної консистенції на короткій ніжці, нагадує «гроно винограду», фіксований до міжпередсердної перегородки

- Розмір 5-12 см, маса 250 г



# Етіологія

- Точно не з'ясована
- 80% випадків-люди з нормальним генотипом
- 5% випадків-сімейний х-р патології ( у 20% наявна генетична аномалія)

# Фактори ризику:

Жіноча стать, вік

Супутні онкологічні хвороби

Сімейний характер, генетичні  
аномалії (с-м Карні)

Травми серця

Транссептальна пункція

Пластика ДМШП

Черезшкірна балонна  
дилатація МК



# Клініка

Емболії: мозкових ар-й(короткочасна втрата свідомості ), ар-й сітківки(перехідна або стійка втрата зору), легеневих судин (кашель, кровохаркання), кінцівок (оніміння, біль)



# Клініка

## Порушення гемодинаміки серця

Раптова поява ознак недостатності кровообігу  
(задишка, тахікардія)

Поява шумів і їх мінливість при зміні положення  
тіла

Швидкий розвиток ССН





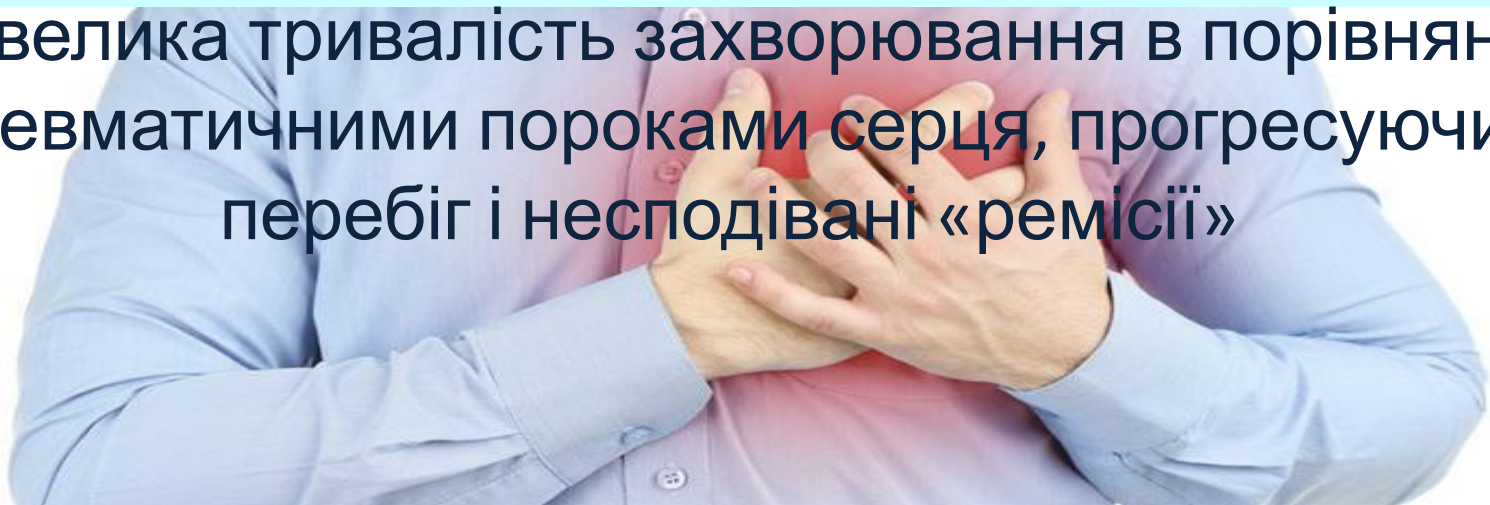
# Клініка

## Конституціональні прояви

(зумовлені виходом в кров білкових субстанцій пухлини)

лихоманка(не знімається прийомом а/б),  
зниження маси тіла, підвищення ШОЕ, СРБ,  
диспротеїнемія

Невелика тривалість захворювання в порівнянні з ревматичними пороками серця, прогресуючий перебіг і несподівані «ремісії»

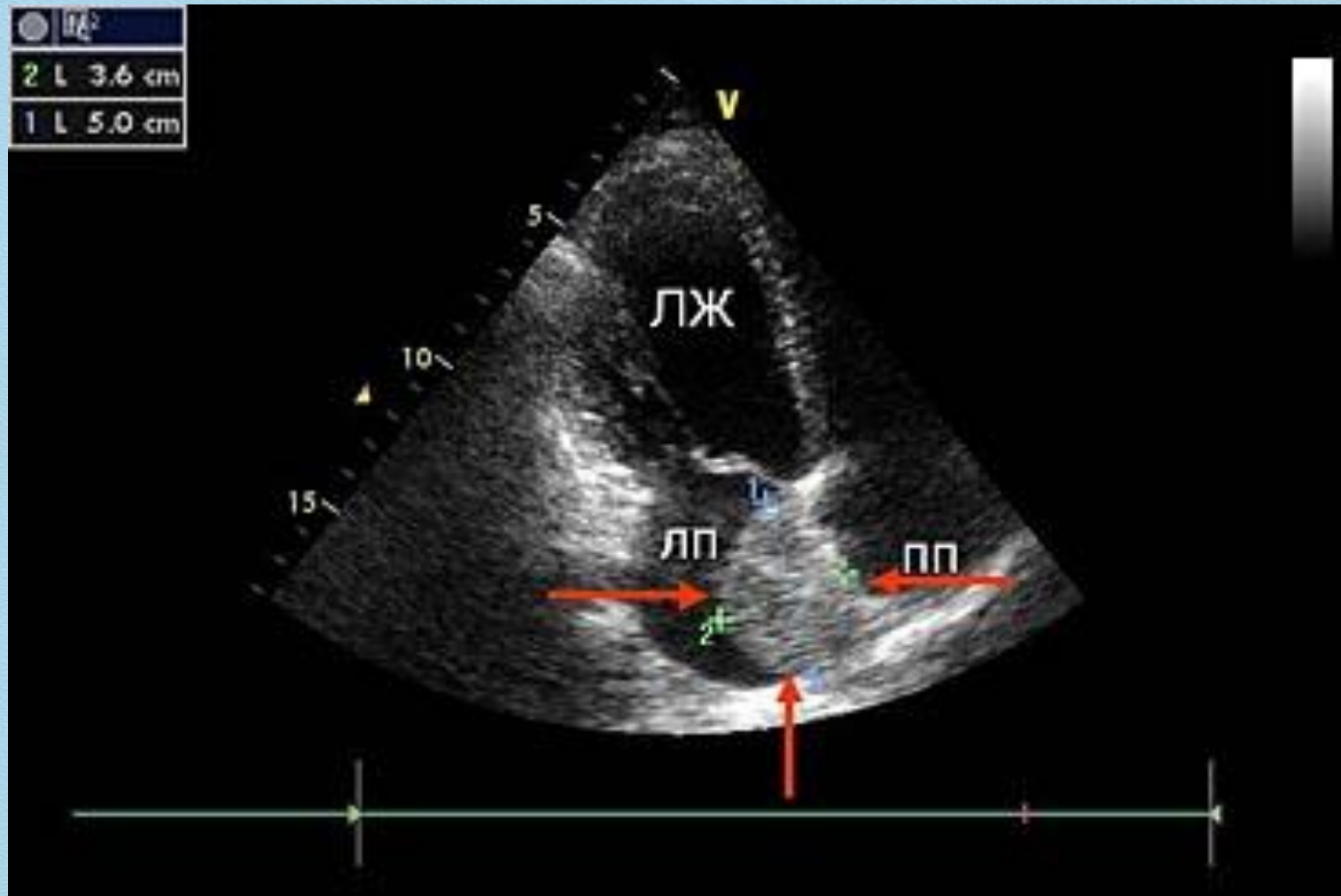


# Діагностика

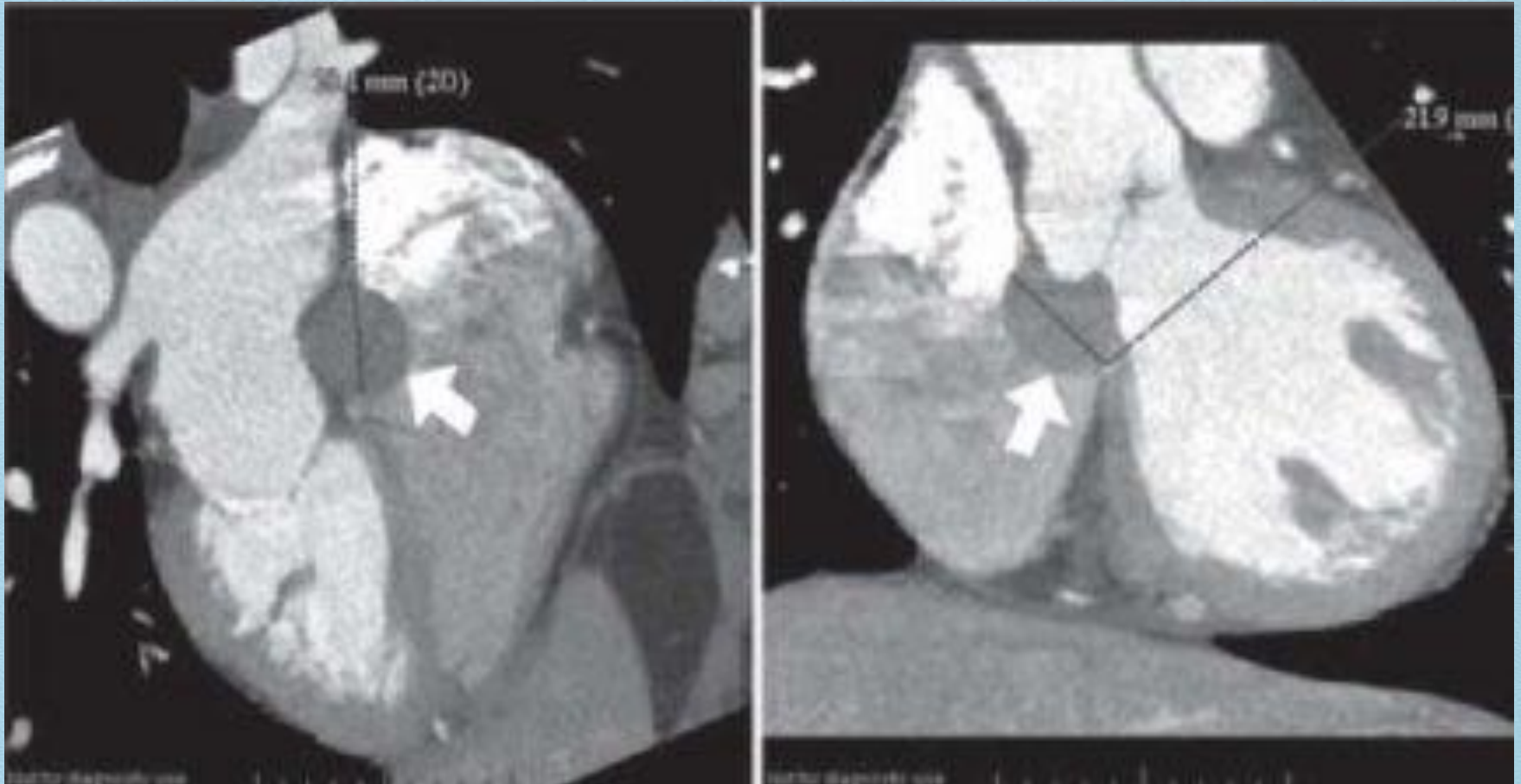


- 1) Аускультация
- 2) Лабораторні зміни
- 3) ЕКГ
- 4) Рентгенологічне дослідження
- 5) ЕхоКГ
- 6) КТ, МРТ
- 7) Ангіокардіографія
- 8) Катетеризація серця

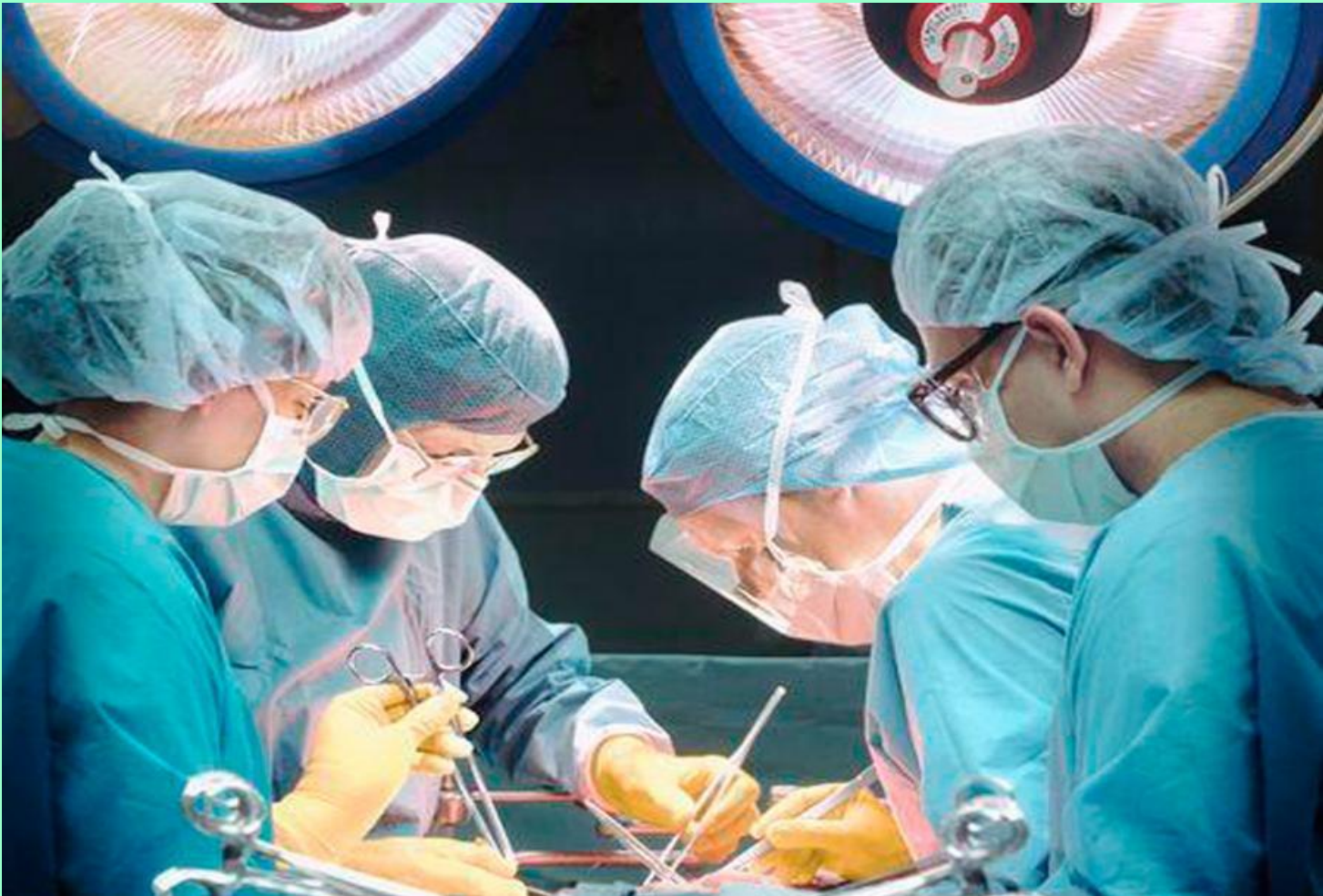# Ехокардіографія



# Комп'ютерна томографія



Лікування-лише хірургічне!



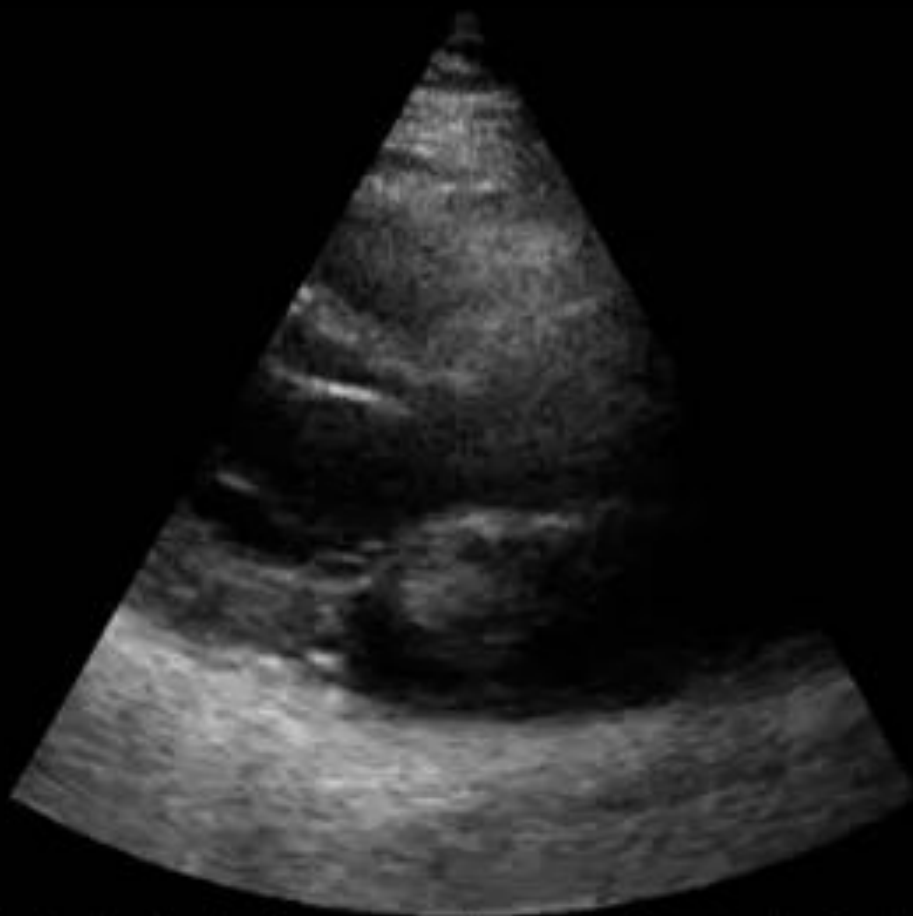SAHNJUK, SVITLANA, FEDORIVNA, 40 y.

16 JUL 2010 10:59

0:00:00.85

B	F	P	G	61%
TEI	D	15	cm	XV 1
	PRC	7-3-L	PRS	A
	PST	2		

FACTORY PA230



Дякую за  
увагу!











