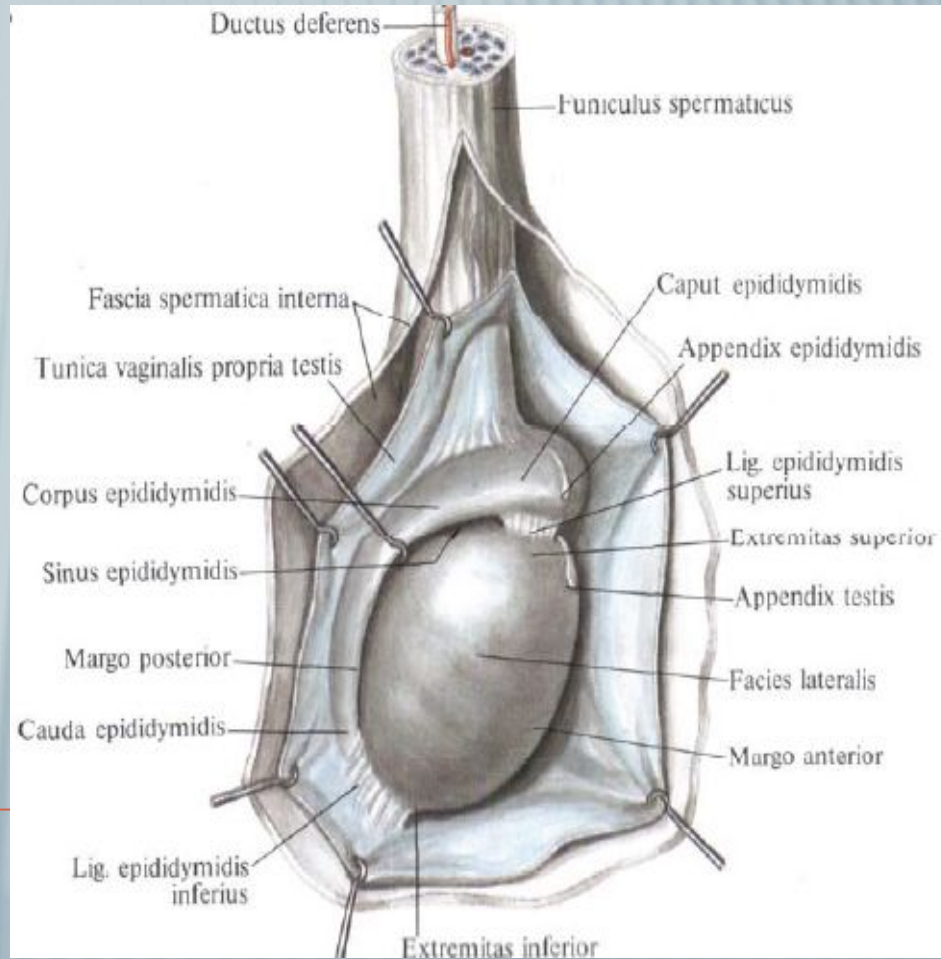
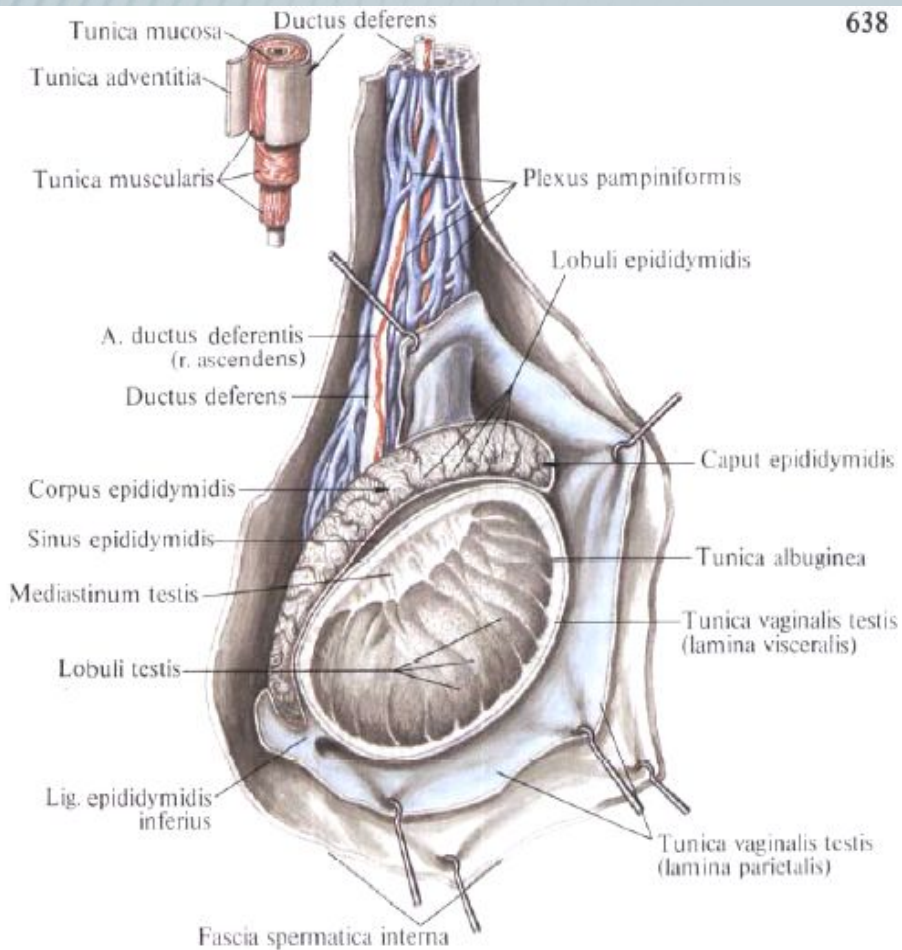

ПРЕЗЕНТАЦИЯ ПО АНАТОМИИ НА ТЕМУ «ЯИЧКО»

*Подготовила:
студентка 1 курса
группы 501-61Б
Урашева Аида*

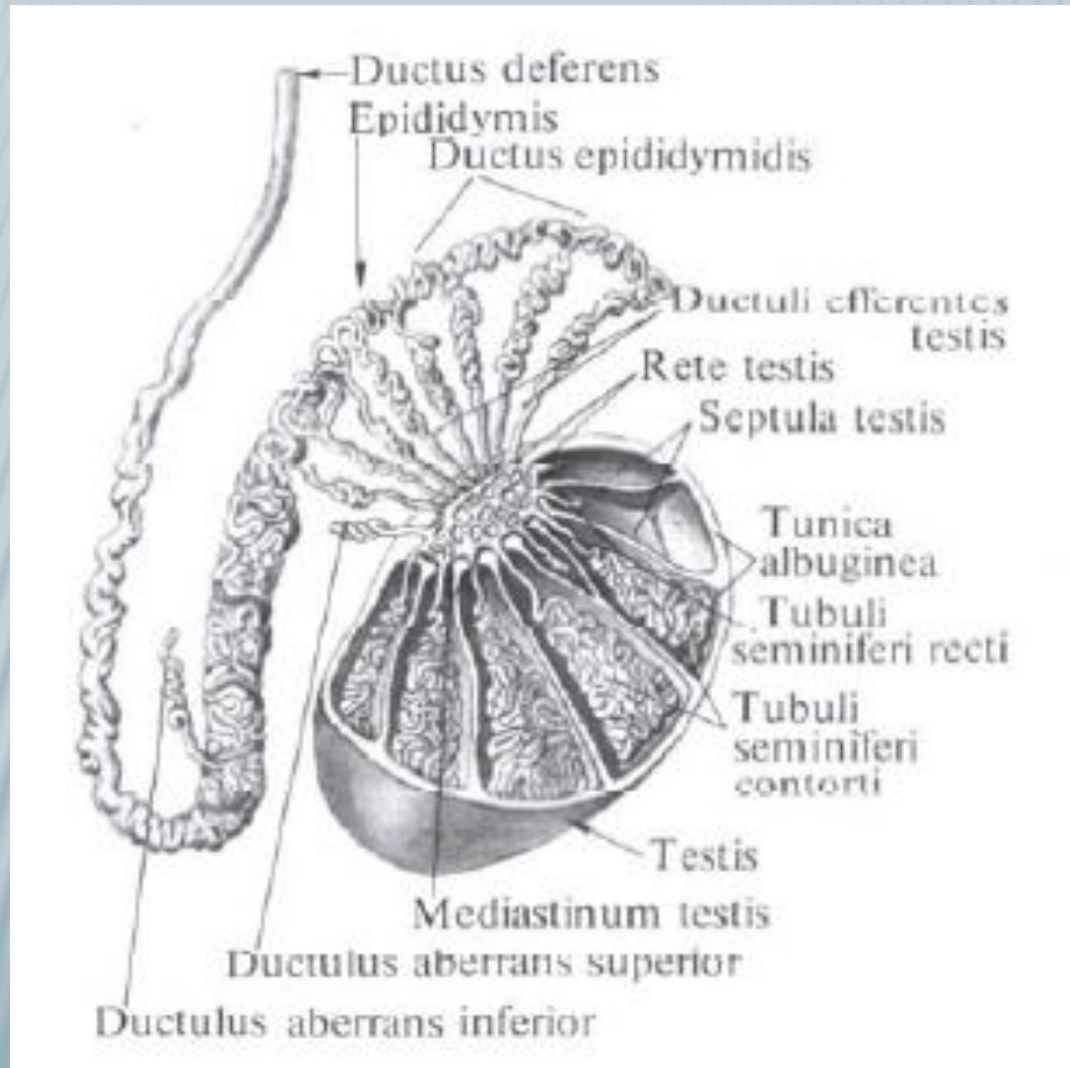
*Преподаватель:
Столяров В. В.*

г. Сургут, 2017 г.

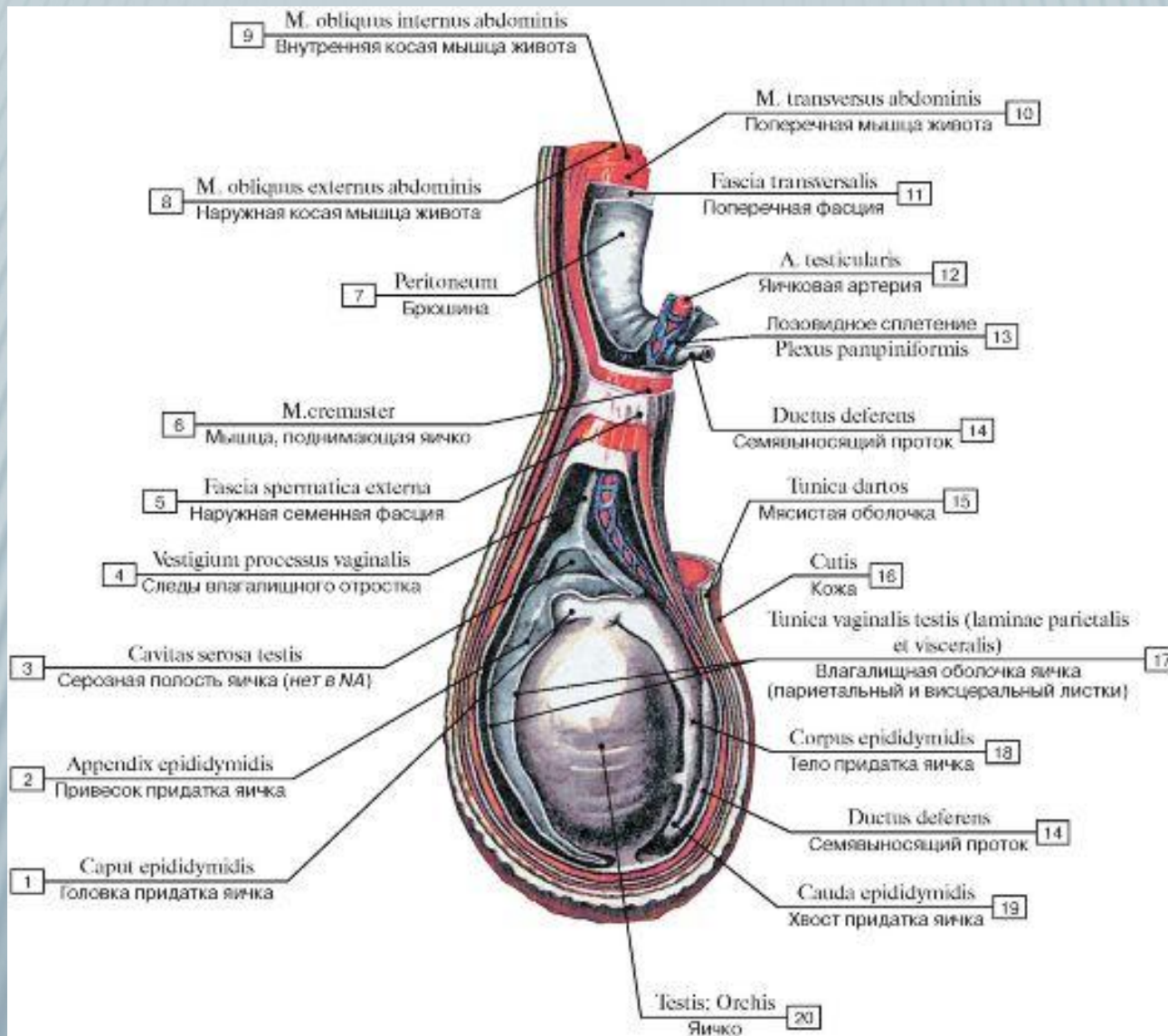
ТОПОГРАФИЯ И СТРОЕНИЕ



ТОПОГРАФИЯ И СТРОЕНИЕ

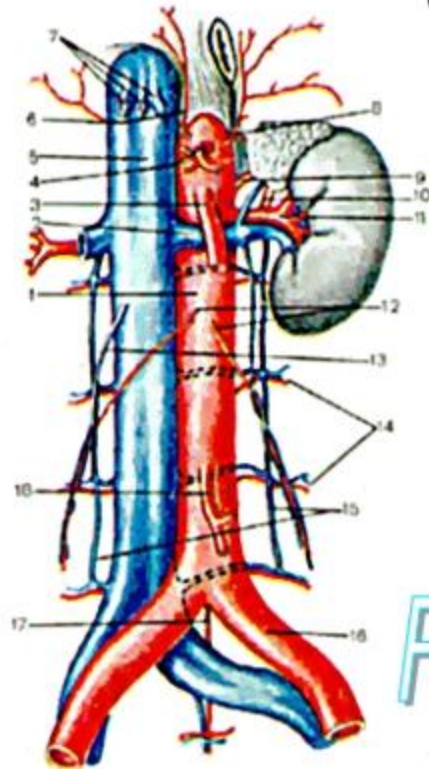


ОБОЛОЧКИ ЯИЧКА



КРОВОСНАБЖЕНИЕ И ИННЕРВАЦИЯ ЯИЧКА

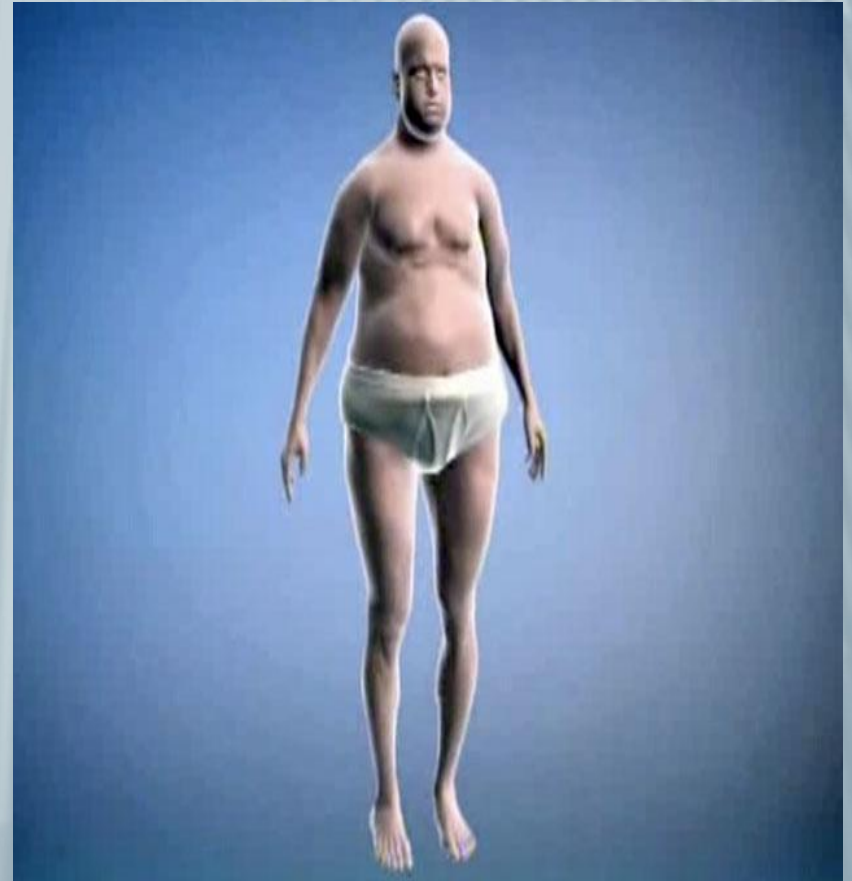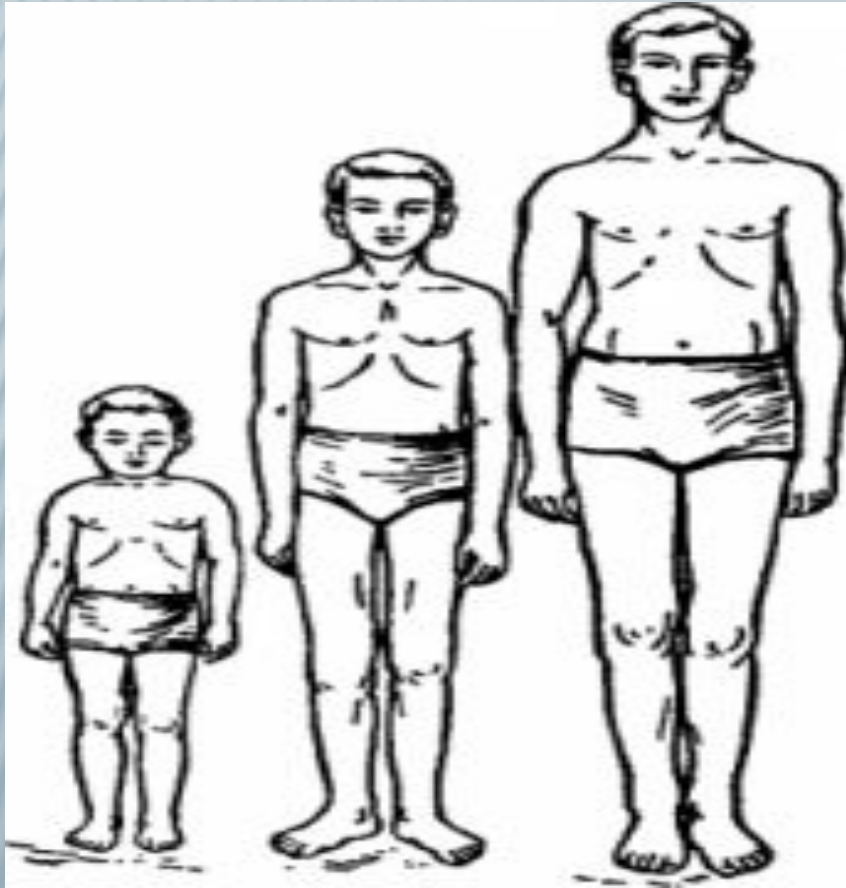
Рис. 61. Брюшная часть аорты и нижняя полая вена (полусхематично.)
(Слева сохранена почка с надпочечником.)



- 1 - pars abdominalis aortae;
- 2 - v. renalis sinistra;
- 3 - a. mesenterica superior;
- 4 - truncus coeliacus;
- 5 - v. cava inferior;
- 6 - a. phrenica inferior dextra;
- 7 - vv. hepaticae;
- 8 - a. suprarenalis [adrenalis] superior sinistra;
- 9 - a. suprarenalis [adrenalis] media sinistra;
- 10 - a. suprarenalis inferior sinistra;
- 11 - a. renalis sinistra;
- 12 - aa. testiculares;
- 13 - v. testicularis dextra;
- 14 - aa. lumbales;
- 15 - vv. lumbales ascendentes;
- 16 - a. iliaca communis sinistra;
- 17 - a. sacralis mediana;
- 18 - a. mesenterica inferior.

FireAiD - все по
медицине.

ГИПЕРФУНКЦИЯ И ГИПОФУНКЦИЯ ЯИЧЕК



СПАСИБО ЗА ВНИМАНИЕ
