

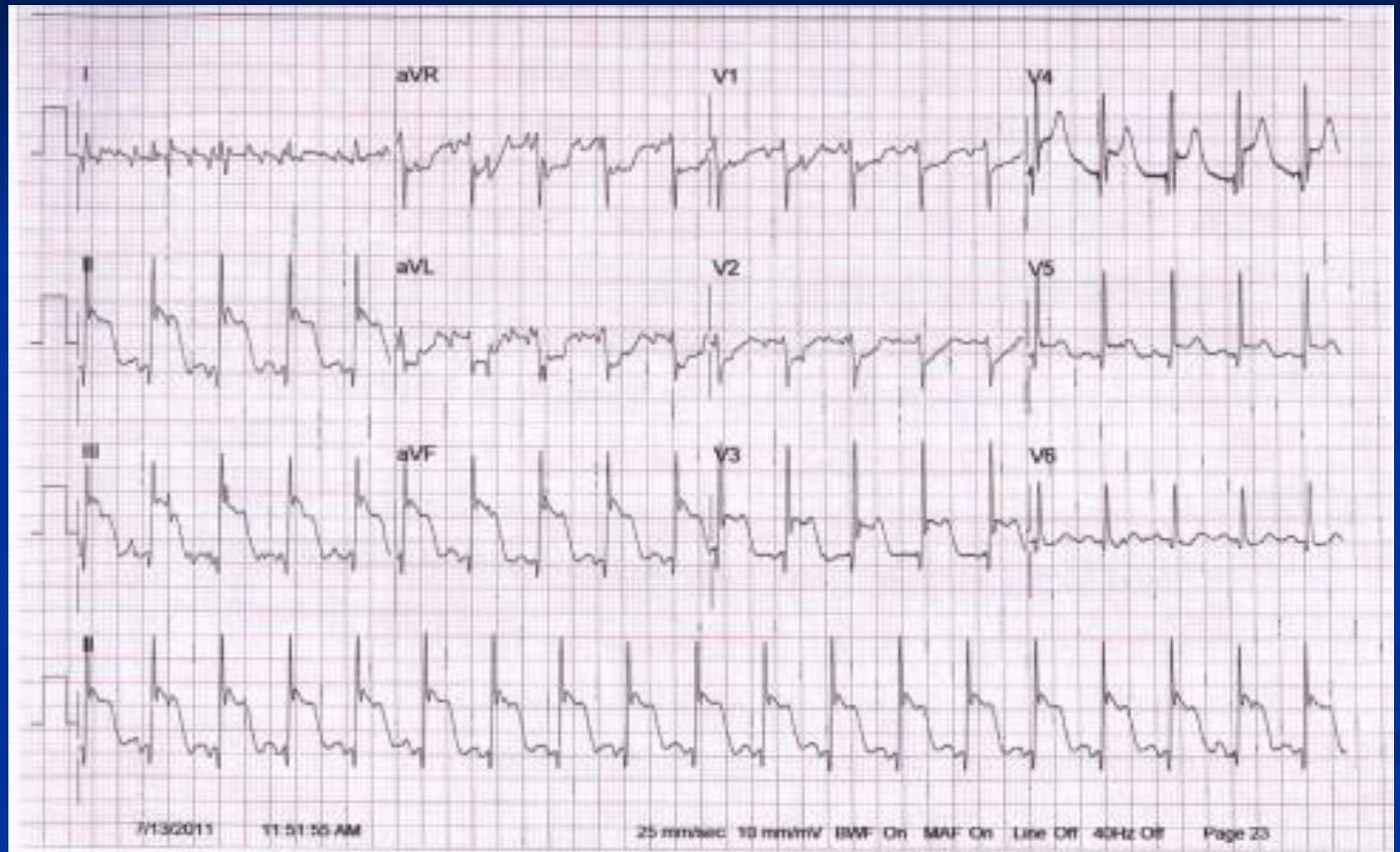
# Изменения на ЭКГ И Эхо-КТ при кардиомиопатиях

асс. Архипова С.Н.

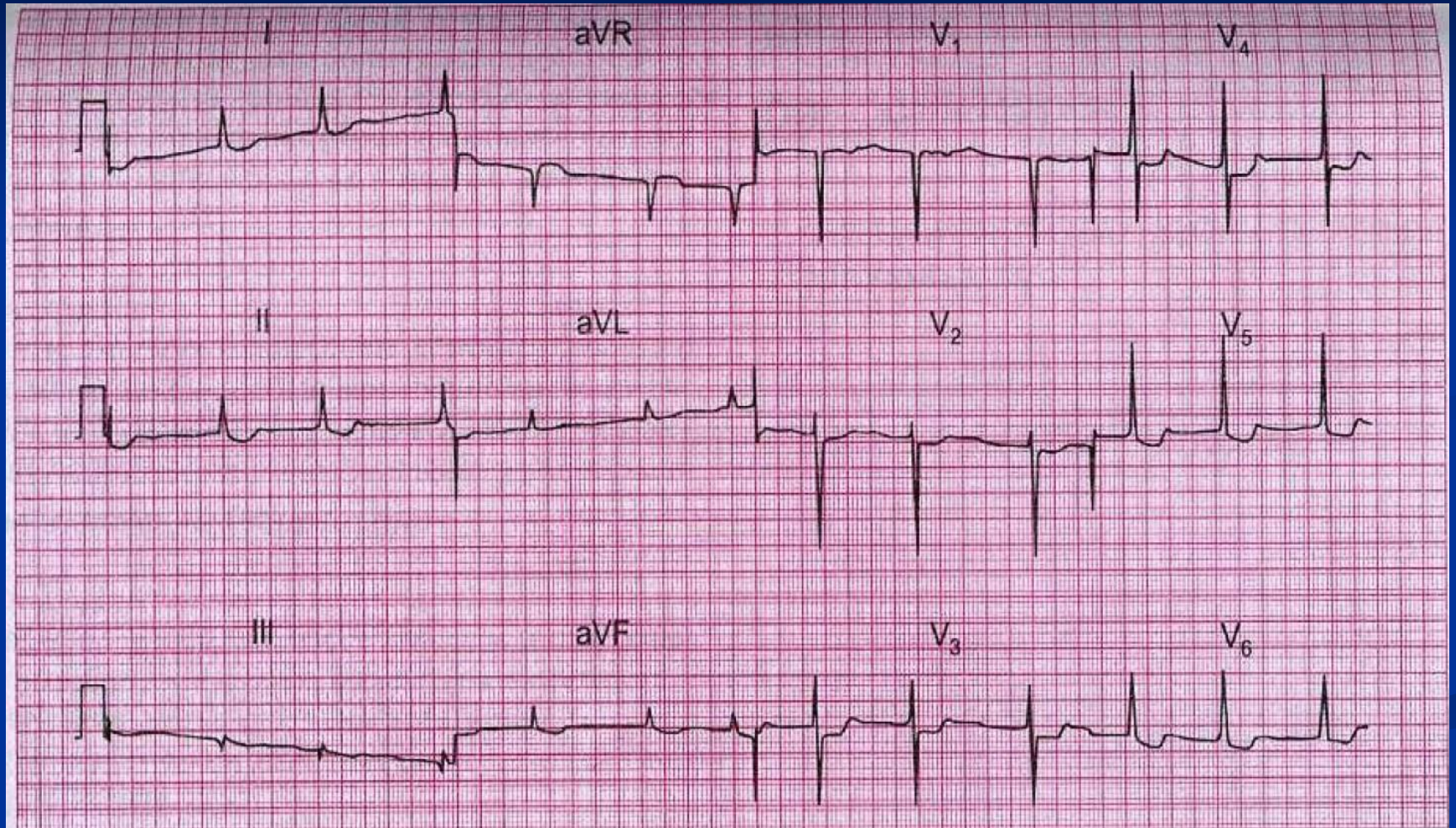
# ФУНКЦИОНАЛЬНЫЕ КМП ( по ВОЗ, 1995 г)

- ДИЛЯТАЦИОННАЯ КМП (ДКМП);
- ГИПЕРТРОФИЧЕСКАЯ КМП (ГКМП);
- РЕСТРИКТИВНАЯ КМП (РКМП);
- АРИТМОГЕННАЯ ДИСПЛАЗИЯ ПРАВОГО ЖЕЛУДОЧКА (этиология неизвестна, поэтому включают в неклассифицируемые КМП )

# ЭКГ ПРИ ДКМП



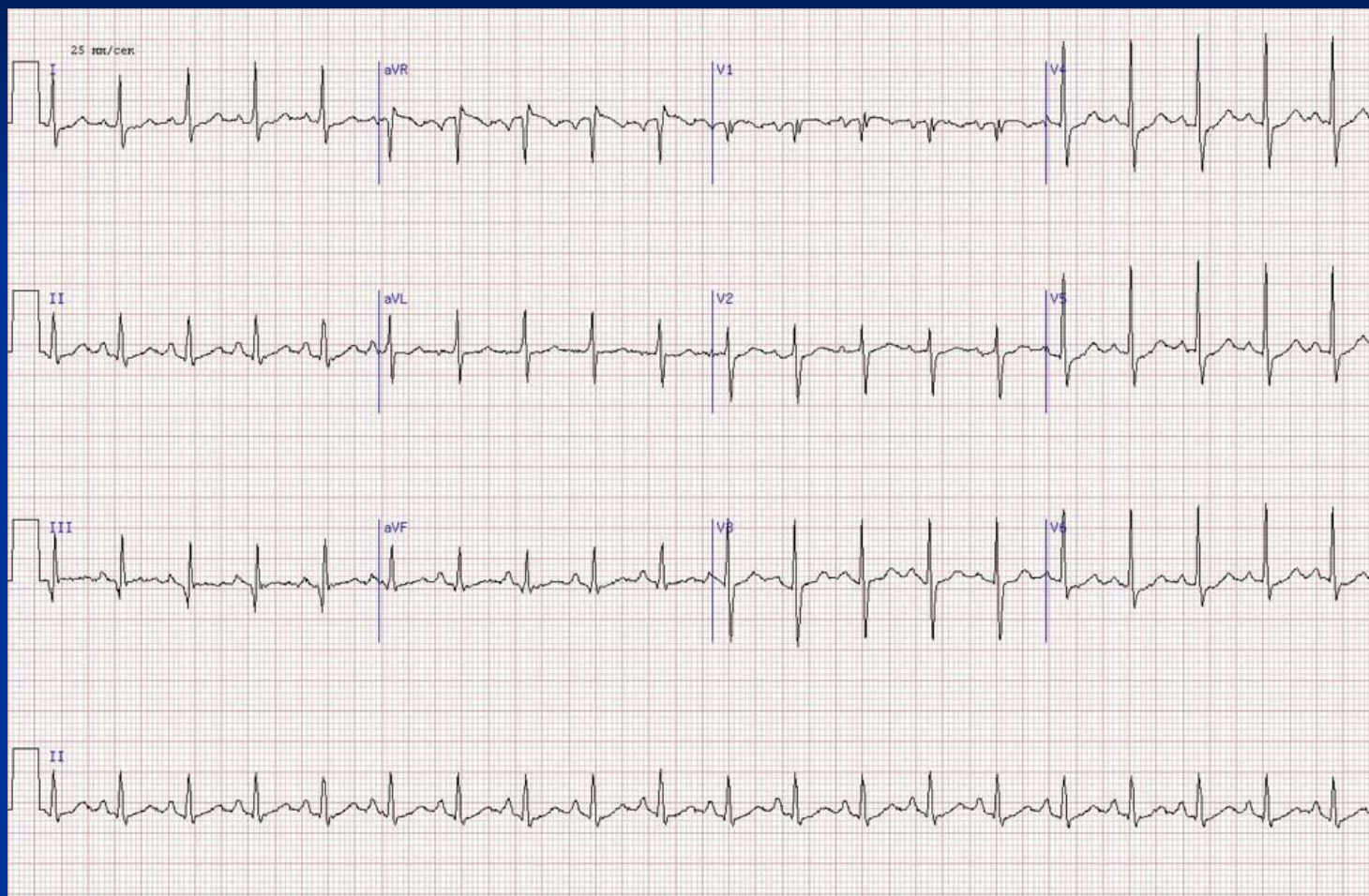
# ЭФФЕКТ ДИГОКСИНА



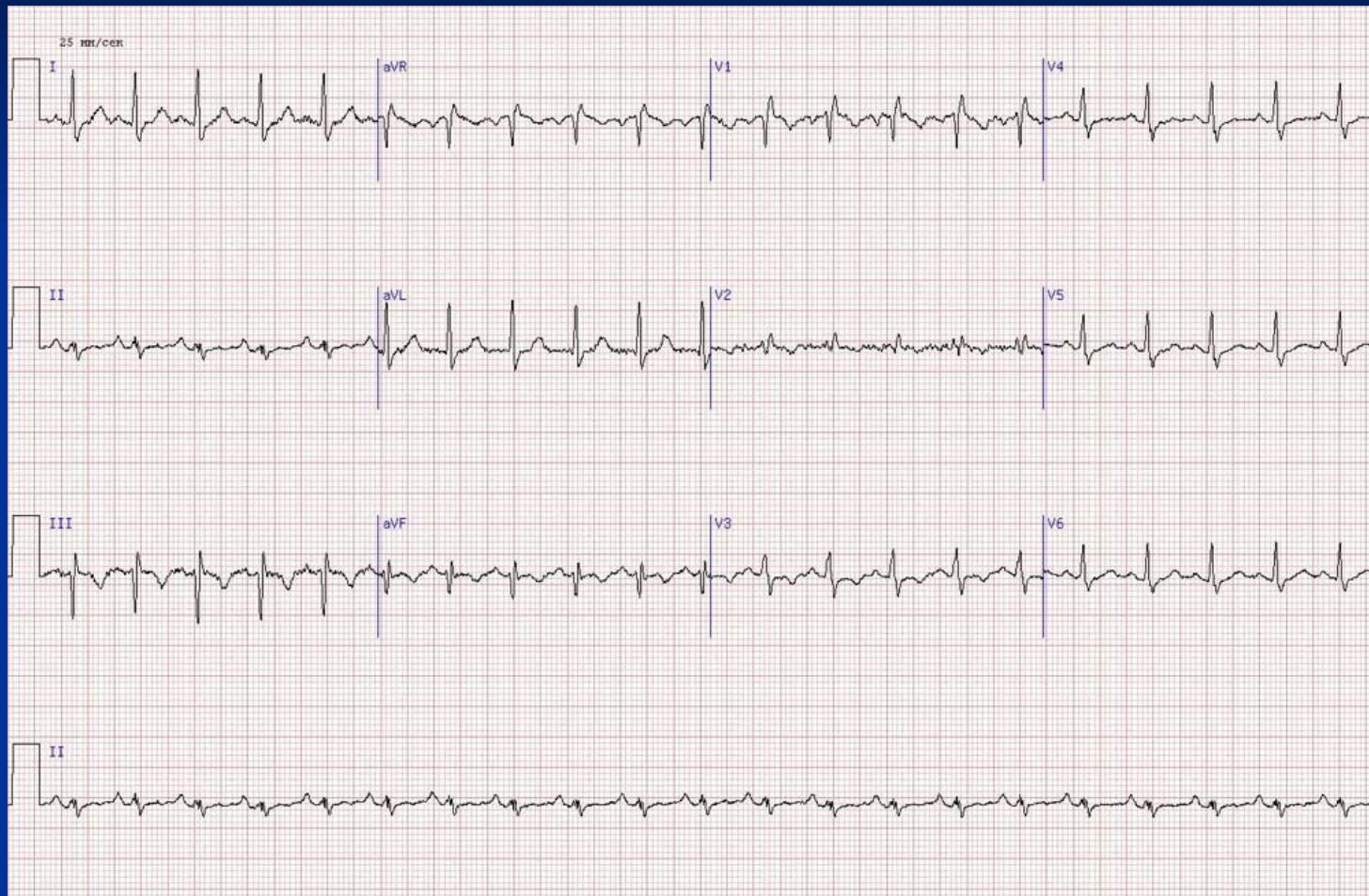# Признаки ТЭЛА на ЭКГ

- ТЭЛА мелких ветвей ЛА (на ЭКГ- наличие синдрома  $Q_{III} S_I$ - появление глубоких Q в III и S в I основных отведениях-и НБПНПГ );
- ТЭЛА средних ветвей ЛА (на ЭКГ- наличие синдрома  $Q_{III} S_I +$ НБПНПГ и появление глубокого S в II основном отведении + инверсия T в правогрудных отведениях);
- ТЭЛА крупных ветвей ЛА (на ЭКГ- инверсия T в правогрудных отведениях).

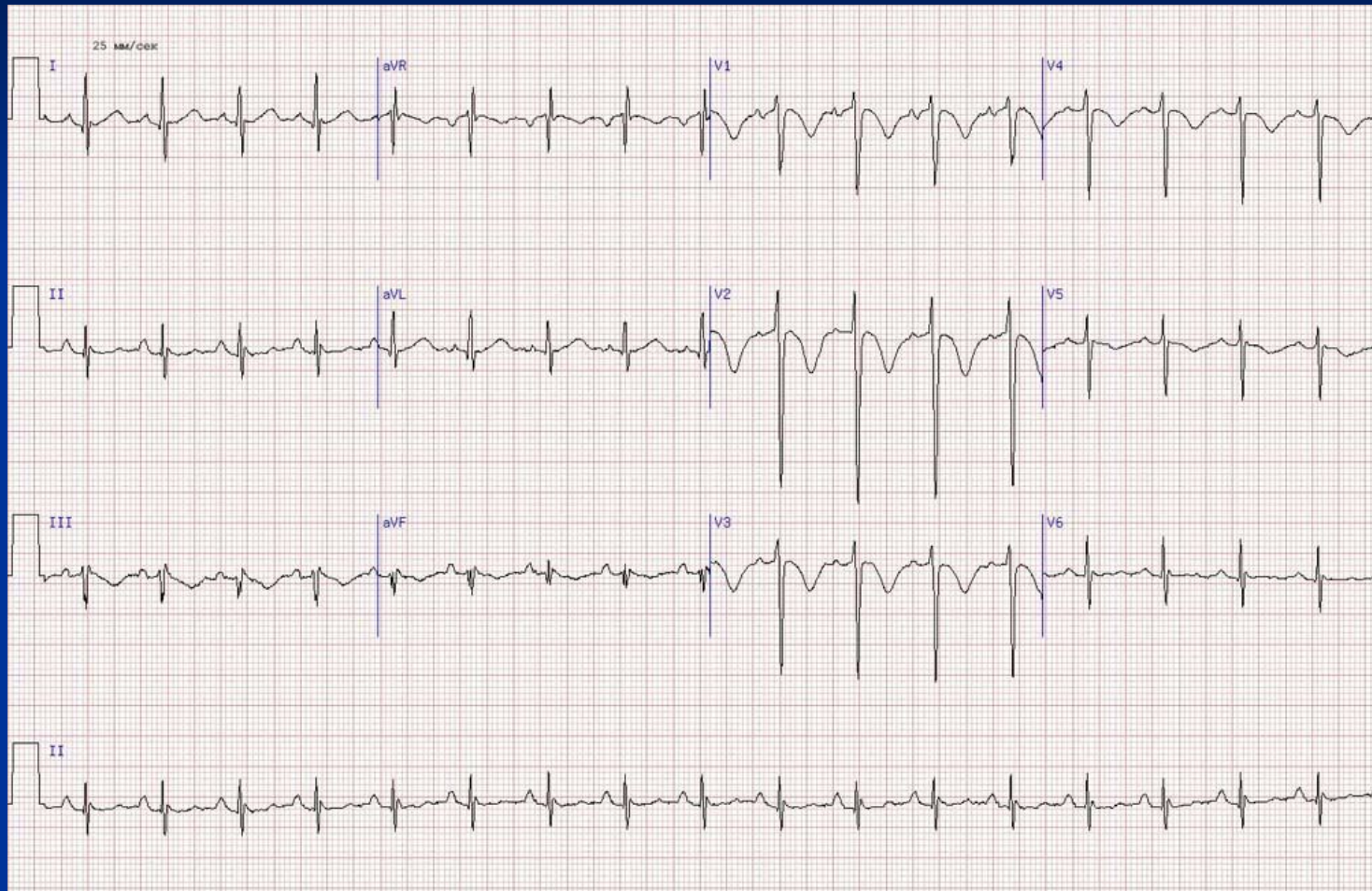
# ТЭЛА МЕЛКИХ ВЕТВЕЙ ЛА



# ТЭЛА СРЕДНИХ ВЕТВЕЙ ЛА

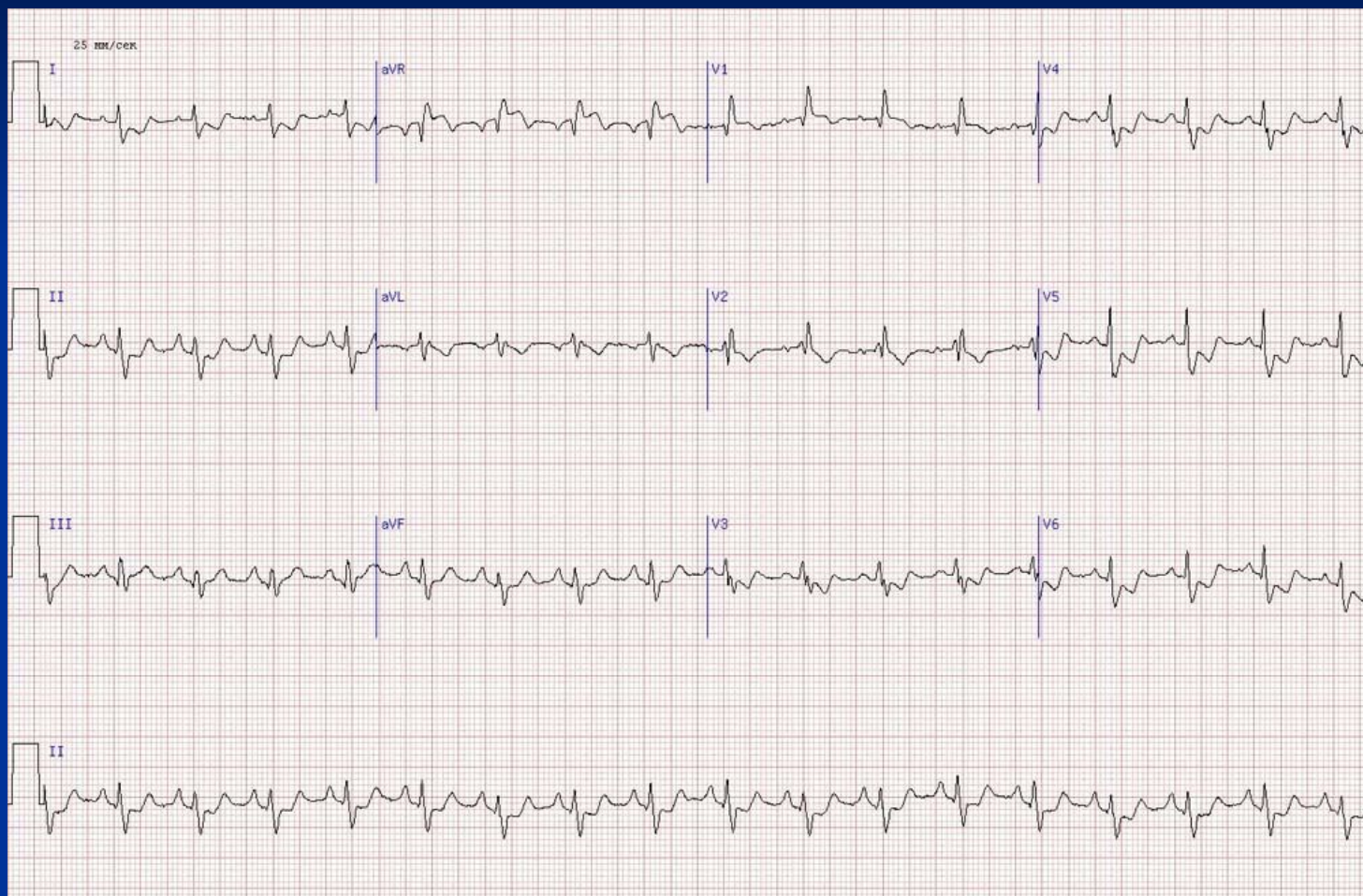


# ТЭЛА КРУПНЫХ ВЕТВЕЙ ЛА

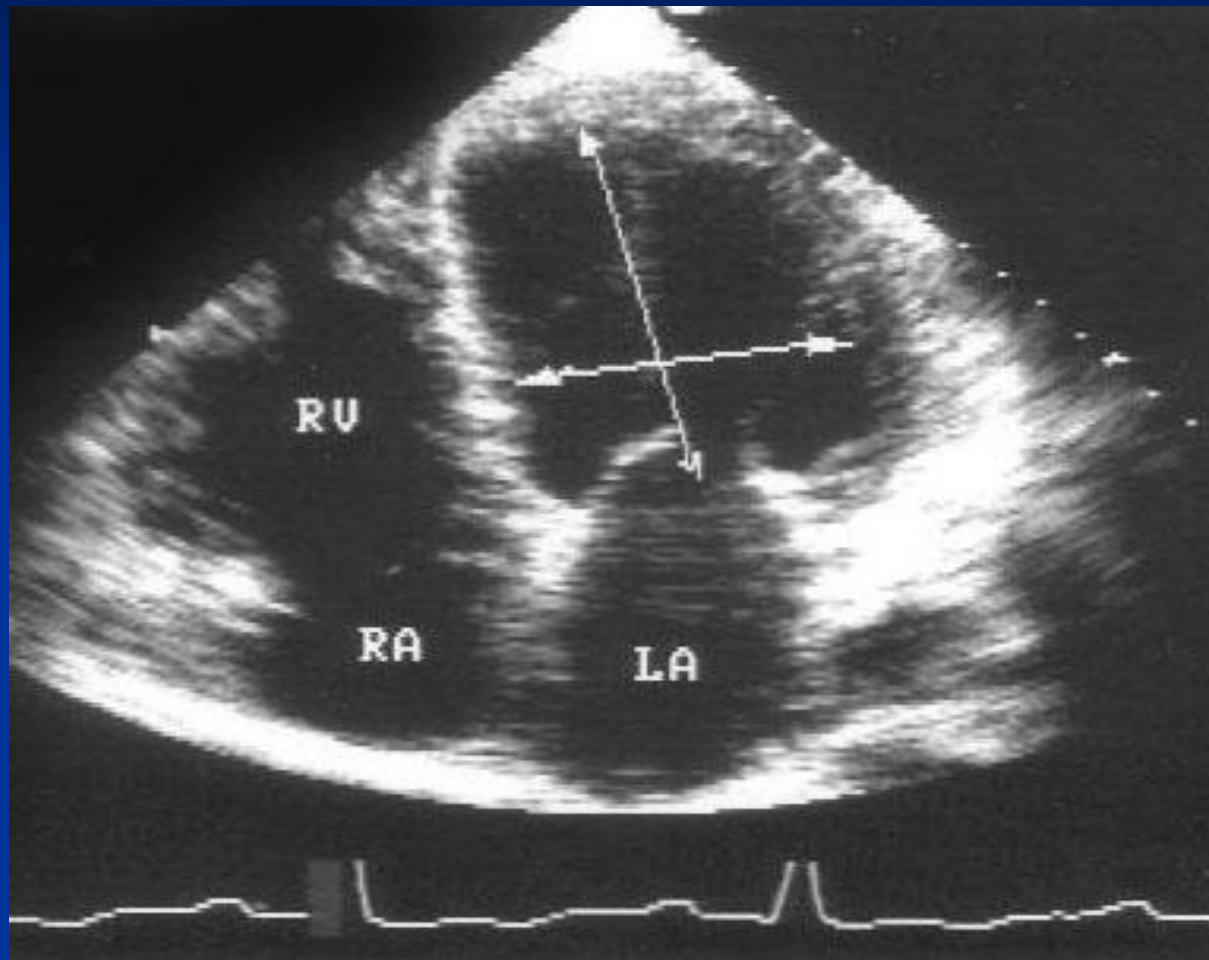




# ТЭЛА ПРИ ТРОМБЭКТОМИИ ЛА



# Эхо-КТ ПРИ ДКМП

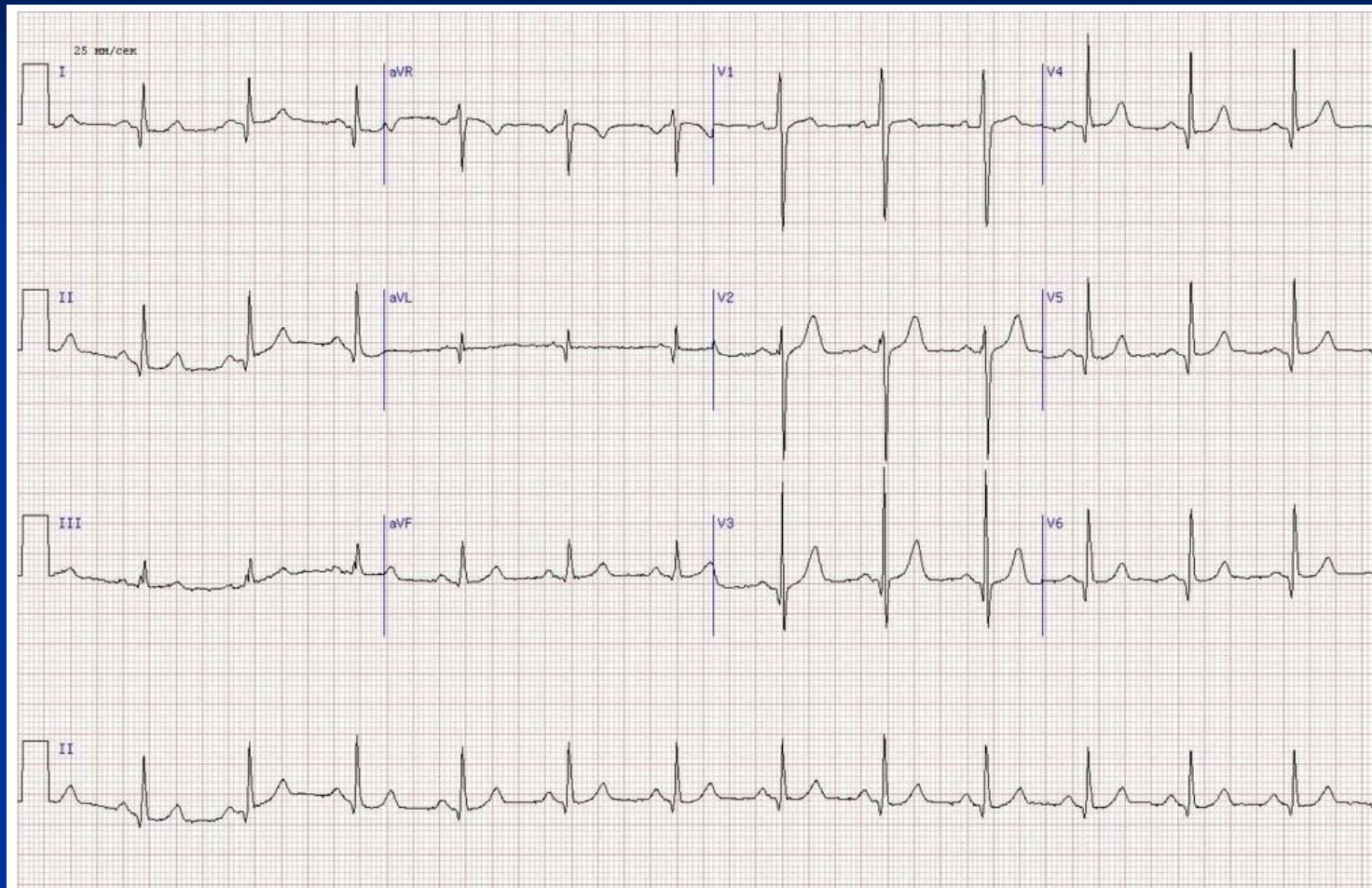


# Формы ГКМП

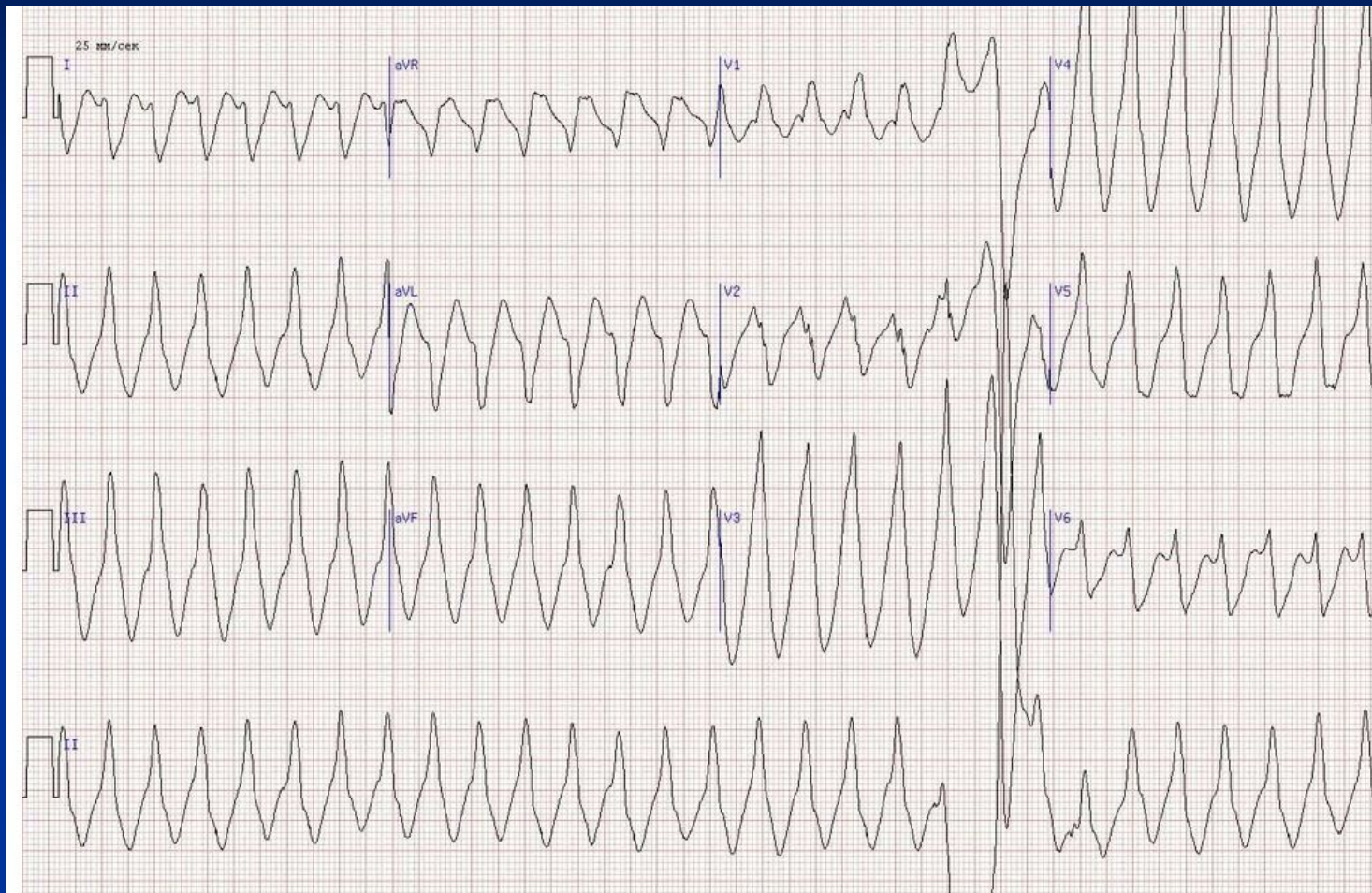- Симметричная ГКМП;
- Ассимметричная ГКМП:
  1. с обструкцией выносящего тракта;
  2. без обструкции выносящего тракта.

ЕЩЕ СУЩЕСТВУЕТ СИНДРОМ ЯМАГУЧИ (Т.Н.  
«ВЕРХУШЕЧНАЯ» ФОРМА ГКМП)

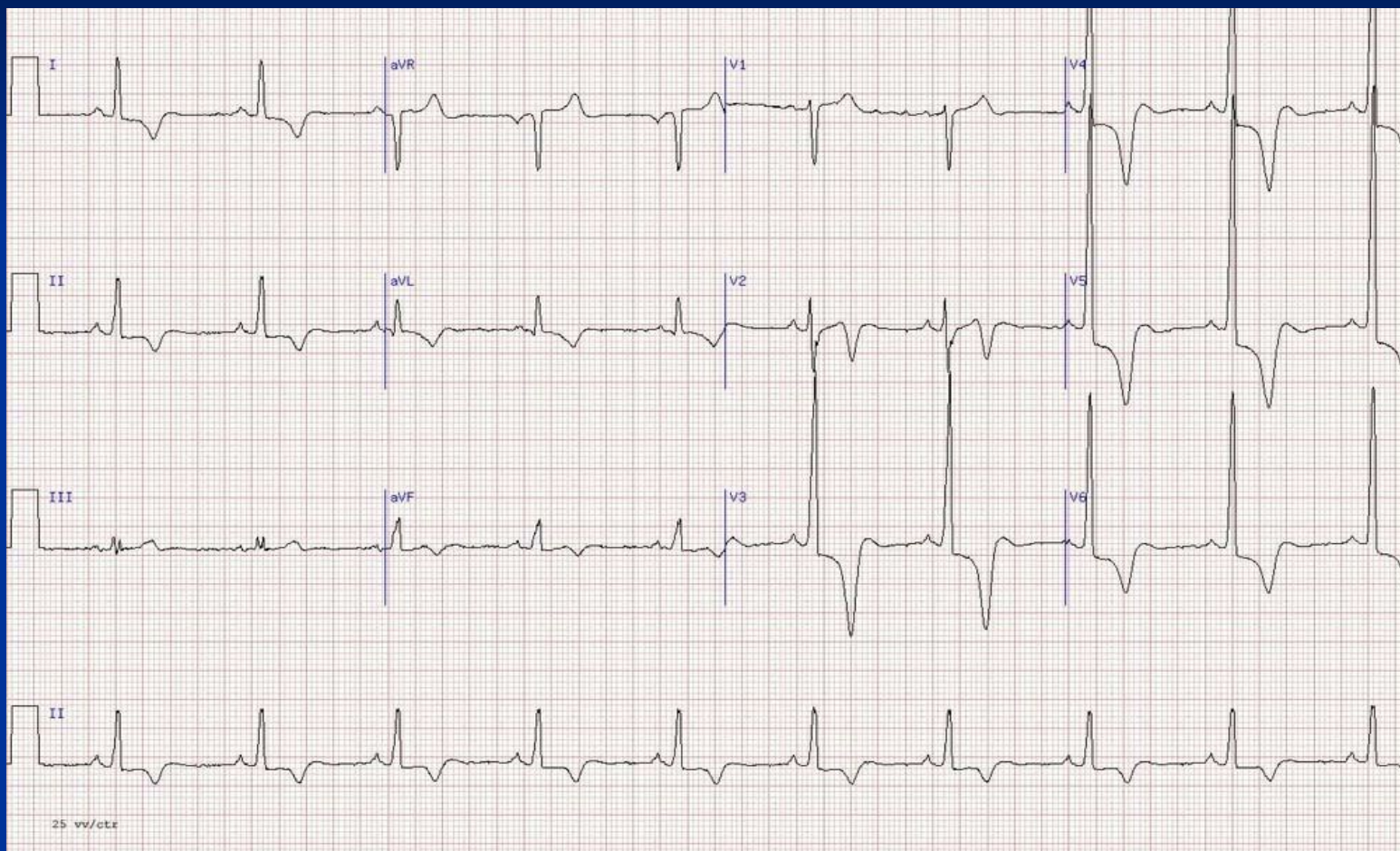# ЭКГ ПРИ СИММЕТРИЧНОЙ ГКМП



# ЭКГ ПРИ АСИММЕТРИЧНОЙ ГКМП

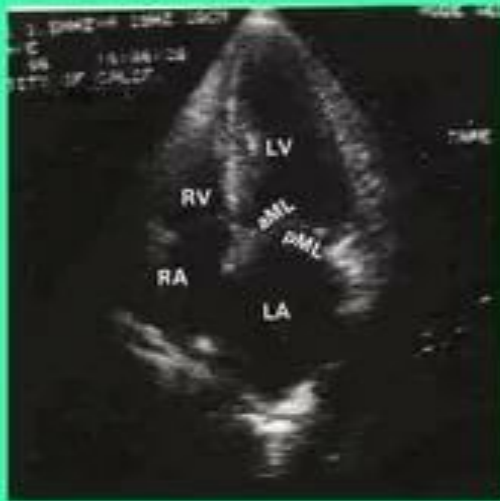

# Синдром Ямагучи (ловушка для осминога)

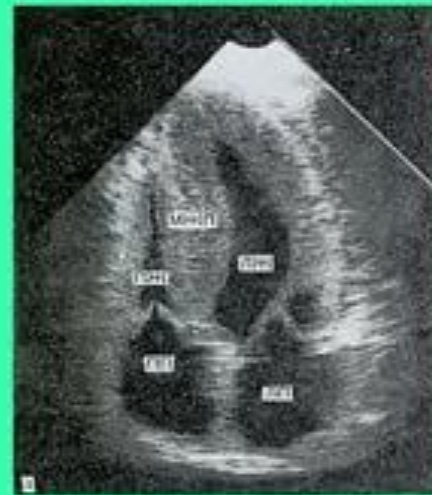

# Эхо-КТ ПРИ ГКМП

Верхушечный доступ.  
Четырехкамерное сечение

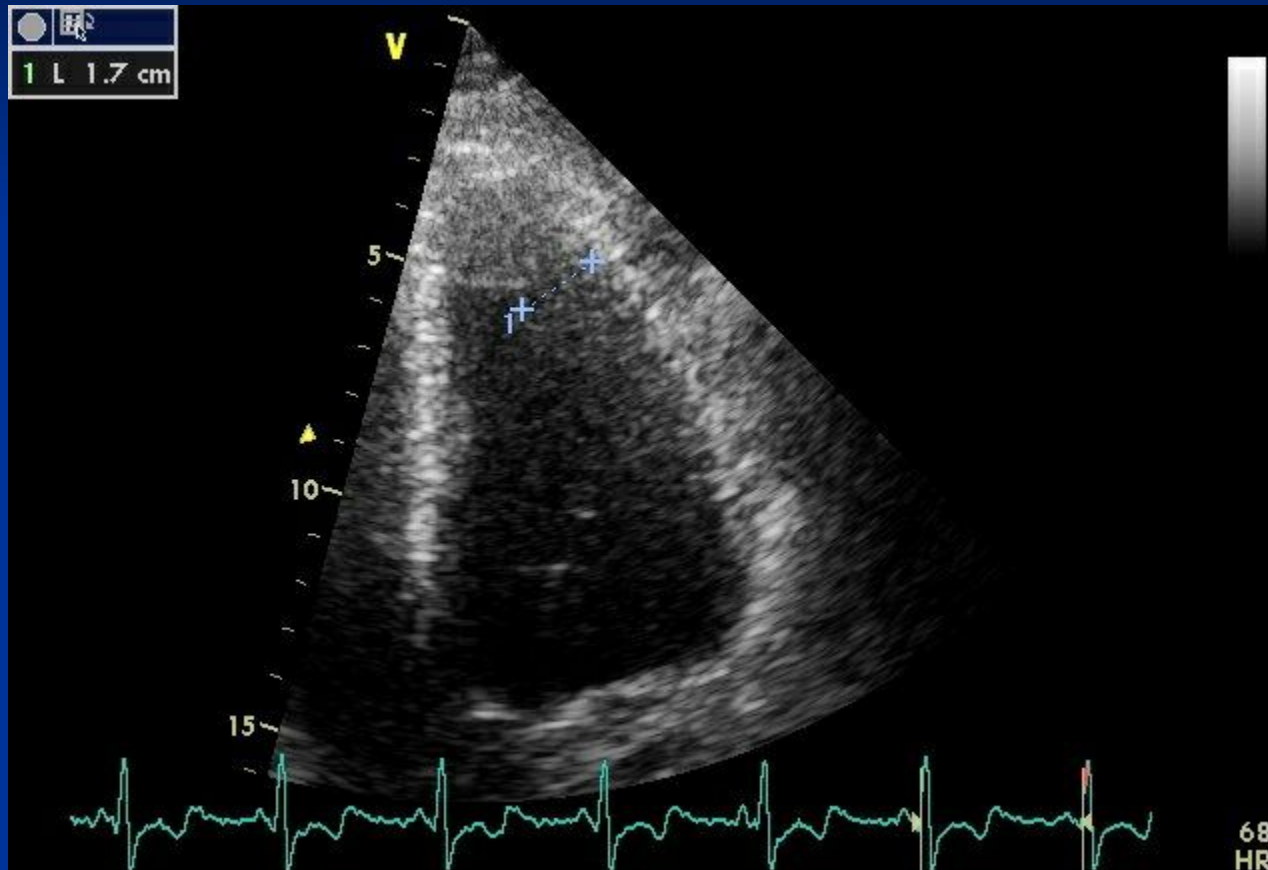


- норма



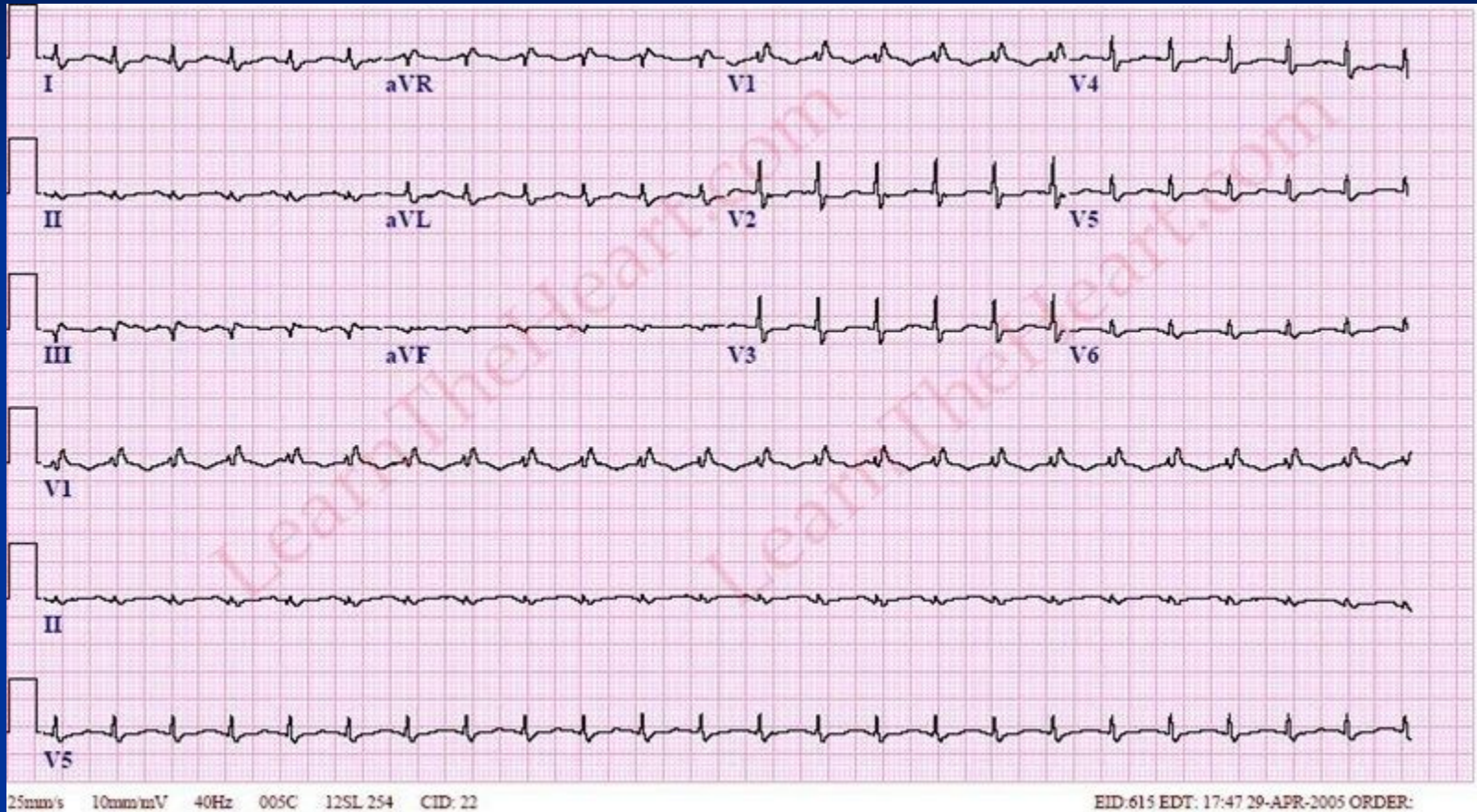
- гипертрофическая  
кардиомиопатия

# СИНДРОМ ЯМАГУЧИ





# ЭКГ при РКМП



# Эхо-КТ при РКМП

