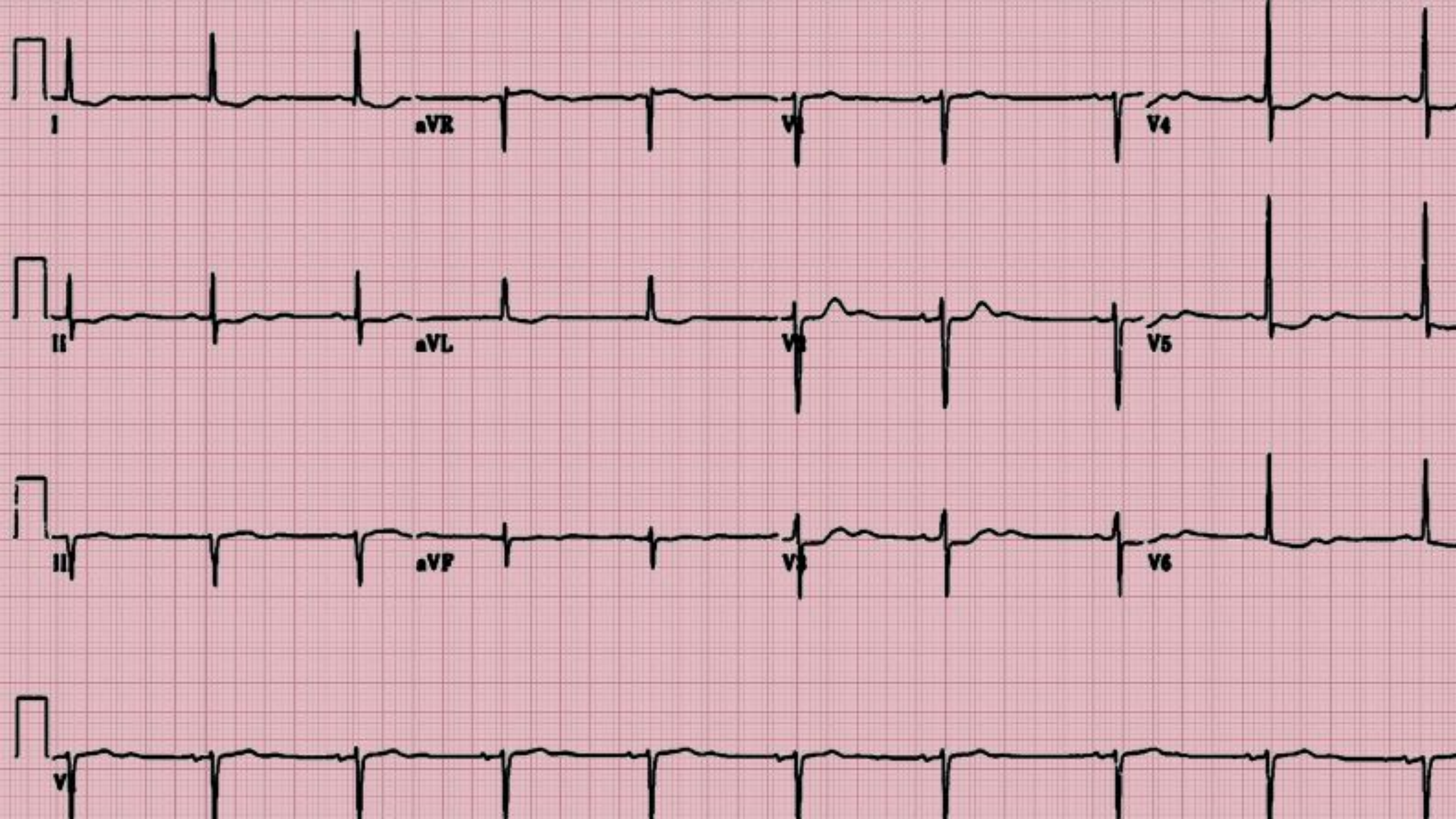

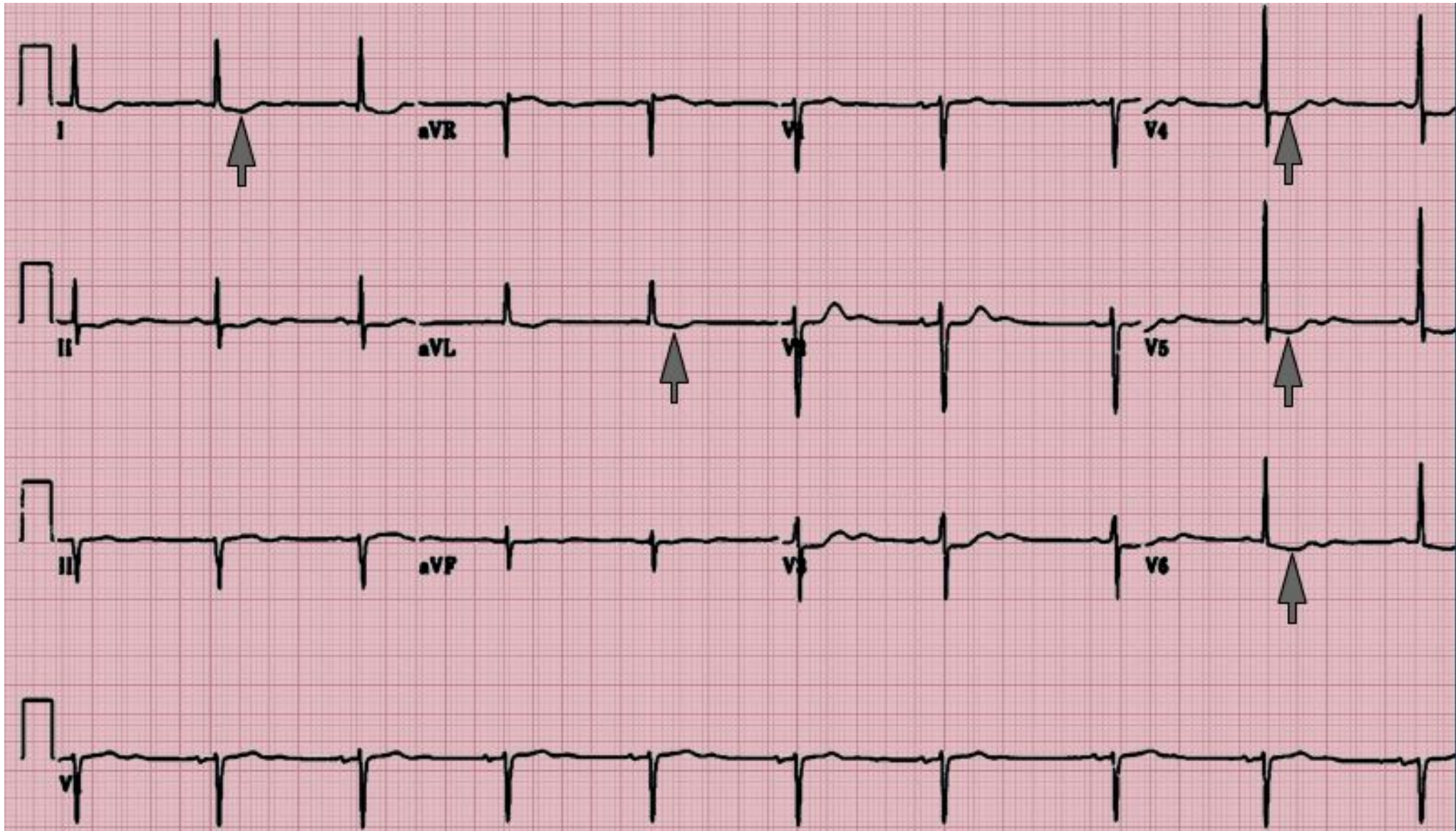# ПРАКТИКУМ ПО ЭКГ

## СИТУАЦИ Я №1

- Пациентка 75 лет ,длительно страдающая артериальной гипертензией, обратилась к кардиологу в поликлинику с жалобами на отеки и утомляемость.
- Постоянно принимает амлодипин и дигоксин.

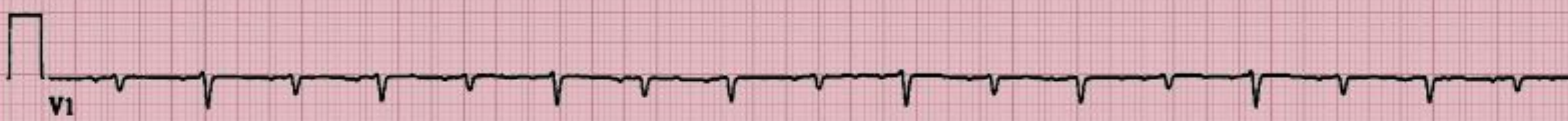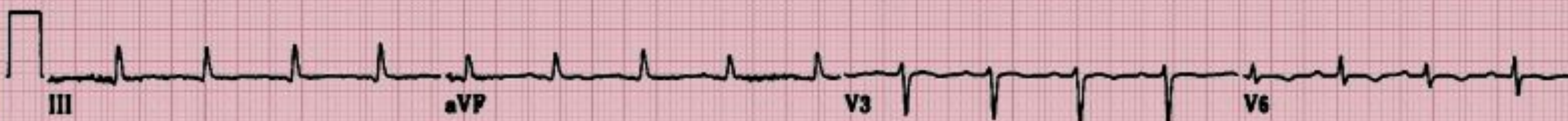

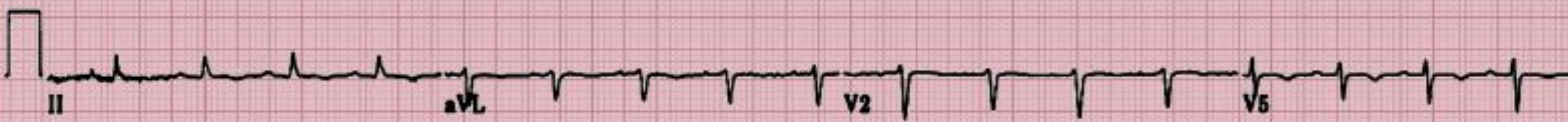
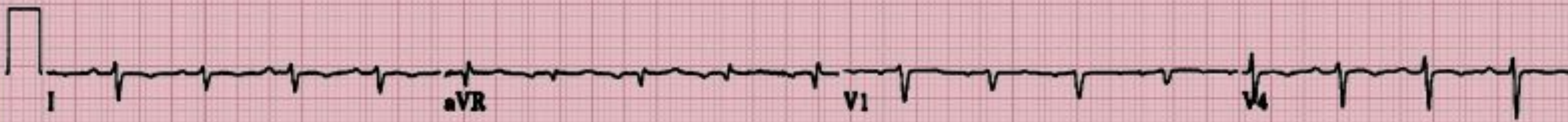# Корытообразная депрессия сегмента ST в отведениях I, aVL, V4-V6

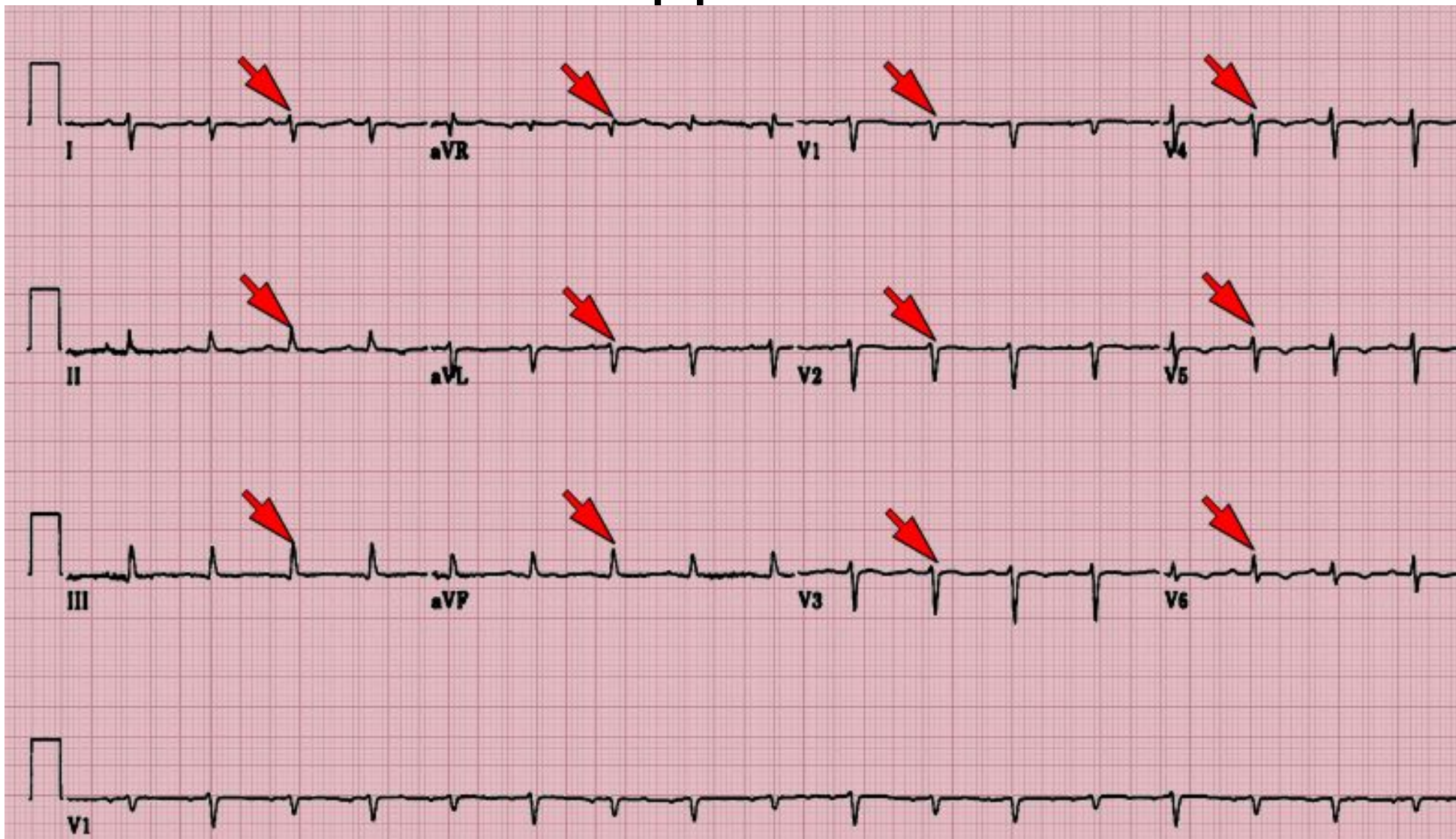

## СИТУАЦИ Я №2

- Пациент 38 лет поступил с выраженной одышкой, которая беспокоила его в течение недели
- За месяц до этого перенес ОРВИ

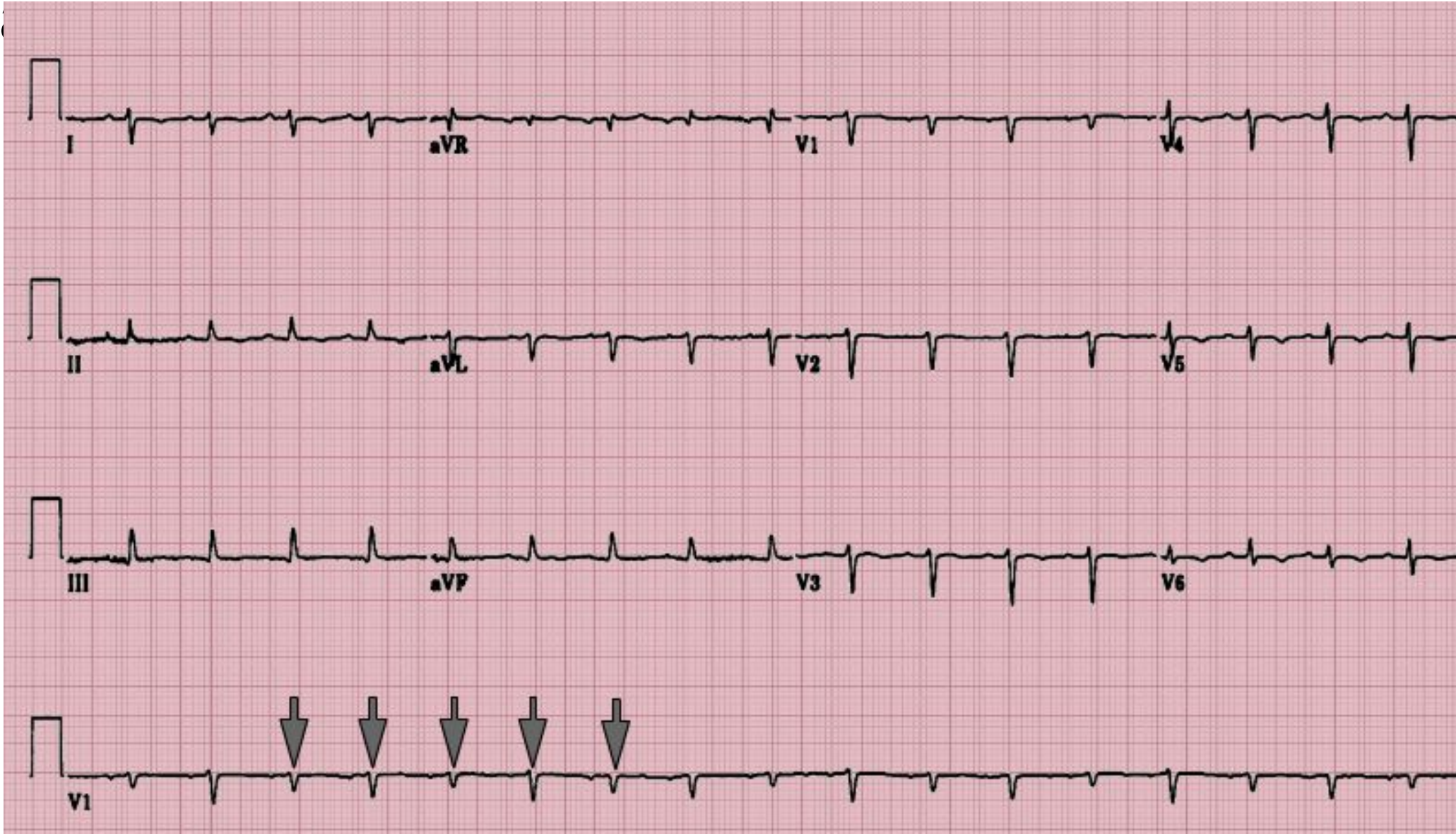

# Низкий вольттаж комплексов QRS во всех отведениях



# Альтернация комплексов QRS-признак массивного перикардального выпота или

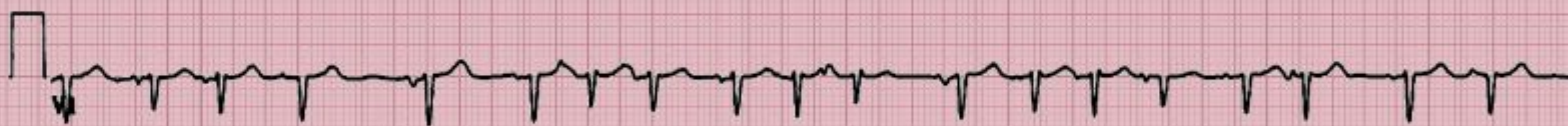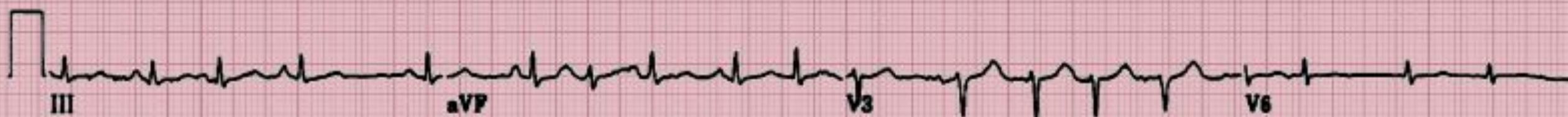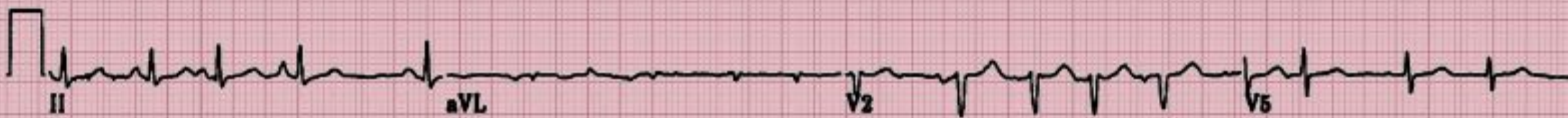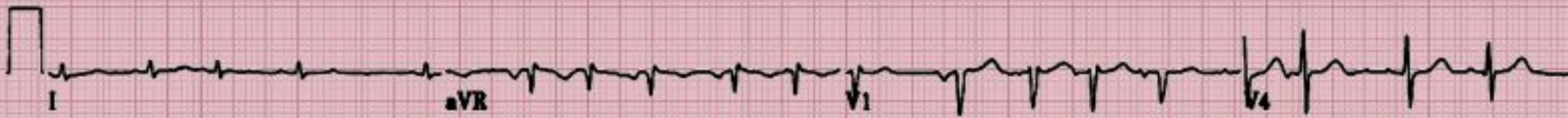Т



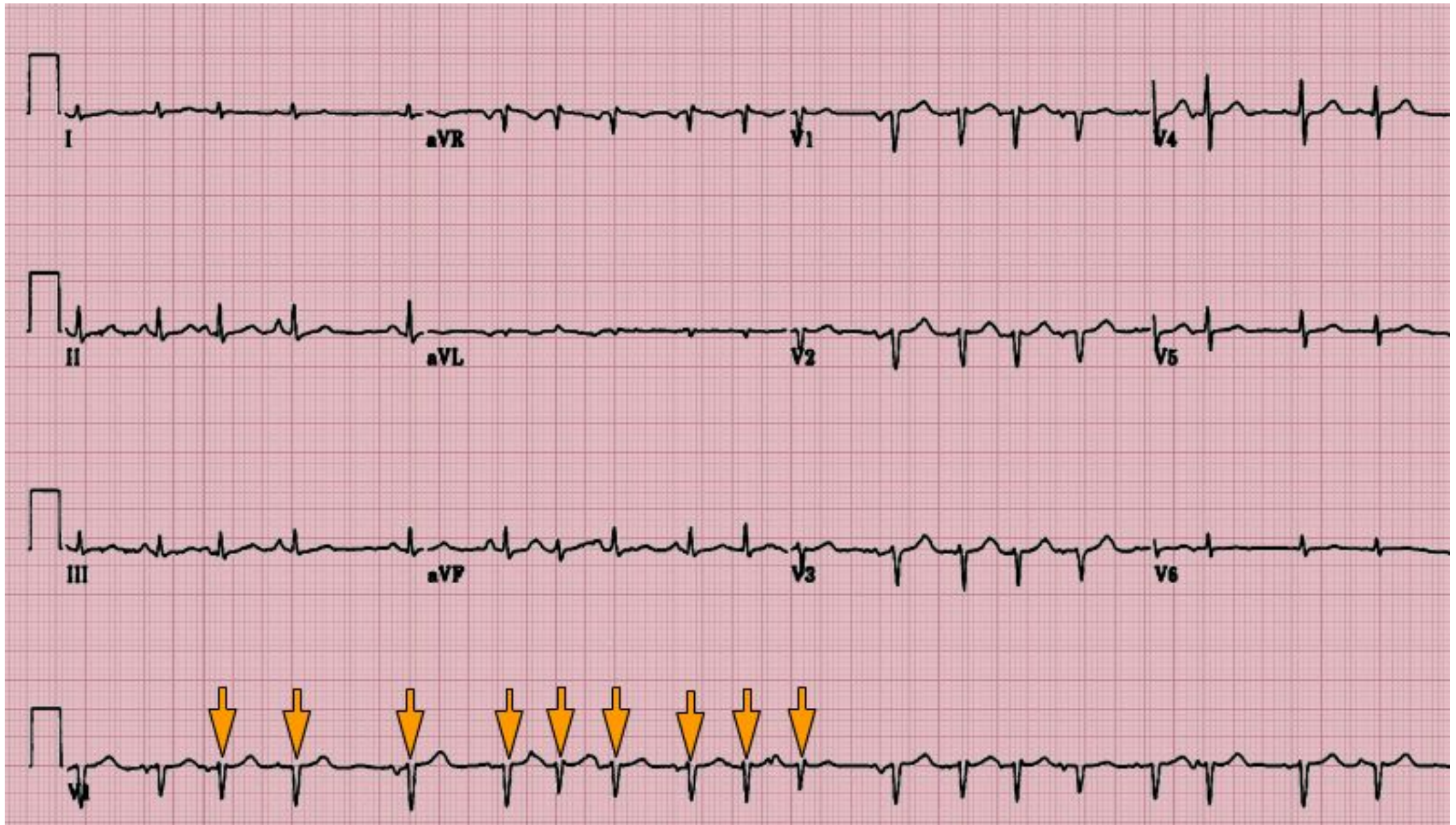

## СИТУАЦИ Я №3

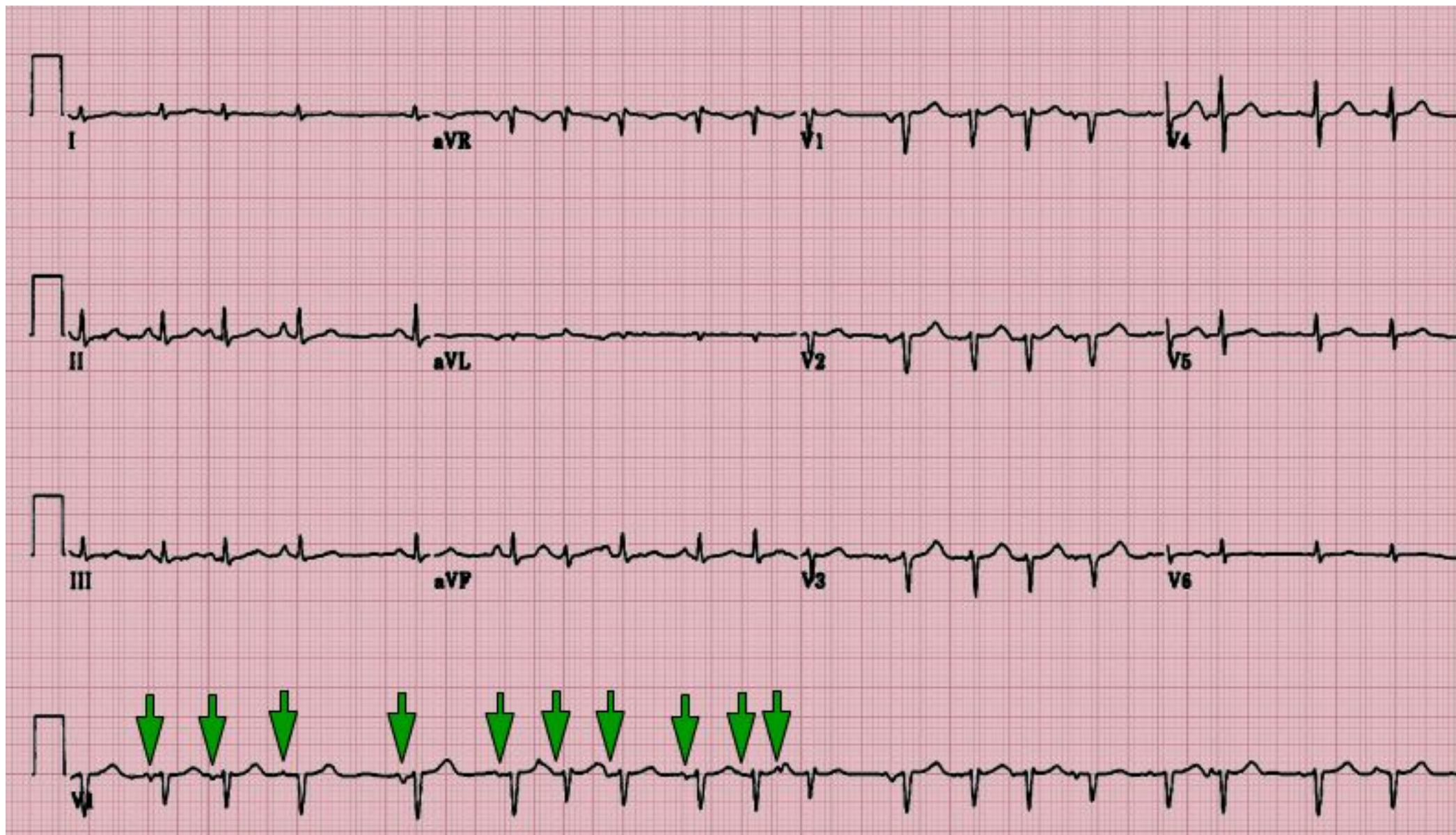- Пациент 72 лет поступил с выраженной одышкой
- В анамнезе артериальная гипертензия и ХОБЛ
- Получает ингаляционные ГКС, М-холиноблокаторы и блокаторы медленных



# Нерегулярные желудочковые сокращения



# Разные по морфологии зубцы Р

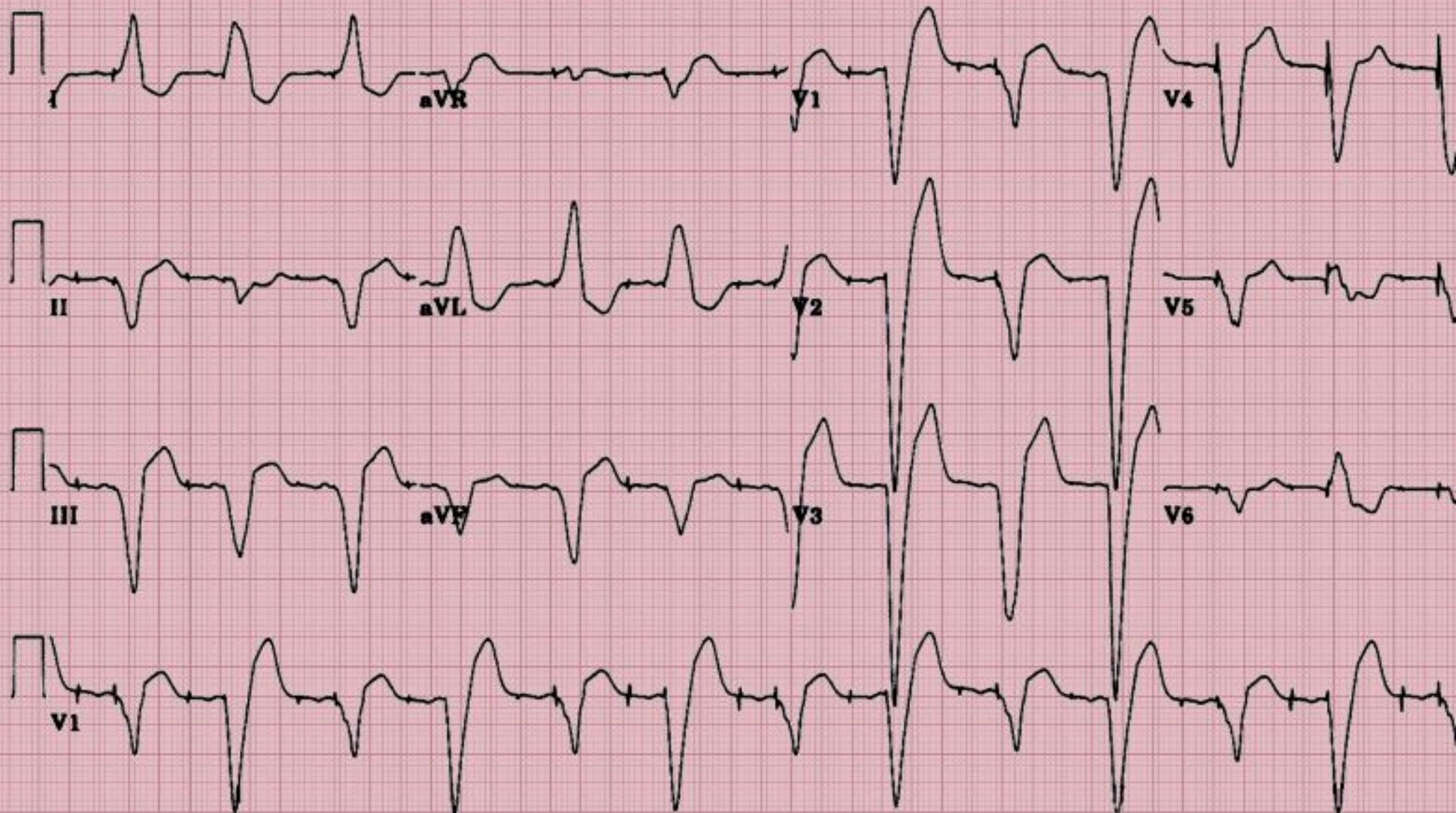

# Мультифокальная предсердная тахикардия

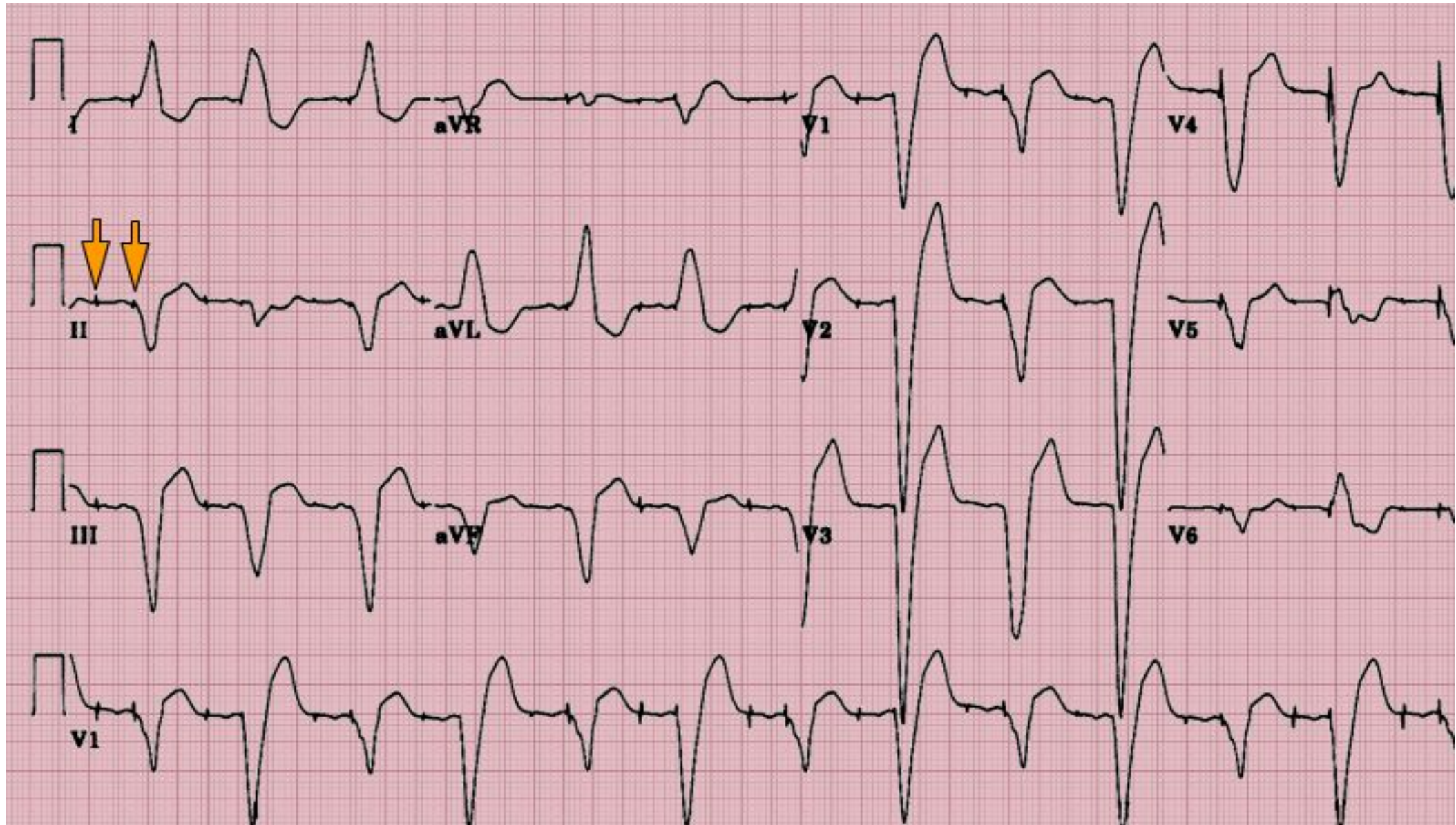
- Часто встречается у пациентов с ХОБЛ
- ЧСС более 100уд/мин
- По меньшей мере, 3 разных зубца Р

## СИТУАЦИ Я №4

- Пациентка 44 лет, два дня назад была проведена замена аортального клапана по поводу выраженного аортального стеноза
- Из сопутствующих заболеваний: АГ, СД 2 типа и ХБП 4 стадии

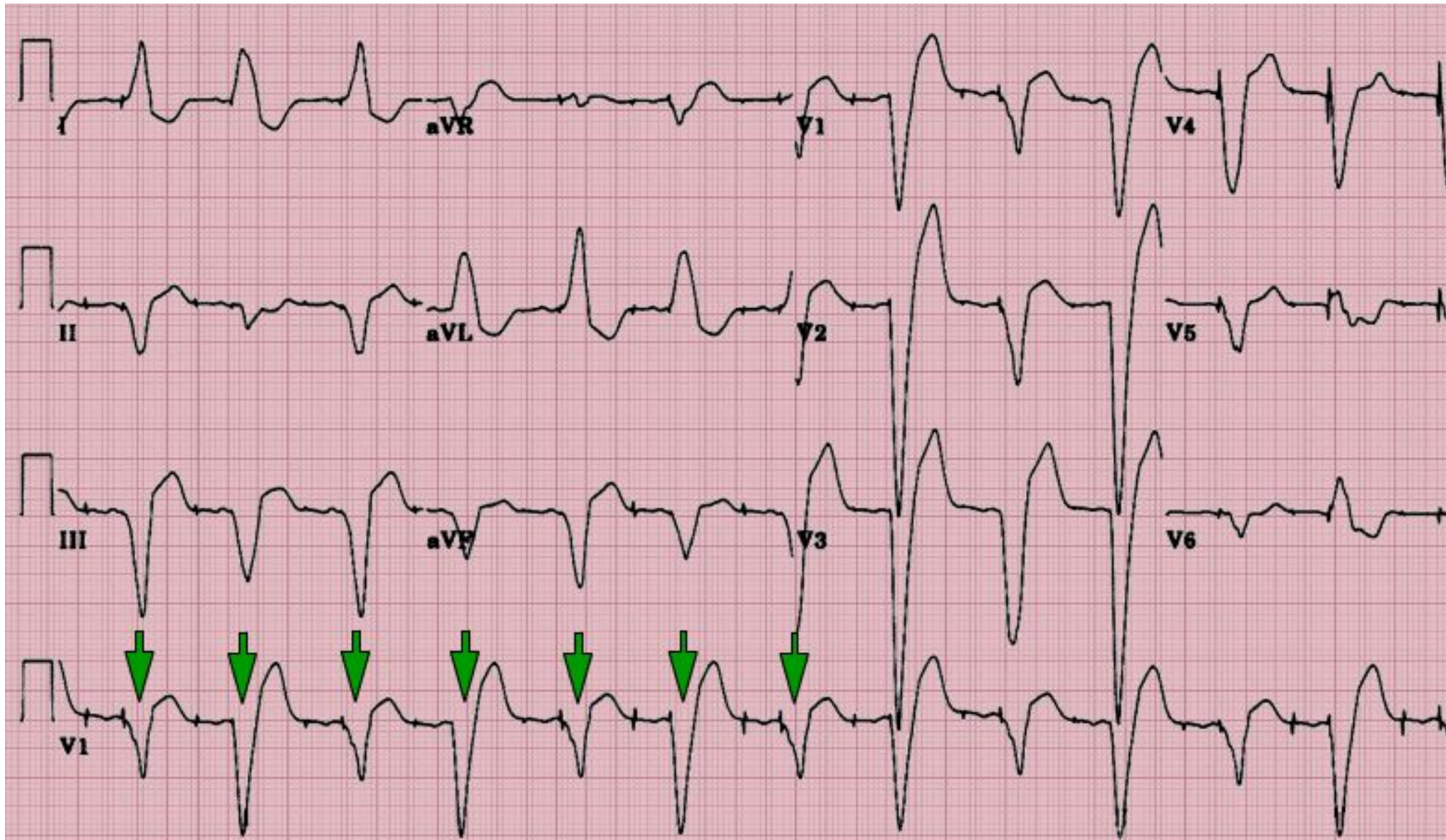


# Интервал PR 250 мс





# Альтернирующие комплексы QRS



Двухкамерная кардиостимуляция.  
Постперикардотомный синдром  
(выпот в полости перикарда)

**СПАСИБО ЗА  
ВНИМАНИЕ!**