Комитет по здравоохранению Санкт-Петербурга

СПб ГБПОУ
«МЕДИЦИНСКИЙ КОЛЛЕДЖ №1»

УД ОП.02. Анатомия и физиология человека

Лекция «Головной мозг: строение и функции» Часть №1

Конкиева Н.А.

Лекция «Головной мозг: строение и функции»

Часть 1

Цель занятия: Изучить строение и функции головного мозга.

Задачи занятия:

1. Выработать у учащихся четкие представления о строении и функциях головного мозга на основании изучения муляжей, таблиц.

2. Рассмотреть строение белого и серого вещества головного мозга.

3. Изучить полости головного мозга.

4. Изучить оболочки головного мозга.

Студент должен уметь:

Показать на таблицах , муляжах структуры головного мозга.

Пользоваться анатомической терминологией.

Студент должен знать:

1.Головной мозг, расположение, отделы, функции.

2.Продолговатый мозг.

3. Мост.

4. Мозжечок.

5.Средний мозг.

6.Промежуточный мозг.

7.Конечный мозг.

Формируемые компетенции : ОК 1, ОК2, ОК4, ОК8, ПК1.1

ПЛАН ЛЕКЦИИ «ГОЛОВНОЙ МОЗГ: СТРОЕНИЕ И ФУНКЦИИ. СТВОЛОВАЯ ЧАСТЬ», ЧАСТЬ №1

1. Топография головного мозга.
2. Развитие головного мозга
3. Части и отделы головного мозга
4. Желудочки головного мозга
5. Оболочки головного мозга
6. Продолговатый мозг
7. Задний мозг
8. Мост
9. Мозжечок
10. Средний мозг.

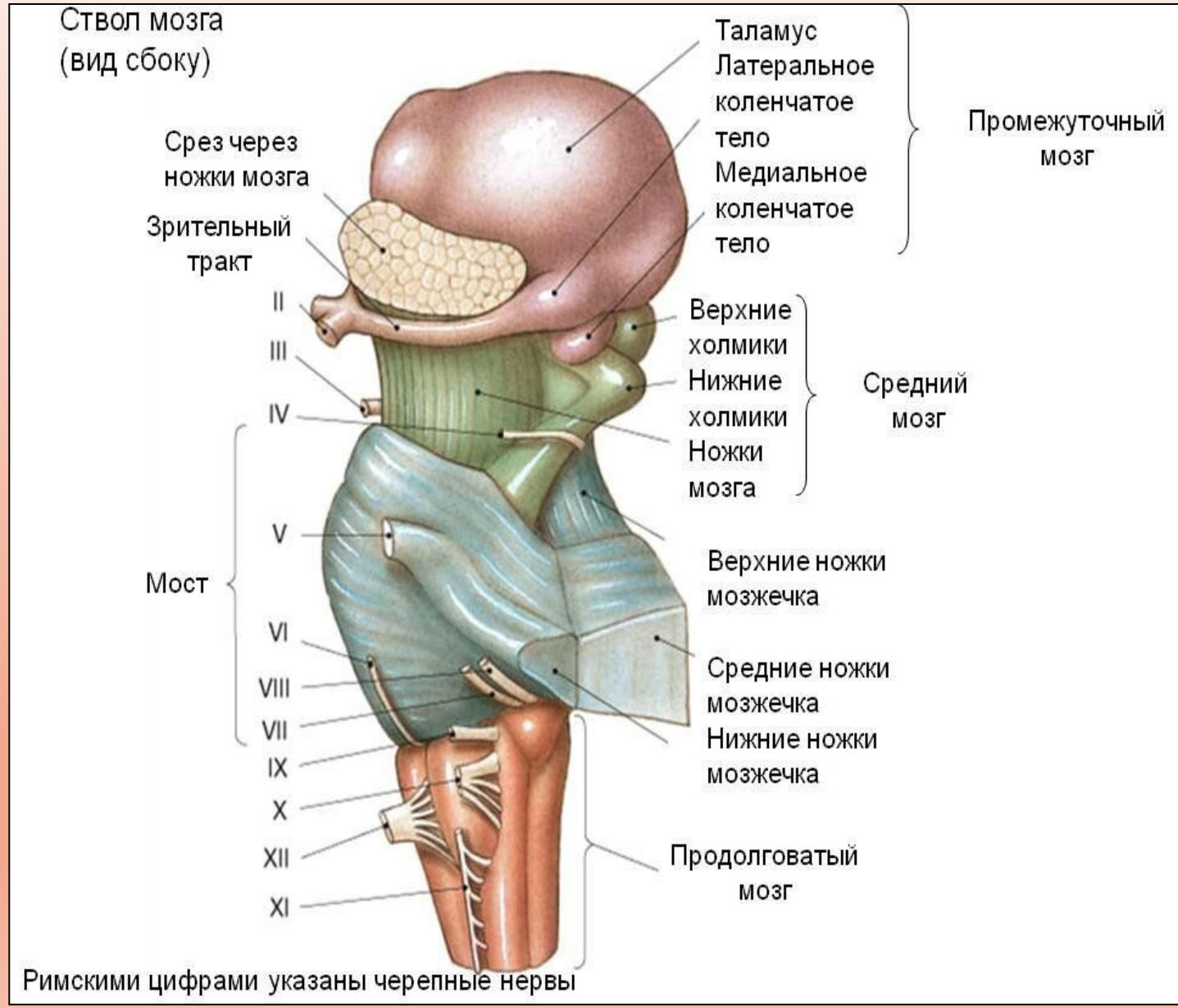

1.ТОПОГРАФИЯ ГОЛОВНОГО МОЗГА

- Головной мозг – encephalon – относится к центральной нервной системе (ЦНС).
- Форма головного мозга соответствует форме черепа, в котором он располагается.
- Масса головного мозга у взрослого человека – 1100 – 2000 гр.
- В среднем у мужчин – 1395, у женщин – 1245, у новорожденных – 350 – 400 гр.

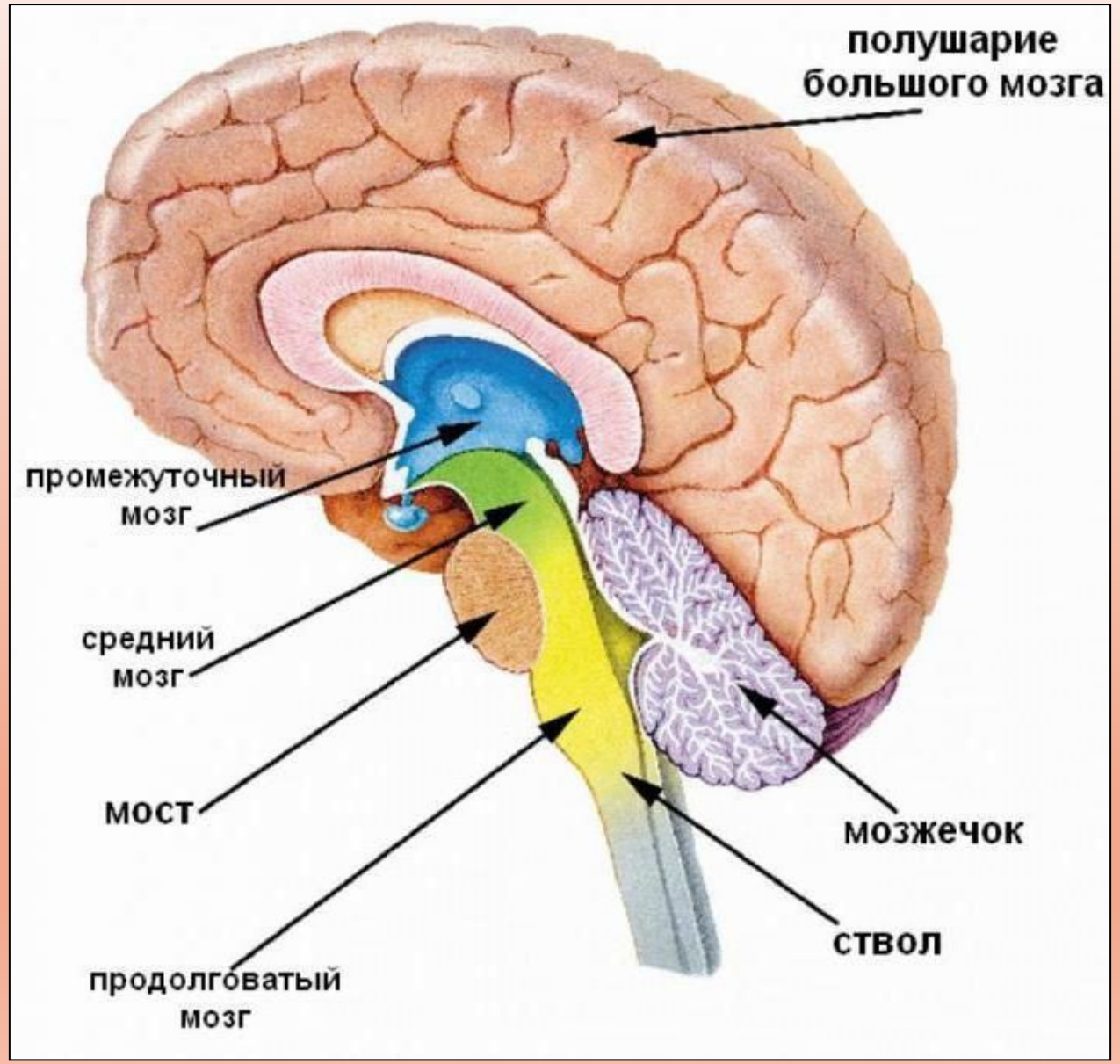

2.РАЗВИТИЕ ГОЛОВНОГО МОЗГА

- Головной мозг развивается из эктодермы из переднего отдела нервной трубки.
- Его закладка происходит в конце 3 недели эмбрионального развития.
- Вначале образуются 3 мозговых пузыря: передний -**1**, средний-**2** и ромбовидный-**3**.
- На 4 – 5 неделе передний пузырь делится на конечный-**4** и промежуточный-**5** мозг, а ромбовидный на задний-**6** и продолговатый-**7**.

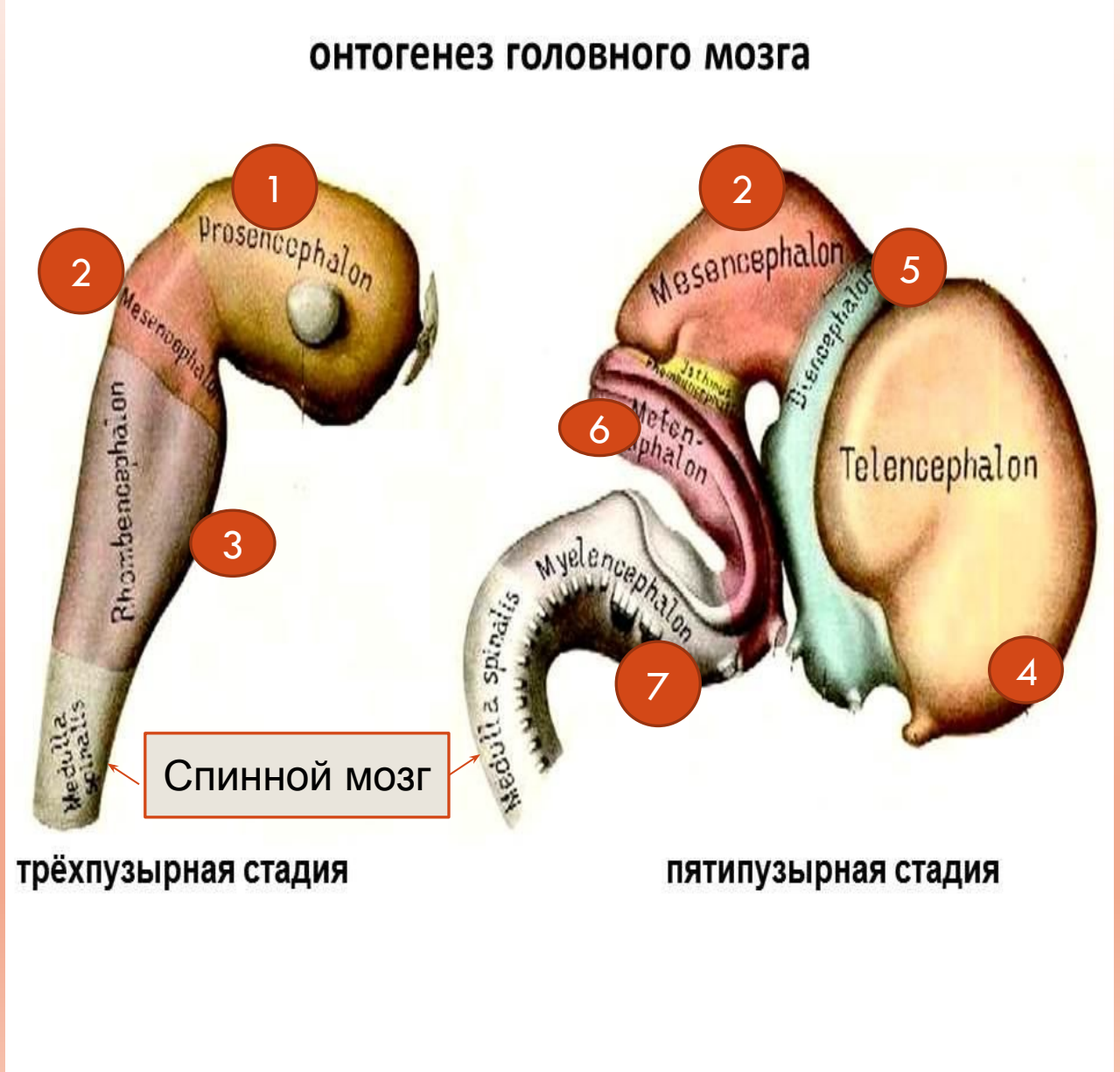

3.ЧАСТИ И ОТДЕЛЫ ГОЛОВНОГО МОЗГА

Части головного мозга:

1.Ствол головного мозга;

2.Мозжечок;

3.Большие полушария.

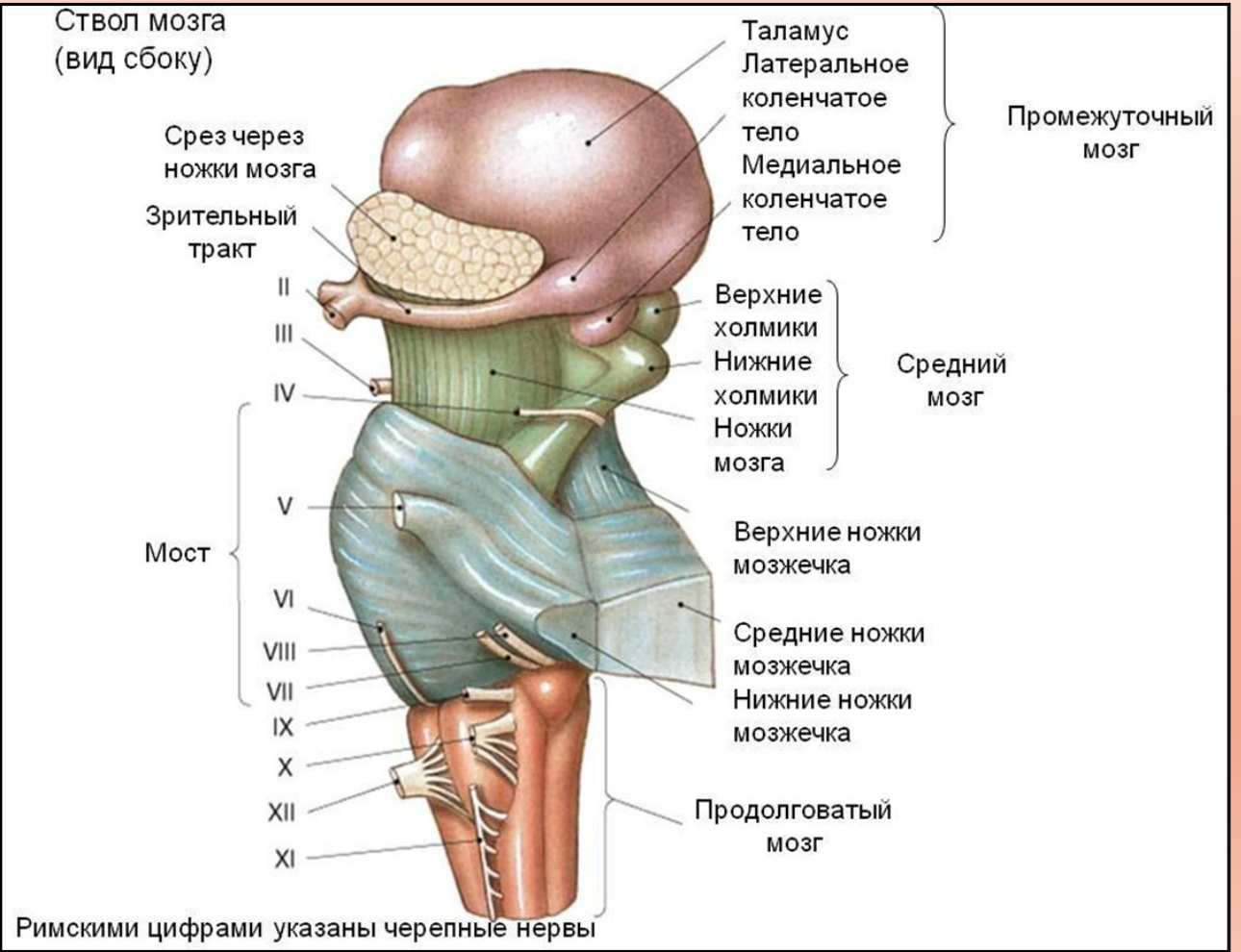

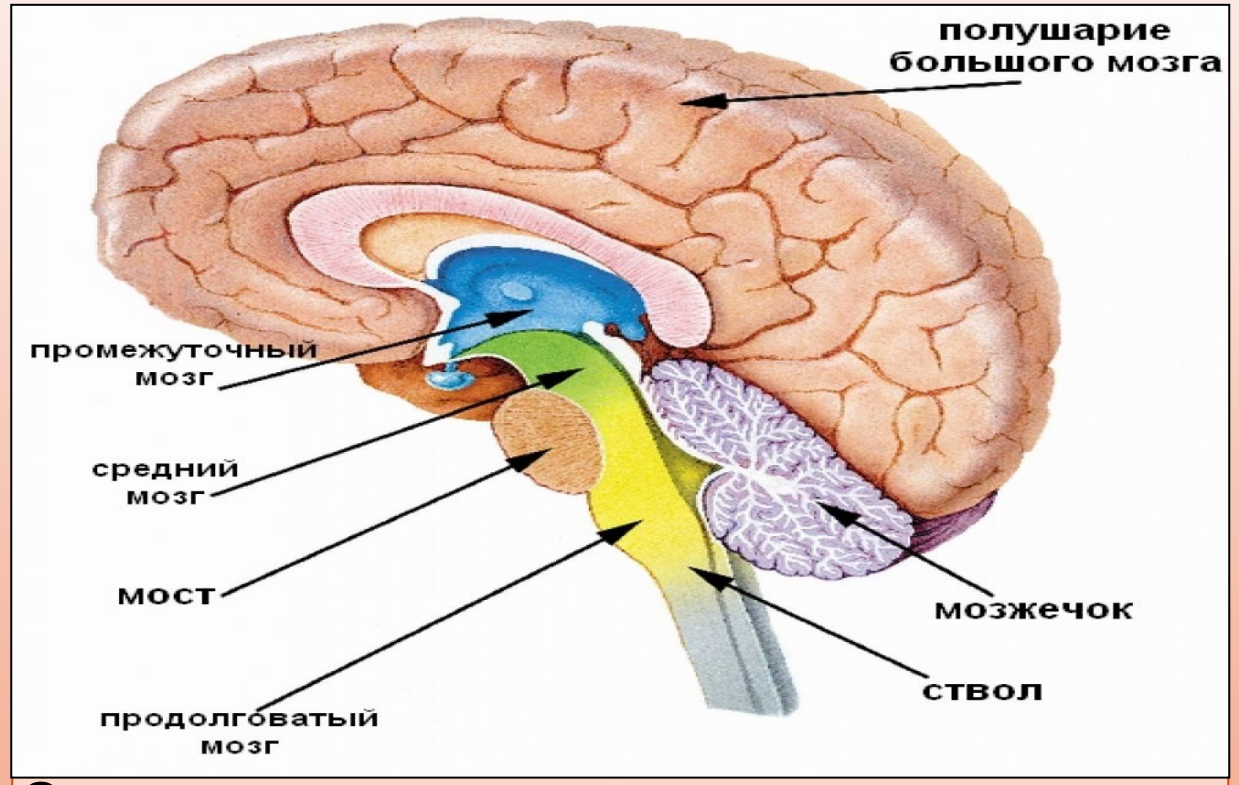

Отделы головного мозга:

1.Продолговатый мозг;

2.Задний мозг (мост+ мозжечок);

3.Средний мозг;

4.Промежуточный мозг;

5.Конечный мозг

4.ЖЕЛУДОЧКИ ГОЛОВНОГО МОЗГА

Желудочки -**содержат ликвор**, образующийся в сосудистых сплетениях желудочков.

Желудочки: четвертый, Сильвиев водопровод -1, третий и боковые желудочки.

Снизу 4 желудочек сообщается **с центральным каналом спинного мозга -2.**

Функции ликвора:

1)защита головного и спинного мозга

2)обеспечение постоянства внутричерепного давления

3)обеспечивает постоянство осмотического давления в тканях мозга

4)участвует в обменных процессах

5)обеспечивает нейрогуморальную и эндокринную регуляцию в ЦНС (кровь – нервная ткань)

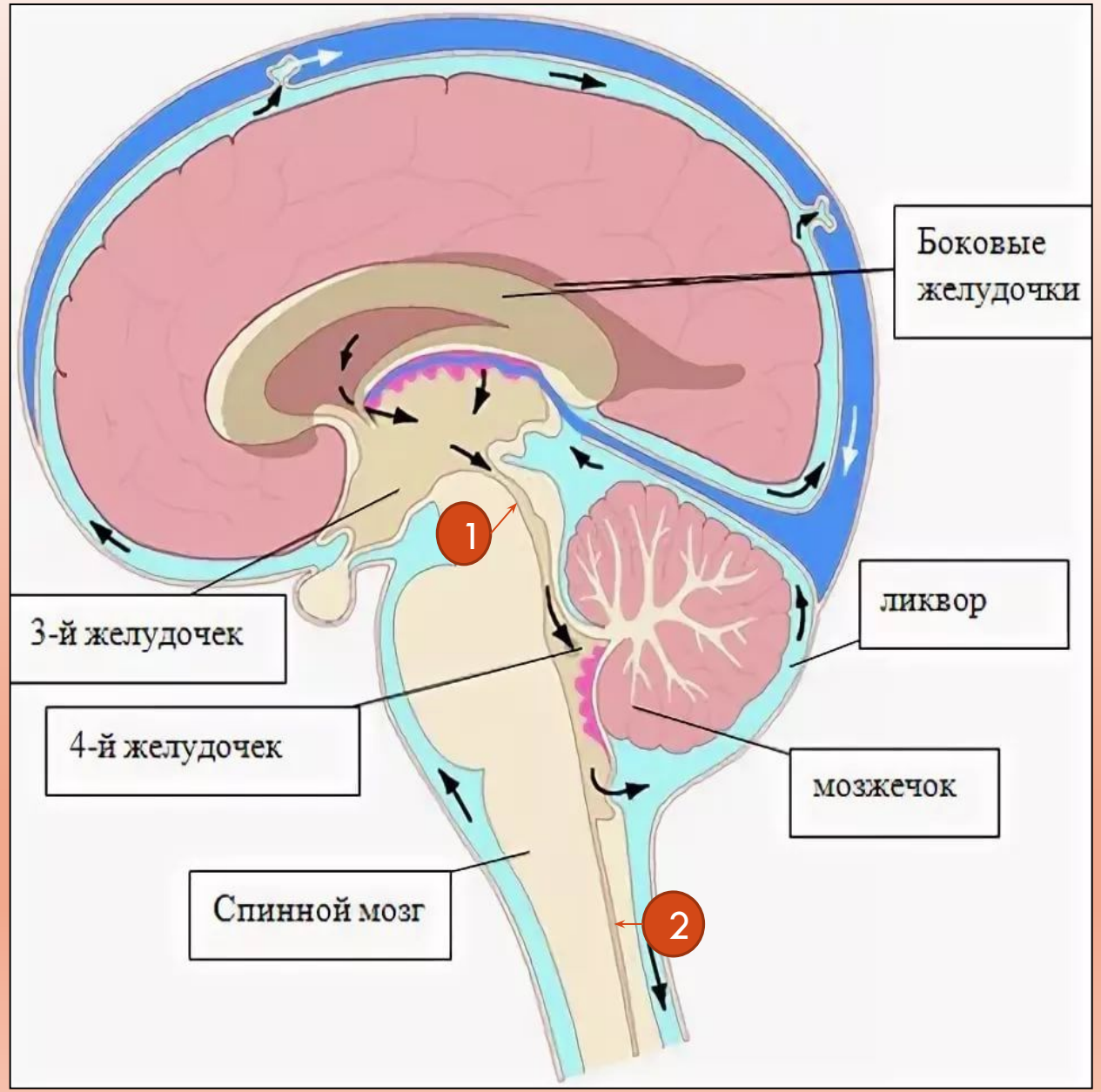

5.ОБОЛОЧКИ ГОЛОВНОГО МОЗГА

Головной мозг снаружи покрыт тремя мозговыми оболочками:

1. **Внутренняя – мягкая (сосудистая)** оболочка (pia mater encephali);

2. **Средняя – паутинная** (arachnoidea encephali) , образует грануляции паутинной оболочки для оттока спинномозговой жидкости в кровеносное русло;

3. **Наружная- твердая оболочка** (dura mater encephali).

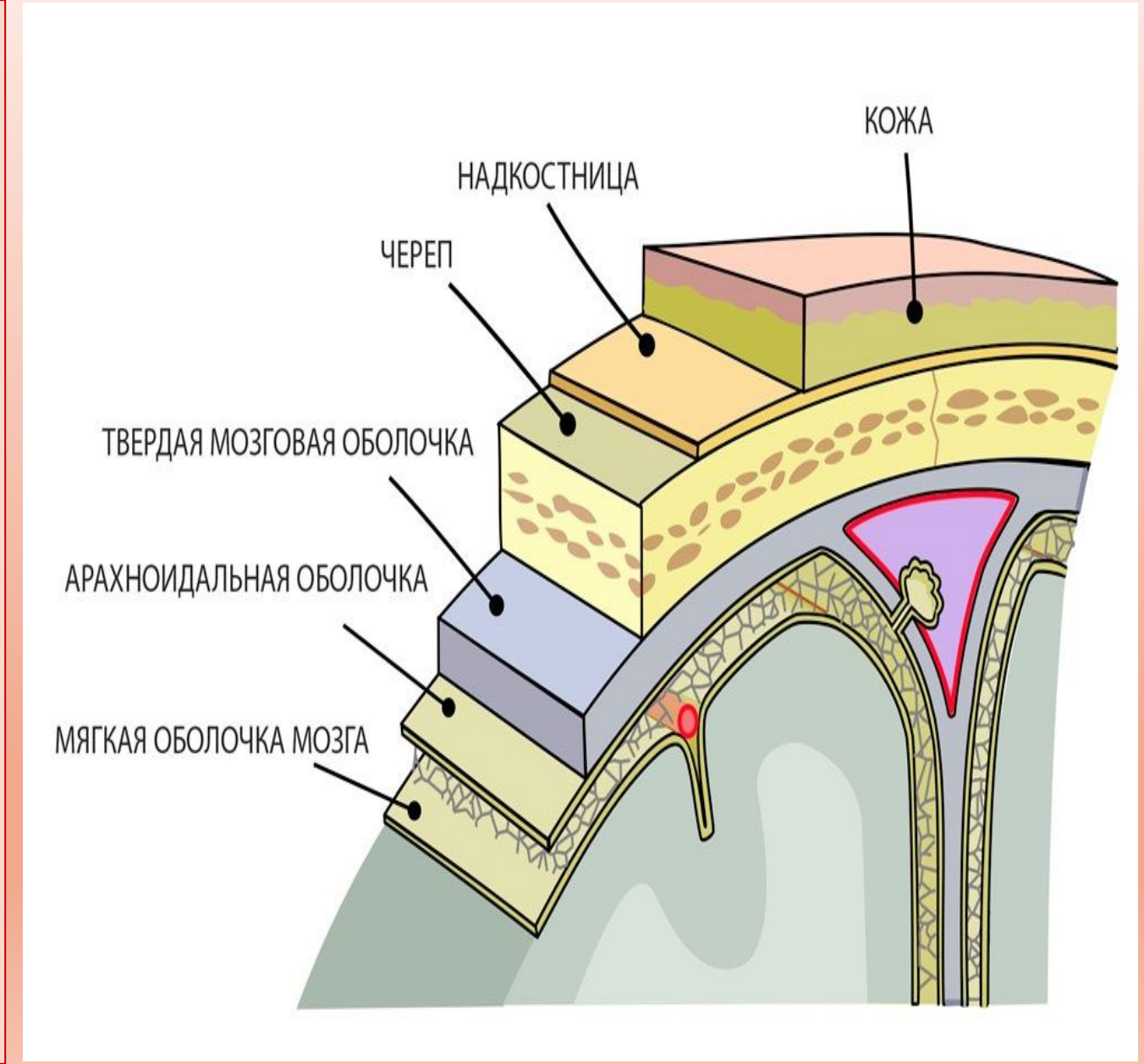

ТВЕРДАЯ МОЗГОВАЯ ОБОЛОЧКА

Твердая оболочка плотно прилежитт к костям черепа.

Твердая оболочка **образует отростки, заходящие между частями мозга:**

- серп большого (1) мозга (между полушариями мозга),
- серп мозжечка (между полушариями мозжечка),
- намет мозжечка (отделяет мозжечок от затылочных долей большого мозга) (13),
- диафрагма турецкого седла (6).

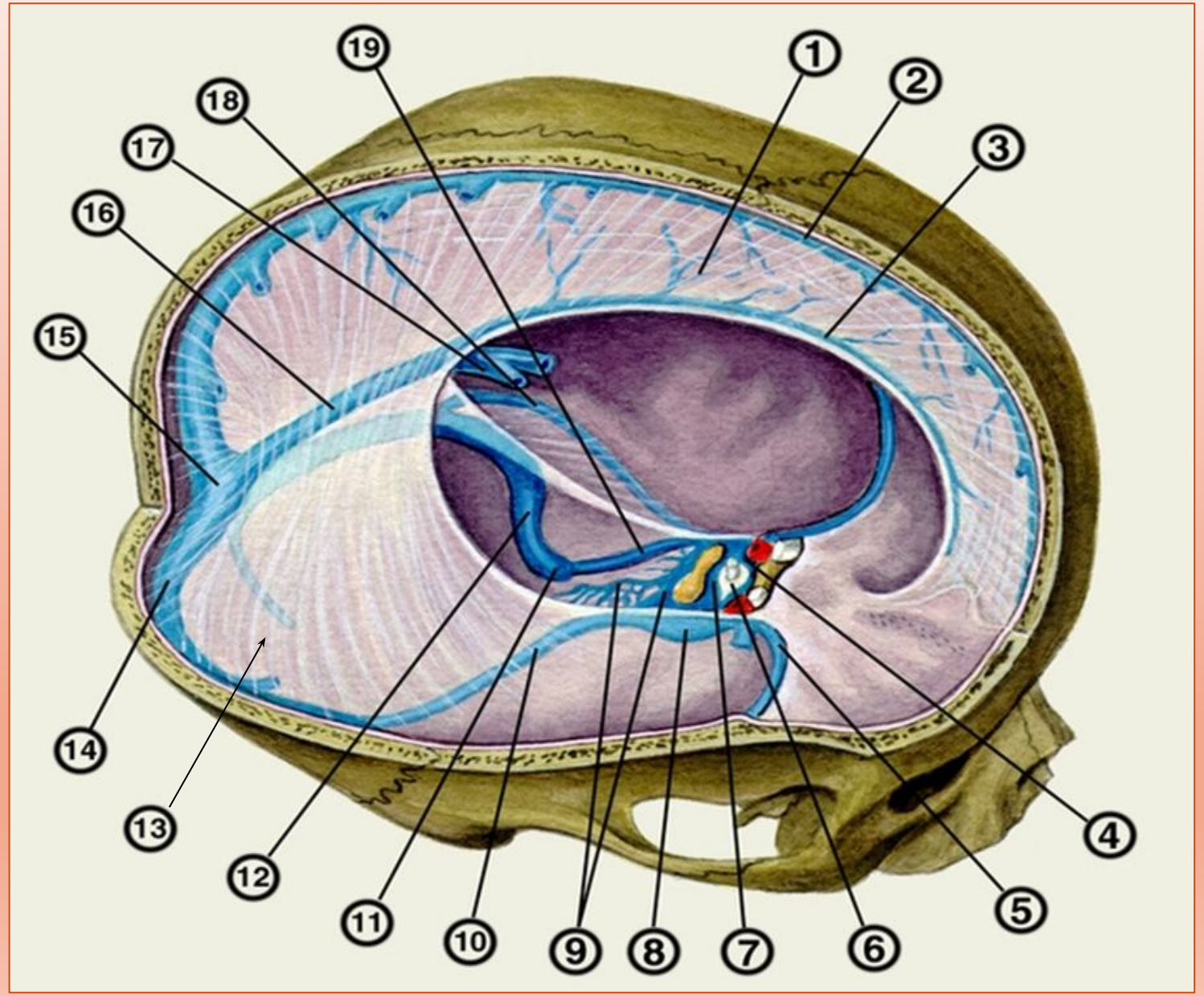

СИНУСЫ ТВЕРДОЙ ОБОЛОЧКИ

В некоторых местах твердая оболочка расщепляется, образуя каналы треугольной формы, выстланные эндотелием

– **синусы твердой оболочки,**

в которых происходит отток венозной крови от мозга во внутреннюю яремную вену -15.

Например: верхний сагитальный синус-23; сигмовидный синус -16 и др.

Это дополнительное защитное приспособление для обеспечения оттока продуктов метаболизма и углекислого газа от головного мозга в венозное русло.

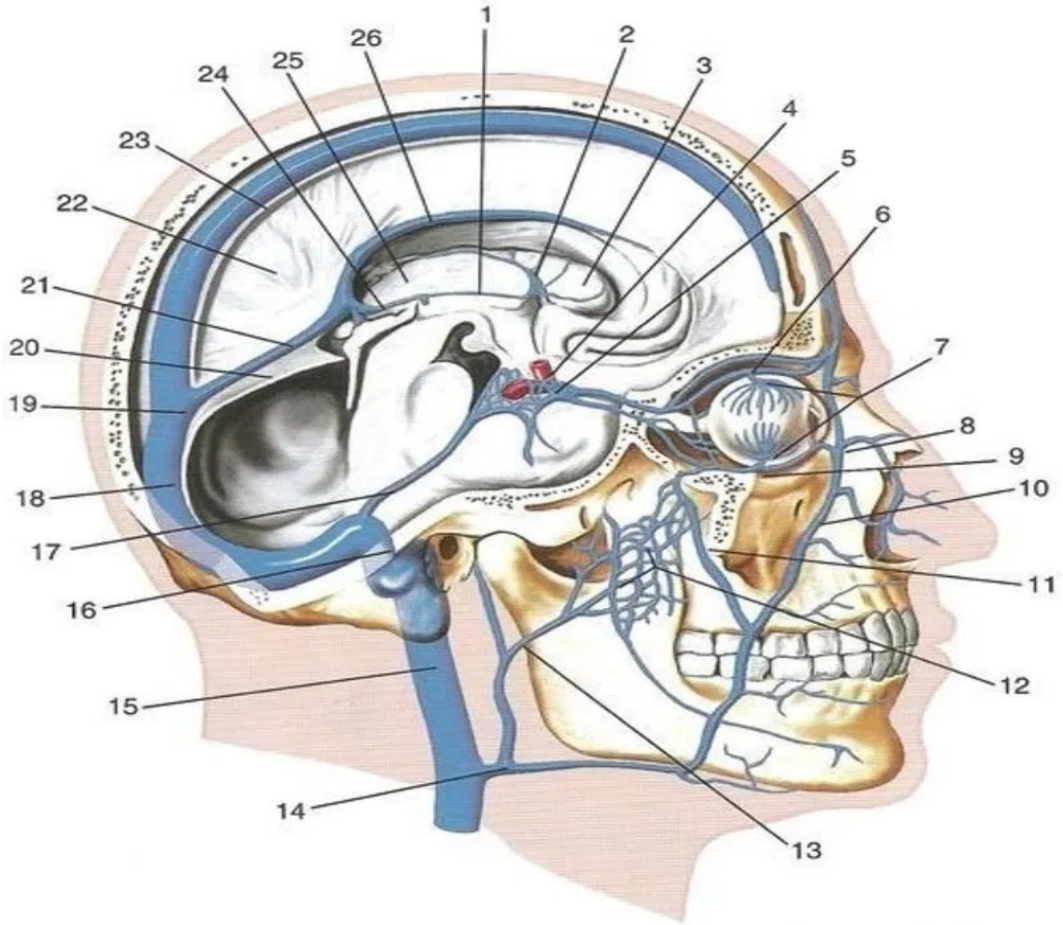

1 — внутренняя вена мозга; 2 — верхняя таламостриарная (конечная) вена мозга; 3 — хвостатое ядро; 4 — внутренняя сонная артерия; 5 — пещеристый синус; 6 — верхняя глазная вена; 7 — вортикозные вены; 8 — угловая вена; 9 — нижняя глазная вена; 10 — лицевая вена; 11 — глубокая вена лица; 12 — крыловидное венозное сплетение; 13 — верхнечелюстная вена; 14 — общая лицевая вена; 15 — внутренняя яремная вена; 16 — сигмовидный синус; 17 — верхний каменистый синус; 18 — поперечный синус; 19 — сток синусов; 20 — намет мозжечка; 21 — прямой синус; 22 — серп мозга; 23 — верхний сагиттальный синус; 24 — большая мозговая вена; 25 — таламус; 26 — нижний сагиттальный синус

ПРОСТРАНСТВА И ЦИСТЕРНЫ ГОЛОВНОГО МОЗГА

Паутинная оболочка тонкая и прозрачная, отделена от твердой узким **субдуральным пространством, содержащим ликвор**.

Между мягкой и паутинной

Над крупными щелями и бороздами головного мозга оно широкое, образует вместилища **(цистерны).**

Вблизи синусов твердой оболочки паутинная оболочка образует выпячивания – **грануляции (отток ликвора в венозное**

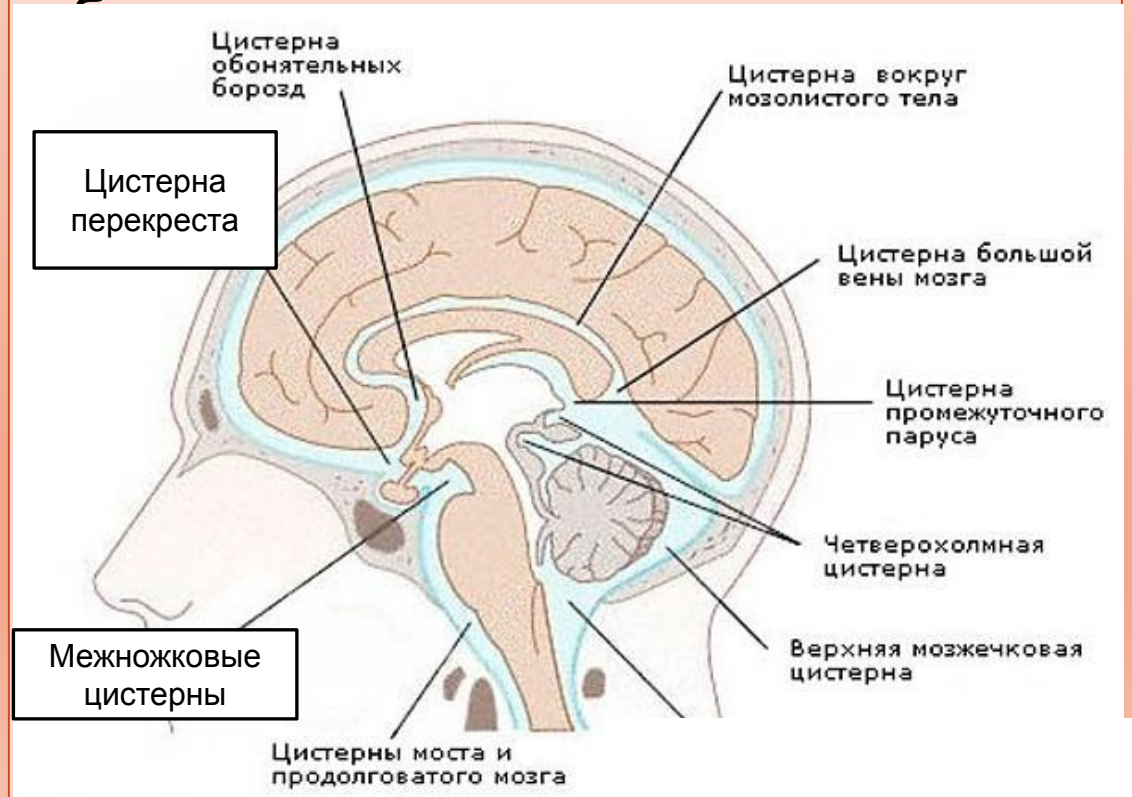

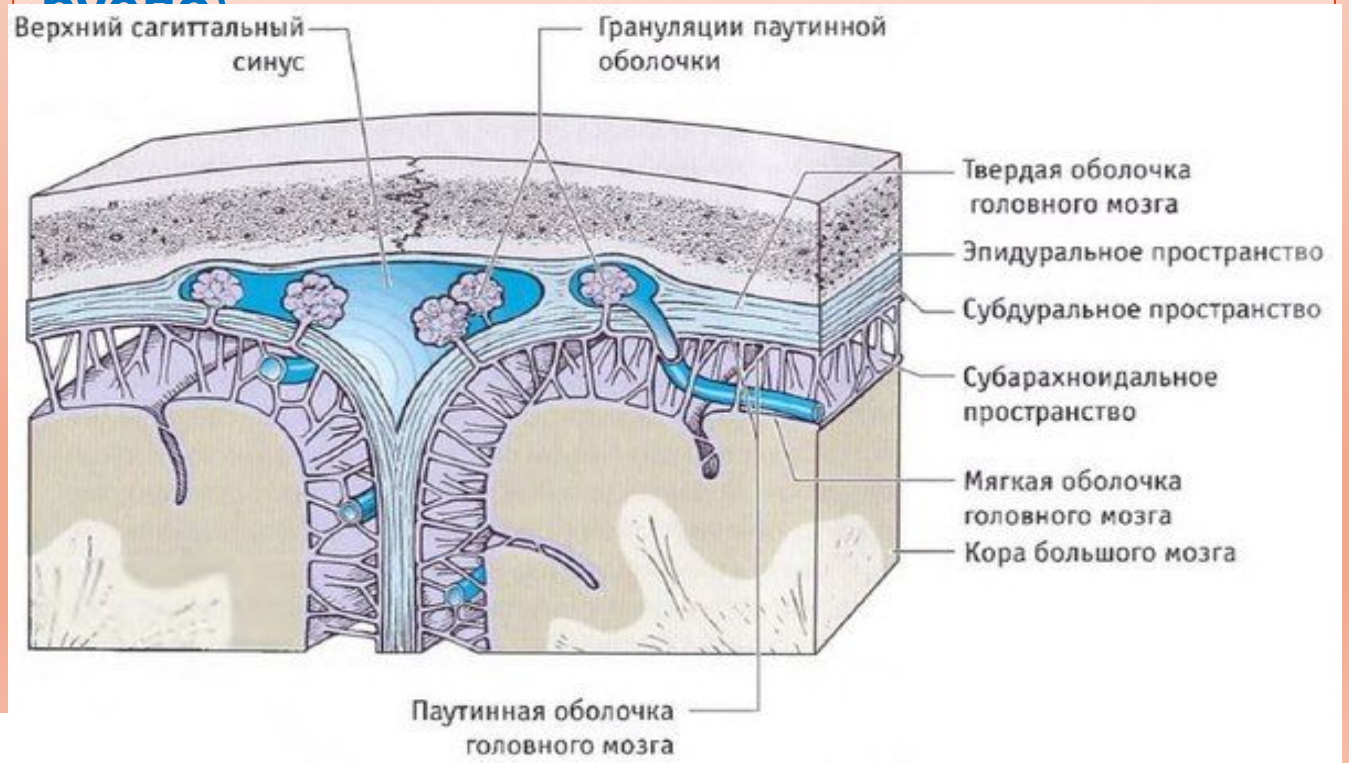

Оболочки головного мозга (фронтальный срез)

6.ПРОДОЛГОВАТЫЙ МОЗГ (MEDULLA OBLONGATA)

Является начальным отделом головного мозга. Это жизненно важный отдел ЦНС, длиной 30 мм. Расположен на скате черепа между спинным мозгом и мостом. **Полость 4-й желудочек.**

По строению напоминает спинной мозг. На передней поверхности: пирамиды-1 и оливы-2.

На задней поверхности – тонкий пучок-3, клиновидный пучок-4,дно четвертого

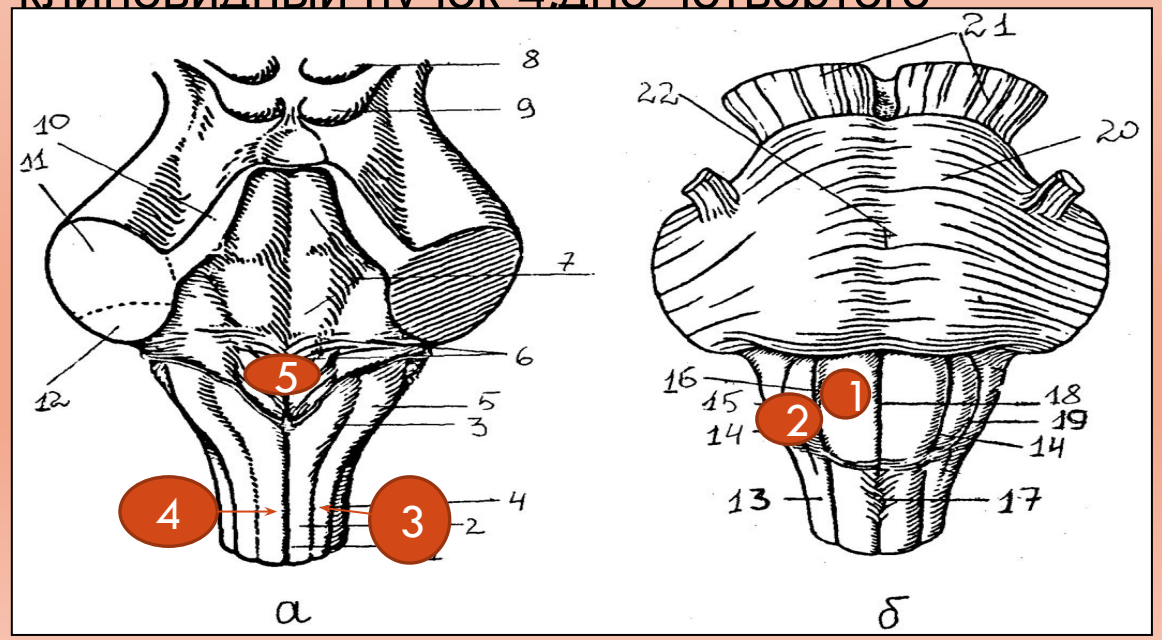

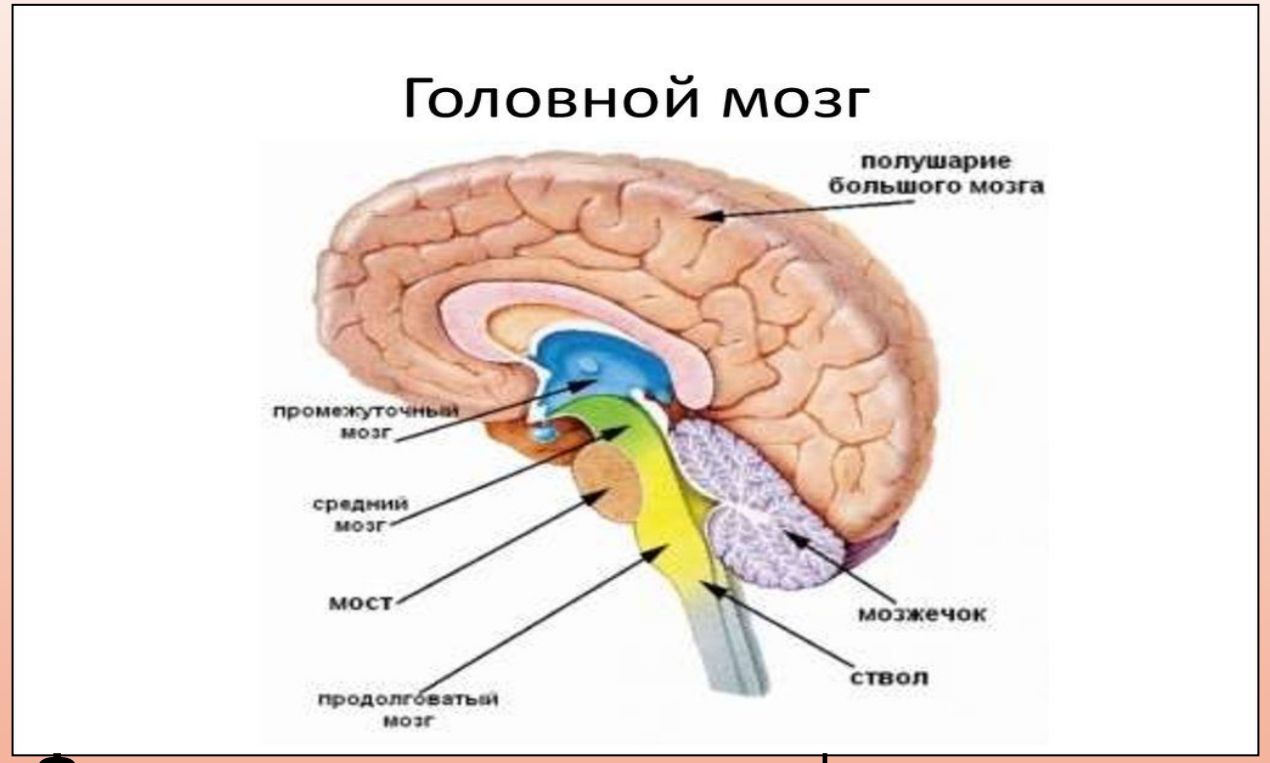

Функции: проводниковая и рефлекторная.

В продолговатом мозге находятся центры:

1.Дыхательный;
2.Сердечной деятельности;
3.Сосудодвигательный;
4.Безусловных пищеварительных рефлексов (слюноотделение, глотание, и т.д.);
5.Защитных рефлексов (чихание, рвота, кашель)

СЕРОЕ ВЕЩЕСТВО ПРОДОЛГОВАТОГО МОЗГА

1.Ядра IX-XII пар черепно-мозговых нервов:

Языкоглоточный нерв (IX пара);

Блуждающий нерв (X пара);

Добавочный нерв (XI пара);

Подъязычный нерв (XII пара);

2.Ядра оливы (на рисунке №2), промежуточный центр равновесия аксоны которых образуют оливо-мозжечковый и

оливо-спинномозговой путь

3.Ядра тонкого и клиновидного бугорков;

4.Ядра ретикулярной формации: формируют дыхательный и сосудодвигательный центры.

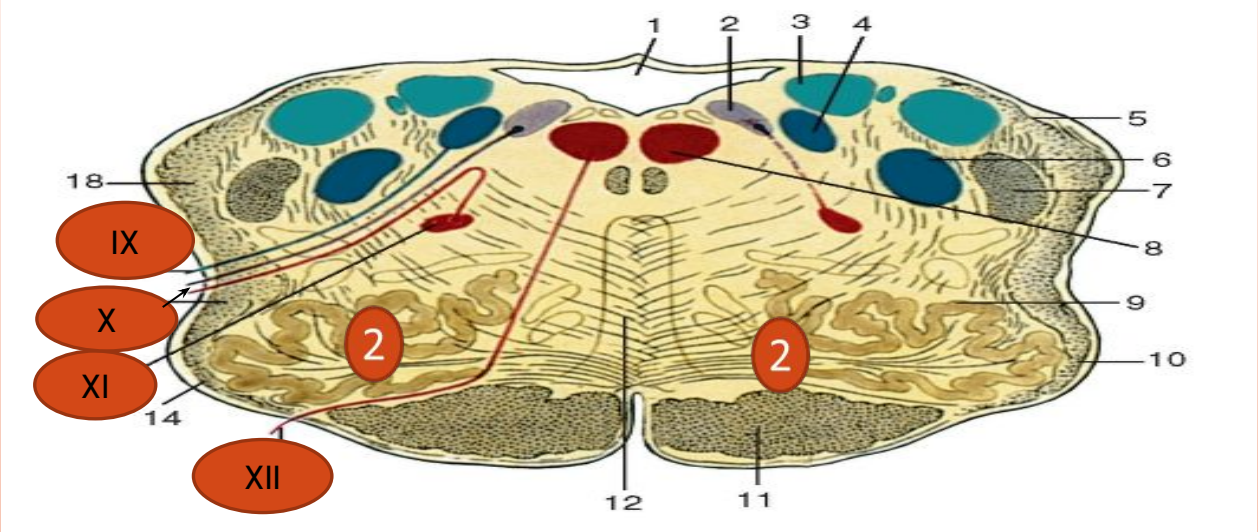

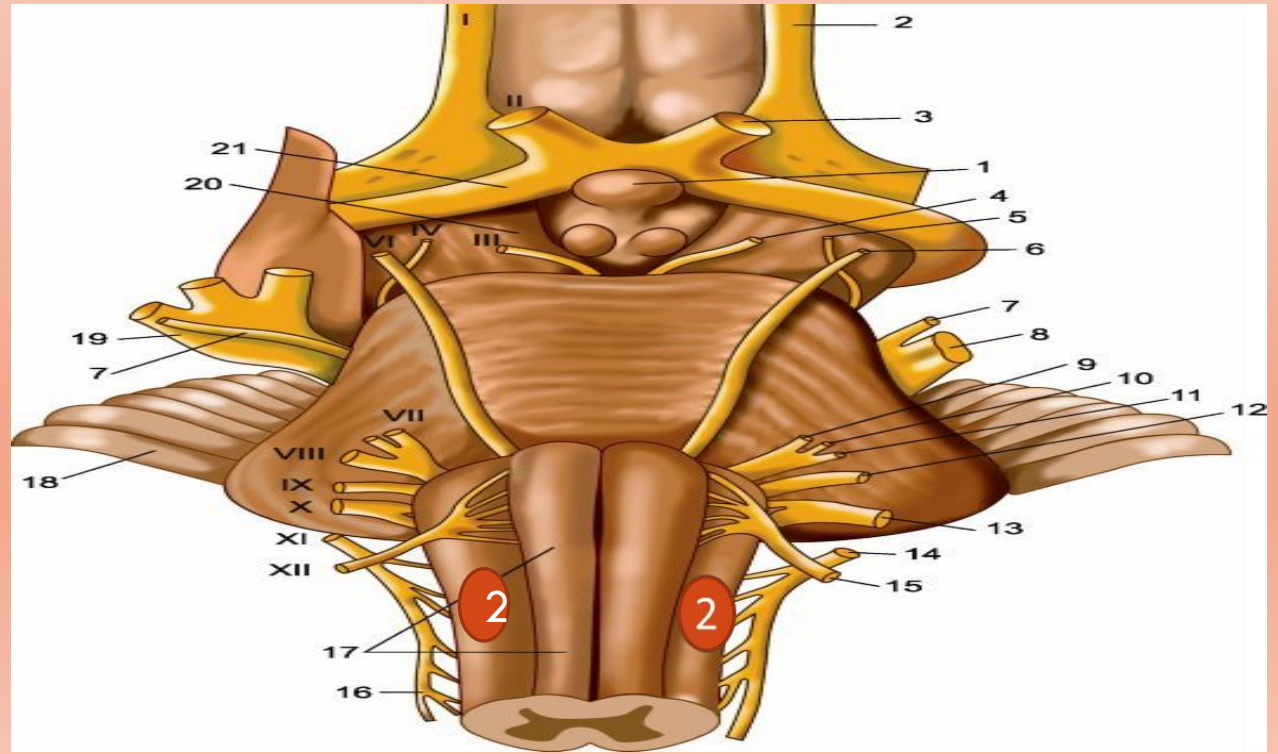

БЕЛОЕ ВЕЩЕСТВО ПРОДОЛГОВАТОГО МОЗГА

Белое вещество продолговатого мозга представлено проводящими путями:

1) восходящими (**чувствительными**) путями, например, **медиальная петля;**

2) нисходящими (**двигательными**) проводящими путями, например, **пирамидный путь** (16).

При частичном разрушении продолговатого мозга происходит нарушение дыхания и кровообращения, при полном разрушении – смерть от остановки дыхания и сердца.

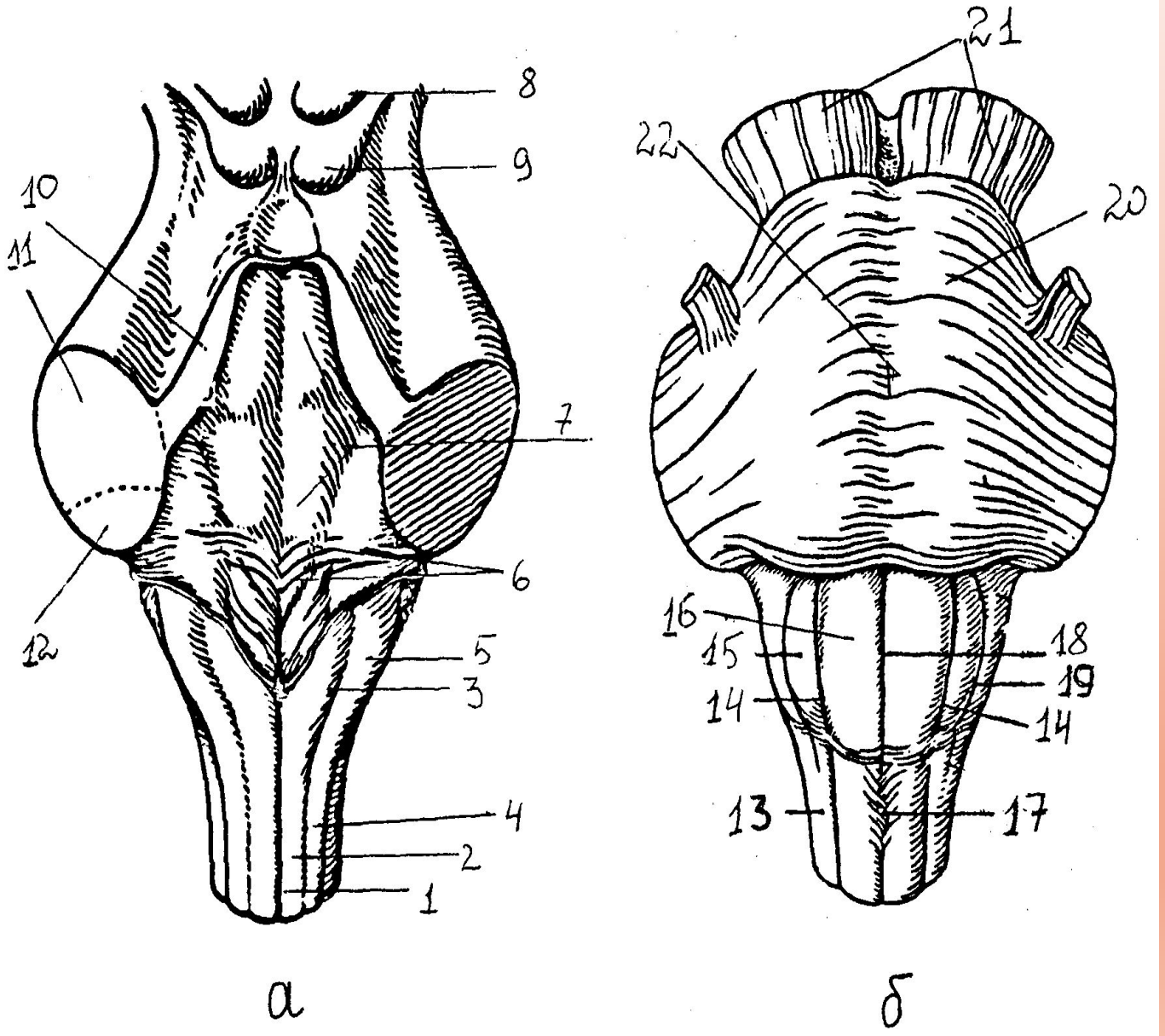

7.ЗАДНИЙ МОЗГ (METENCEPHALON)

Развивается из ромбовидного мозга.

Включает в себя:

Варолиев мост и мозжечок, который не содержит ядер ЧМН, поэтому не относится к стволу мозга.

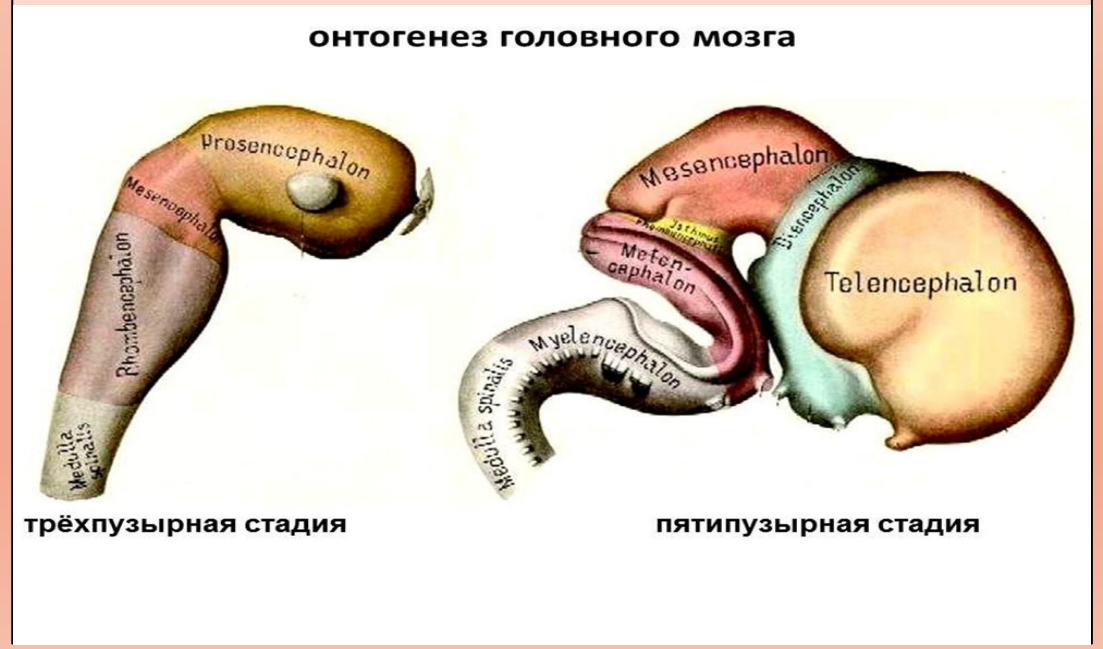

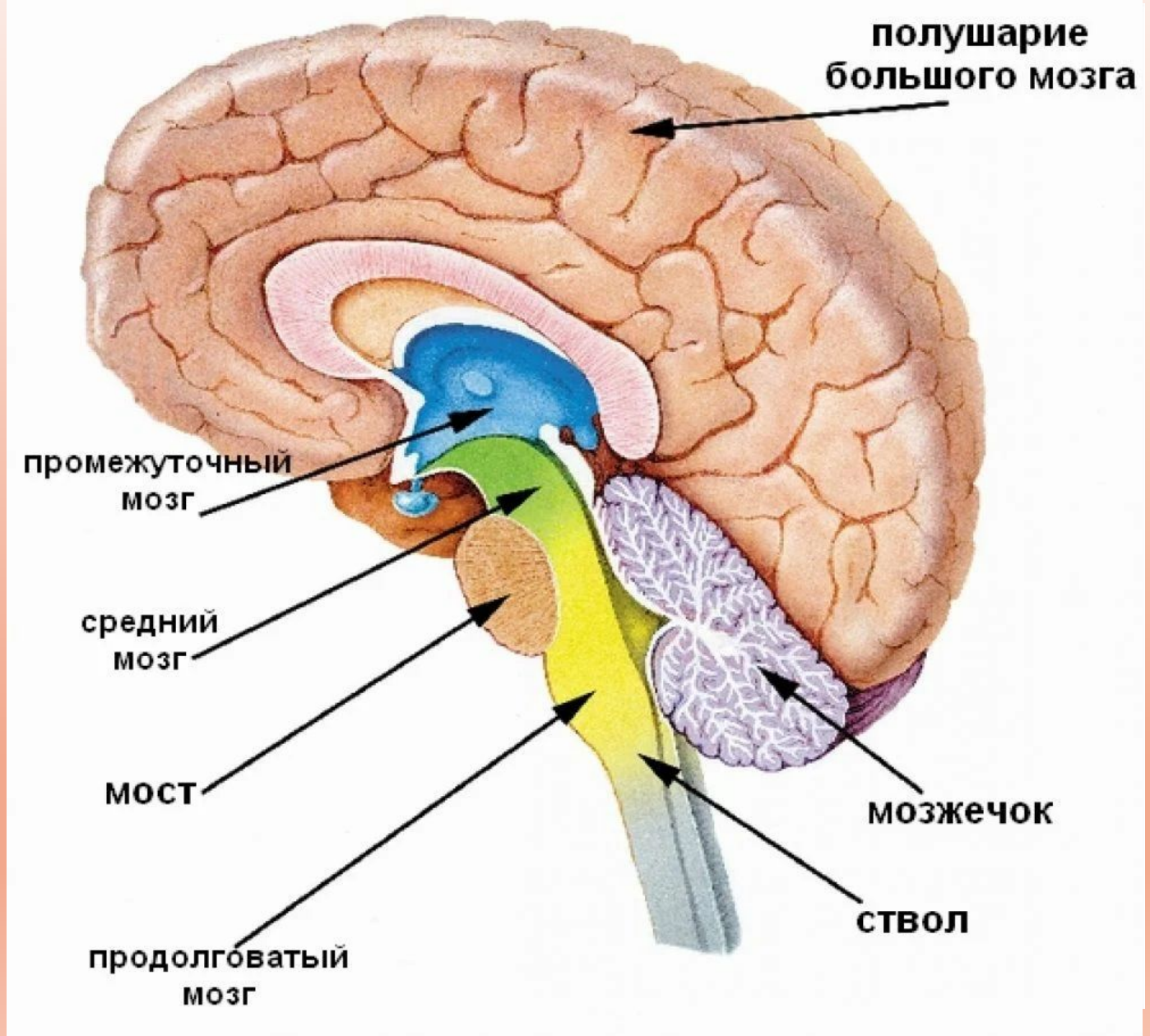

8.ВАРОЛИЕВ МОСТ (PONS)

- Мост – имеет форму утолщенного валика, расположенного между продолговатым мозгом и средним. Полость моста- четвертый желудочек. Через мост проходят сигналы от рецепторов слуха и равновесия.
- На передней части моста имеется базилярная борозда (1) для одноименной артерии. По сторонам мост переходит в левую и правую средние мозжечковые ножки (2), содержащие нервные волокна для связи моста с мозжечком.
- На задней поверхности мост образует верхний угол ромбовидной ямки, которая является дном четвертого желудочка.

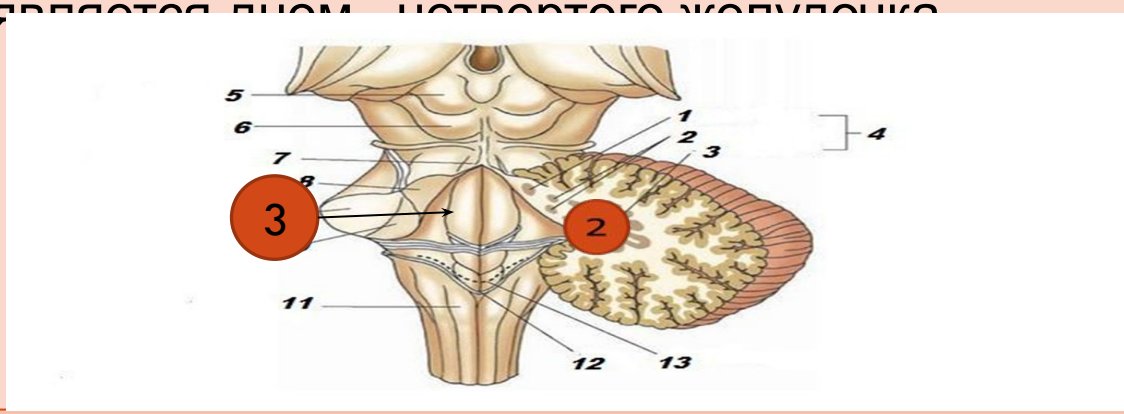

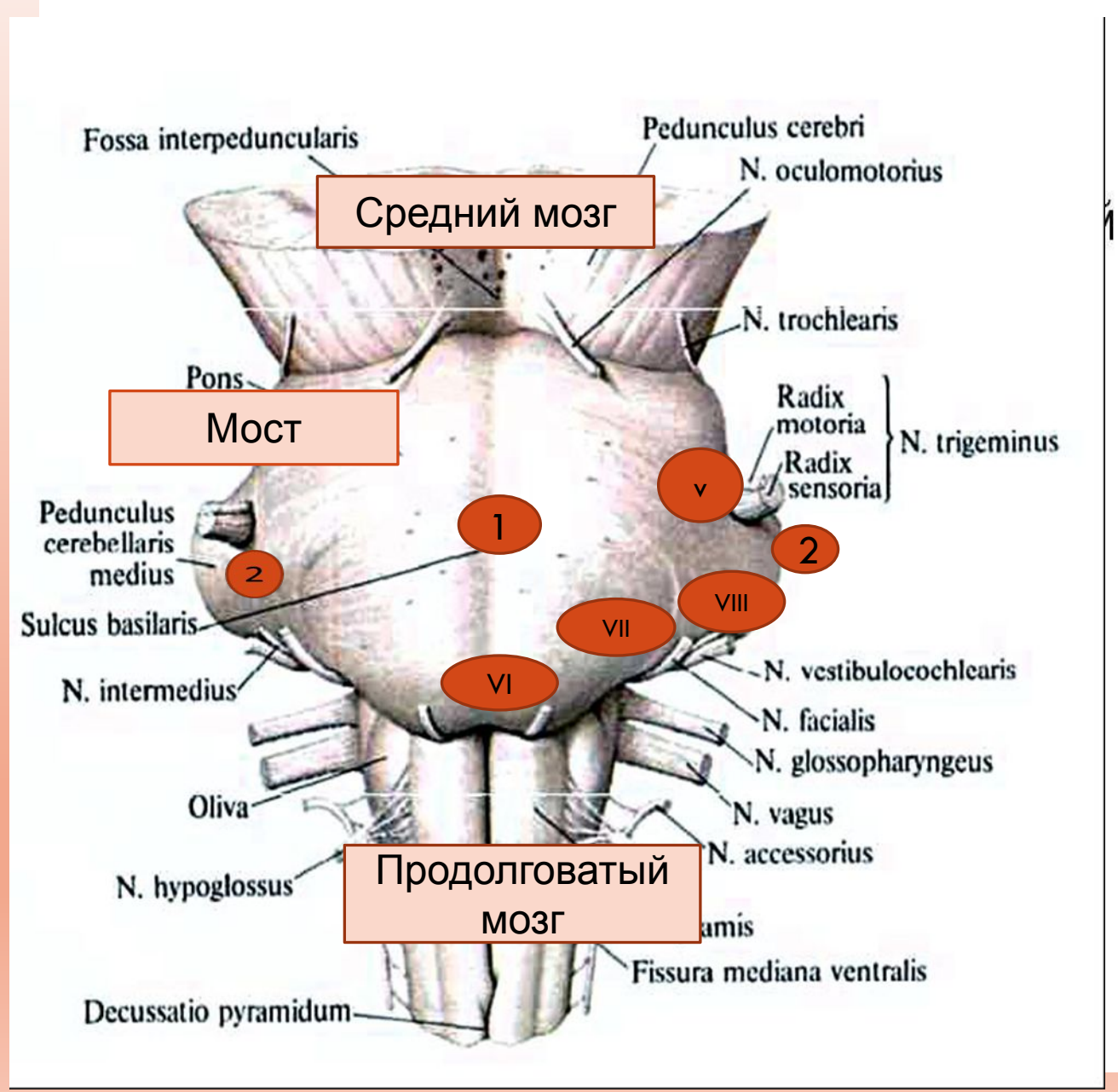

СЕРОЕ ВЕЩЕСТВО МОСТА:

1) Черепно -мозговые нервы V-VIII пары:

- V пара тройничный нерв;
- VI пара отводящий нерв;
- VII пара лицевой нерв ;
- VIII пара преддверно-улитковый нерв;

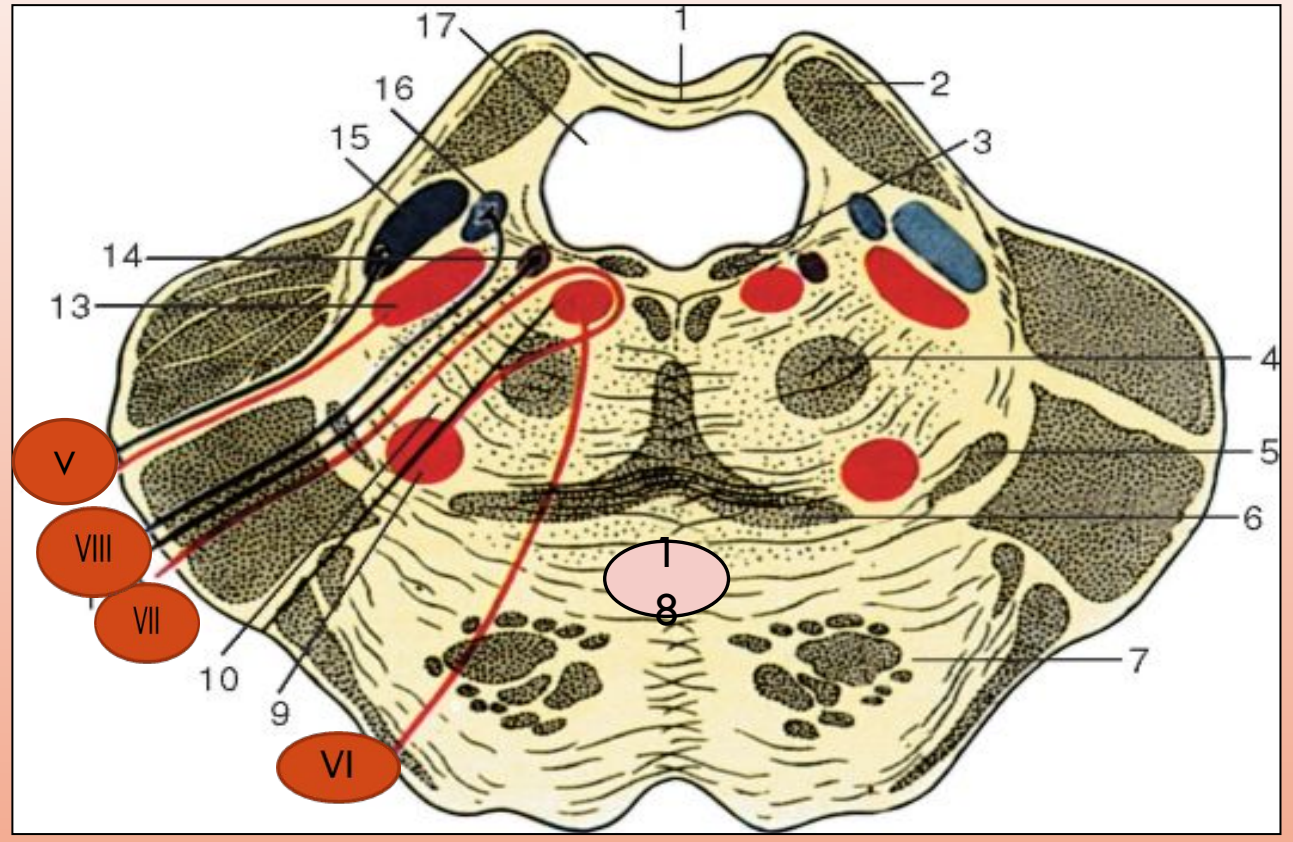

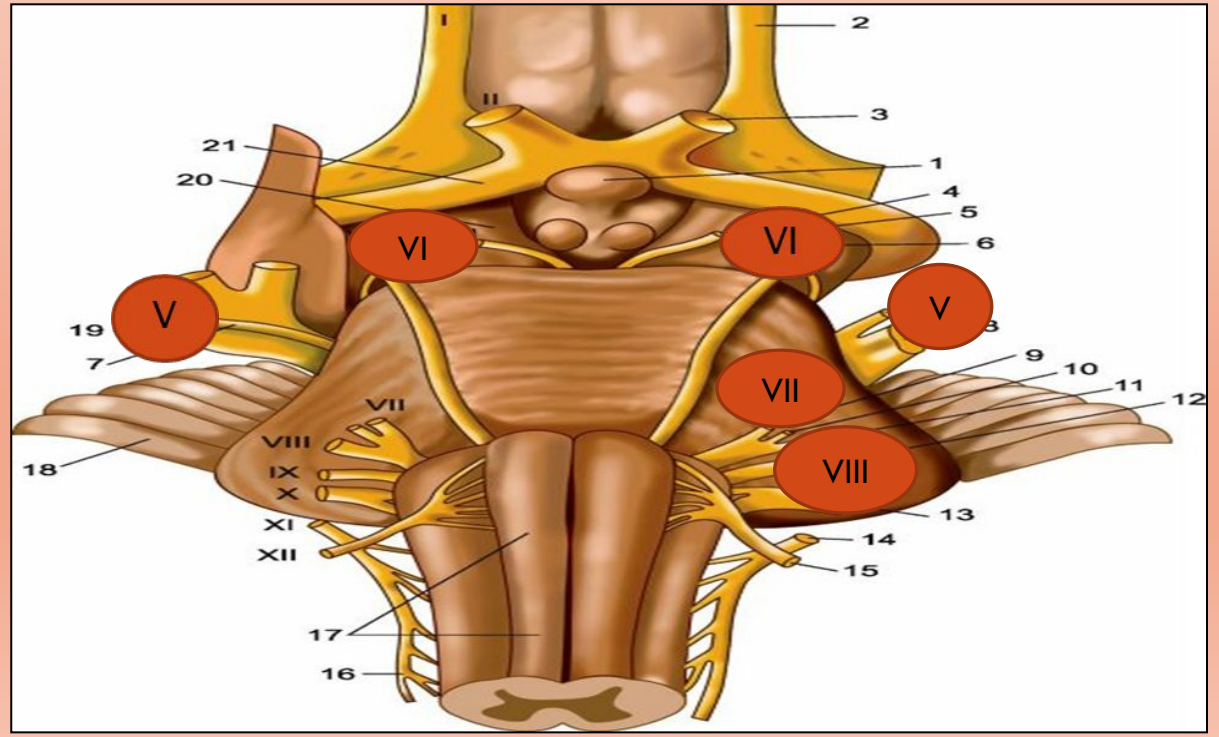

2) Ядра моста;

3) Ядра ретикулярной формации;

4) Ядра трапециевидного тела (подкорковый центр слуха) , (на рисунке № 18).

БЕЛОЕ ВЕЩЕСТВО МОСТА:

Проводящие пути:

1) **Восходящие:** латеральная (слуховая) петля (5), медиальная петля (6).

2)**Нисходящие:**

мосто-мозжечковый путь (8),

пирамидный (7),

экстрапирамидный путь.

Функции моста

1.Проводниковая. 2. Рефлекторная

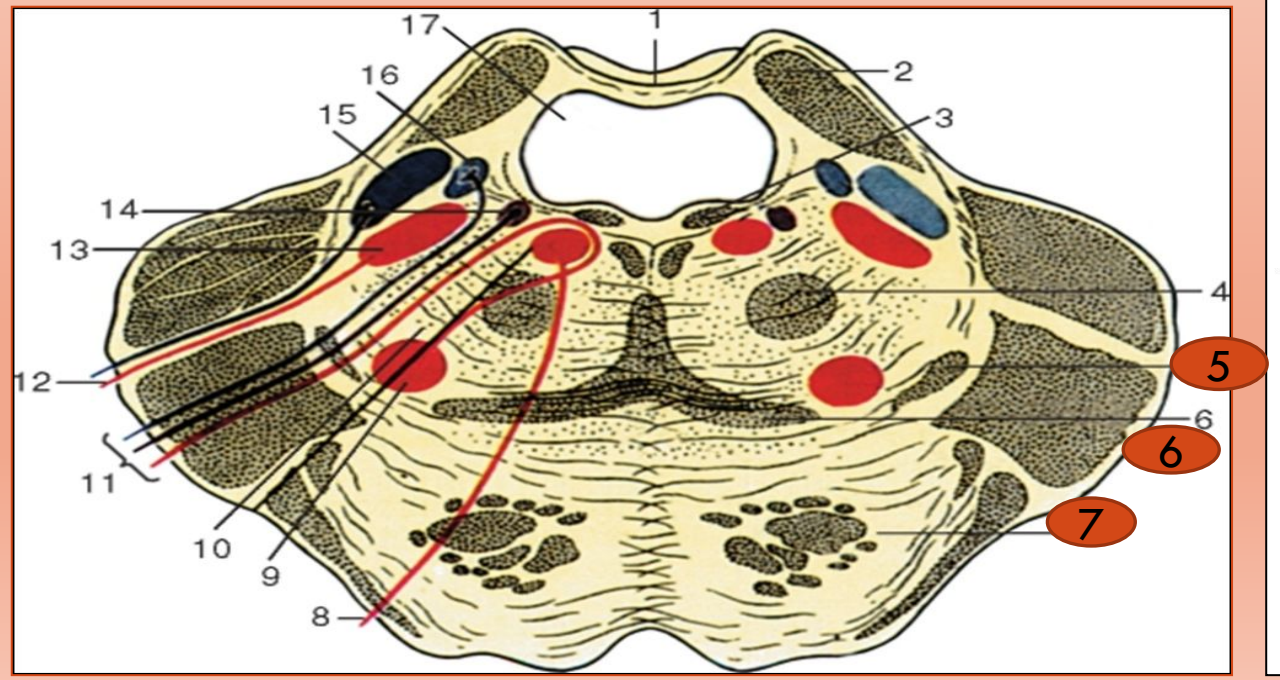

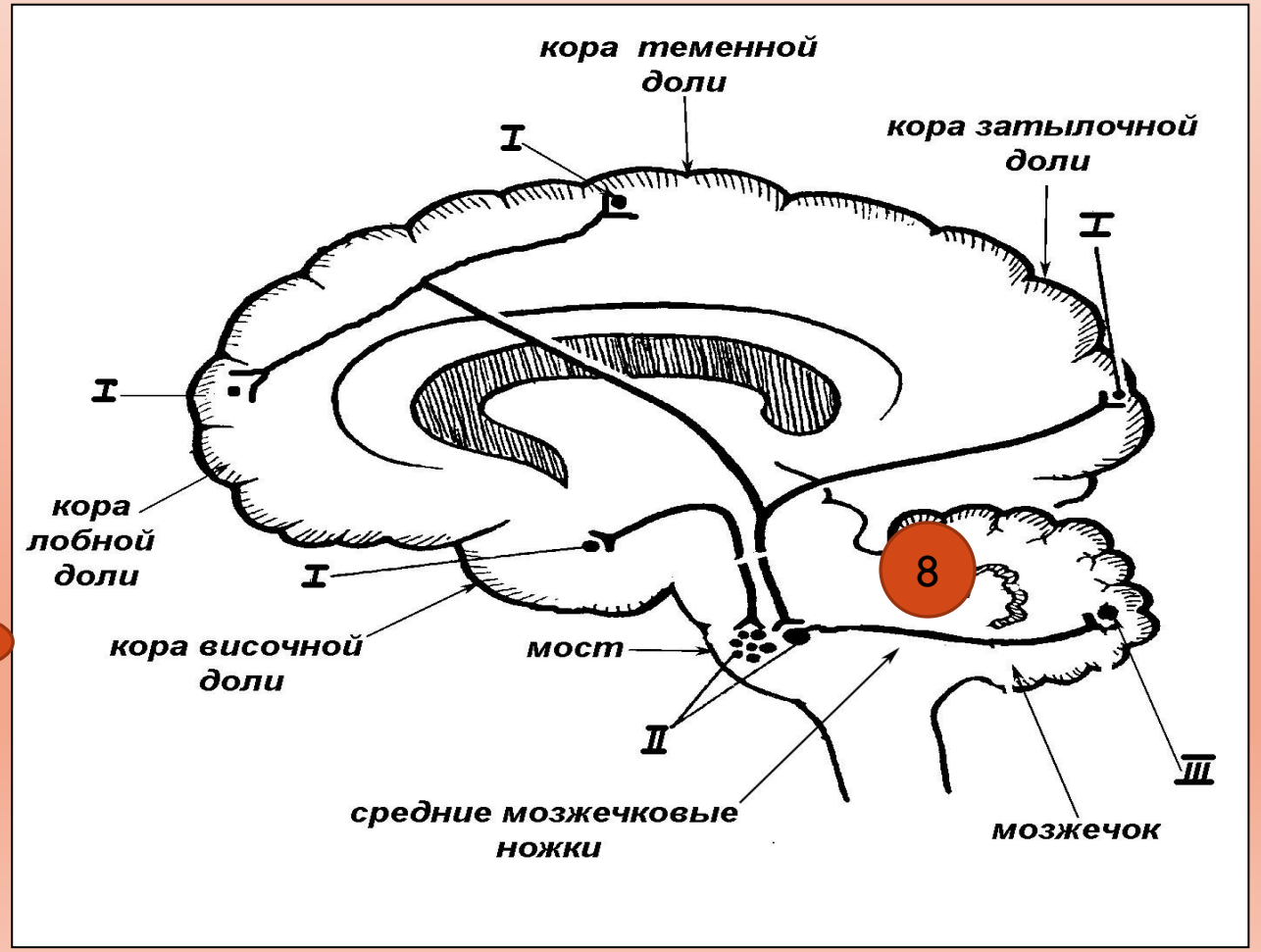

9.МОЗЖЕЧОК (CEREBELLUM) – МАЛЫЙ МОЗГ

Мозжечок расположен в задней черепной ямке. Состоит из 2-х полушарий -1 и червя-2. Серое вещество мозжечка представлено корой и ядрами.

Белое вещество внутри мозжечка. Оно на сагитальном разрезе мозжечка имеет вид дерева (ствол и крона) – «древо жизни».

Функции мозжечка: 1.Координация движения; 2.Регуляция мышечного тонуса и равновесия.

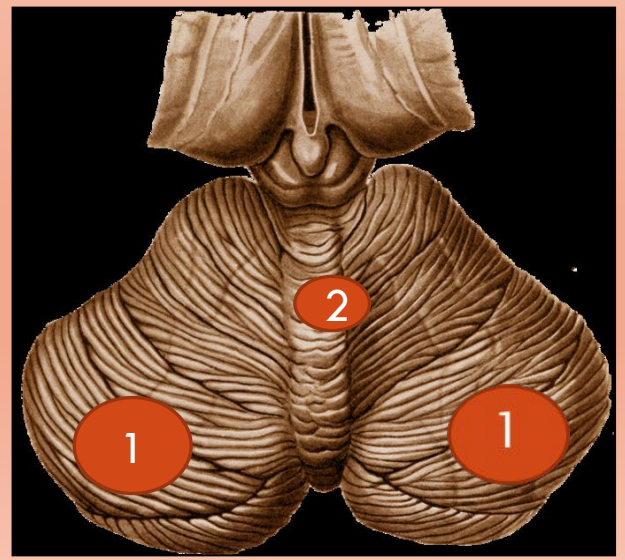

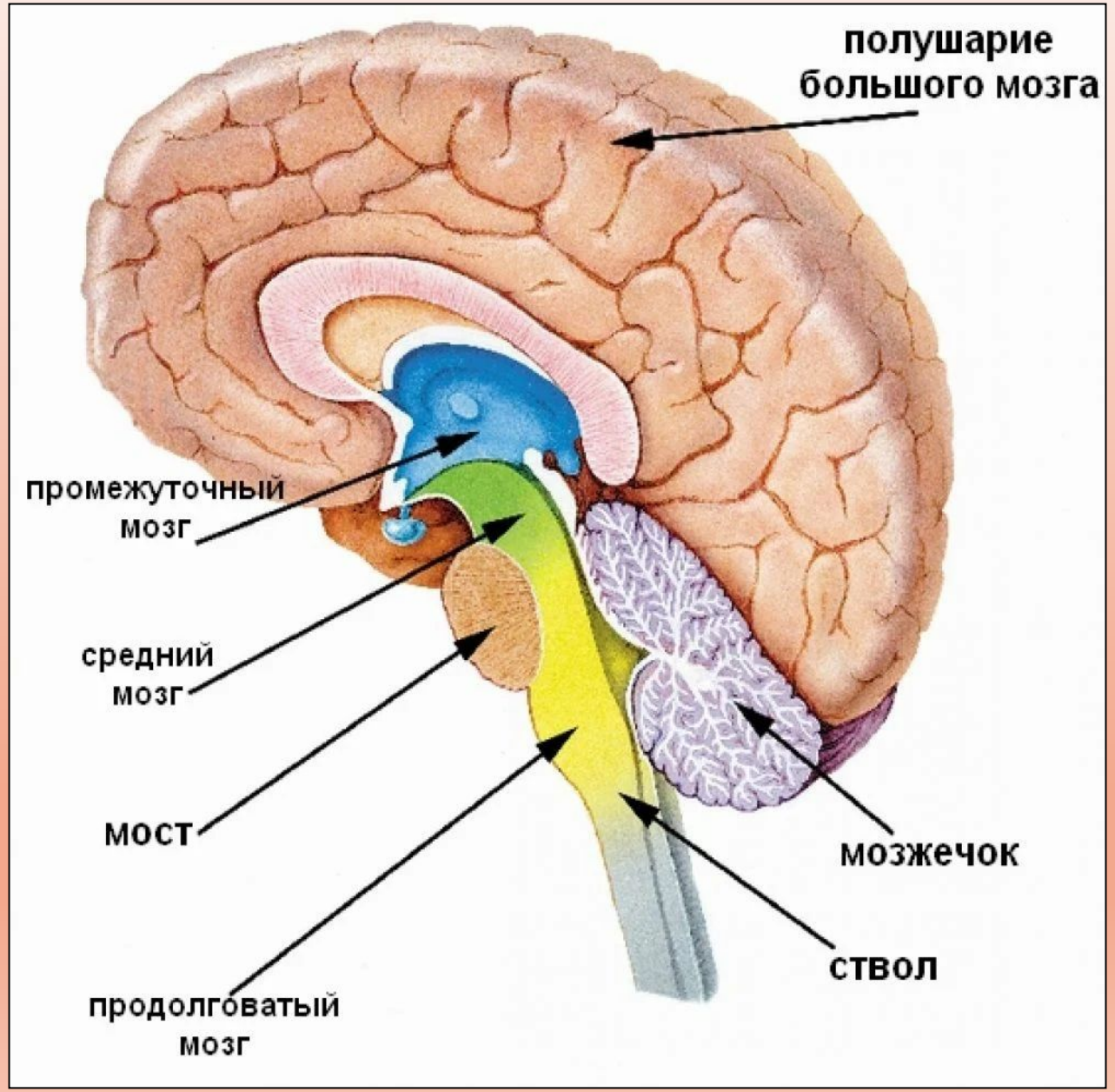

СЕРОЕ И БЕЛОЕ ВЕЩЕСТВО МОЗЖЕЧКА

Серое вещество мозжечка

1) кора

2) подкорка: 1-зубчатое ядро;

2-пробковидное ядро; 3-ядро шатра;

4-шаровидное.

Мозжечок связан со стволом мозга 3 парами ножек:

1) верхняя (связь со средним мозгом);

2) средняя (с мостом);

3) нижняя (с продолговатым мозгом).

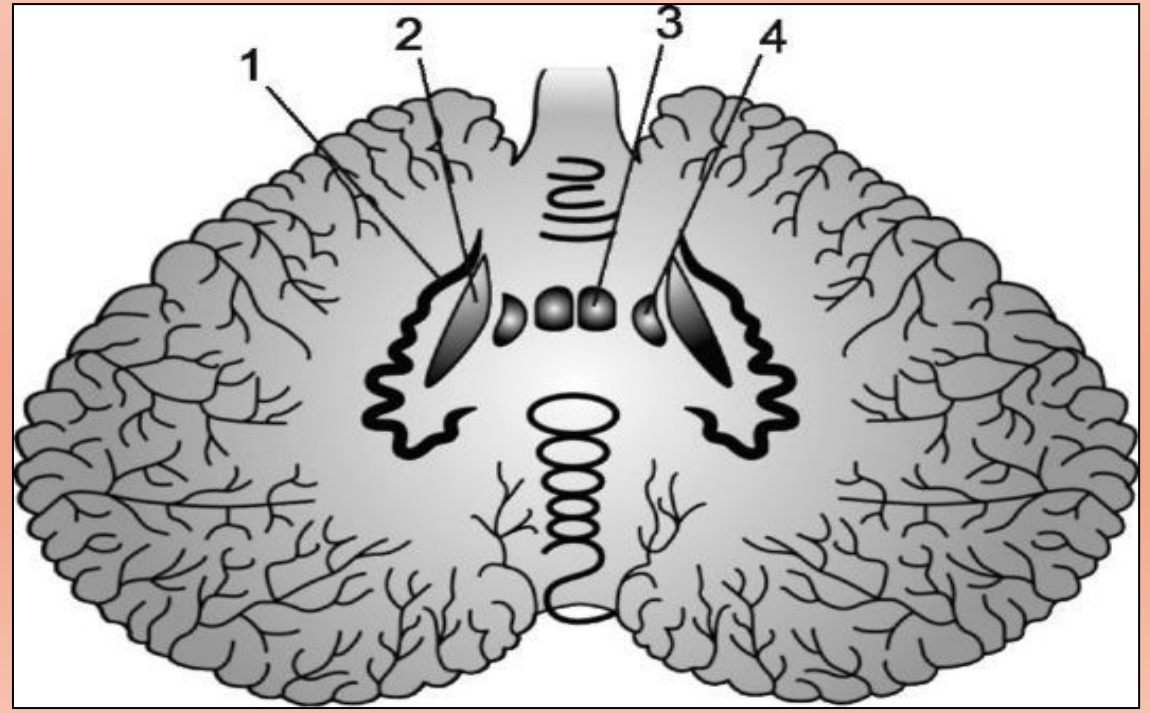

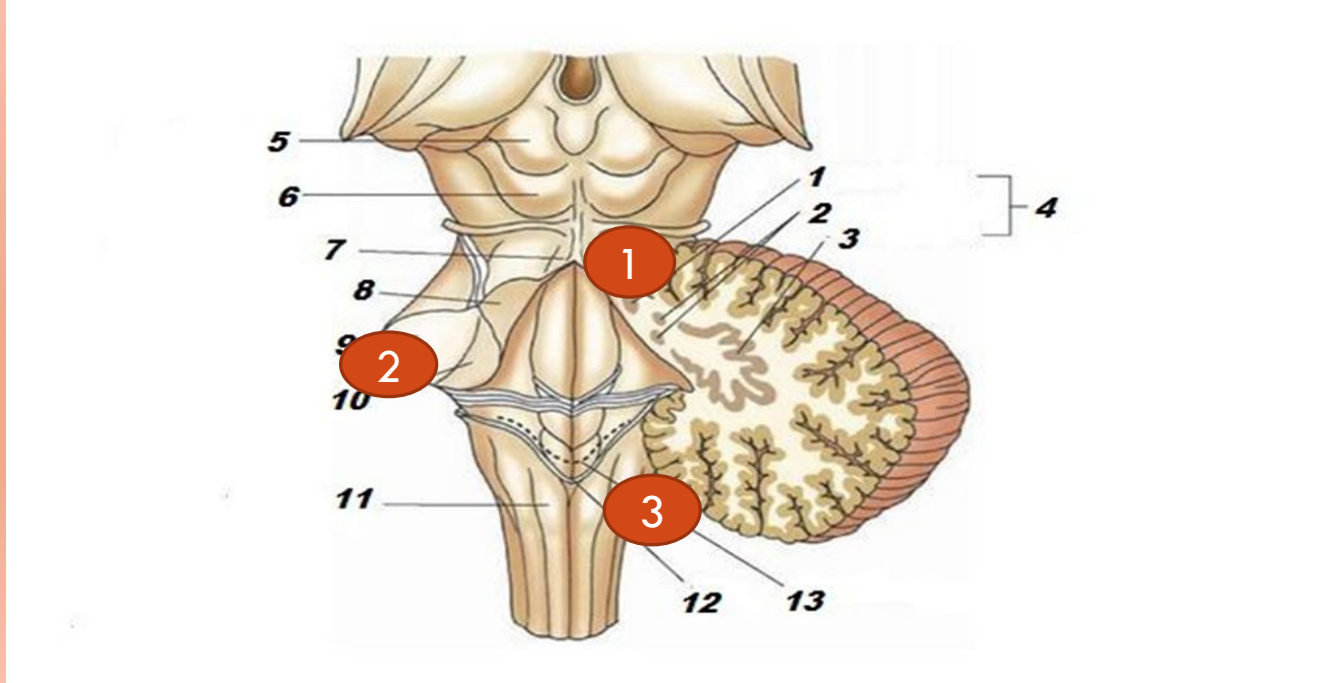

ЧЕТВЕРТЫЙ ЖЕЛУДОЧЕК ПОЛОСТЬ МОЗЖЕЧКА

Между мозжечком, продолговатым мозгом и мостом находится 4 желудочек.

Дном его является ромбовидная ямка, в которую проецируются множественные ядра ЧМН.

Сверху через сильвиев водопровод 4 желудочек сообщается с 3 желудочком.

Внизу 4 желудочек переходит в центральный канал спинного мозга. Желудочек заполнен ликвором.

НАРУШЕНИЯ РАБОТЫ МОЗЖЕЧКА

При поражении мозжечка возникают патологические состояния: астазия – потеря способности стоять;
атония – вялость; атаксия – нескординированность движения; астения – слабость; нарушение работы внутренних органов.
Мозжечок – помощник КБМ по управлению скелетной мускулатурой и работой органов.

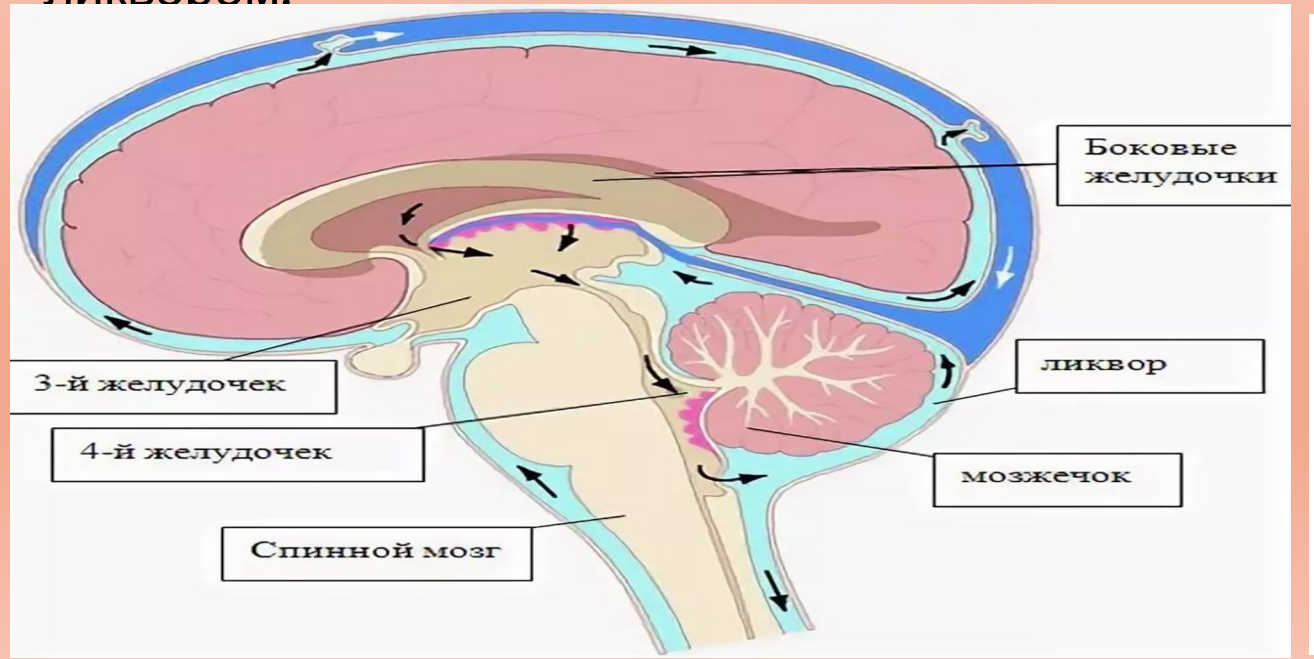

10.СРЕДНИЙ МОЗГ

- **Средний мозг (mesencephalon).**
- Расположен между промежуточным мозгом и мостом.
- Развивается из 3 мозгового пузыря, состоит из 2 ножек мозга и крыши – пластинка четверохолмия (1).

- Внутри среднего мозга имеется полость – Сильвиев водопровод (18), соединяющий 3 и 4 желудочки. Его длина 1,5 см. ,содержит ликвор.
- Ножка состоит из покрышки (2) и основания (3), между которыми внутри находится черное вещество (substancia niger) (5)

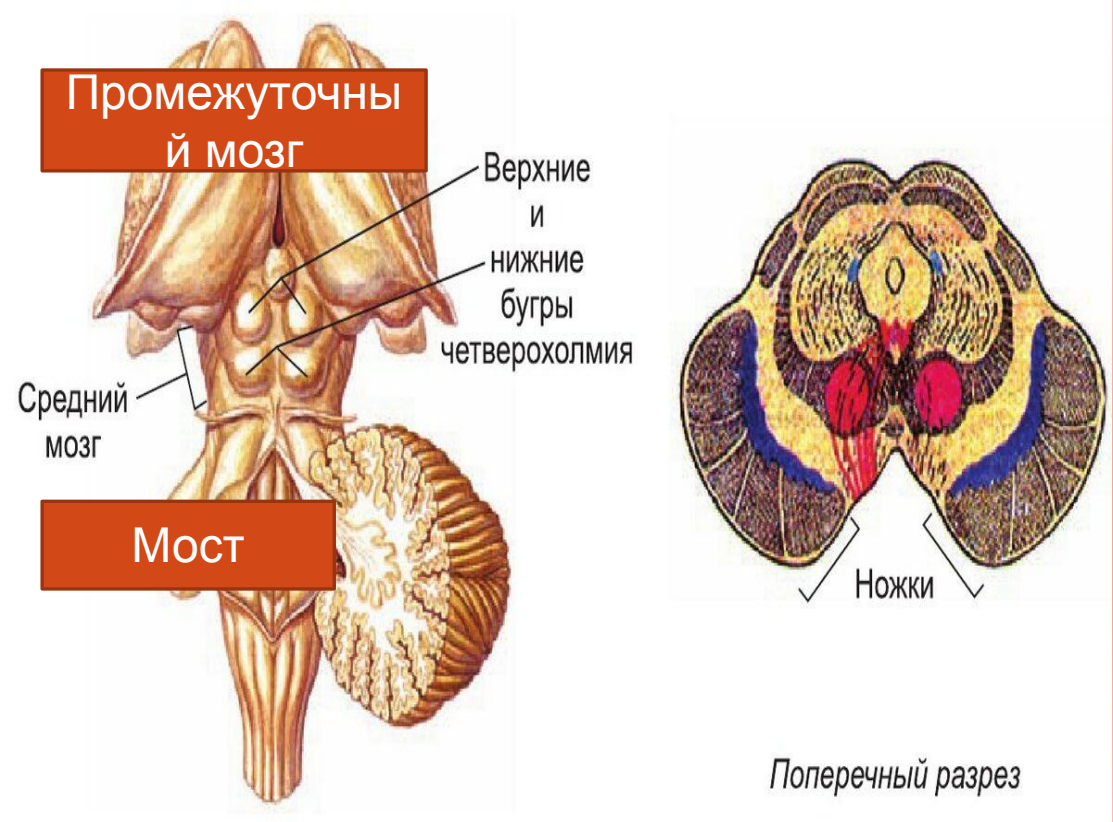

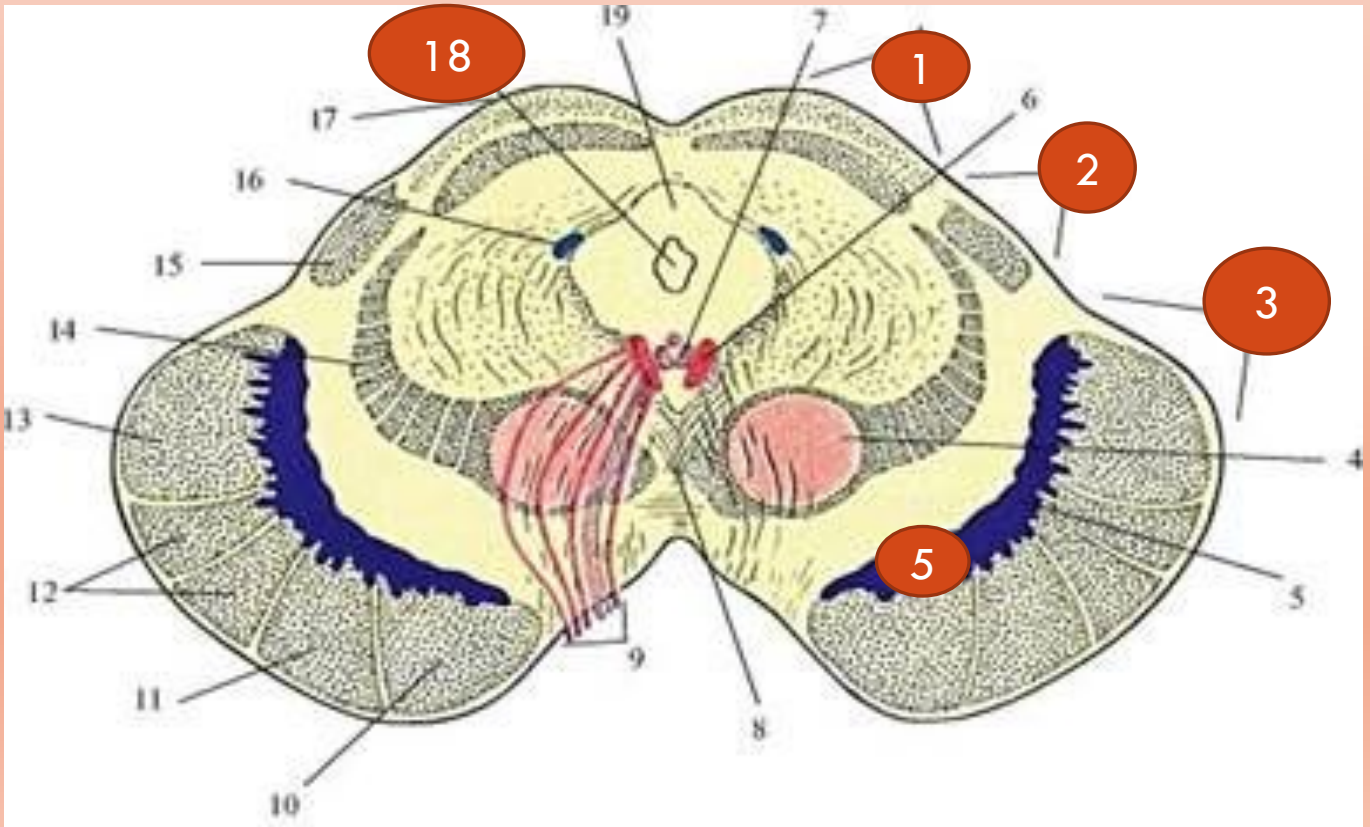

СЕРОЕ И БЕЛОЕ ВЕЩЕСТВО СРЕДНЕГО МОЗГА

1)Черное вещество-19 участвует в регуляции мышечного тонуса.

2)красные ядра - 16 (nucleus rubber) главные координационные ядра экстрапирамидной системы.

3)Ретикулярная формация.

4)ЧМН -6 : глазодвигательный (3 пара), блоковой (4пара).

5)добавочное парасимпатическое ядро глазодвигательного нерва – ядро Якубовича.

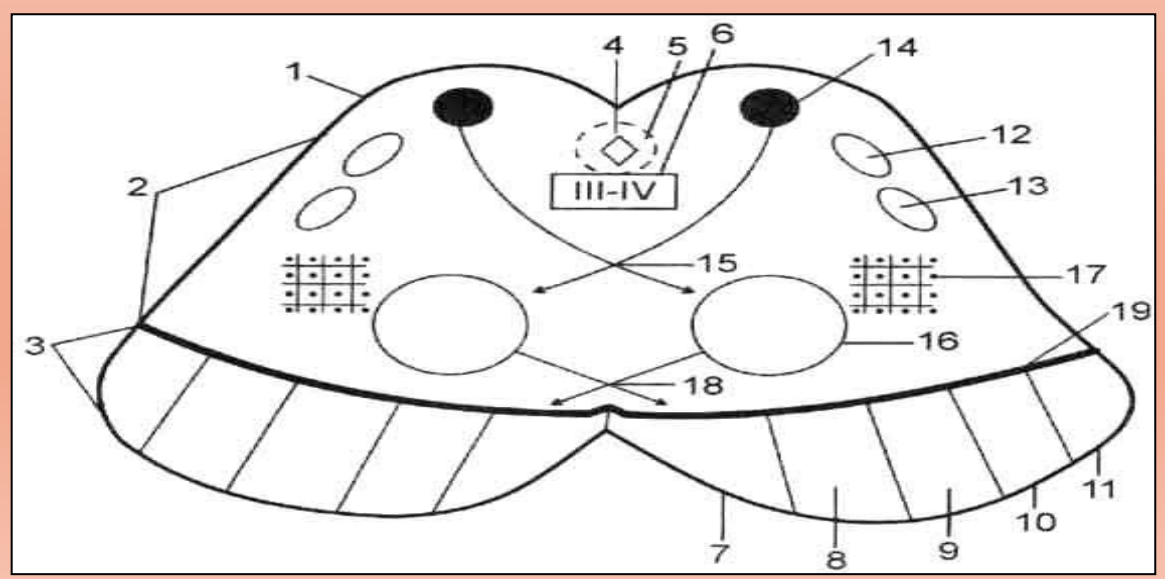

Проводящие пути (белое вещество)

В основании ножек – пирамидные эфферентные нисходящие проводящие пути:

1) Кортикоспиналный путь- 9 (обеспечивает произвольные движения шеи, туловища и конечностей)

2) Кортиконуклеарный путь-8 (обеспечивает произвольные движения мышц головы и шеи)

В покрышке среднего мозга:

Восходящие: 1)Медиальная петля-12; (от проприорецепторов туловища и конечностей); 2) латеральная петля-13;(от слуховых ядер);

Нисходящие: 1) Тектоспинальный путь- 15 (защитные двигательные реакции на зрительные раздражения); 2) Руброспинальный путь - 18 (бессознательные автоматические движения и поддержание тонуса мышц); 3) Медиальный продольный пучок.

ФУНКЦИИ СРЕДНЕГО МОЗГА

- Крыша среднего мозга состоит из 2 верхних и 2 нижних холмиков, в которых заложены ядра серого вещества.
- **Верхние холмики являются промежуточными центрами зрения, нижние – слуха.**
- Эти ядра отвечают **за ориентировочные реакции человека на звуковые и слуховые сигналы** (непроизвольные повороты головы и туловища на сильные неожиданные звуки или визуальные сигналы). Средний мозг связан с мозжечком верхними ножками.
- **Функции среднего мозга (проводниковая и рефлекторная):**

1)Регуляция мышечного тонуса и позы тела;

2)Зрачковый рефлекс;

3)Защитные двигательные реакции на зрительные и звуковые раздражения (ориентировочный рефлекс) и др.

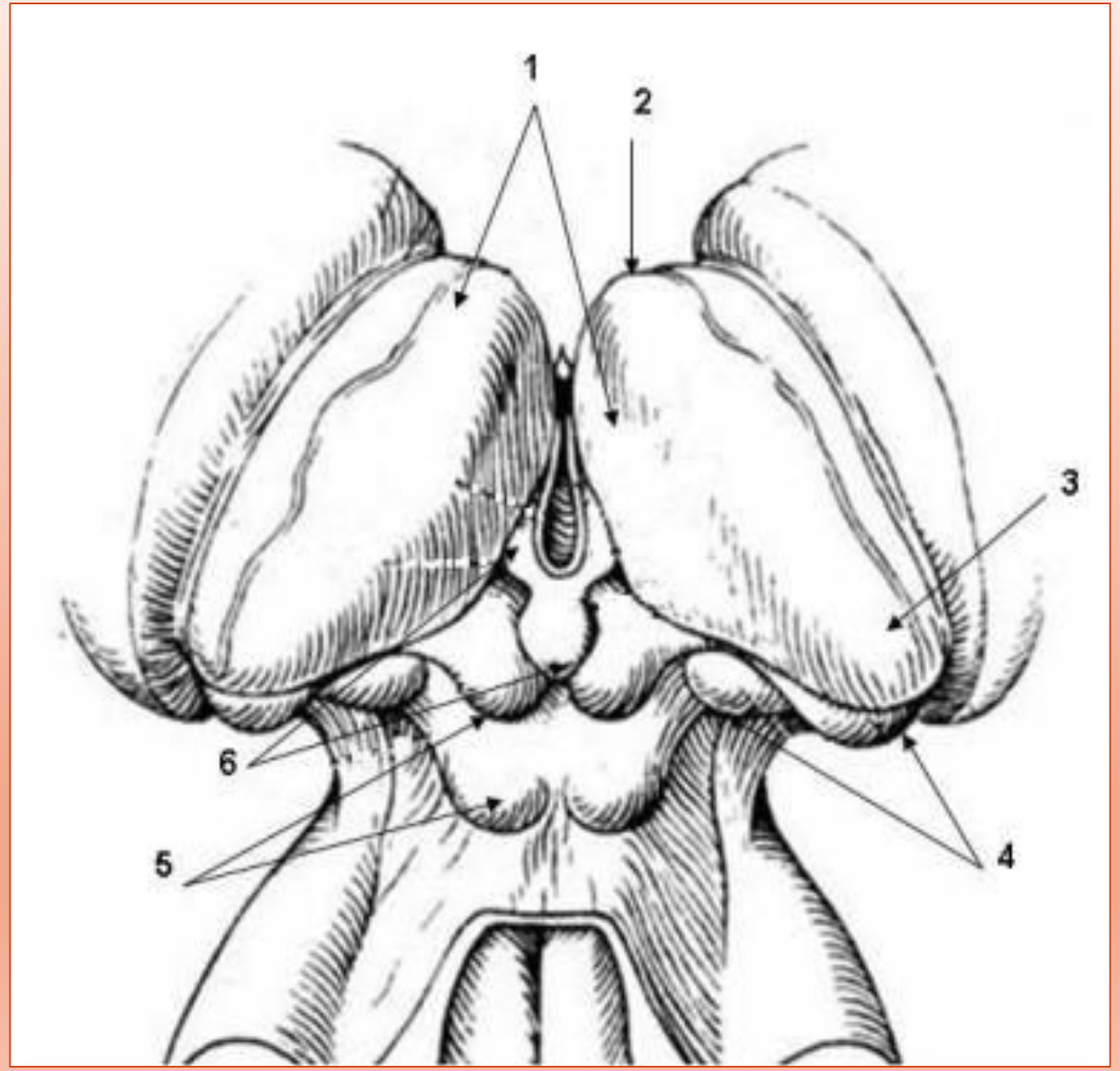

ДОМАШНЕЕ ЗАДАНИЕ

1)Прочитать Учебник И.В. Гайворонский , Г.И.Ничипорук, А.И. Гайворонский «Анатомия и физиология человека».М., Академия, 2017г., стр. 384- 398

2) Заполнить рабочую тетрадь по анатомии. Тема «Центральная нервная система» стр.18-22

3) Выполнить тест «Стволовая часть головного мозга»дистанционно на сайте СПб ГБПОУ «МК№1».

4)Подготовка таблицы «Строение и функции отделов головного мозга»

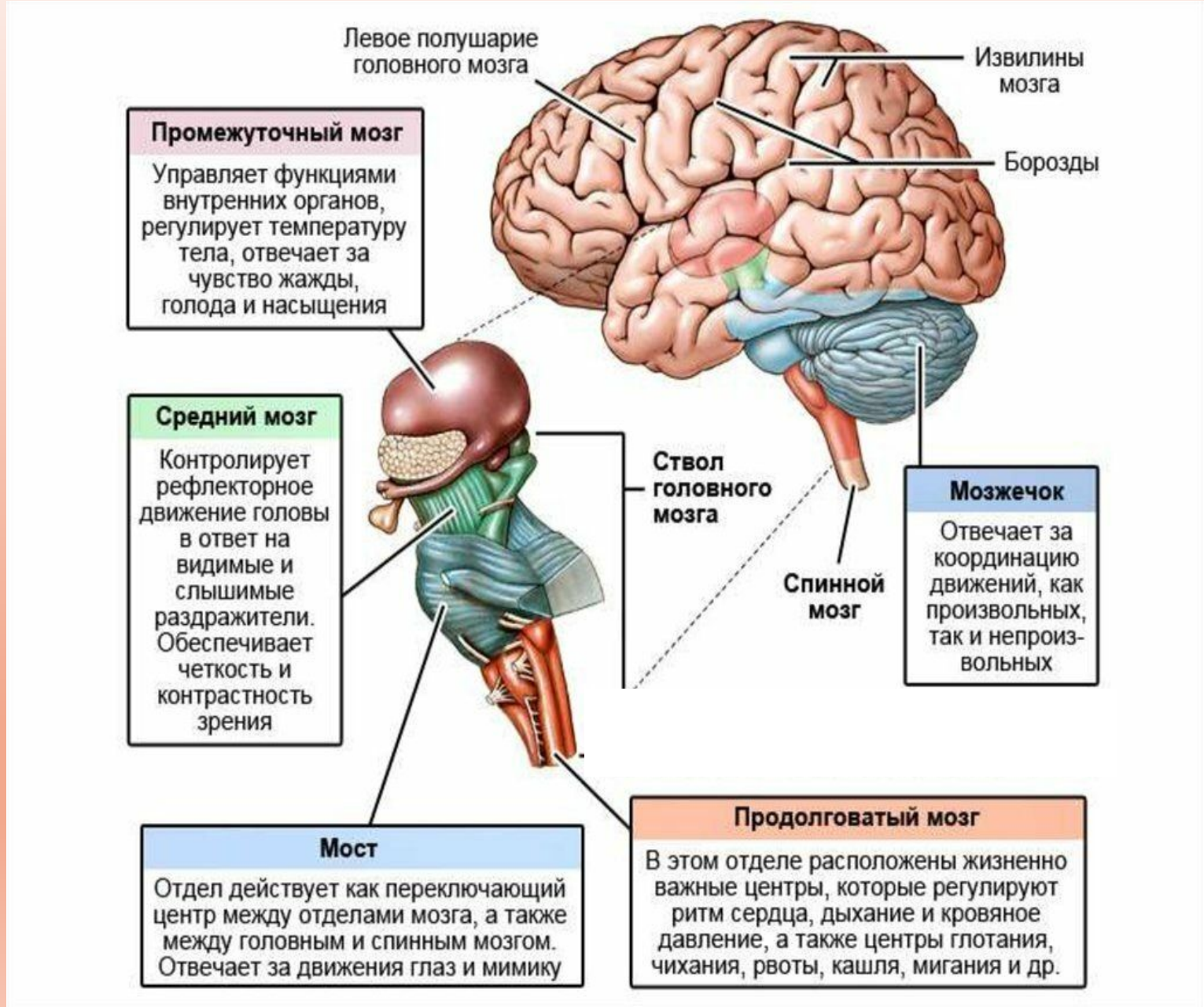

КОНТРОЛЬНЫЕ ВОПРОСЫ

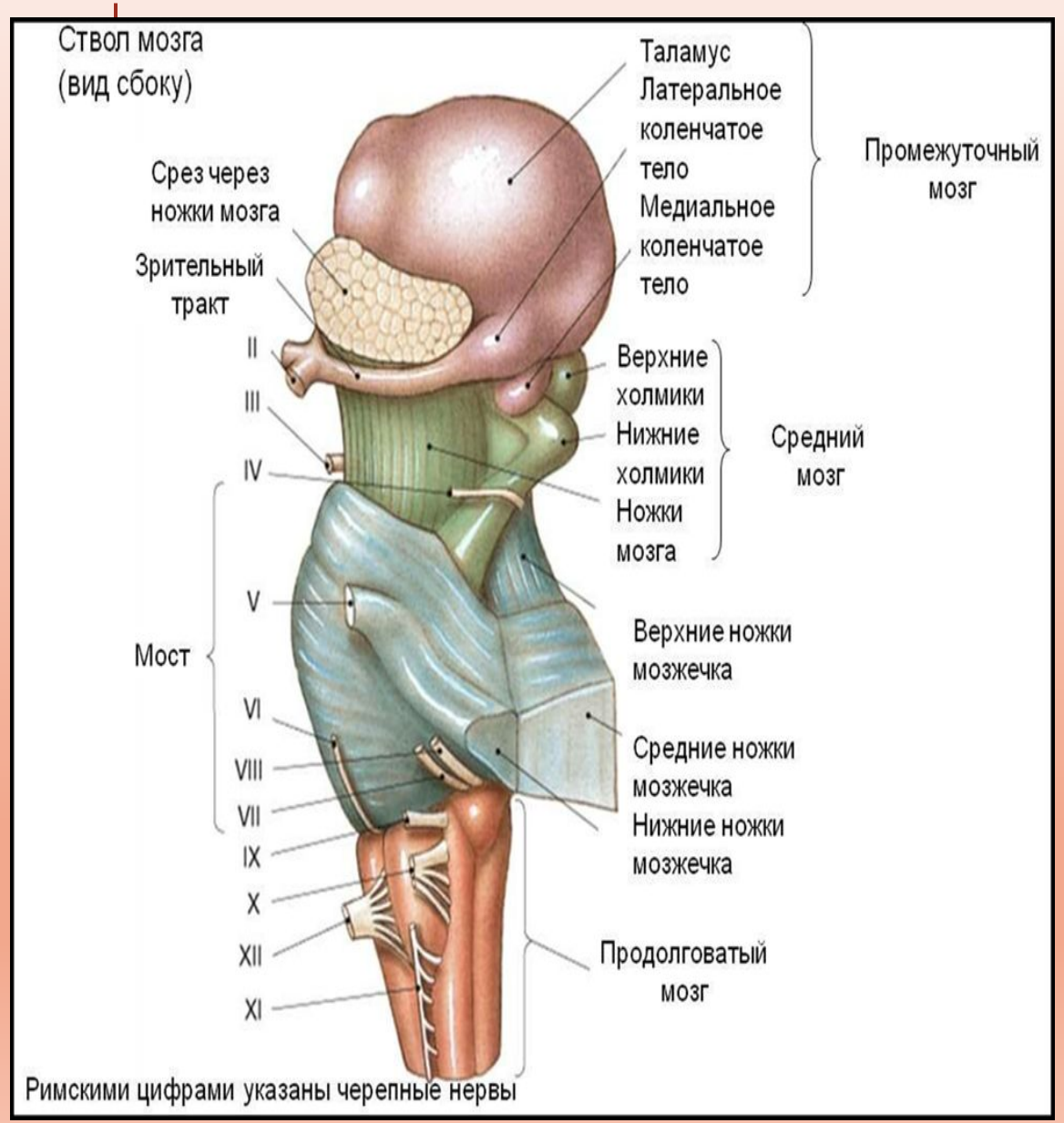

1. Топография головного мозга.
2. Развитие головного мозга.
3. Части и отделы головного мозга.
4. Желудочки головного мозга.
5. Оболочки головного мозга.
6. Продолговатый мозг.
7. Задний мозг.
8. Мост.
9. Мозжечок.
10. Средний мозг.

ПРОВЕРЬ СЕБЯ!

Назови и кратко опиши отделы головного мозга.

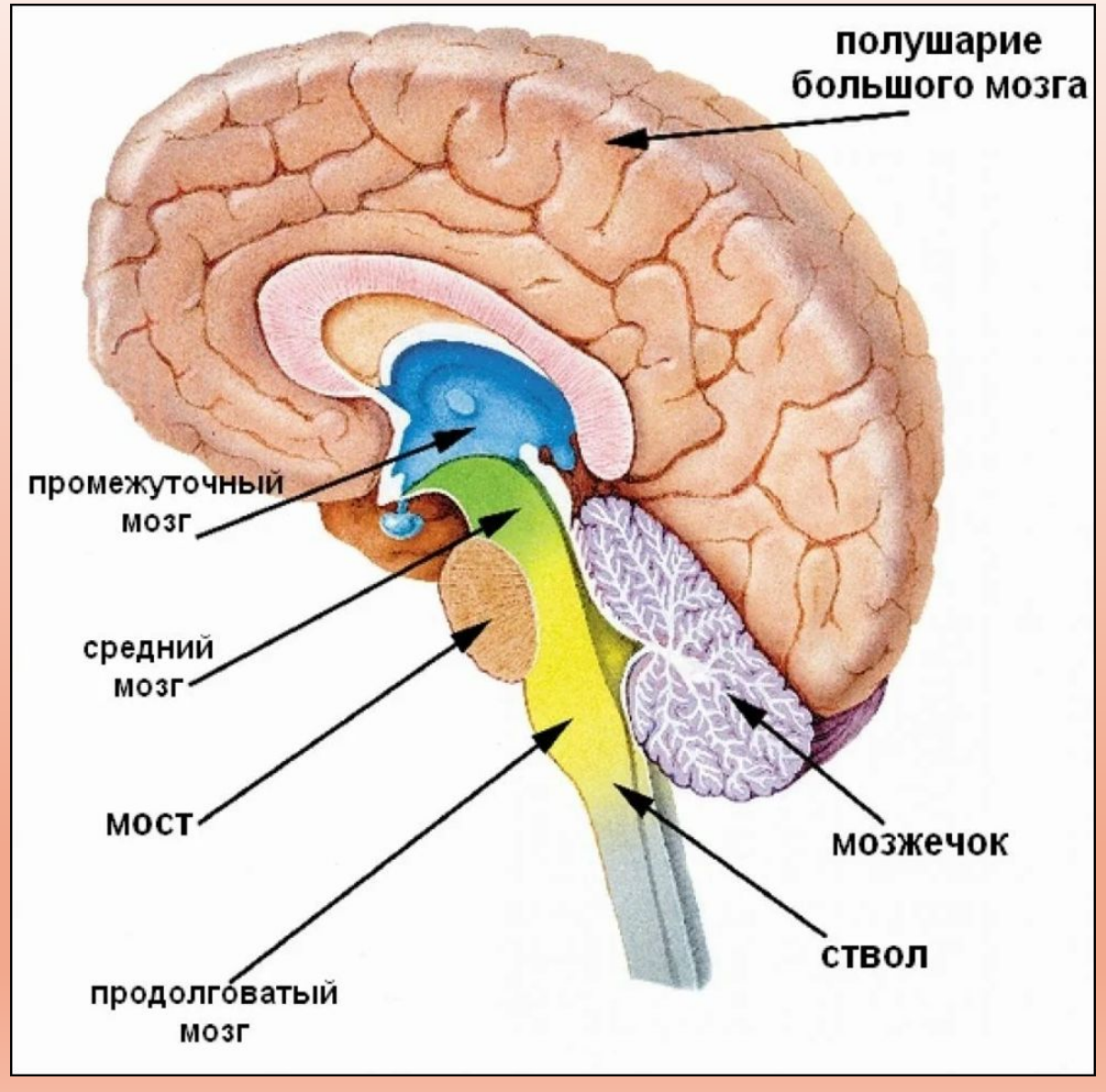

ОТДЕЛЫ ГОЛОВНОГО МОЗГА:

- Конечный (большой): 2 полушария, левый и правый, боковые желудочки;
- Промежуточный : зрительный бугор (таламус), метаталамус, эпиталамус , гипоталамаус, полость 3 желудочек;
- Средний мозг: крыша мозга, 2 мозговые ножки и водопровод.
- Задний мозг (мост и мозжечок)
- Продолговатый мозг (полость 4 желудочек).

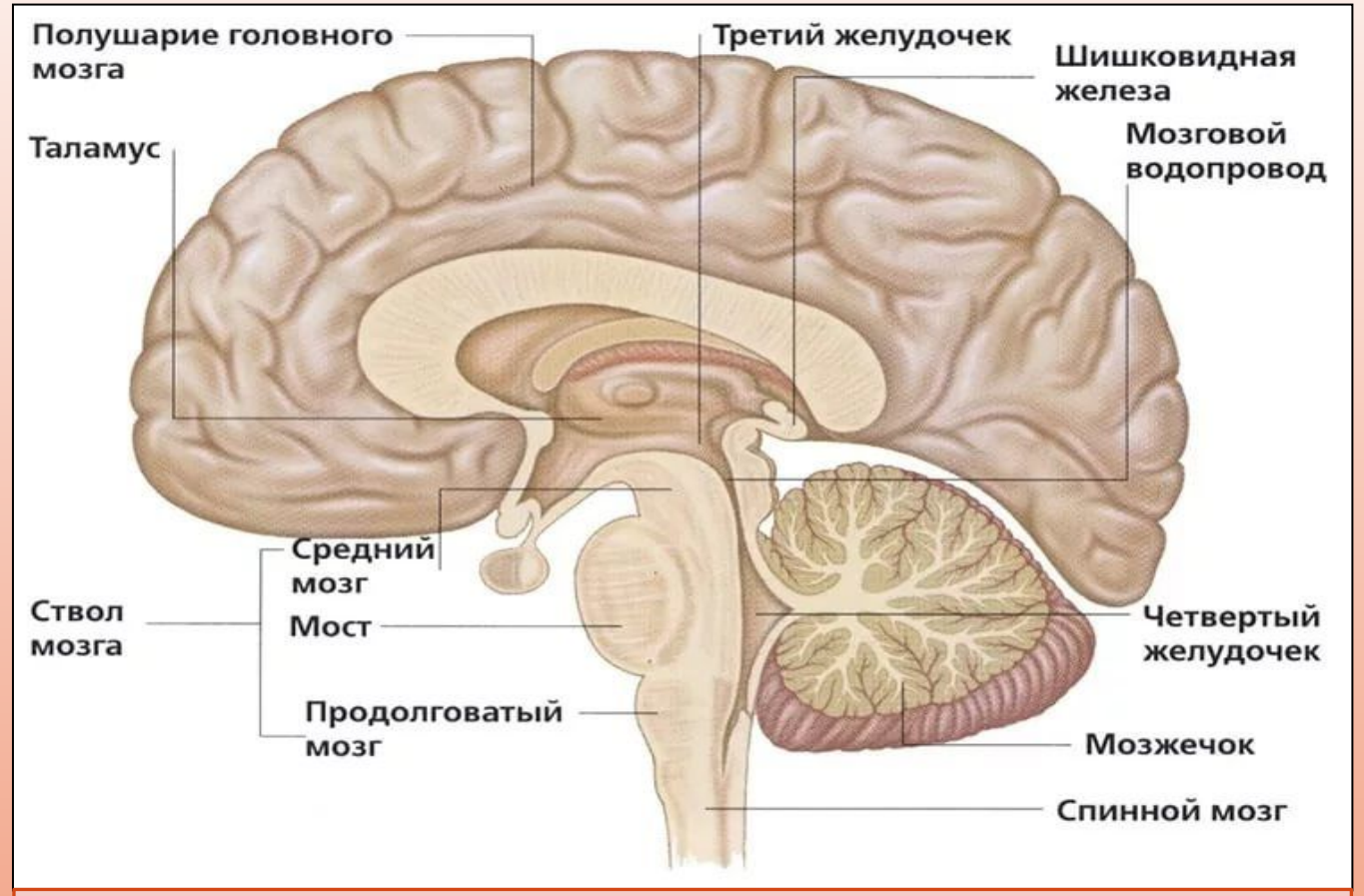

Отделы головного мозга:

1.Продолговатый мозг;
2.Задний мозг (мост+ мозжечок);
3.Средний мозг;
4.Промежуточный мозг;
5.Конечный мозг.