ФГАОУ ВО РНИМУ им. Н.И. Пирогова Минздрава России
Кафедра акушерства и гинекологии лечебного факультета

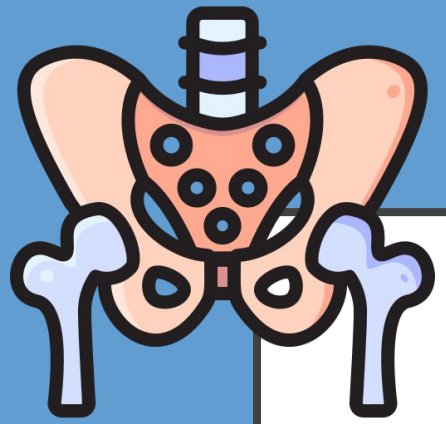

ТАЗ С АНАТОМИЧЕСКОЙ И АКУШЕРСКОЙ ТОЧЕК ЗРЕНИЯ

Подготовила студентка группы 1.4.04в Бондаренко Т.А.

Преподаватель к.м.н., доцент кафедры Бурденко М.В.

ТАЗ В ЦЕЛОМ

- *Кости таза*: парные тазовые кости (подвздошная, седалищная и лобковая – до 16-18 лет соединены хрящами), крестец, копчик.
- *Отделы таза*: большой (верхний, ложный) и малый таз (нижний, истинный).
- *Пограничная линия*: мыс крестца – дугообразные (безымянные) линии подвздошных костей – гребни лобковых костей – верхний край лобкового симфиза
- *Границы большого таза*:
  с боков – крылья подвздошных костей,
  сзади – тело 5 поясничного позвонка,
  спереди – нижний отделом брюшной стенки, костной стенки не имеет.
- По размерам большого таза судят о размерах малого таза, который непосредственному измерению недоступен.

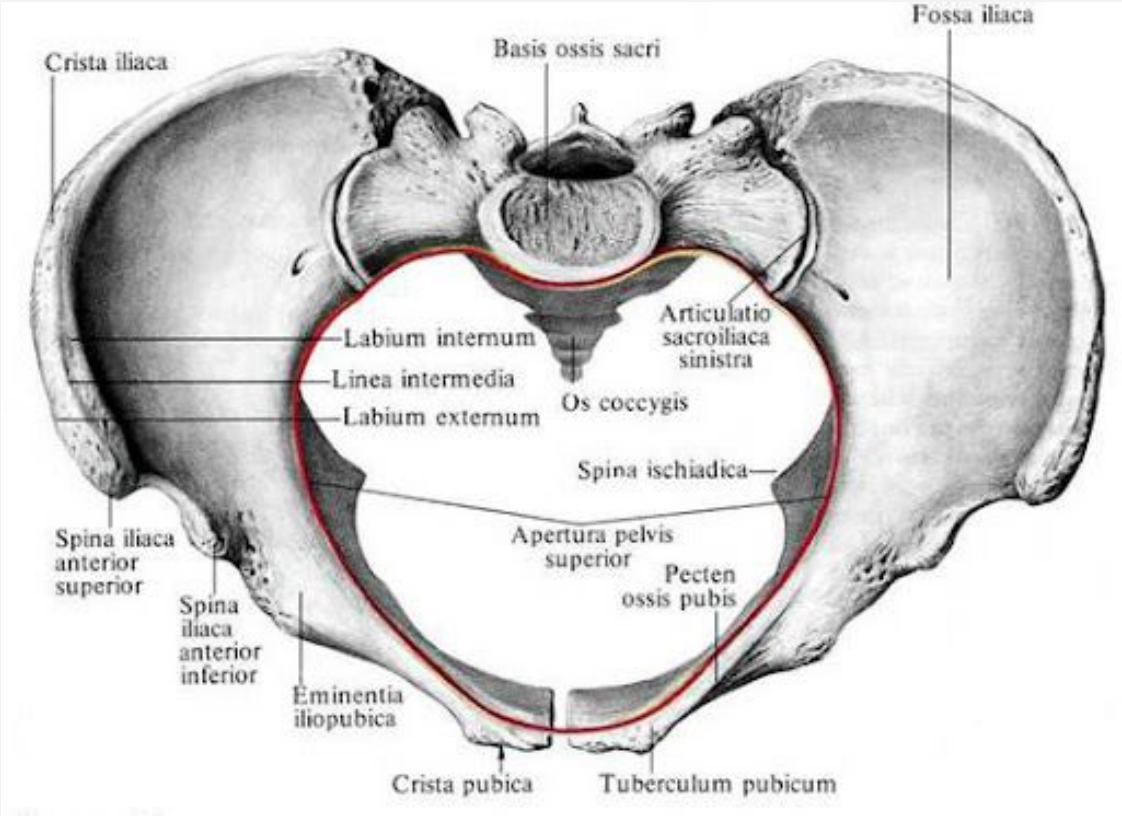

МАЛЫЙ ТАЗ

- *Границы*:
  сзади – тазовая поверхность крестца и вентральная поверхность копчика,
  сбоку – внутренняя поверхность тазовых костей ниже пограничной линии, крестцово-остистые и крестцово-бугорные связки,
  спереди – верхние и нижние ветви лобковых костей и лобковый симфиз.
- Малый таз составляет костную основу родового канала.

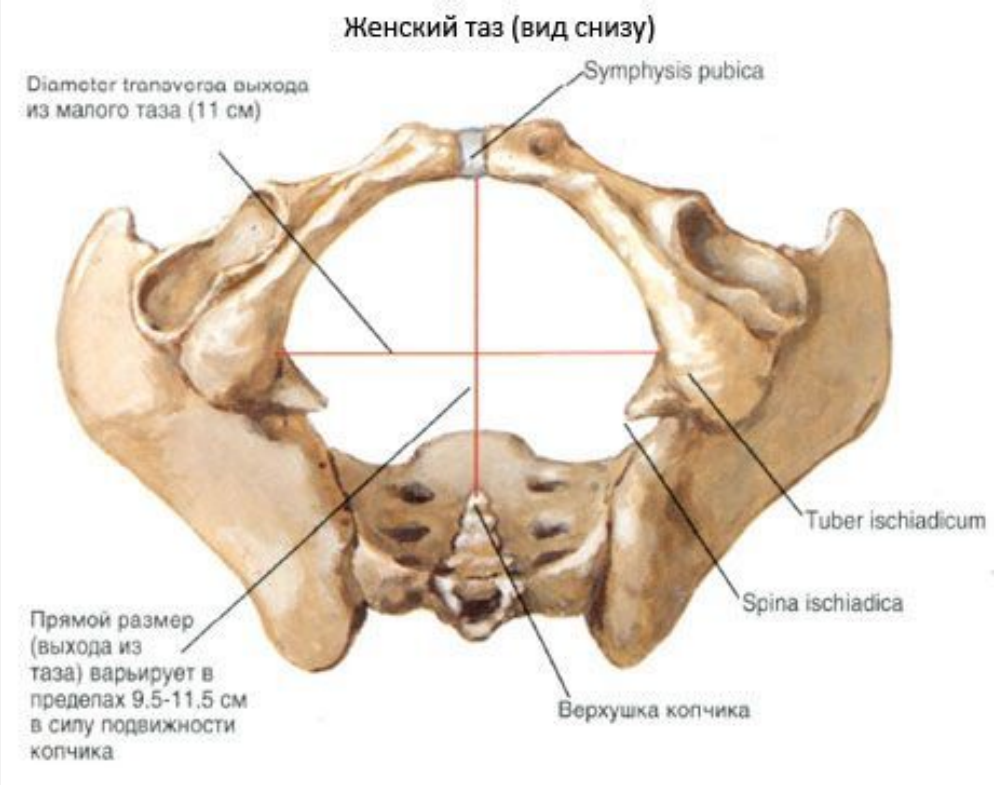

- **Верхняя апертура** (вход, отверстие) таза ограничена пограничной линией.
- **Нижняя апертура** (выход, отверстие) таза сзади ограничена копчиком, с боков – крестцово-бугорными связками, ветвями седалищных костей, седалищными буграми, нижними ветвями лобковых костей; спереди – лобковым симфизом.
- Пространство между стенками, входом и выходом таза – **полость малого таза** – имеет форму усеченного цилиндра, передняя часть которого в 3 раза меньше задней. Данная полость делится на 4 плоскости: входа, широкой части, узкой части и выхода.
- Расположенное в боковых стенках малого таза **запирательное отверстие** закрыто фиброзной запирательной мембраной, которая ограничивает запирательный канал, через который из полости малого таза на бедро проходят сосуды и нерв.
- В боковых стенках малого таза также имеются **большое и малое седалищные отверстия**.
  - Большое ограничено большой седалищной вырезкой и крестцово-остистой связкой. Через него проходят верхняя ягодичная артерия и нерв, задний кожный нерв бедра, седалищный нерв, половой нерв, внутренняя половая артерия бедра.
  - Малое ограничено малой седалищной вырезкой, крестцово-бугорной и крестцово-остистой связками. Через него проходят внутренняя половая артерия, половой нерв.

ПОЛОВЫЕ РАЗЛИЧИЯ ТАЗА

МУЖСКОЙ ТАЗ

- Таз выше и уже
- Крестец уже и длиннее, вогнутый
- Крылья подвздошной кости расположены более вертикально
- Седалищные бугры менее развернуты в стороны, расстояние между ними меньше
- Угол схождения нижних ветвей лобковых костей – 70-75 градусов (лобковый угол; angulus pubis)
- Угол наклонения таза – 35-40 градусов

ЖЕНСКИЙ ТАЗ

- Таз ниже и шире
- Крестец шире и короче, плоский
- Крылья подвздошной кости расположены более горизонтально
- Седалищные бугры более развернуты в стороны, расстояние между ними больше
- Угол схождения нижних ветвей лобковых костей – 90-100 градусов (лобковая дуга; arcus pubis)
- Угол наклонения таза – 45-50 градусов

МУЖСКОЙ ТАЗ

- Полость конической формы
- Форма входа в малый таз – «карточное сердце»
- Лобковый симфиз около 5,5 см, тоньше, может быть плотным, без полости.

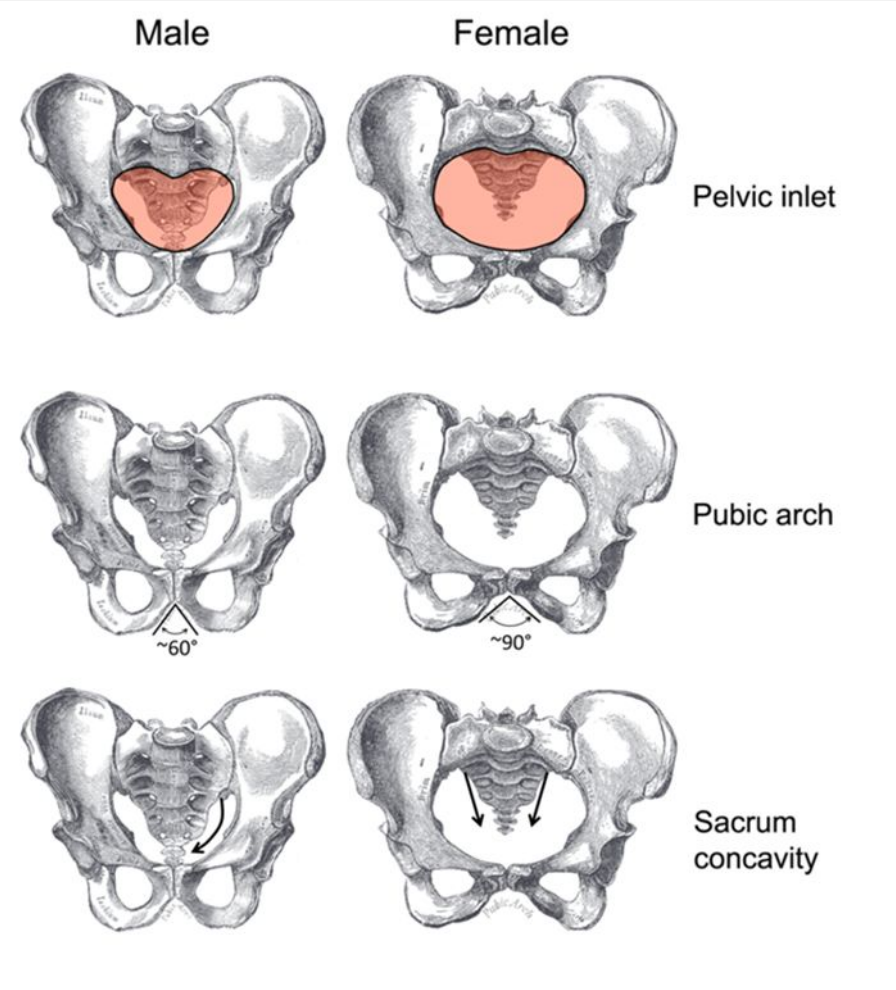

ЖЕНСКИЙ ТАЗ

- Полость цилиндрической формы
- Округлая форма входа в малый таз
- Лобковый симфиз около 4,5 см, толще, во время беременности может прорастать сосудами и разрыхляться.

ИЗМЕНЕНИЯ УГЛА НАКЛОНЕНИЯ

- У небеременной женщины угол как правило составляет 45-46 градусов.
- По мере развития беременности из-за смещения центра тяжести с области II крестцового позвонка кпереди увеличивается поясничный лордоз, что приводит к увеличению угла наклонения таза.
- До 16-20 недели беременности в постановке тела никаких перемен не наблюдается, и угол наклонения таза не меняется. К сроку беременности 32-34 недели поясничный лордоз достигает 6 см (по И.И. Яковлеву), а угол наклонения таза увеличивается на 3-4°, составляя 48-50°.

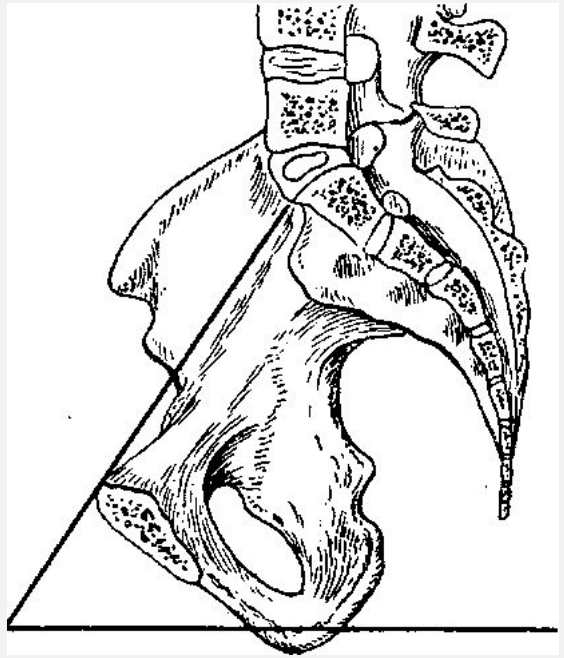

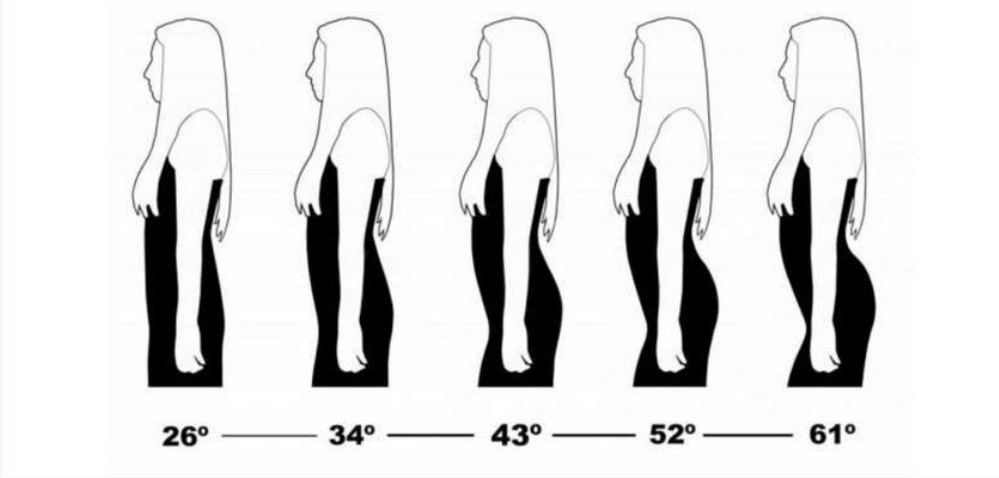

ОПРЕДЕЛЕНИЕ УГЛА НАКЛОНЕНИЯ

- При положении женщины лежа на спине на жесткой кушетке врач проводит руку под пояснично-крестцовый лордоз. Если рука проходит свободно, то угол наклонения большой; если не проходит – маленький.
- При большом угле наклонения таза наружные половые органы и половая щель скрываются между сомкнутыми бедрами.
- Если в горизонтальном положении тела женщины плоскость, проведенная через лобковый симфиз и верхние передние подвздошные ости, параллельна плоскости горизонта, угол наклонения таза будет нормальным. Если симфиз расположен ниже плоскости – угол меньше нормы.

ЗНАЧЕНИЕ УГЛА НАКЛОНЕНИЯ

- Малый угол наклонения таза не препятствует фиксированию головки плода в плоскости входа в малый таз и продвижению плода. Большой угол может стать причиной неправильного вставления головки, травмы мягких родовых путей. Изменяя положения тела роженицы в родах, можно менять угол наклонения таза, создавая наиболее благоприятные условия для продвижения плода по родовому каналу.
- Угол наклонения таза можно уменьшить, если приподнять верхнюю часть туловища лежащей женщины, или в положении тела роженицы на спине приве сти к животу согнутые в коленных и тазобедренных суставах ноги, или подло жить под крестец валик. Если валик находится под поясницей, угол наклонения таза увеличивается.

ТИПЫ ЖЕНСКОГО ТАЗА

Форма таза женщины (по классификации Caldwell и Moloy) может быть дифференцирована на 5 групп:

1. Округлая форма (гинекоидная; 50% женщин);
2. Форма продольного эллипса (антропоидная; 20%);
3. Форма поперечного эллипса (платипеллоидная; менее 3%);
4. Форма «карточного сердца» (андроидная; 30%);
5. Смешанные формы.

- Узкий таз относится к порокам развития, так как влечет за собой осложнения при родах.

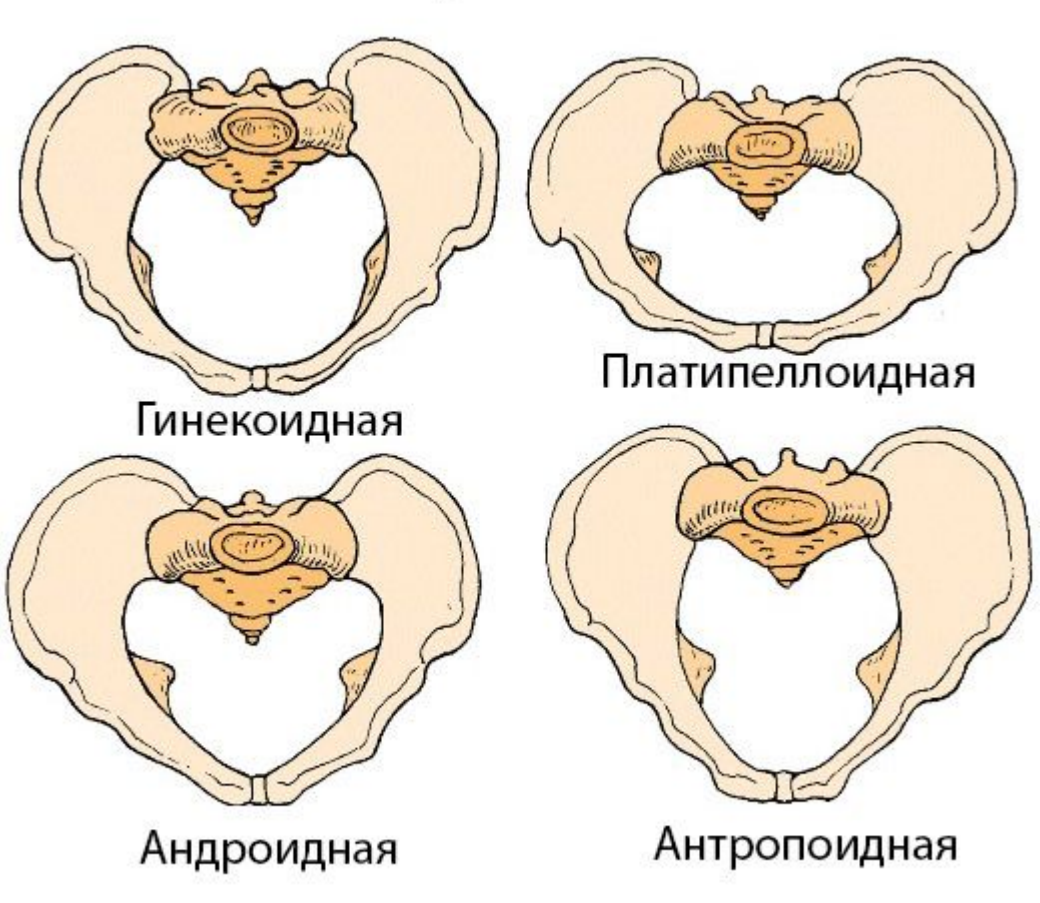

Некоторые формы узкого таза у женщин

нормальный таз

простой плоский

поперечносуженный

плоскорахитический

общеравномерносуженный

кососуженный

остеомалятический

ПЛОСКОСТЬ ВХОДА В МАЛЫЙ ТАЗ

- *Ограничена*: спереди – верхне-внутренним краем симфиза и лобковых костей, по бокам – безымянными линиями подвздошных костей, сзади – крестцовым мысом.
- В плоскости входа в малый таз имеется четыре *размера*: прямой размер плоскости входа или истинная акушерская конъюгата (conjugate vera; 11 см), поперечный (13.5 см), правый и левый косые размеры (равны по 12,5 см). Правый идет от правого крестцово-подвздошного сочленения до левого подвздошно-лонного возвышения, левый – наоборот.
- Данная плоскость имеет поперечно-овальную форму.
- Чтобы легче ориентироваться в направлении косых размеров таза у роженицы, М.С. Малиновский и М.Г. Кушнир предлагают следующий прием: кисти обеих рук складывают под прямым углом, причем ладони обращены кверху, концы пальцев приближают к выходу таза лежащей женщины. Плоскость левой руки будет совпадать с левым косым размером таза, плоскость правой руки - с правым размером таза.

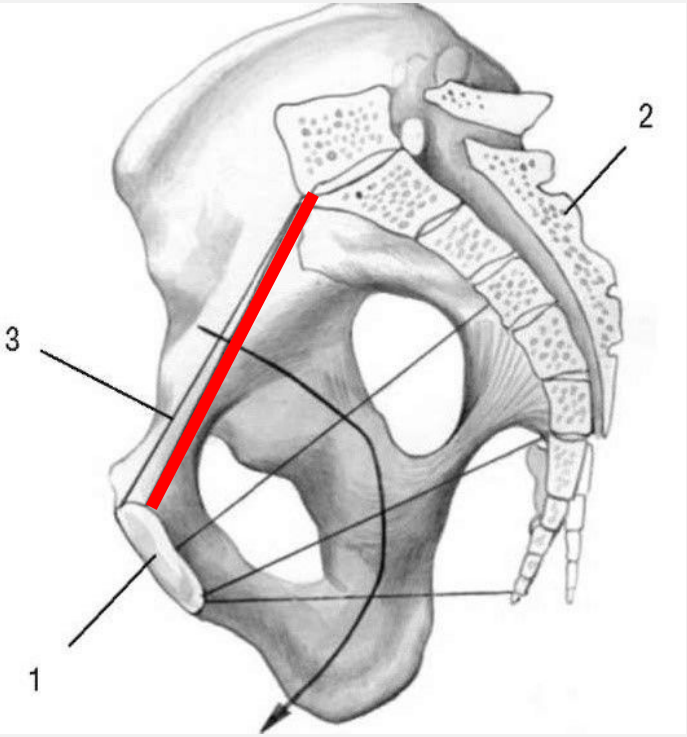

ПЛОСКОСТЬ ШИРОКОЙ ЧАСТИ МАЛОГО ТАЗА

- *Ограничена*: спереди – серединой внутренней поверхности лона, по бокам – серединами вертлужных впадин, сзади – местом соединения второго и третьего крестцовых позвонков.
- Здесь выделяют два *размера*: прямой размер и поперечный размер широкой части малого таза, равные по 12.5 см.
- Данная плоскость имеет форму круга.

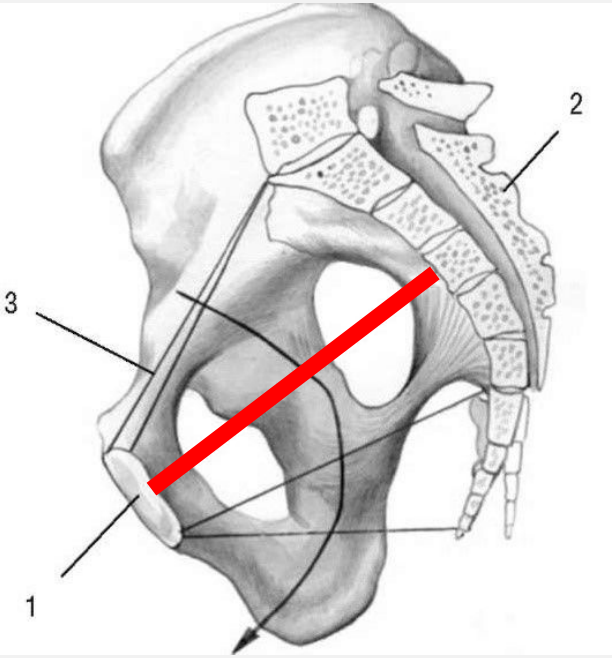

ПЛОСКОСТЬ УЗКОЙ ЧАСТИ МАЛОГО ТАЗА

- *Ограничена*: спереди – нижне-внутренним краем лонного сочленения, по бокам – внутренними поверхностями седалищных костей, сзади – крестцово-копчиковым соединением.
- *Размеры*: прямой и поперечный размер, как правило, на 1 см меньше, чем соответствующие размеры плоскости широкой части.
- Данная плоскость имеет продольно-овальную форму.

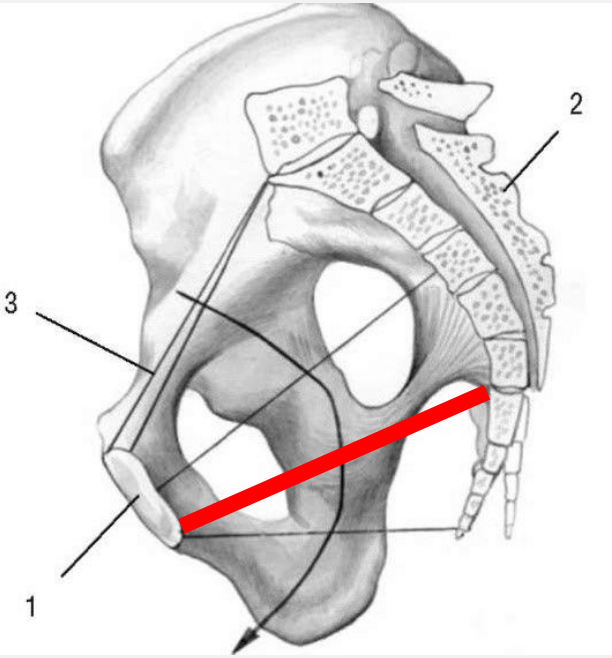

ПЛОСКОСТЬ ВЫХОДА МАЛОГО ТАЗА

- *Ограничена*: спереди – нижним краем лонного сочленения, с боков – внутренними поверхностями седалищных бугров, сзади – верхушкой копчика.
- *Размеры*: прямой размер – расстояние между центром нижнего края лона и верхушкой копчика, равен 9,5 см, за счет подвижности копчика в родах увеличивается до 11 см; поперечный размер (11 см).

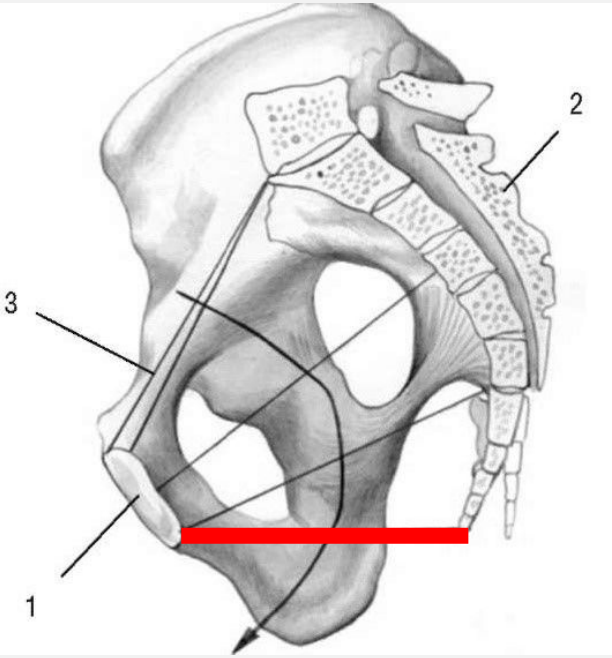

ПАРАЛЛЕЛЬНЫЕ ПЛОСКОСТИ ГОДЖИ

- В акушерстве также используют систему параллельных плоскостей Годжи.

1. Первая, или верхняя, плоскость (**терминальная**) проходит через верхний край симфиза и пограничную (терминальную) линию.
2. Вторая параллельная плоскость называется **главной** и проходит через нижний край симфиза параллельно первой. Головка плода, пройдя через эту плоскость, в дальнейшем не встречает значительных препятствий, так как миновала сплошное костное кольцо.
3. Третья параллельная плоскость – **спинальная** — проходит параллельно предыдущим двум через ости седалищных костей.
4. Четвертая плоскость - **выхода** — проходит параллельно предыдущим трем через вершину копчика.

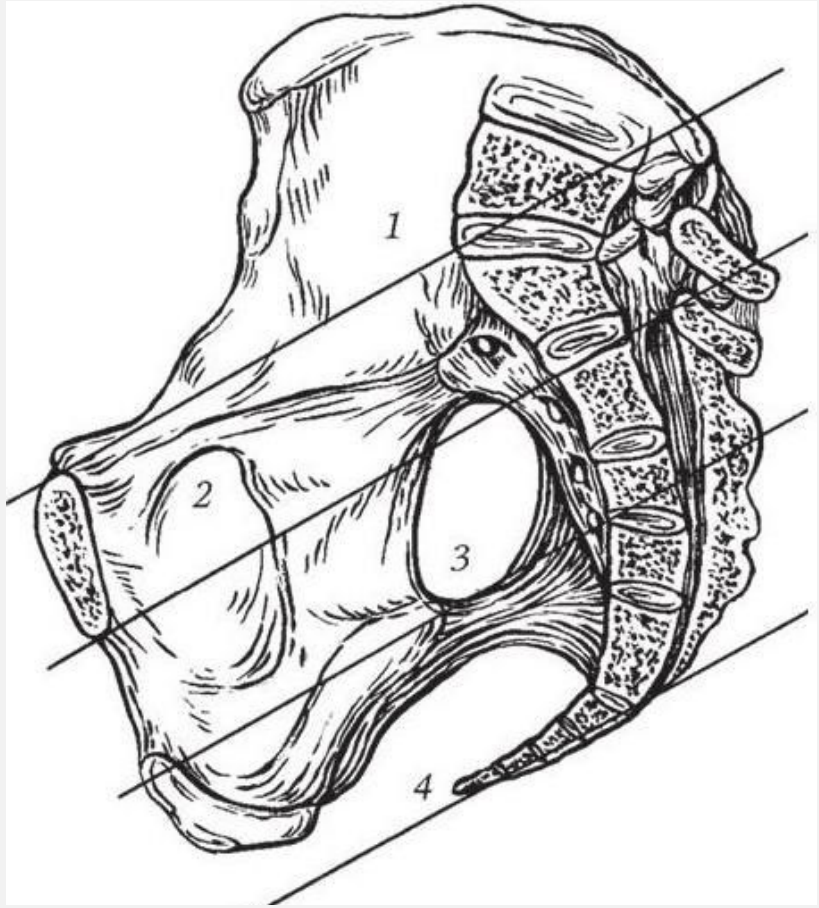

РАЗМЕРЫ БОЛЬШОГО ТАЗА

Размеры таза (в см)	Женщины		Мужчины
	на живой женщине (по Скробанскому)	на костяке таза (по Воробьеву	
А. Большого таза			
1. Distantia spinarum – расстояние между обеими spina iliaca anterior superior	25–26	23–25	На 2 – 3 см меньше
2. Distantia cristarum – наибольшее расстояние между обеими crista iliaca	28–29	25–27	То же
3. Distantia trochanterica – расстояние между самыми отдаленными точками больших вертелов	31–32	27 – 29	То же

РАЗМЕРЫ МАЛОГО ТАЗА

a) Introitus pelvis			
1. Diameter recta s. conjugate anatomica – расстояние между promontorium и верхним краем симфиза	11,5 см	11,5 см	10,8 см
2. Conjugate gynaecologica s. vera – расстояние между promontorium и наиболее выступающей кзади точкой симфиза	11	10,5	–
3. Diameter transversa – наибольшее расстояние между обеими linea terminalis	13	13,5	12,8
4. Diameter obliqua – расстояние между подвздошно-крестцовым сочленением, articulatio sacroiliaca одной и eminentia iliopectinea другой стороны	12	12–12,6	12–12,2
5. Conjugate diagonalis – расстояние между promontorium и нижним краем симфиза	12,5–13	12,5–13	–

б) Cavum pelvis			
1. Diameter recta – расстояние между местом соединения II и III крестцовых позвонков и серединой симфиза	12	12,2	10,8
2. Diameter transversa – расстояние между центрами вертлужных впадин	12	11,5	10,8
в) Exitus pelvis			
1. Diameter recta – расстояние между верхушкой копчика и нижним краем симфиза	11	9,5	7,5
2. Diameter transversa – расстояние между седалищными буграми	9,5	10,8	8,1

ПРОВОДНАЯ ОСЬ

- Линия, соединяющая центры всех прямых размеров таза и пересекающая все 4 параллельные плоскости таза, называется **проводной осью таза**.
- У женщины в положении стоя проводная ось таза во входе и в широкой части направлена косо кзади, в узкой части — вниз, в выходе таза — кпереди.
- По этой линии рождающийся плод проходит через родовой канал.
- Сначала головка плода идет в тазу от входа до его дна, почти до оси. Когда проводная точка головки опустится до выходной плоскости, головка поворачивается кпереди, к выходу таза.
- Таким образом, ось таза представляет собой линию в виде дуги, напоминая, по выражению А.П. Губарева, «рыболовный крючок»: в верхних отделах таза её направление идет по прямой линии сверху вниз, делая на дне таза, примерно на уровне спинальной плоскости, крутой поворот кпереди (колено родового канала).

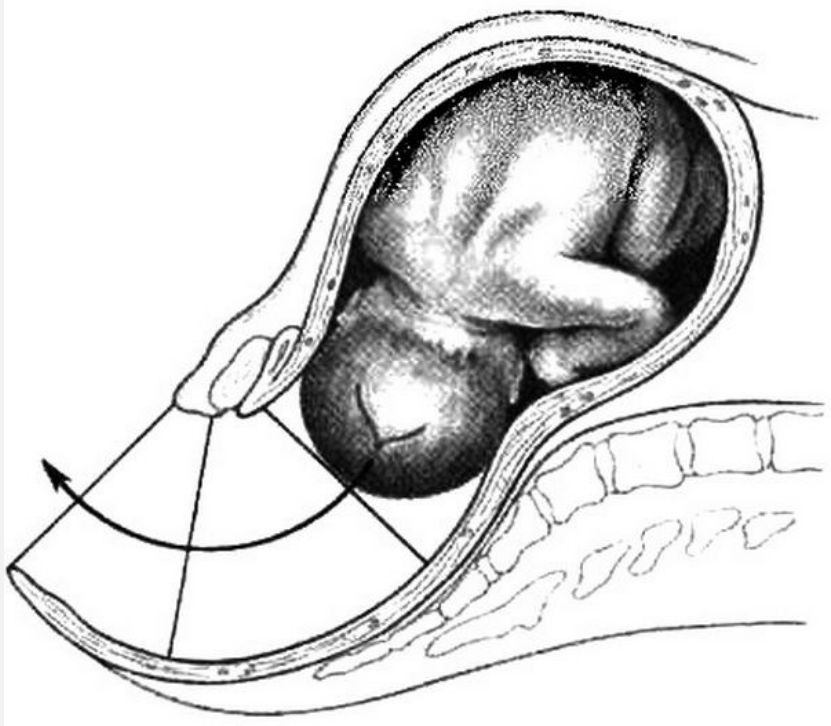

ТАЗОВОЕ ДНО

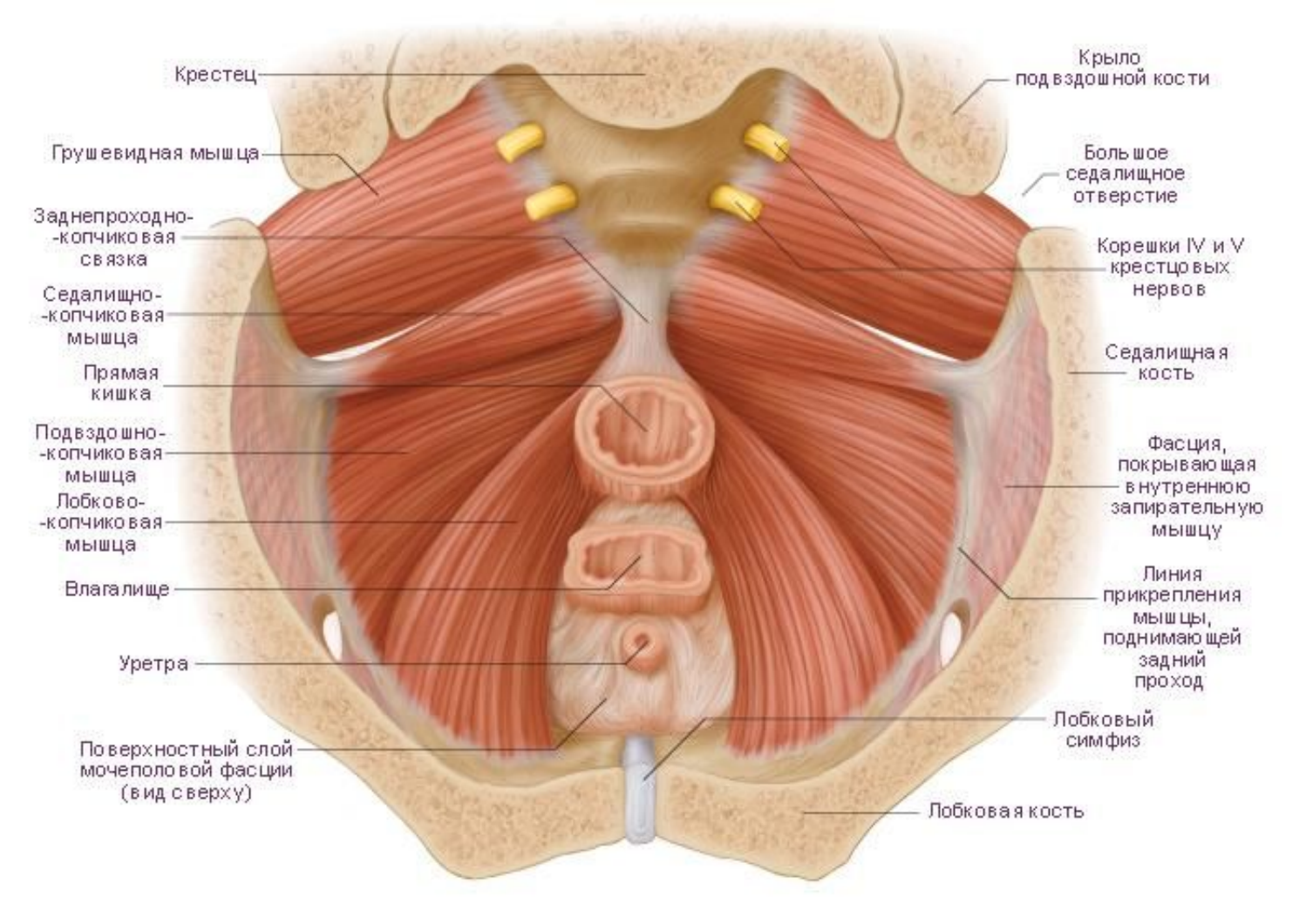
Крестец
Грушевидная мышца
Заднепроходно-
-копчиковая
связка
Седалищно-
-копчиковая
мышца
Прямая
кишка
Подвздошно-
-копчиковая
мышца
Лобково-
-копчиковая
мышца
Влагалище
Уретра
Поверхностный слой
мочеполовой фасции
(вид сверху)
Крыло
подвздошной кости
Большое
седалищное
отверстие
Корешки IV и V
крестцовых
нервов
Седалищная
кость
Фасция,
покрывающая
внутреннюю
запирательную
мышцу
Линия
прикрепления
мышцы,
поднимающей
задний
проход
Лобковый
симфиз
Лобковая кость

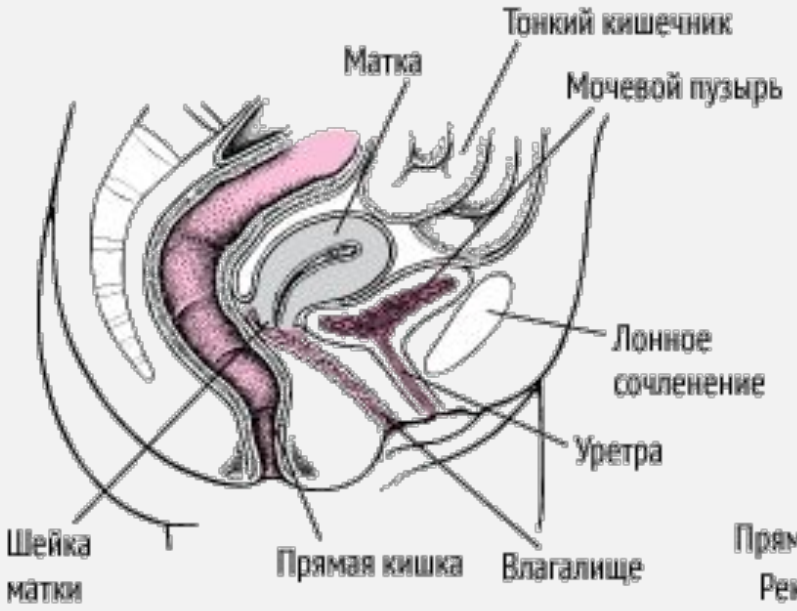

Норма

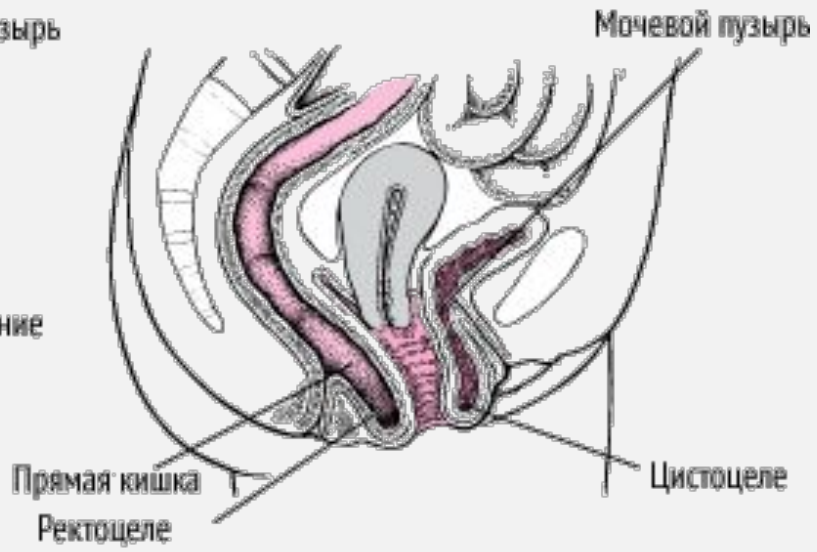

Ректоцеле и цистоцеле

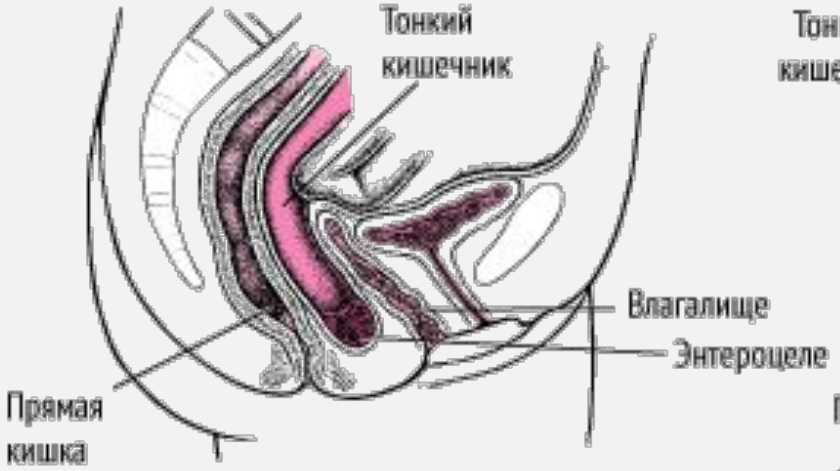

Энтероцеле

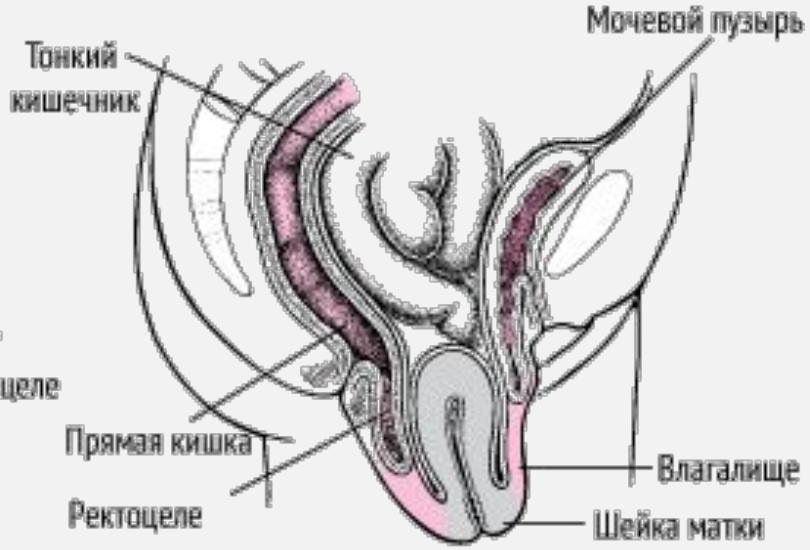

Опущение матки и влагалища

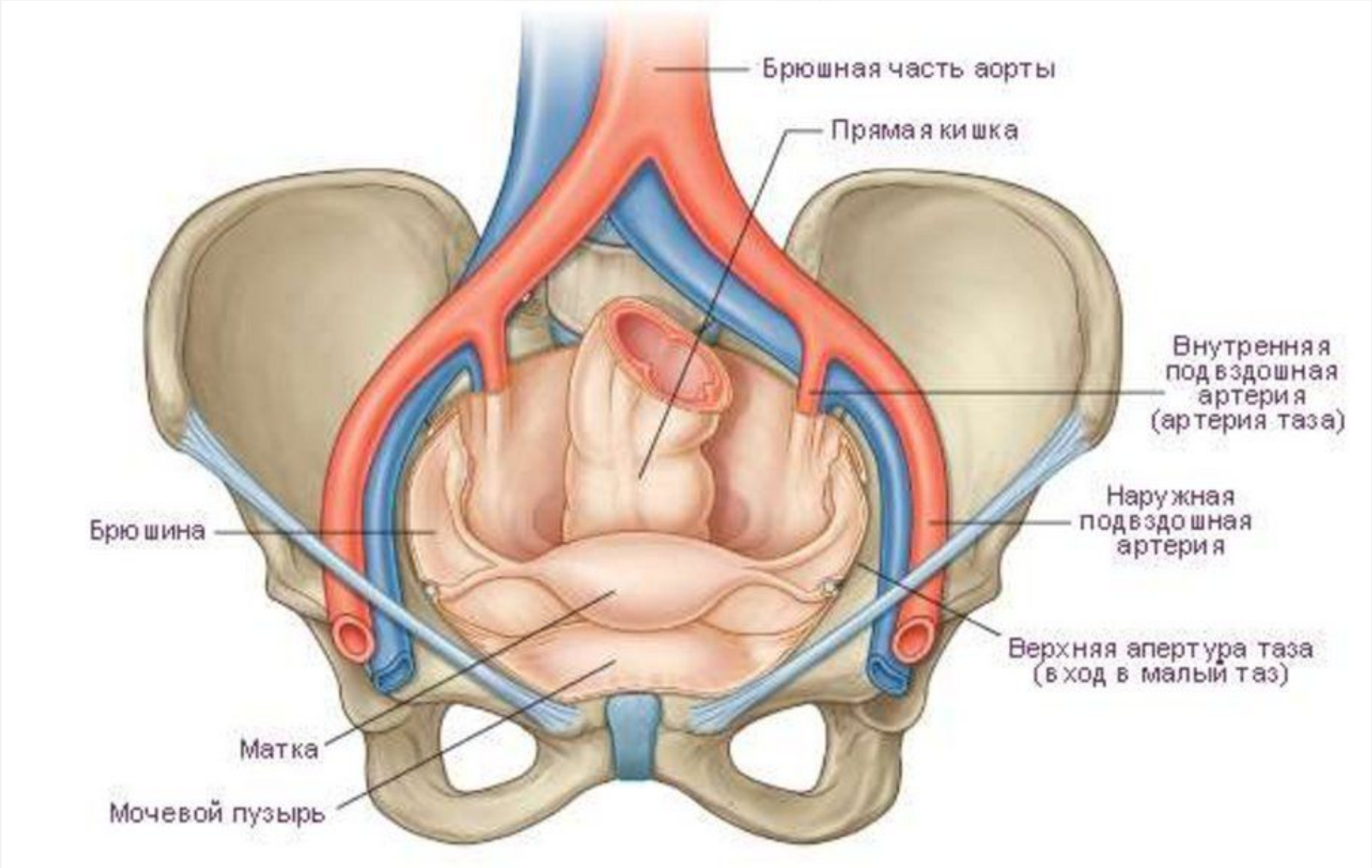
Брюшная часть аорты
Прямая кишка
Внутренняя подвздошная артерия (артерия таза)
Наружная подвздошная артерия
Брюшина
Верхняя апертура таза (вход в малый таз)
Матка
Мочевой пузырь

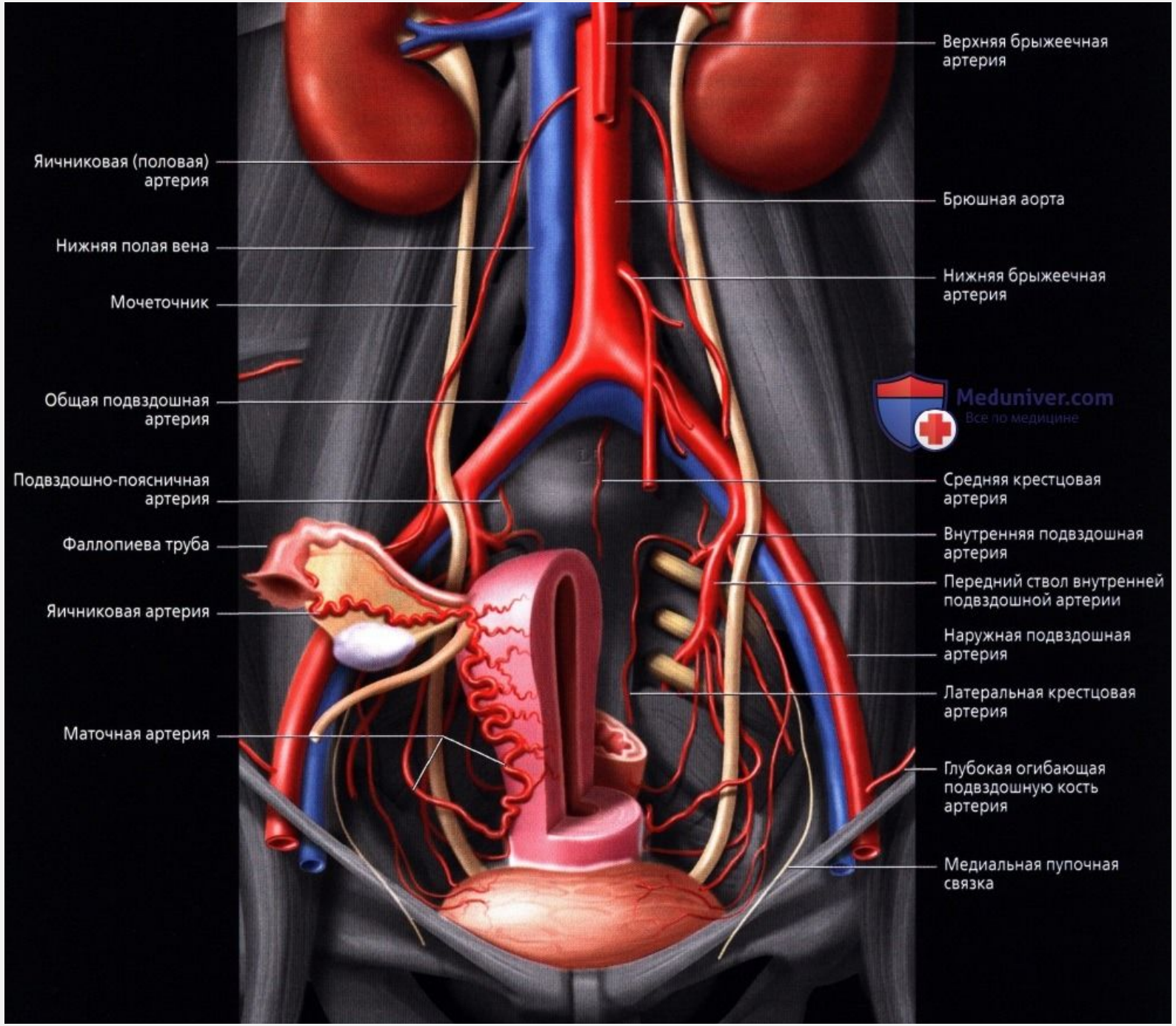
Верхняя брыжеечная артерия
Яичниковая (половая) артерия
Брюшная аорта
Нижняя полая вена
Нижняя брыжеечная артерия
Мочеточник
Общая подвздошная артерия
Meduniver.com
Все по медицине
Подвздошно-поясничная артерия
Средняя крестцовая артерия
Фаллопиева труба
Внутренняя подвздошная артерия
Передний ствол внутренней подвздошной артерии
Яичниковая артерия
Наружная подвздошная артерия
Латеральная крестцовая артерия
Маточная артерия
Глубокая огибающая подвздошную кость артерия
Медиальная пупочная связка

ПЛОД КАК ОБЪЕКТ РОДОВ

ПРИЗНАКИ ЗРЕЛОСТИ ПЛОДА

- Длина доношенного плода больше 47 см (при нормальном развитии не более 53 см).
- Масса плода больше 2500 грамм. Оптимальной является масса 3000-3600 грамм. При массе 4000 грамм и более ребенок считается крупным, при массе 5000 грамм и более – гигантским.
- О степени зрелости можно судить по плотности костей (по данным УЗИ плода, влагалищного исследования и при осмотре новорожденного).

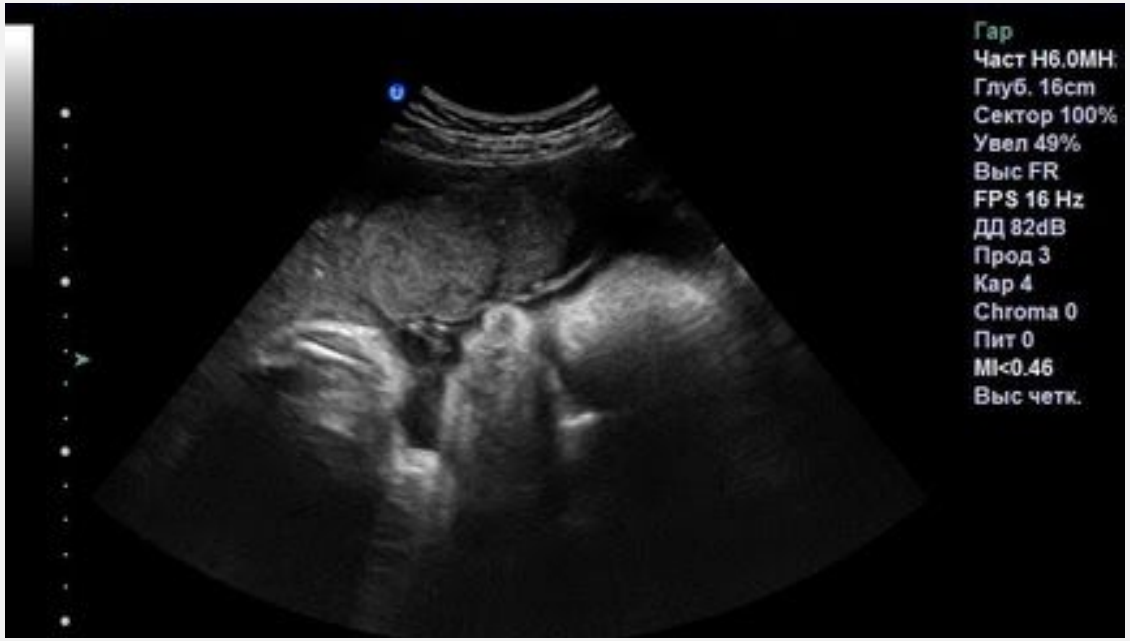

- Кожа зрелого новорожденного бледно-розового цвета, с хорошо выраженной подкожной жировой клетчаткой, множеством складочек, хорошим тургором и эластичностью, остатками сыровидной смазки (первородной; vernix caseosa), без малейших признаков мацерации.
- Длина волос на головке более 2 см, пушковые волоски короткие, ногти заходят за кончики пальцев. Ушные и носовые хрящи упругие.
- Грудка выпуклая, движения активные, крик громкий, тонус активный, рефлексы хорошо выражены, в том числе искательный и сосательный.
- Ребенок открывает глазки.
- Пупочное кольцо находится на середине расстояния между лобком и мечевидным отростком, у мальчиков яички опущены в мошонку, у девочек малые половые губы прикрыты большими половыми губами.

РАЗМЕРЫ ГОЛОВКИ ПЛОДА

- Малый косой размер (от подзатылочной ямки до переднего угла большого родничка) 9,5 см, окружность – 32 см
- Средний косой размер (от подзатылочной ямки до передней границы волосистой части головы) 10,5 см, окружность – 33 см
- Прямой размер (от переносья до затылочного бугра) 12 см, окружность 34 см
- Большой косой размер (от подбородка до наиболее выступающей части головки на затылке) 13-13,5 см, окружность 38-42 см
- Вертикальный размер (от верхушки темени до подъязычной кости) 9,5 см, окружность 32 см
- Большой поперечный размер (наибольшее расстояние между теменными буграми) 9,25 см
- Малый поперечный размер (расстояние между наиболее отдаленными точками венечного шва) 8 см

Кроме размеров головки учитывают **размер плечиков**, который в среднем равен 12 см, при окружности 34-35 см, а также **размер ягодичек**, который равен 9-9,5 см, при окружности 27-28 см.

ОСНОВНЫЕ ПОНЯТИЯ

- Большой сегмент головки – наибольшая окружность, которой она в процессе родов проходит через различные плоскости малого таза.
- Малый сегмент – любой сегмент головки, меньший по своему объему.
- Положение плода (situs) – отношение продольной оси плода к продольной оси матки (различают продольное, поперечное и косое положения)
- Позиция плода (position) – отношение спинки плода к правой или левой стороне матки (различают первую и второую позиции)
- Вид позиции (visus) – отношение спинки плода к передней или задней стенке матки (различают передний и задний вид)
- Предлежание плода (praesentatio) – отношение крупной части плода ко входу в малый таз

ЧЛЕНОРАСПОЛОЖЕНИЕ ПЛОДА

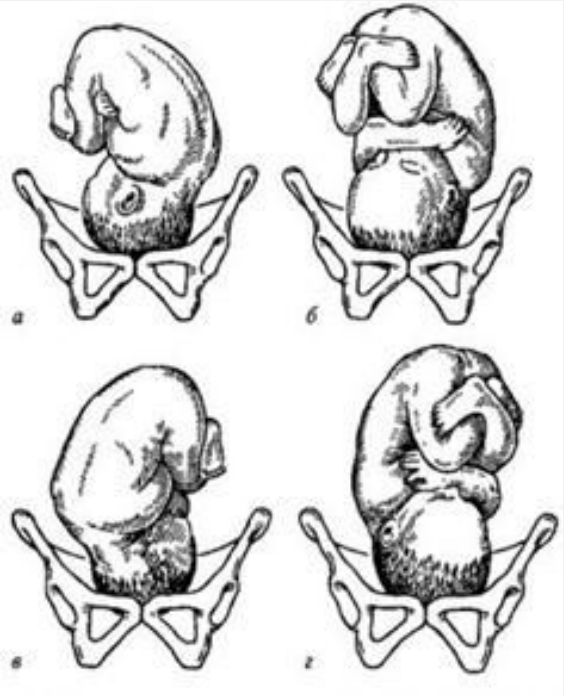

- Членорасположение плода (habitus) – отношение его конечностей к головке и туловищу.
- При типичном членорасположении туловище согнуто, головка наклонена к грудной клетке, ножки согнуты в тазобедренных и коленных суставах и прижаты к животу, ручки скрещены на грудной клетке.
- Движения плода приводят к кратковременному изменению положения конечностей, но не нарушают характерного членорасположения.

АСИНКЛИТИЗМ

- Вставление головки (synclitismus) – отношение стреловидного шва к симфизу и мысу крестца. Нормальное называют синклитичным.
- Асинклитизм – это аномалия положения головки во входе или в полости малого таза, при которой стреловидный шов отклонен от срединной линии таза кпереди или кзади. В этом случае одна из теменных костей находится ниже другой (внеосевое вставление головки).
- Переднетеменной асинклитизм (Негеле) – стреловидный шов приближен к мысу
- Заднетеменной асинклитизм (Литцманна) – стреловидный шов приближен к лону.

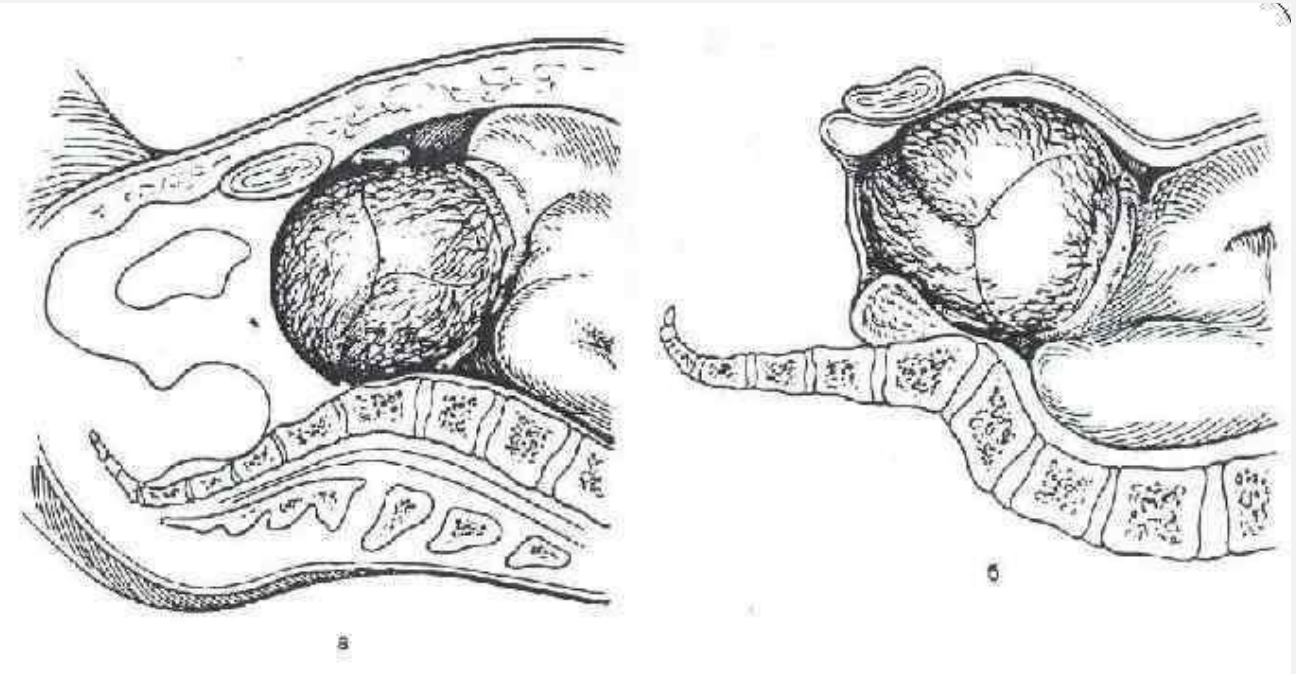

ОПРЕДЕЛЕНИЕ ПРЕДПОЛАГАЕМОЙ МАССЫ ПЛОДА

- Возможно при помощи УЗИ. Определяется бипариетальный размер (от виска до виска) головки, размеры конечности, и по этим данным компьютером рассчитывается вероятная масса плода.
- Без УЗИ и компьютера можно использовать формулу Лебедева-Жордания:
- Х (масса) = Ж х С, где
  Ж – окружность живота беременной;
  С – высота стояния дна матки, измеренная сантиметровой лентой.

СПАСИБО ЗА ВНИМАНИЕ!