Дополнительные методы обследования при кариесе зубов

Подготовил: Бийназаров Ж. Сд13-15

Проверила: Шайымбетова А. Р.

Обследование любого больного складывается из трех этапов:

- выяснение жалоб и анамнеза заболевания;
- исследование при помощи физических методов (осмотр, пальпация, перкуссия, аускультация);
- исследование при помощи специальных методов (лабораторные, рентгенологические).

При обследовании стоматологического пациента используются основные и дополнительные методы. К основным относятся: опрос, осмотр, зондирование, перкуссия, пальпация. К дополнительным – высушивание, окрашивание, использование специальных аппаратов для диагностики (рентген, ЭОД, лазерный прибор "Дагнодент"), лабораторные методы диагностики (микробиологическое, цитологическое, иммунологическое, биохимическое и др. исследования).

MyShared

Сбор данных **анамнеза жизни** включает:

- *аллергологический анамнез.*
- *анамнез общих заболеваний (наличие и диагноз).*
- *выявление факторов риска или отягощающих факторов:*

  -курение;

  -алкоголь;

  -наследственная предрасположенность.
- *Специальный анамнез* – заключается в опросе пациента о жалобах в
- челюстно-лицевой области.

Сбор жалоб и данных анамнеза стоматологических заболеваний.

- Большинство пациентов обращаются к врачу-стоматологу с жалобами на зубную боль или по поводу кровоточивости десен. Частыми причинами посещения стоматолога являются отломы или выпадения пломб, плохо функционирующие протезы, эстетические дефекты.
- Ответ на вопрос о начале и продолжительности зубных болей позволяет приблизительно разделить их на острые и хронические. **Пульсирующая боль** свидетельствует о проходящих в пораженных зубах гнойных воспалительных процессах, при этом применение холода часто снижает интенсивность боли. **Тупые боли и чувствительность при накусывании** указывают на поражение периодонтальной связки. **Боли от холодного, от химических раздражителей** (например, от сладкого за счет изменения осмотического давления) – говорят о наличии кариозного процесса.
- Кроме жалоб отмечаются привычки гигиенического ухода, питания, использования фторидов.

MyShared

- **Объективное обследование** включает в себя осмотр, перкуссию, пальпацию (основные методы) и ряд дополнительных методов.

MyShared

Определение стоматологического статуса

Стоматологическое обследование согласно рекомендациям ВОЗ состоит из экстраорального и интраорального осмотра.

- *Детальное исследование тканей периодонта*

Включает: оценку архитектоники полости рта, индексную оценку состояния тканей периодонта с помощью комплексного периодонтального индекса КПИ или периодонтального индекса CPITN, выявление и определение глубины периодонтальных карманов, утери зубодесневого прикрепления, наличия и величины рецессии десны, вовлечения фуркации, определение подвижности зубов;

Окрашивание

- Используется 2% раствор метиленового синего. Время аппликации – 3 минуты. Цвет зуба изменяется при наличии кариеса и зубных отложений. Окрашивание проводится с целью:
- Мотивации пациента;
- Определения гигиенических индексов;
- Дифференциальной диагностики кариеса и некариозных поражений;
- Определения эффективности профилактических мероприятий.

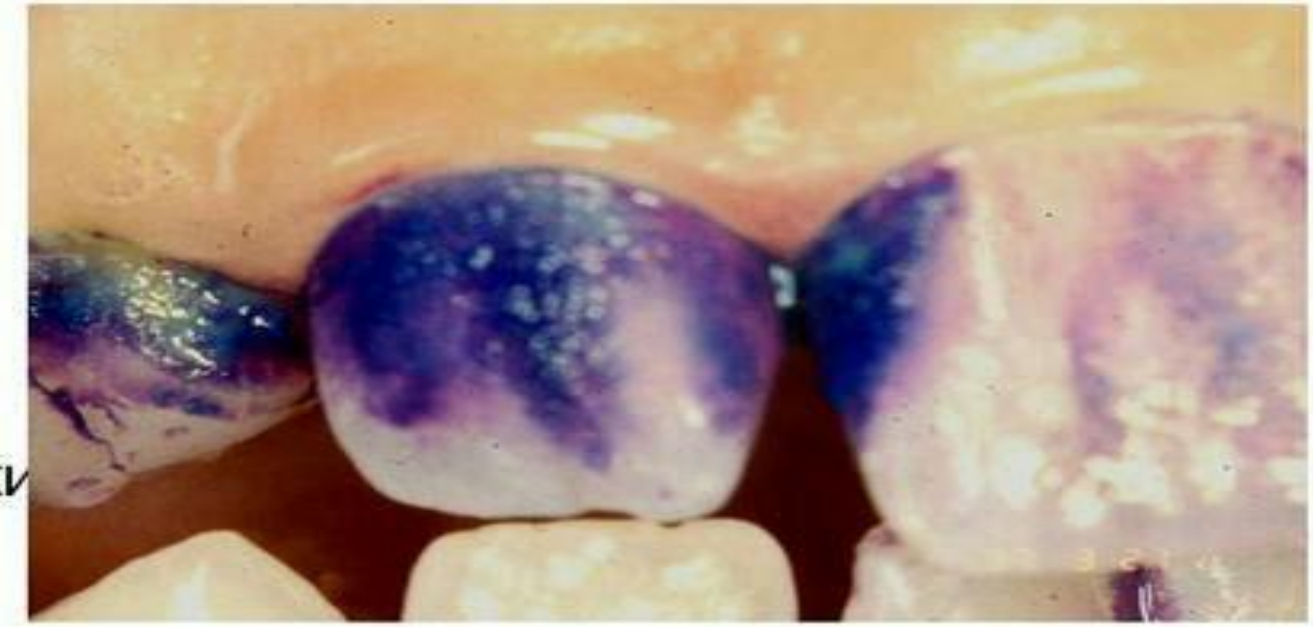

MyShared

Температурный тест.

- Тест с нагреванием. Для этого теста гуттаперчу нагревают над пламенем, пока она не станет мягкой и блестящей, но нельзя допускать, чтобы она дымилась (температура около 65,5 С). Разогретую гуттаперчу помещают на среднюю треть вестибулярной поверхности коронки.
- Тест с охлаждением. Для проведения этого теста лучше всего использовать хлорэтил, нанесенный на вату на палочке.
- Возможны 6 вариантов ответной реакции:
- 1. отсутствие реакции (некроз пульпы, хронический апикальный периодонтит или облитерация полости зуба в пожилом возрасте);
- 2. сразу преходящая реакция (здоровый интактный зуб, некариозные поражения, кариес);
- 3. быстропроходящая реакция (обратимые формы пульпита – гиперемия пульпы);
- 4. болевая реакция быстро возникающая от холодного, сохраняющаяся после прекращения действия раздражителей (острый пульпит).
- 5. болевая реакция быстро возникающая от горячего, сохраняющаяся после прекращения действия раздражителей, уменьшающаяся от холодного (острый гнойный пульпит).
- 6. болевая реакция медленно возникающая и нарастающая от температурных раздражителей, сохраняющаяся после прекращения действия раздражителей (хронические формы пульпитов).

MyShared

Специальные методы исследования

- электоодонтометрия;
- трансиллюминация;
- рентгенологические исследования;
- лабораторные методы исследования;
- лазерно-иммунофлюорисцентные методы исследования.

MyShared

- **Электроодонтометрия**- измерение минимальной силы тока, на которую «реагирует» пульпа или ткани периодонта.
- Применяют в случаях бессимптомного течения кариеса, для дифдиагностики с болезнями пульпы и
- апикального периодонтита.
- Методика
- Рубина Л.Г.

ПОРОГОВЫЕ ЗНАЧЕНИЯ СИЛЫ ТОКА В ЗАВИСИМОСТИ ОТ СОСТОЯНИЯ ПУЛЬПЫ ЗУБА

№	Нозологическая форма	Пороговые значения силы тока
1	Интактный зуб	2-6 мк А
2	Кариес	2-10 мк А
3	Гиперемия пульпы	12-18 мк А
4	Острый пульпит	20-30 мк А
5	Гнойный пульпит	30-60 мк А
6	Хронический пульпит	40-60 мк А
7	Хронический язвенный	60-90 мк А
8	Хронический гиперпластический	50-70 мк А
9	Некроз пульпы (сухой)	60-80 мк А
10	Некроз пульпы (влажный)	100 мк А
11	Хронический апикальный периодонтит	Более 100 мк А

MyShared

Рентгенологические исследования

Рентгендиагностика проводится:

- При наличии скрытых кариозных полостей;
- При травмах зубов, челюстей;
- Для определения глубины кариозного процесса, близости к пульпе зуба;
- Для дифференциальной диагностики кариеса и апикальных периодонтитов;
- Для установления типа патологического процесса в маргинальном и апикальном периодонте
- Для оценки качества эндодонтического лечения;
- Оценить эффективность лечения болезней периодонта

Виды рентгенологических исследований в стоматологии

- Прицельные дентальные снимки позволяют получить детальное изображение межзубных перегородок, области фуркации корней, периодонтальной щели; обнаружить патологические изменения костной структуры периодонта на самых ранних стадиях.
- Ортопантомография позволяет получить одномоментное изображение всей зубочелюстной системы как единого функционального комплекса, определить тип патологического процесса в периодонте, распространенность по глубине и протяжению; спланировать и оценить эффективность лечения.
- Bitewing-рентгенография (BWRh, Raper, 1920г) применяется для диагностики скрытого кариеса на апроксимальных поверхностях зубов.
- Регистрируются симметричные участки обоих челюстей с отображением коронок зубов и альвеолярного края верхней и нижней челюсти. Пленки размером 2,7 на 5,4 - специальный пленкодержатель с накусочной площадкой

MyShared

MyShared

Описание рентгеновского снимка.

- Для изучения мелких деталей ренгеновского снимка используют увеличительное стекло или флюороскопы.
- I этап – оценить качество рентгенснимка:
- удовлетворительный – контрастный, четкий, структурный, без проекционных искажений;
- неудовлетворительный – неконтрастный, нечеткий, с нарушением правил изометрии (укорочение или удлинение корней), наложении е изображения зубов;
- II этап – определить вид снимка (внутриротовой, внеротовой, панорамный).
- III этап – определить область и групповую принадлежность зубов.

- IV этап – детальное изучение на снимке каждого зуба
- положение, величину, форму коронки зуба, нарушение контуров, которые могут быть четкими, ровными или патологически измененными (уменьшенными, изъеденными);
- контуры полости зуба и корневого канала. В норме – четкие, ровные; патологически измененные – кариес, корневой канал не прослеживается из-за наличия пломбировочного материала, облитерация вследствие возрастных изменений и при врожденной патологии (болезнь Капдепона);
- структуру тени зуба: нормальная, патологически измененная, более плотная за счет пристеночных или свободно лежащих в полости зуба дектиклей;
- периодонтальную щель, которая в норме выглядит равномерной полоской просветления между цементом корня и кортикальной пластинкой лунки. При патологии возможно ее расширение или сужение.
- Определение костной структуры заснятой области, При этом анализируется состояние кортикальной пластинки межзубной, межкорневой перегородок, которая в норме выглядит тонкой непрерывной полоской. При патологии возможно ее склеротическое утолщение, деструкция с захватом прилегающего участка кости или прерыв узкой полоской просветления при переломе.
- Отличается структура кости, которая может быть без изменений, либо в состоянии анатомофизиологической перестройки (заращение лунки, атрофия челюсти); либо патологически измененной (атрофия альвеолярного отростка, остеопороз, деструкция, остеонекроз, секвестрация и т.д.). Контур нижнего края челюсти обычно четкий, ровный, гладкий. При патологических процессах становится неровным, изъеденным.

MyShared

Лазерная диагностика DIAGNOdent (KaVo, Германия)

- После предварительного очищения и высушивания поверхностей зубов применяется лазерное флуоресцентное устройство. Прибор содержит лазерный диод (длинна волны 650 нм), как активирующее световое устройство и фото-диод, комбинированный с длиннофокусным фильтром, как обнаружитель.
- Активирующий свет пропускается при помощи оптического волокна (пучок из 9 волокон) на зуб и, собираясь концентрически вокруг него, помогает обнаружению кариозного очага. Длиннофокусный фильтр абсорбирует обратно возбуждение и передает длинноволновое флуоресцентное свечение.
- Цифровой дисплей прибора показывает максимальную интенсивность флюоресценции (в единицах по отношению к калибровочному стандарту) в момент исследования.
- Прибор имеет конический фиброоптический наконечник (насадку) для обнаружения фиссурного кариеса и цилиндрическую насадку для обнаружения кариеса на гладких поверхностях

MyShared

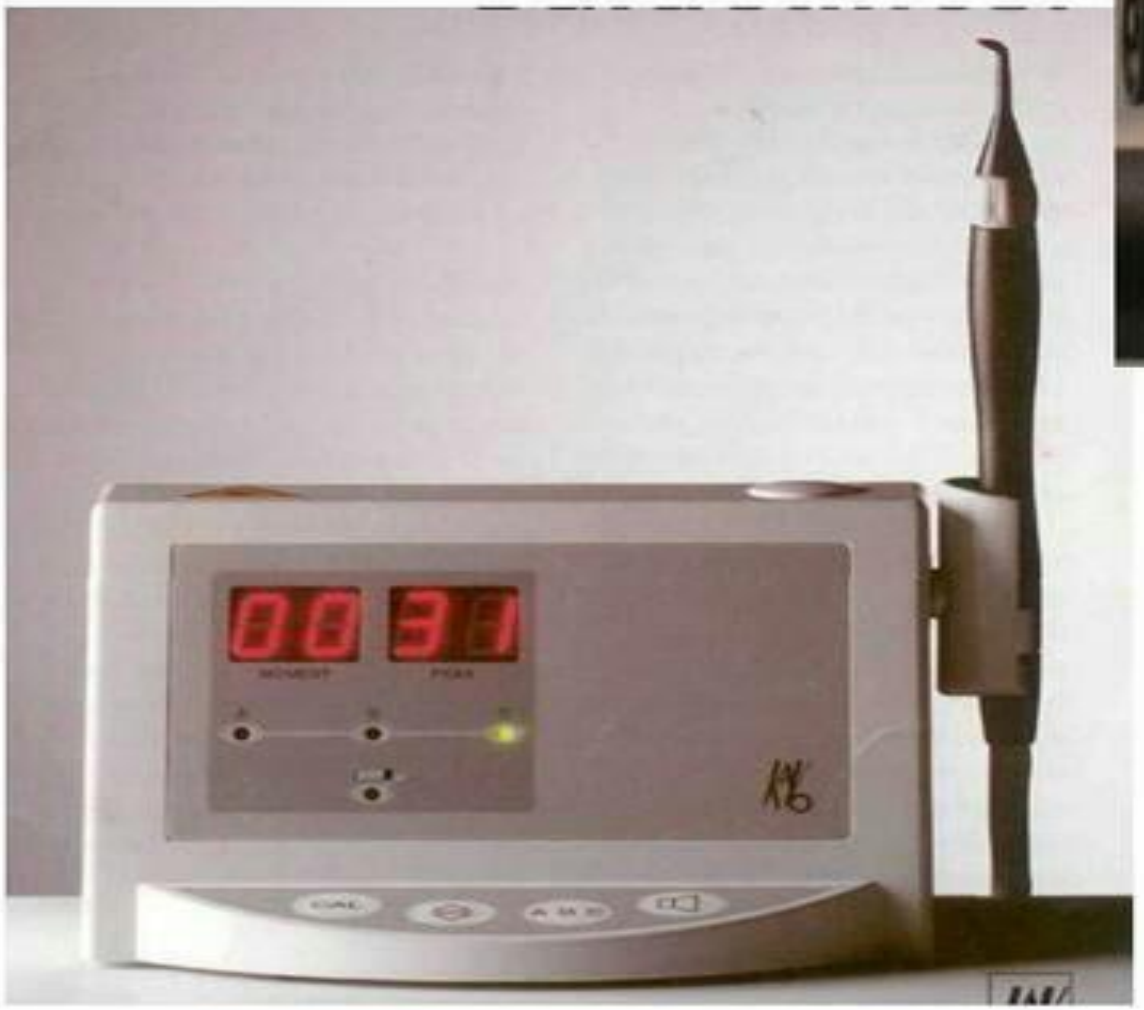



Лазерный прибор DIAGNOdent с насадками

MyShared

- **Реография** – бескровный метод исследования кровоснабжения органов и тканей, основанный на регистрации изменений сопротивления тканей при прохождении через них тока высокой частоты. Используется для изучения микроциркуляции мягких тканей при пластических операциях, костной ткани при гнойно-воспалительных процессах и травме.

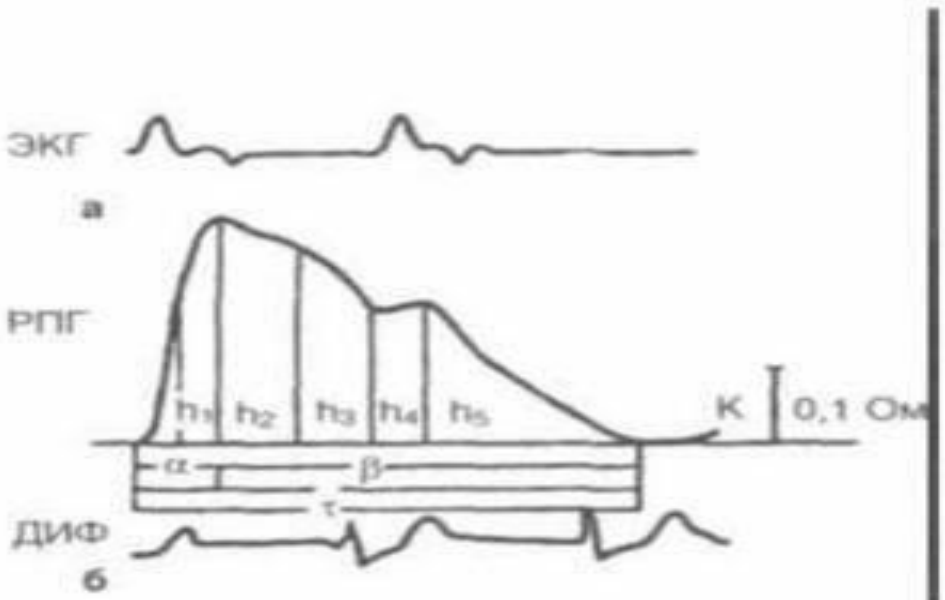

MyShared

- **Полярография** – электрохимический метод изучения окислительно-восстановительных пр оцессов, т.е. трофики и репаративных свойств тканей. Исследование для оценки степени тяжести воспалительных процессов, контроля за назначенным лечением, прогноза возможных осложнений.

MyShared

Лабораторная диагностика

Проводится для выявления патогенных микроорганизмов при болезнях периодонта и заболеваниях СОПР. Анализируется состав зубного налета, содержимое периодонтальных карманов. Различают следующие методы диагностики:

- Бактериологическое исследование с последующей бактериологической дифференцировкой и типизацией микроорганизмов, изучаются культуры бактерий.
- Микроскопическое исследование с использованием световых микроскопов. Содержимое периодонтальных карманов рассматривается в темном поле или применяется фазово-контрастная микроскопия (хорошо выявляются спирохеты).
- Молекулярно-биологические методы исследования (Polymerase Chain Reaction PCR метод и метод гибридизации). Исследуются не живые бактерии, а молекулы бактерий, упрощена процедура взятия и транспортировки материала. Очень точный, но дорогостоящий метод.
- При заболеваниях СОПР производится забор материала с языка, слизистой щек, с элементов поражения и других участков. Материал исследуется на дисбактериоз, кандидоз, туберкулез, сифилис. При сифилисе – бледная трепонема со дна язвы, при туберкулезе микобактерия туберкулеза, при язвенно-некротических поражениях – фузобактерии, спирохеты.
- Цитологическое исследование проводится при заболеваниях СОПР. Мазок-отпечаток, мазок-соскоб, осадок промывной жидкости.
- Туберкулезная язва – в мазке гигантские клетки Лангханса; опоясывающий лишай – в мазках везикулярной жидкости, окрашенных по Морозову или Романовскому-Гимзе, – гигантские клетки с эозинофильными внутриядерными включениями

MyShared

Зубная формула. Индексы кариеса.

Методы стоматологического осмотра. Алгоритм обследования.

MyShared

Запись зубной формулы

- **Клиническая:**

Для постоянного прикуса

8 7 6 5 4 3 2 1	1 2 3 4 5 6 7 8
8 7 6 5 4 3 2 1	1 2 3 4 5 6 7 8

Для временного прикуса

Y 1Y 111 11 1	1 11 111 1Y Y
Y 1Y 111 11 1	1 11 111 1Y Y

MyShared

Запись зубной формулы

- ВООЗ:

Для постоянного прикуса

18 17 16 15 14 13 12 11 | 21 22 23 24 25 26 27 28

пр ——————————————— лев.

48 47 46 45 44 43 42 41 | 31 32 33 34 35 36 37 38

Для временного прикуса

55 54 53 52 51 | 61 62 63 64 65

———————————————

85 84 83 82 81 | 61 62 63 64 65

MyShared

Запись зубной формулы

- ВООЗ:

Для определения состояния зуба применяются следующие обозначения:

С – кариес

Р – пульпит

Pt – периодонтит

П – пломба

К – коронка

Н – искусственный зуб

MyShared

Запись зубной формулы

- Анатомическая

Обозначены поверхности зубов

MyShared

Индекс КПУ

- Отражает интенсивность кариеса
- *Индекс* **кп** *(кариес, пломба)* для интенсивности кариеса во временном прикусе
- *Индекс* **КПУ** (кариес, пломба, удаленный зуб) - для интенсивности кариеса в постоянном прикусе
- *Индекс* **КПУ +кп** -для интенсивности кариеса в период смешанного прикуса
-

MyShared

Индекс КПУ
у 12-летних детей

Средний КПУ	Уровень интенсивности
0 – 1,1	Очень низкий
1,2-2,6	Низкий
2.7-4,4	средний
4,5- 6,5	Высокий
Более 6,6	Очень высокий

MyShared

Индексы гигиены полости рта

Индекс Грина-Вермильона (ОНИ) (1964)

- Окрашивается губная поверхность 6 1 | 4 зубов верхней челюсти и язычная поверхность 4 |1 6 зубов нижней челюсти. Подсчет ведется на основании площади окрашиваемой поверхности: 0 - отсутствие окрашивания зубного налёта;
- 1 - зубной налет покрывает не более 1/3 поверхности коронки;
- 2 - зубной налет покрывает от 1/3 до 2/3 поверхности коронки;
- 3 - зубной налет покрывает более 2/3 поверхности коронки зуба.
- Индекс является усредненной оценкой в области всех исследуемых зубов.
- Интерпретация значений индекса Грина-Вермильона: 0-1 – хорошее гигиеническое состояние полости рта; 1-2 – удовлетворительное; 2-3 – плохое.

MyShared

Индексы гигиены полости рта

Индекс гигиены по Федорове-Володкиной (1971)

- **Раствором Шиллера-Писарева смазывают вестибулярные поверхности нижних фронтальных зубов. В зависимости от количества налета поверхность зуба окрашивается с разной интенсивностью. Количественную оценку проводят по пятибальной системе:**
- **1 балл - коронка не окрашивается;**
- **2 балла - окрашивается 1/4 поверхности коронки;**
- **3 балла - окрашивается 1/2 поверхности;**
- **4 балла - окрашивается 3/4 поверхности;**
- **5 баллов - окрашивается вся коронка.**
- **Расчет производят по формуле:** $К_{ср.} = \frac{\text{сумма показателей}}{\text{количество зубов (6)}}$
-
-
- **В норме гигиенический индекс не должен превышать 1,1-1,3 балла.**

MyShared

Индексы гигиены полости рта

Silness-Loe

- **Раствором**

MyShared

Индексы состояния тканей пародонта

PMA (Parma, 1960)

Папиллярно-маргинально-альвеолярный (PMA) индекс позволяет судить о распространенности и тяжести гингивита. Индекс выражали в абсолютных цифрах – среднее значение у всех обследованных зубов. Подсчет индекса производится следующим образом: 0 - отсутствие воспаления;

- **1 - воспаление десневого сосочка;**
- **2 - воспаление десневого края;**
- **3 - воспаление альвеолярной десны.**

MyShared

Индексы состояния тканей пародонта

Проба Шиллера-Писарева (И.А.Новик, 1967)

Проба Шиллера-Писарева основана на выявлении гликогена в десне, содержание которого резко увеличивается при хроническом воспалении.

Методика:После высушивания десну смазывают раствором Шиллера-Писарева (йода кристаллического - 1г, йодида калия - 2г, дистиллированной воды - до 40 мл) и определяют интенсивность окраши вания:

1 балл - отсутствие окрашивания;

2 балла – светло-коричневое окрашивание;

3 балла – темно-коричневое окрашивание;

Проба Ш-П = сумма оценок каждого зуба Х на число обследованных зубов

MyShared

Индексы состояния тканей пародонта

Проба на кровоточивость

Оценку кровоточивости десен проводят при зондировании пуговчатым зондом десневой бороздки. Различают три степени кровоточивости:

1 - при зондировании появляется капля крови;

2 - при зондировании появляется струйка крови;

3 - спонтанная кровоточивость.

Проба на кровоточивость = $\frac{\text{сумма оценок каждого зуба}}{\text{число обследованных зубов}}$

MyShared