


Одесский государственный медицинский
университет
Кафедра стоматологии детского возраста

**Особенности медикаментозной
обработки корневых каналов у детей
при хроническом гранулирующем
периодонтите постоянных зубов с
несформированными корнями.**



Цель

Целью нашей работы явилось повышение эффективности лечения хронического гранулирующего периодонтита в постоянных зубах с несформированными корнями у детей, максимальная стерилизация корневых каналов таких зубов.

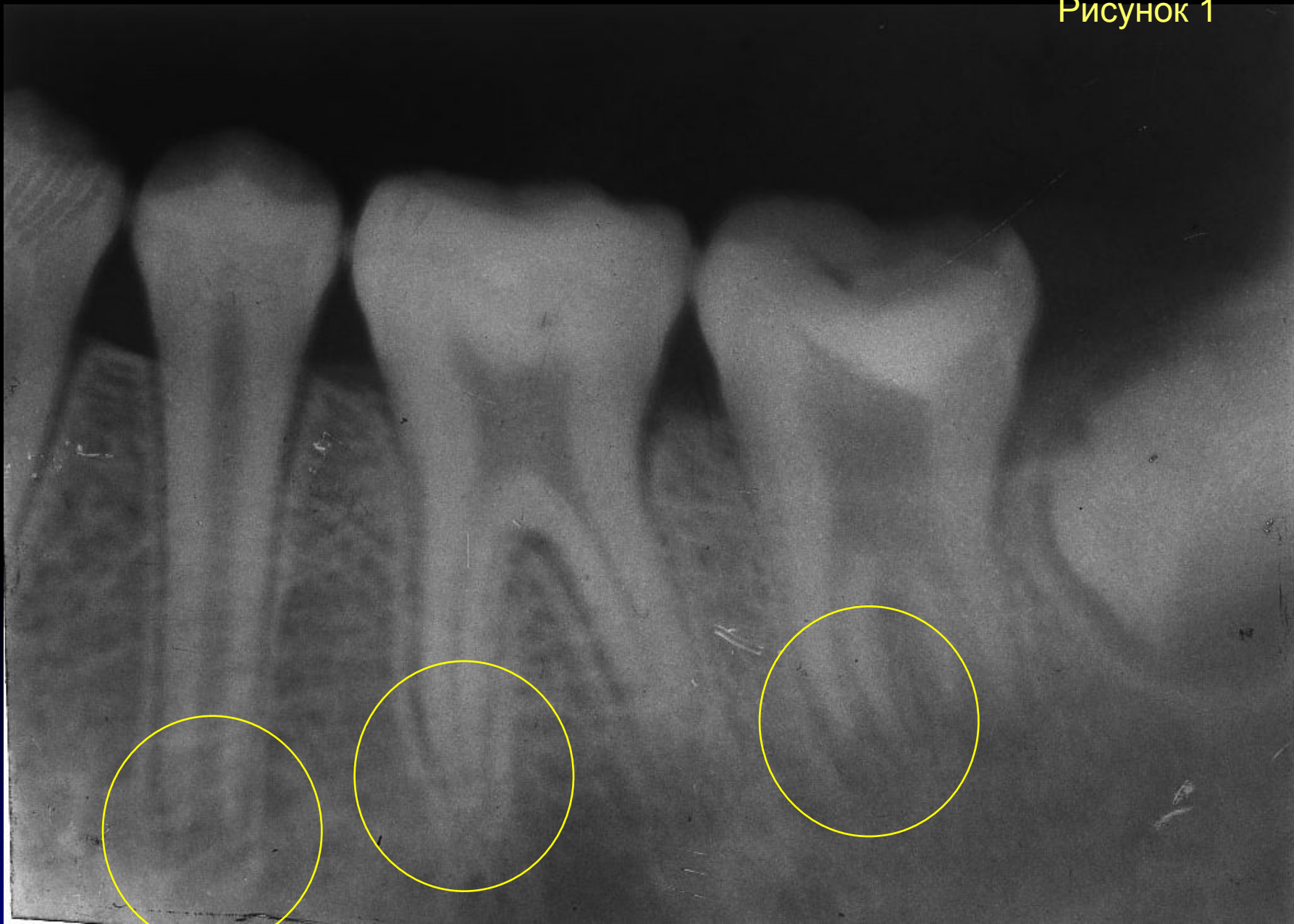
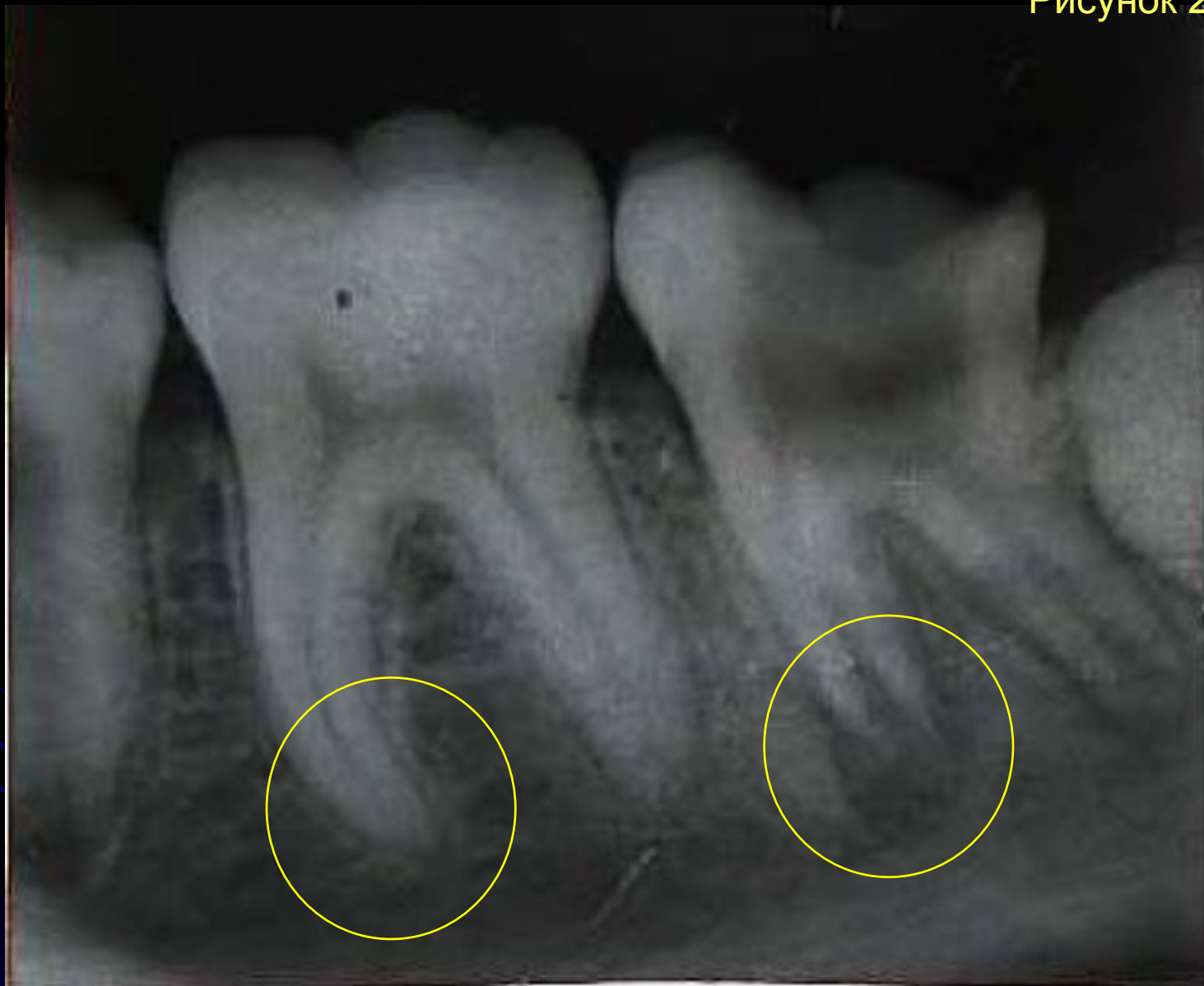
Рисунок 2



Материалы и методы

Под наблюдением находилось 44 ребенка в возрасте от 7 до 13 лет.

Все дети были разделены на 2 группы:

-**Основная** 25 детей

-**Контрольная** 19 детей

Методика лечения:

препарирование кариозной полости; раскрытие полости зуба; удаление распада коронковой пульпы; разработка устьев корневых каналов; удаление гнилых масс, дренаж периодонта; механическая обработка стенок корневых каналов файлами 35-50; ирригация каналов антисептическими растворами.

Первое посещение

Детям контрольной группы – медикаментозная обработка корневых каналов 3% раствором гипохлорита натрия.

Детям основной группы - медикаментозная обработка «периодонтальной жидкостью» (пред. Деньга О.В. И соавт. (1978)) состав: состав: 100мл димексида, 10 капсул рифампицина, 30 мг преднизалона; все смешивается и добавляется фурацилин до 1:5000 до объема 250 мл.

Второе посещение

Контрольная группа: Обработка корневых каналов антисептиками, высушивание бумажными штифтами. в корневых каналах оставляли влажные турунды смоченные раствором микроцида.

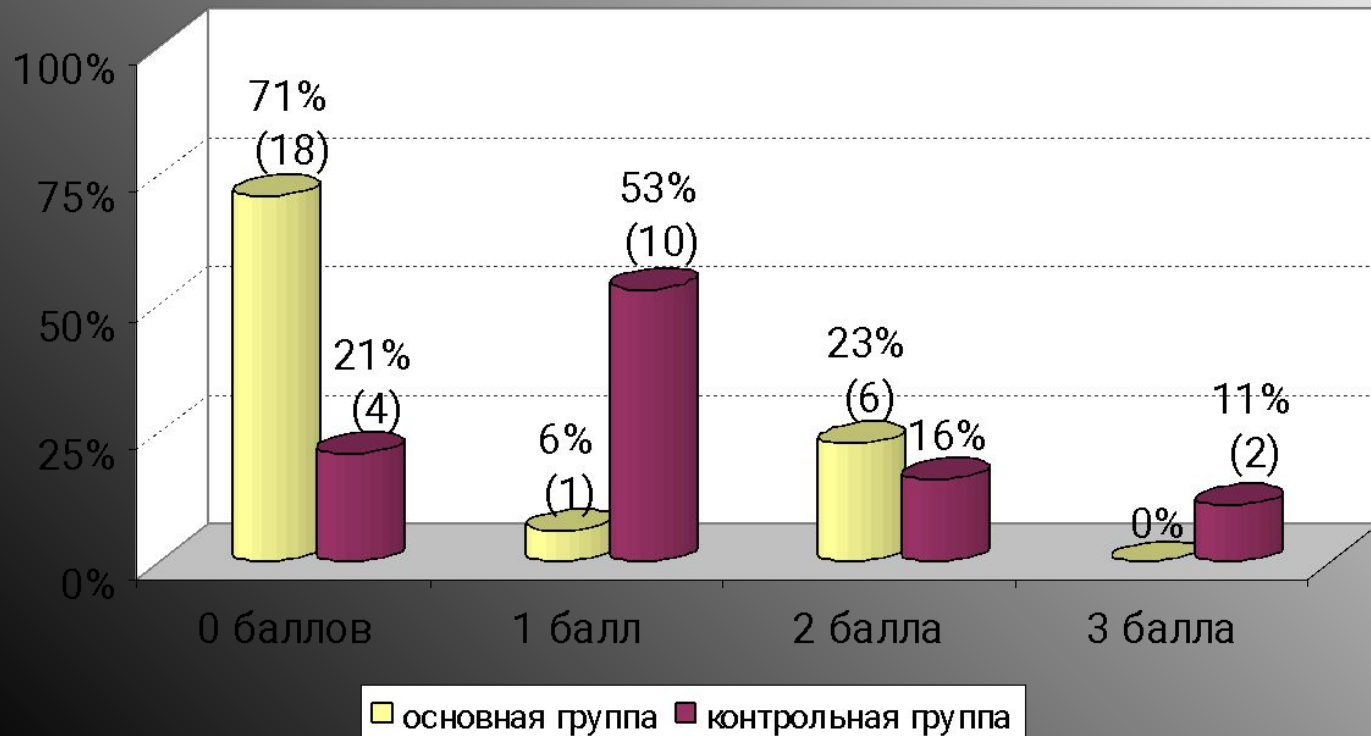
Основная группа: Обработка корневых каналов антисептиками, высушивание бумажными штифтами, в корневых каналах оставляли сорбент АУТ-М, смоченный раствором микроцида.

Все зубы закрывали герметической повязкой из дентин-пасты на 48 часов. Далее проводился анализ эффективности медикаментозной обработки корневых каналов и приступали к проведению дальнейших этапов лечения.

Таблица оценки результатов

Количество баллов	Критерии оценки
0 баллов	Жалоб на боль нет, перкуссия безболезненна, осложнения отсутствуют.
1 балл	Жалоб на боль нет, незначительная болезненность при перкуссии зуба.
2 балла	Жалобы на боль при жевательной нагрузке на зуб, перкуссия зуба безболезненна.
3 балла	Сильная боль при жевательной нагрузке на зуб, перкуссия зуба болезненна.
4 балла	Постоянная боль, отек мягких тканей по переходной складке, нарастание воспалительных явлений в тканях периодонта

Сравнительная оценка результатов применения различных средств для медикаментозной обработки корневых каналов постоянных зубов с несформированными корнями у детей, %, чел.



ВЫВОДЫ

Таким образом, использование для медикаментозной обработки корневых каналов постоянных зубов с несформированными корнями у детей «периодонтальной жидкости» в сочетании с сорбентом является эффективным методом и может быть использовано на подготовительном этапе лечения зубов с хроническим периодонтитом у таких пациентов.