ЗАДАЧА

Больная 55 лет. Постменопауза 3 года. Не наблюдалась гинекологом в течение последних 5 лет. Обратилась с жалобами на увеличение живота, тупые боли в правой половине живота, похудание, отсутствие аппетита, общую слабость.

Объективно: живот увеличен в размерах, имеет куполообраную форму. При пальпации определяется опухолевидное образование, исходящее из малого таза и доходящее верхним полюсом до пупка. Скопление жидкости в брюшной полости.

Бимануально: Пальпируется конгломерат опухоли безболезненной, малоподвижной, имеющей тугоэластическую, местами неравномерную консистенцию. Матка и придатки отдельно не пальпируются. Стенки таза свободны.

В зеркалах: Слизистая влагалища и шейки матки без видимых изменений.

При УЗИ - обнаружено округлое образование, исходящее из правых придатков

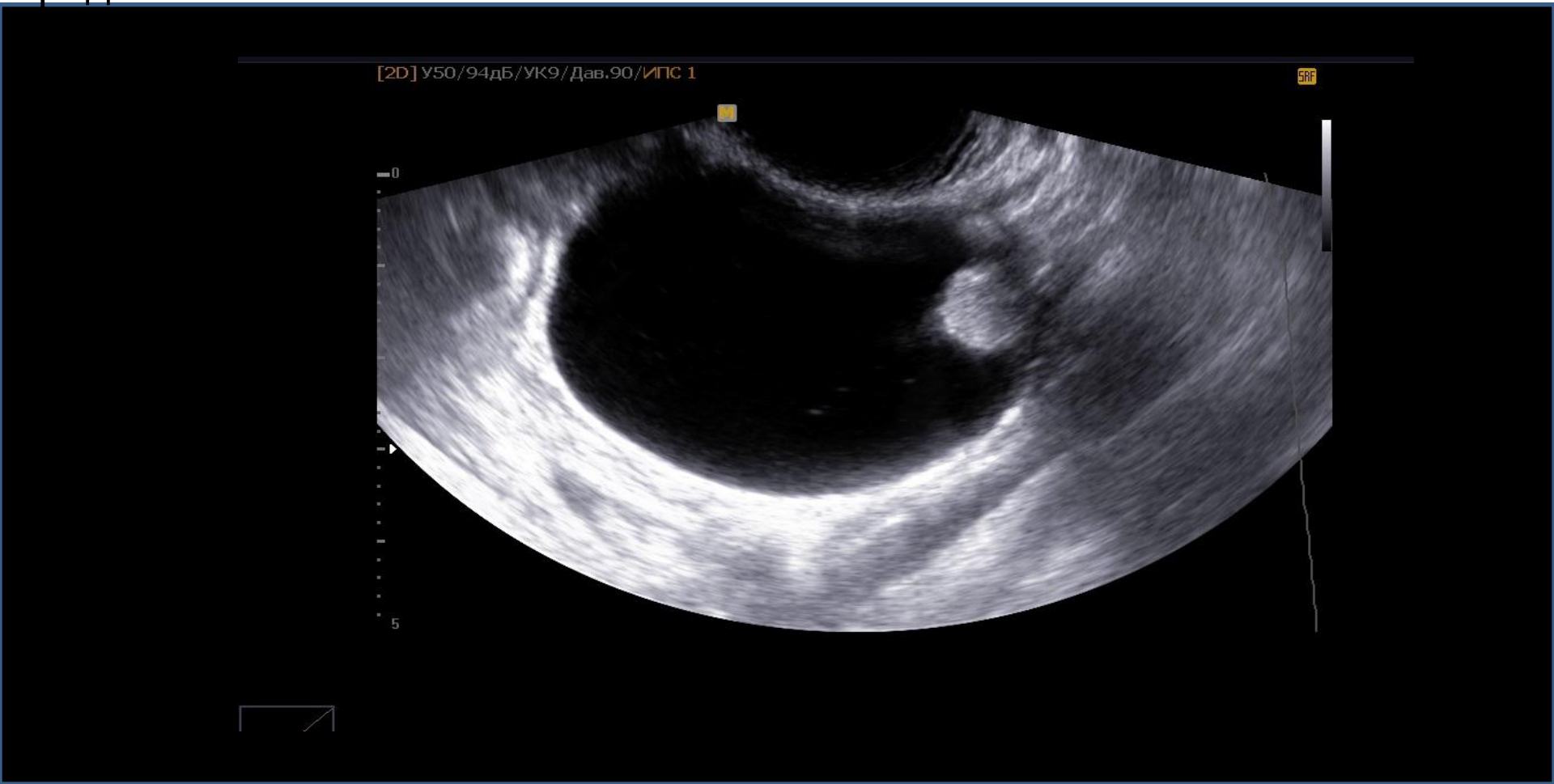

ВОПРОСЫ :

1. Предположите диагноз
2. Назначьте дополнительное обследование

3. Это серозная папиллярная цистаденокарцинома. Назначьте лечение

ОТВЕТЫ

1) Серозная папиллярная цистаденокарцинома.

2) 1. Пункция брюшной полости через задний свод влагалища (цитологическое исследование пунктата брюшной полости и исследование асцитической жидкости).

2. ОАК, ОАМ, анализ крови на онкомаркер СА-125

3. Рентгенография органов малого таза и грудной клетки

4. МРТ брюшной полости

5. Кульдоскопия и/или диагностическая лапароскопия

3) Экстирпация матки с придатками с обеих сторон и удаление большого сальника. В дальнейшем адъювантная химиотерапия с использованием препаратов платины (цисплатин и др.)