НИС «Введение в нейролингвистику»

Нейроанатомия и Нейрофизиология

1 курс ФиПЛ

2022 учебный год

Проф. Гронская Наталья Эдуардовна, ngronskaya@hse.ru

Преп. Антонова Наталья Юрьевна,natalie.eskadron@gmail.com

Нервная система

Центральная НС

- Головной мозг
- Спинной мозг

Периферическая НС:

- **Соматическая** - обеспечивает движение
- **Вегетативная** - регулирует функционирование внутренних органов
  - ***Симпатическая НС*** – расходует энергию
  - ***Парасимпатическая НС*** –сохраняет энергию

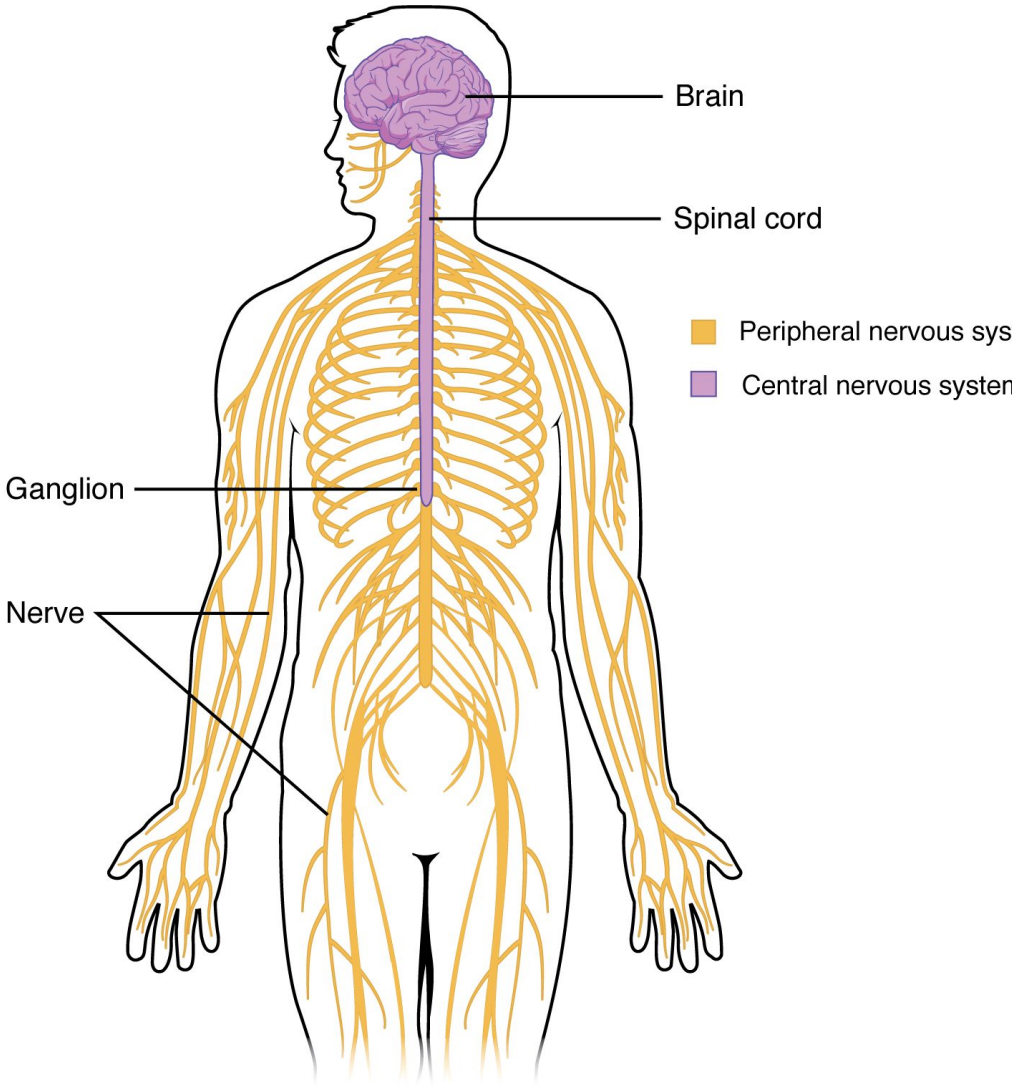

Головной мозг человека

- Весит около 1,2 -1,5 кг (примерно 2% от массы тела)
- Самый большой мозг среди млекопитающих в отношении к общей массе тела
- Содержит ≈100 миллиардов **нейронов**
- Задействует примерно 20% крови и кислорода, потребляет 20% энергии организма
- Мозг активен даже в состоянии покоя
- Развивается до 20 (30-40) годов
- Нехватка кислорода в течение 5-10 минут приводит к некрозу мозговой ткани

Нейрон

Электрически возбудимая клетка, которая предназначена для приёма извне, обработки, хранения, передачи и вывода вовне информации с помощью электрических и химических сигналов.

Строение нейрона

- Тело нейрона (сома)
- Дендриты: Получают информацию, обычно несколько, короткие, ветвятся
- Аксон: Передаёт информацию, обычно один, мало ветвится.
- Синапс (место контакта двух нейронов)

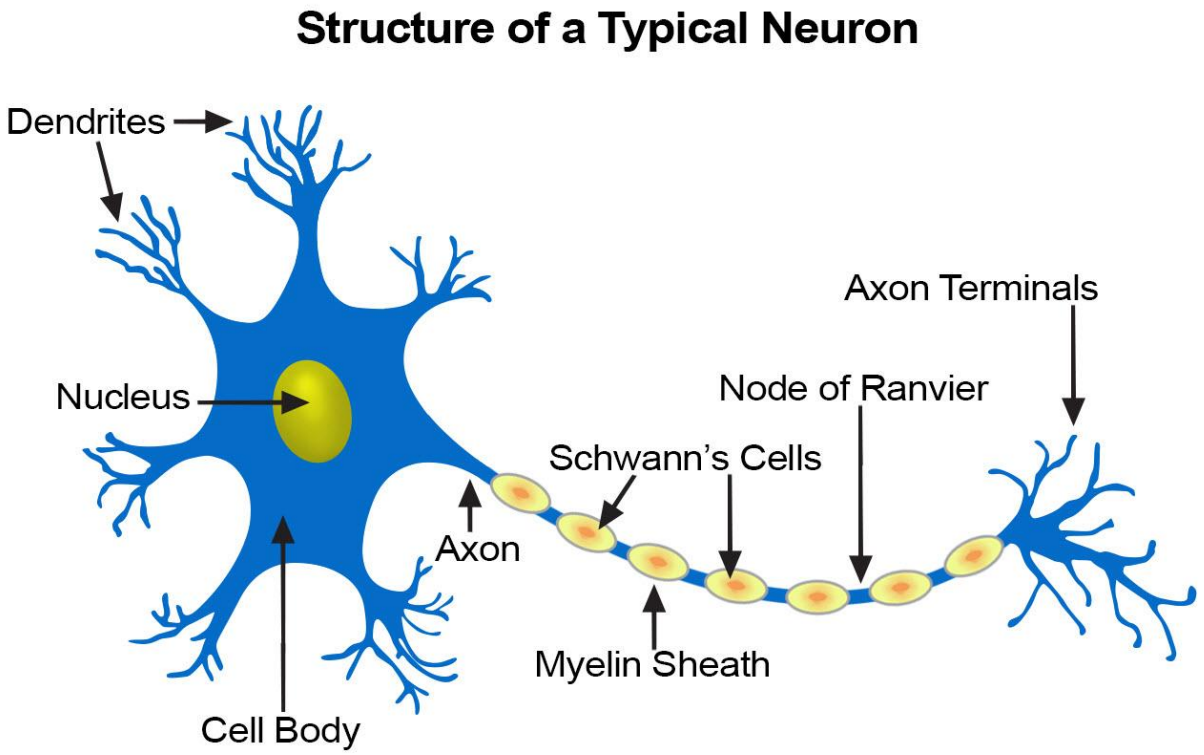

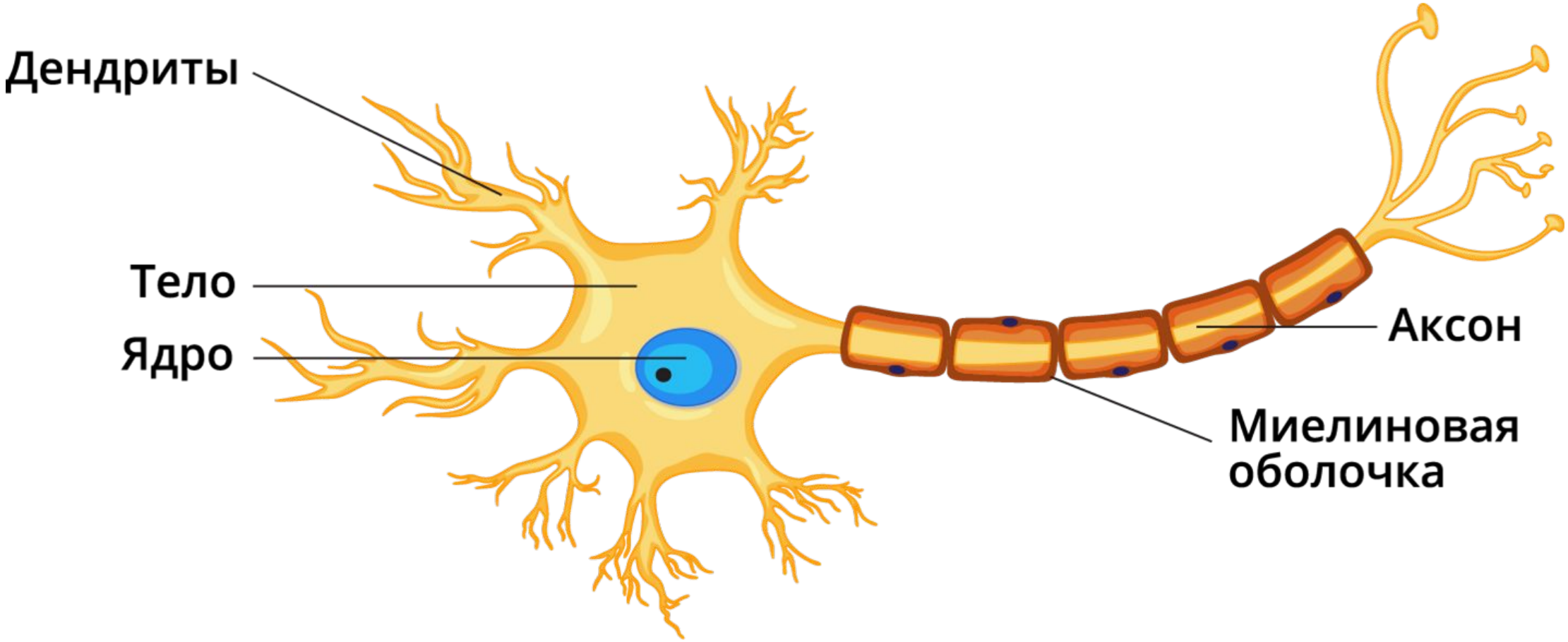
Дендриты
Тело
Ядро
Аксон
Миелиновая оболочка

Си́напс — место контакта между двумя нейронами или между нейроном и получающей сигнал эффекторной клеткой.

Нервы передают электрические сигналы в одном направлении — от отсылающего импульсы аксона одной нервной клетки (нейрона) на принимающие импульсы дендриты следующей нервной клетки.

В контактных точках между нервными клетками (синапсах) аксон выделяет очень маленькие количества веществ, обеспечивающих передачу химическим путем (нейромедиаторов).

Нейромедиаторы активируют рецепторы на дендритах следующей нервной клетки для выработки нового электрического тока.

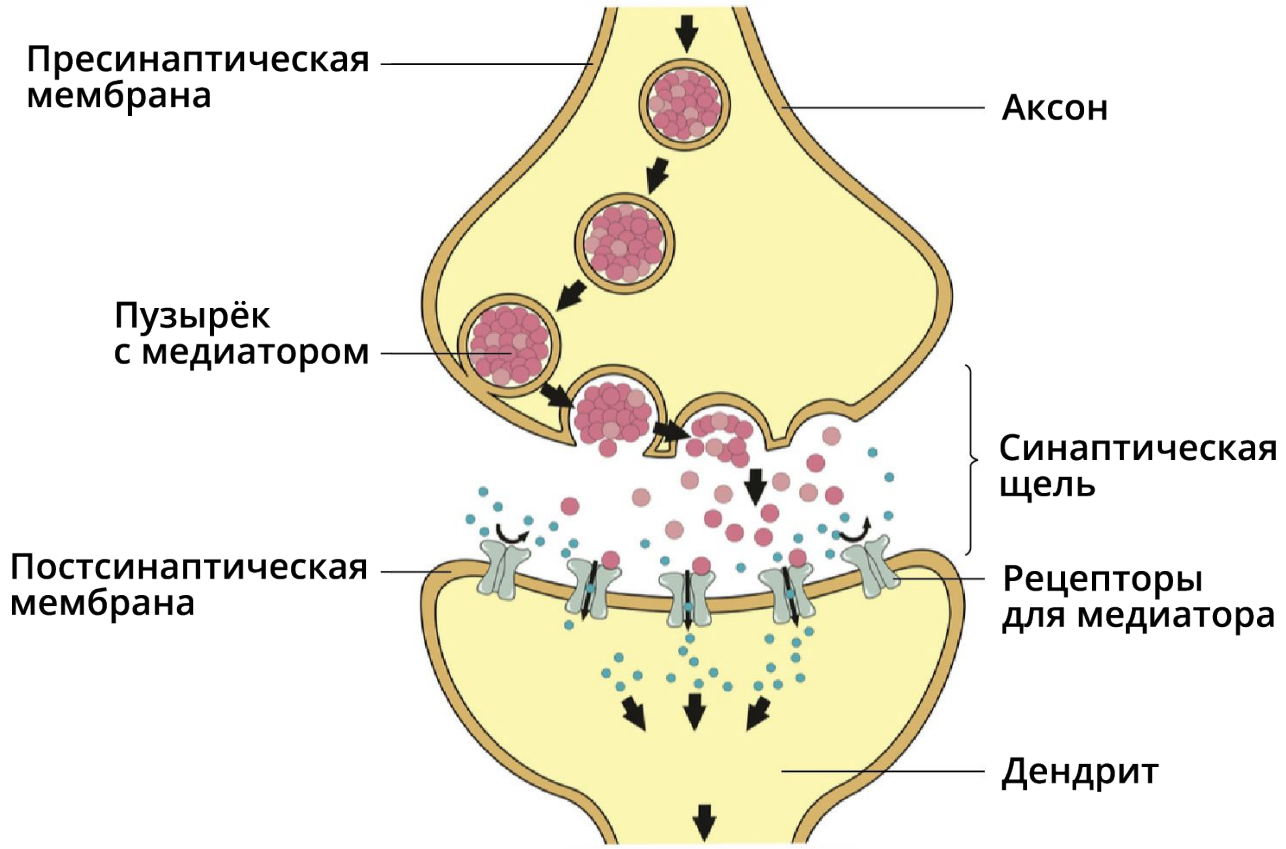

Типы нейронов

- По строению

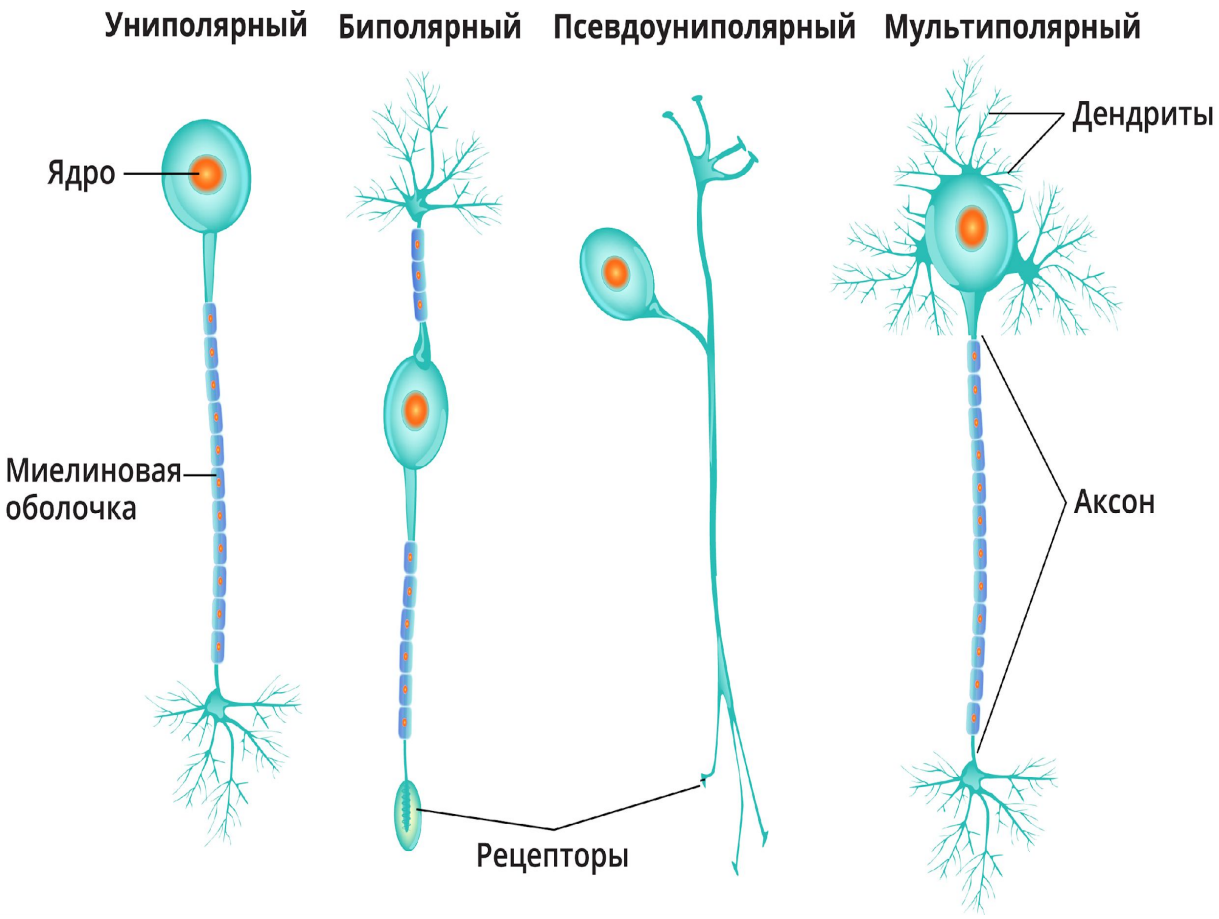

- По функциям

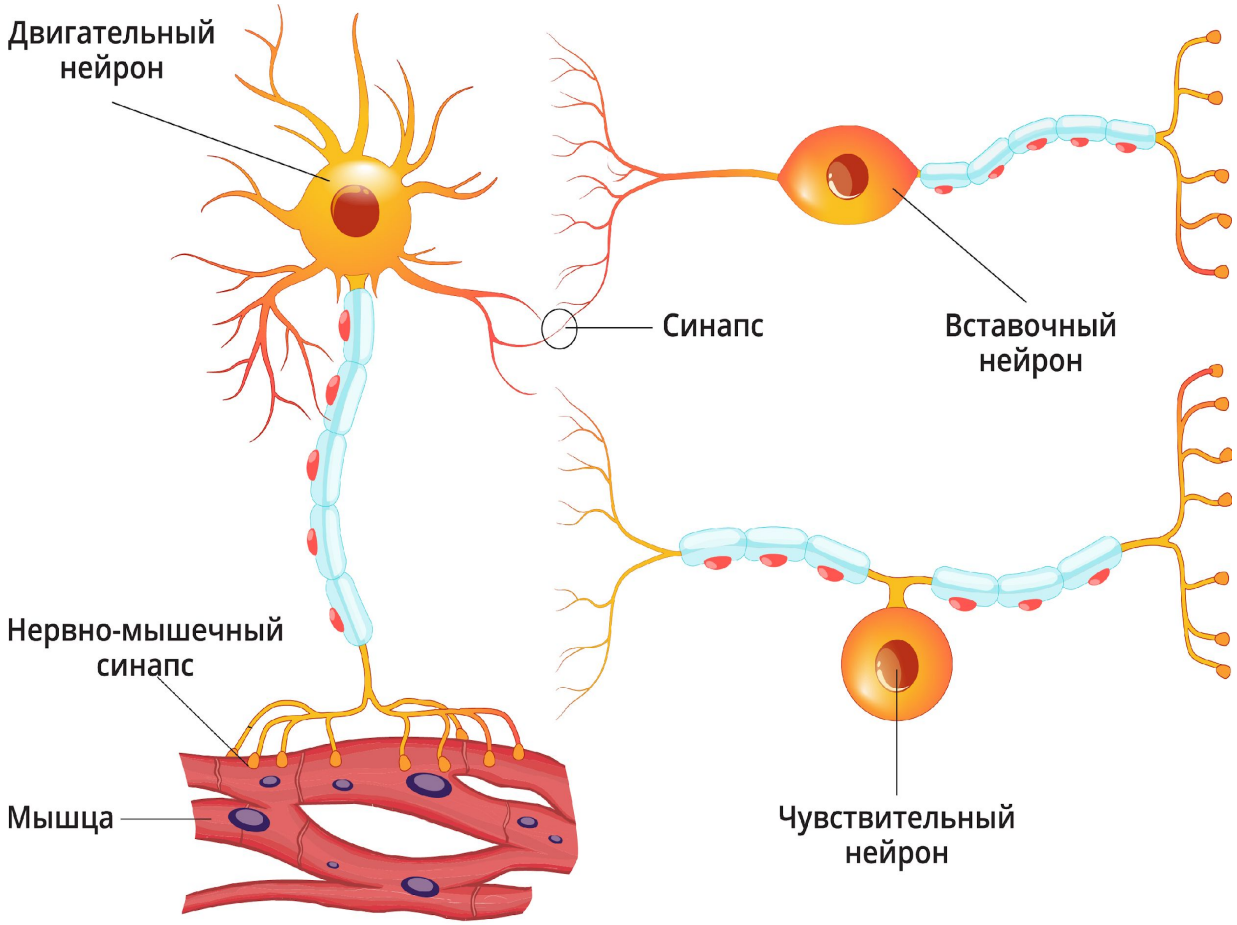

Что ещё есть в мозге?

Нейроглия (глия) – защищает нейроны, составляет около 40% объёма ЦНС

- Астроцит (питание, очистка, поддержка нейронов)
- Олигодендроцит (покрытие миелином аксонов ЦНС, поддерживающие и соединяющие функции)
- Микроглия (имунный ответ, удаление отходов и поддержание гомеостаза нейрона)
- Шванновская клетка (покрытие миелином аксонов ПНС)
- Эпендимоцит (покрытие желудочков ГМ и части СМ)

Спинномозговая жидкость

- Механическая и иммунологическая защита мозга

Белое вещество (аксоны)

Серое вещество (тела + дендриты)

Отделы ГМ по онтогенезу

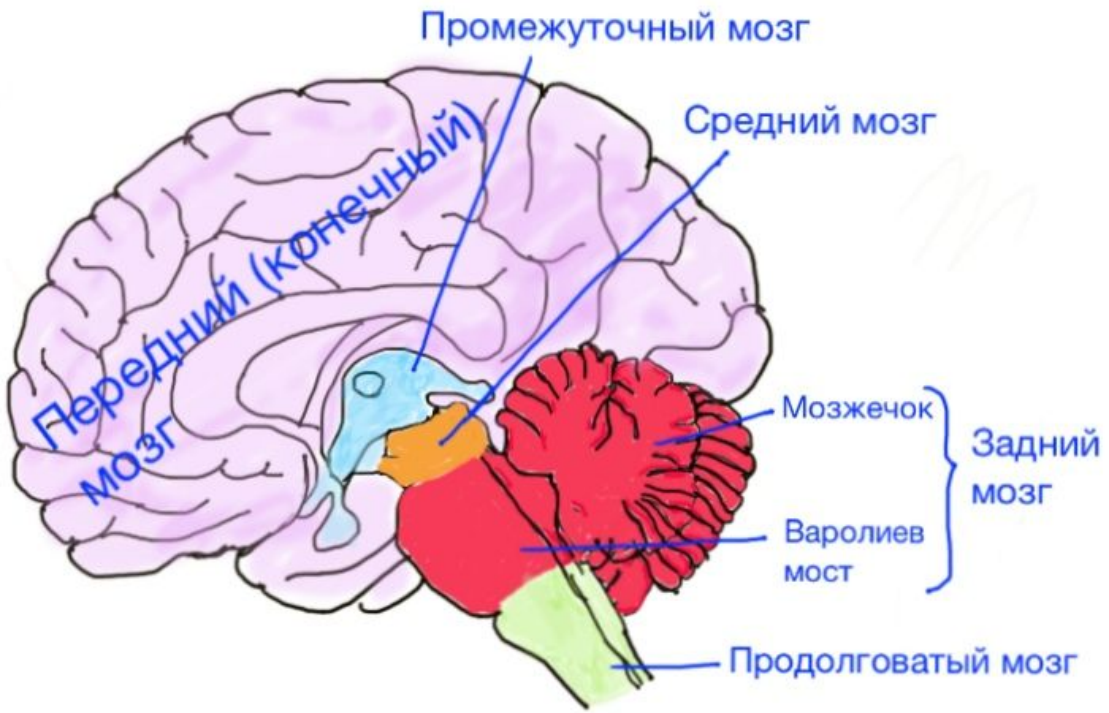

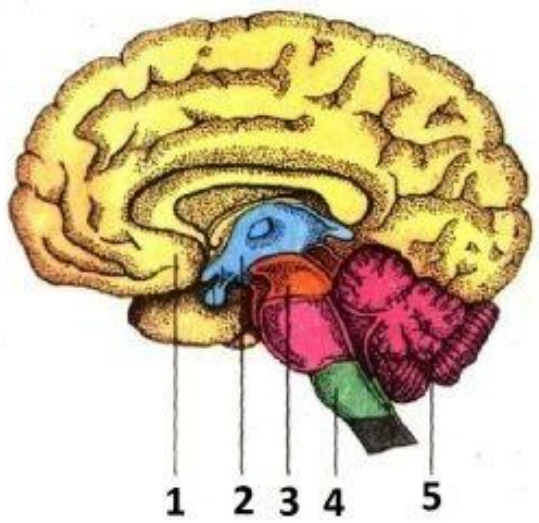

1 Конечный мозг
2 Промежуточный мозг
3 Средний мозг
4 Продолговатый мозг
5 Задний мозг

Задний мозг

- Продолговатый мозг (myelencephalon)

Нижняя часть ствола мозга

поддержка кровообращения и дыхания

Рефлекторные функции

Проводящие функции

- Задний мозг (metencephalon)

Мост, мозжечок

Регуляция движений, когнитивные функции, ориентация в пространстве (мозжечок)

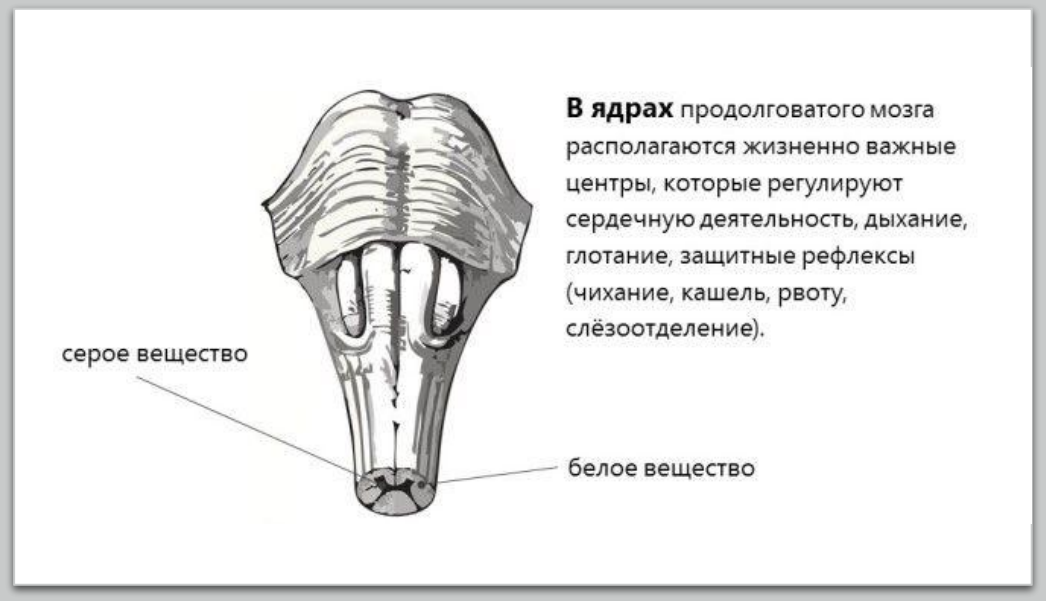

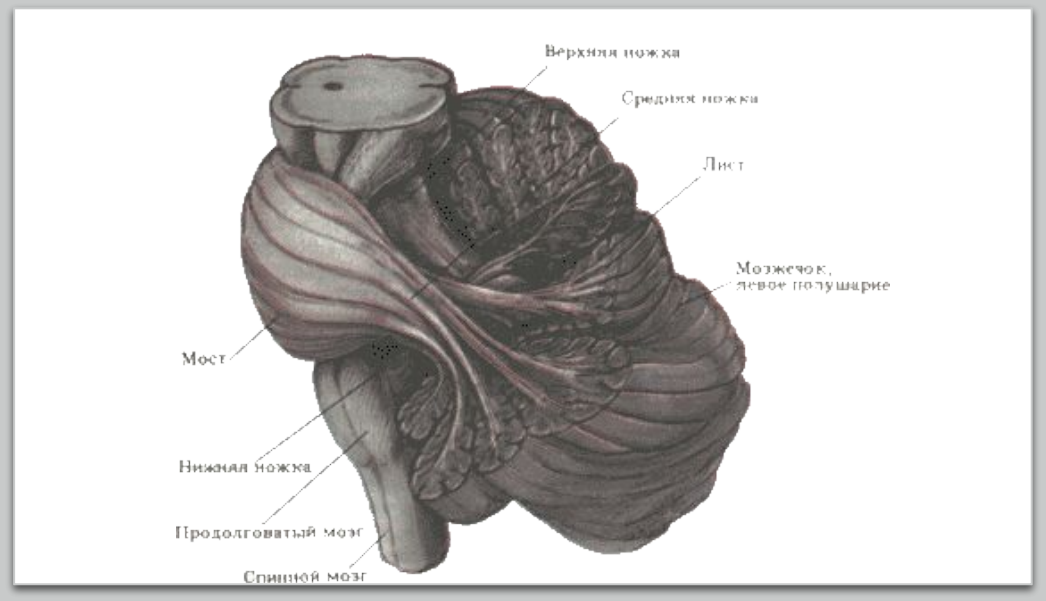

Средний мозг

- Средний мозг (mesencephalon)
Срединные структуры
- Обработка первичной зрительной и слуховой информации, регуляция актов жевания и глотания, тонус мышц, мотивация, движение тела

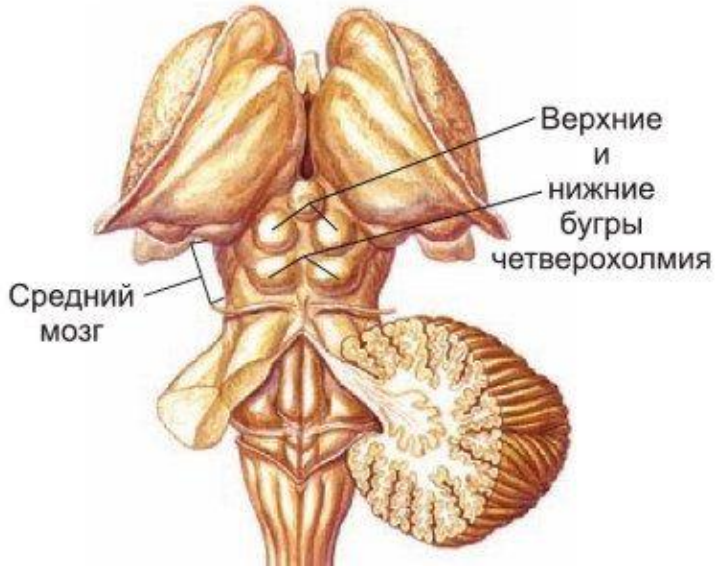

Передний мозг

• Промежуточный мозг (diencephalon)Таламус, гипоталамус

Через этот отдел проходит вся информация из нижележащих отделов ГМ в большие полушария

Гипоталамус -регуляция вегетативной НС (центр нейроэндокринной системы)

Таламус –перераспределение информации от органов чувств

• Конечный мозг (telencephalon) Лимбическая система, базальные ядра, кора больших полушарий

Высшие психические функции – язык, мышление, эмоции, память, зрительная пространственная ориентация…..

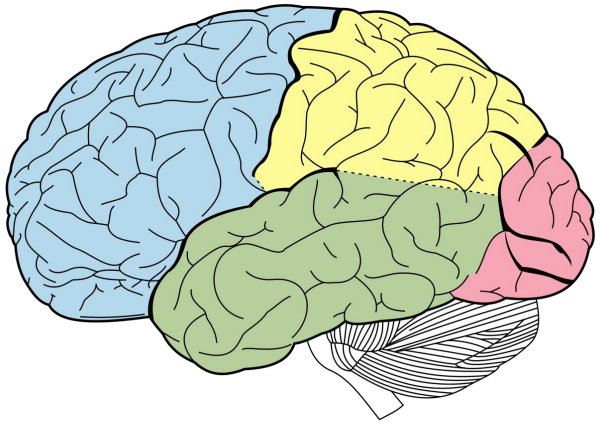

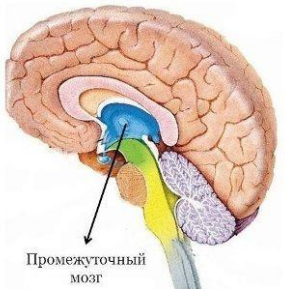

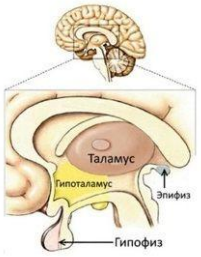

Анатомическая терминология

Anterior (передний) – к передней части

Posterior (задний)– к задней части

Superior (верхний)– к верхней части

Inferior (нижний)– к нижней части

Medial (медиальный) – к середине

Lateral (латеральный) – к краю

Proximal (проксимальный) –к телу

Distal (дистальный) – от тела

External (внешний) – вовне

Internal (внутренний) –внутрь

Ventral (вентральный) – к животу

Dorsal (дорсальный) – к спине

Rostral (ростральный) – к «клюву»

Caudal (каудальный) – к «хвосту»

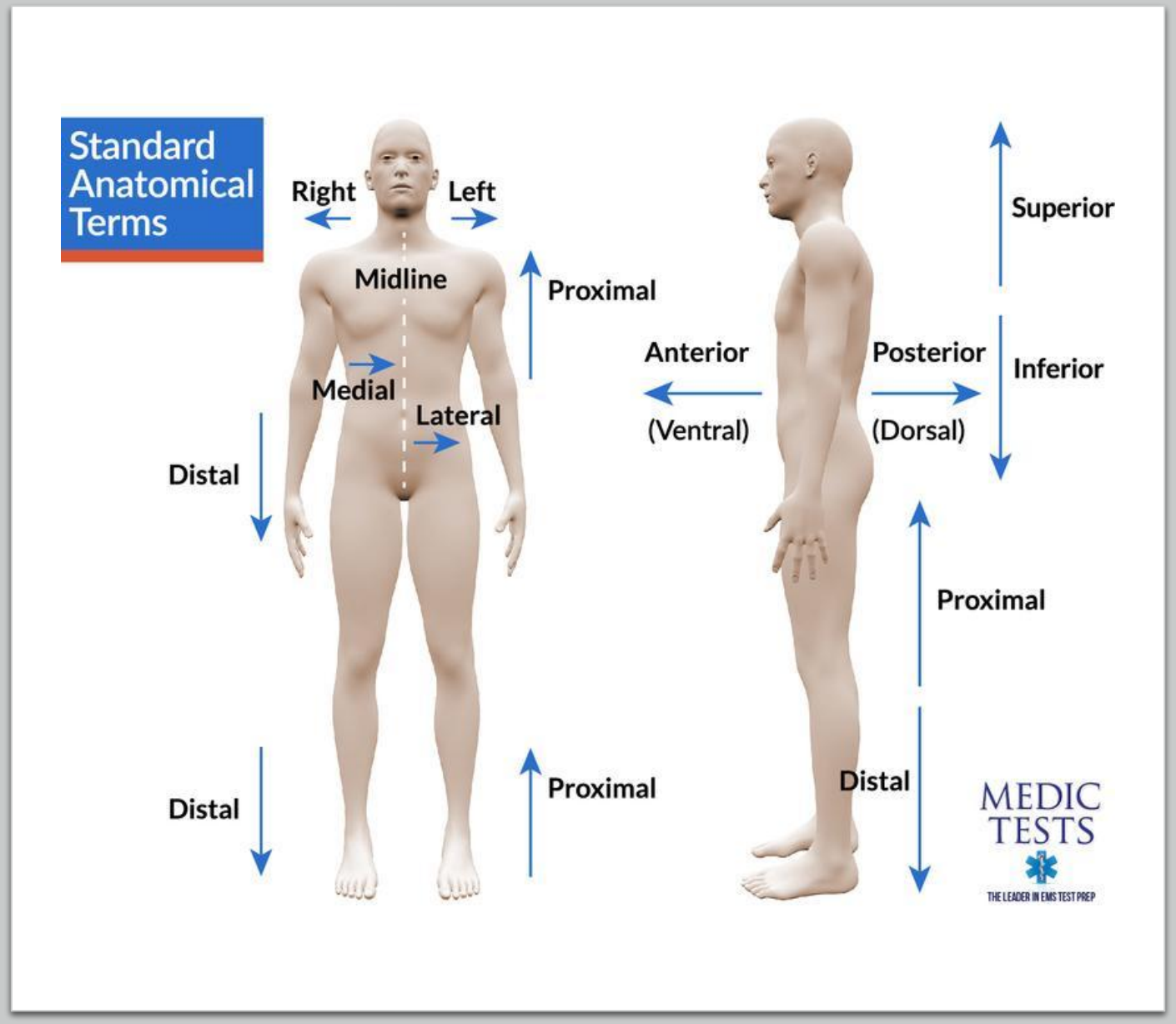

Анатомические срезы

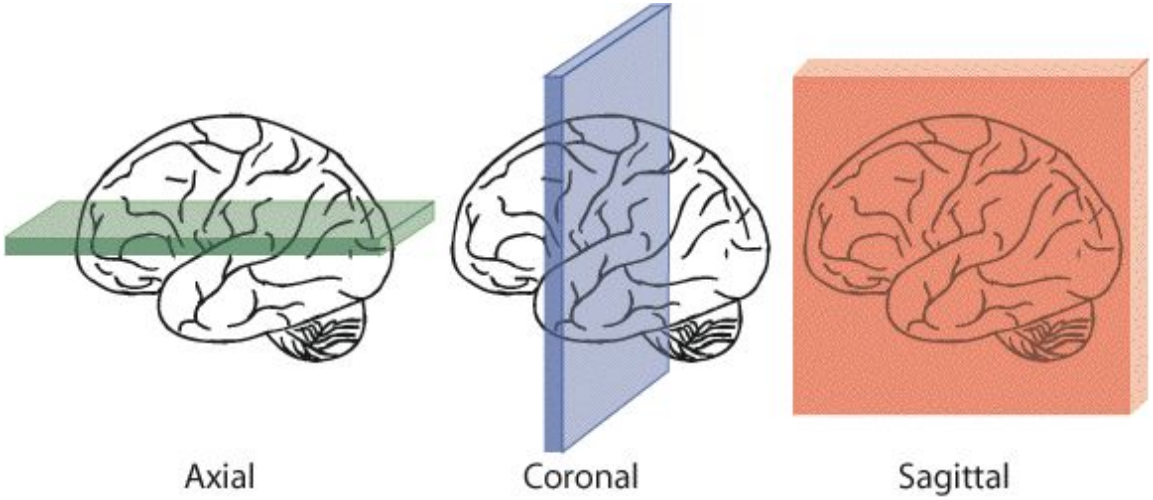

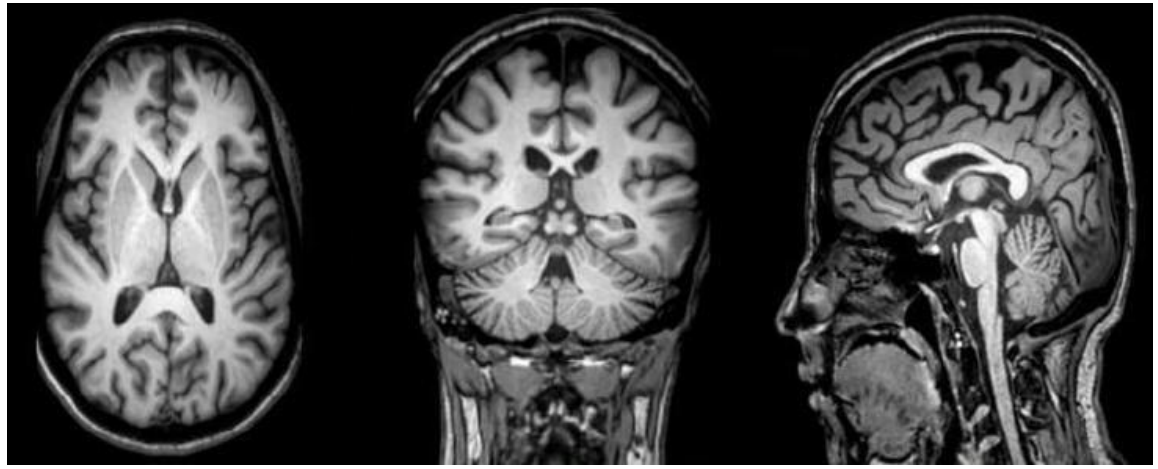

Конечный мозг

- борозды и извилины, щель.

Извилина (Gyrus, pl. gyri)
Борозда (Sulcus, pl. sulci)
Щель (Fissure)

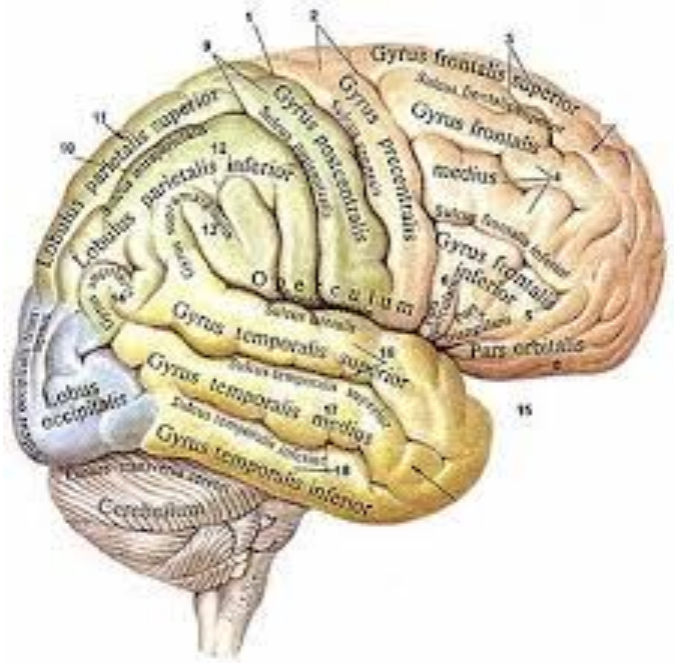

Доли Головного Мозга

- лобная, височная, теменная, затылочная

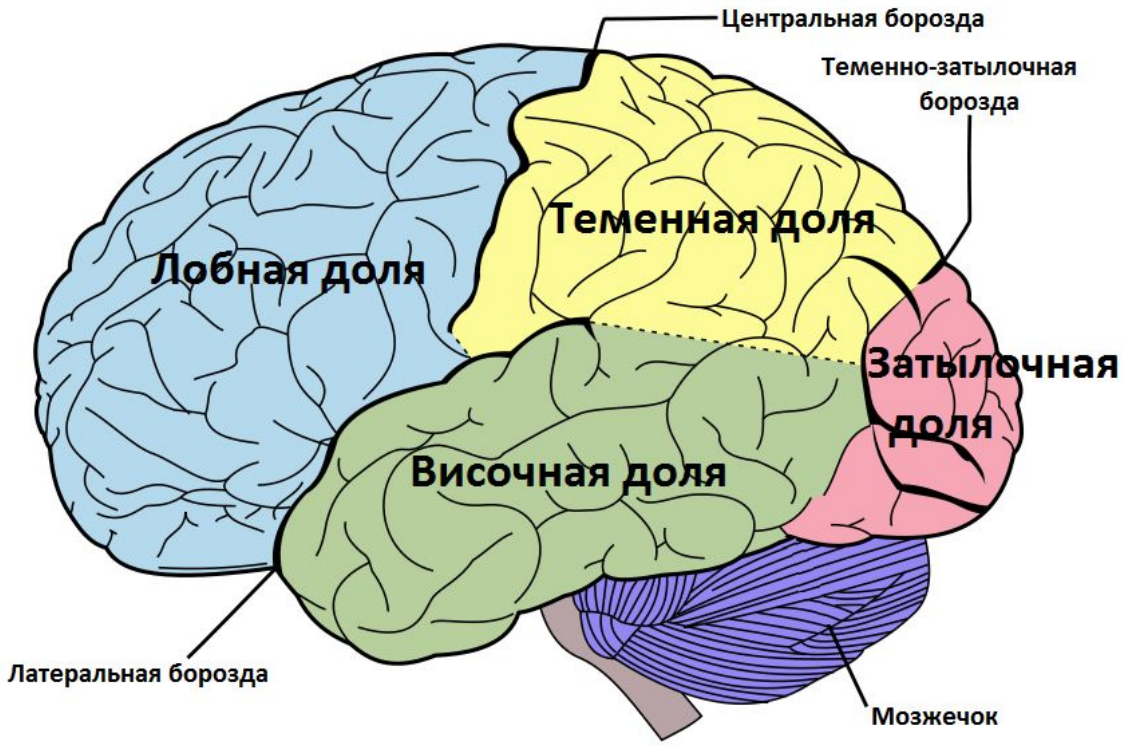

Лобная доля. Основные функции

Моторные	Управляющие функции	Язык
	Самоконтроль Решение задач Планирование Внимание Мотивация	Порождение речи Морфосинтаксическая обработка

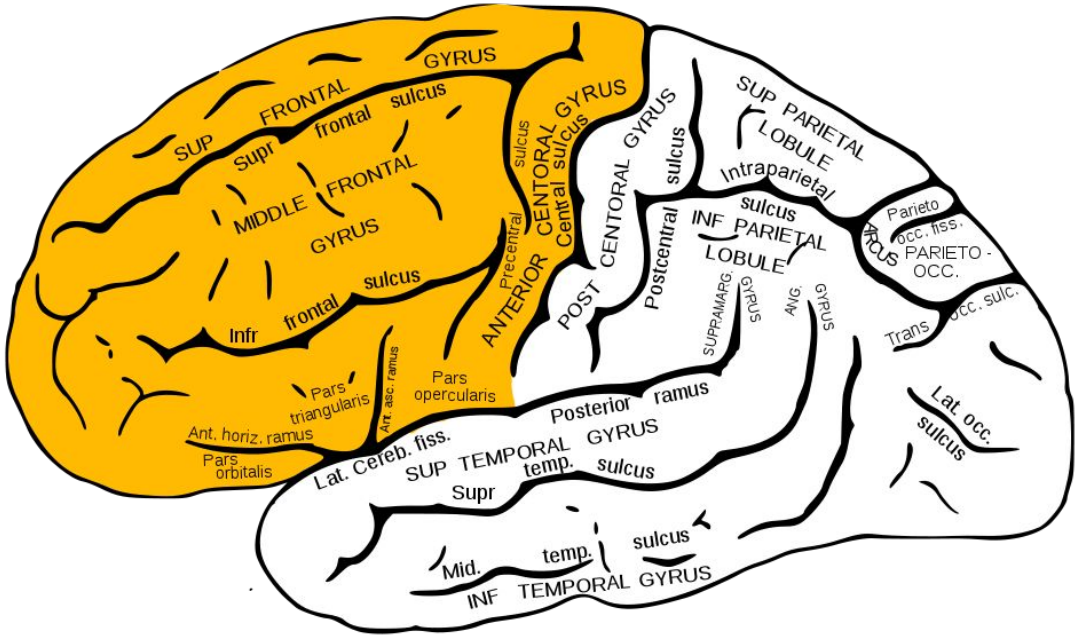

Височная доля. Основные функции

Основные функции	Язык
Слуховая обработка Память	Восприятие речи Лексико-семантическая обработка

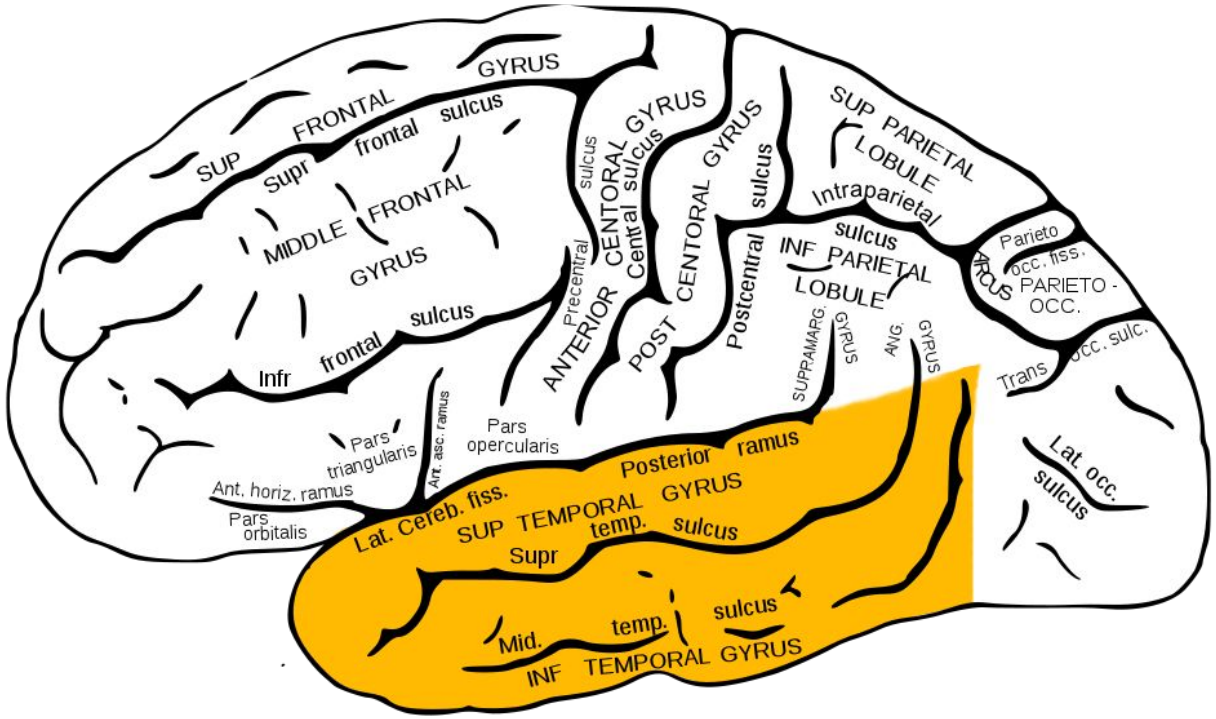

Теменная доля. Основные функции

- Сенсомоторные функции
- Пространственная обработка
- Внимание

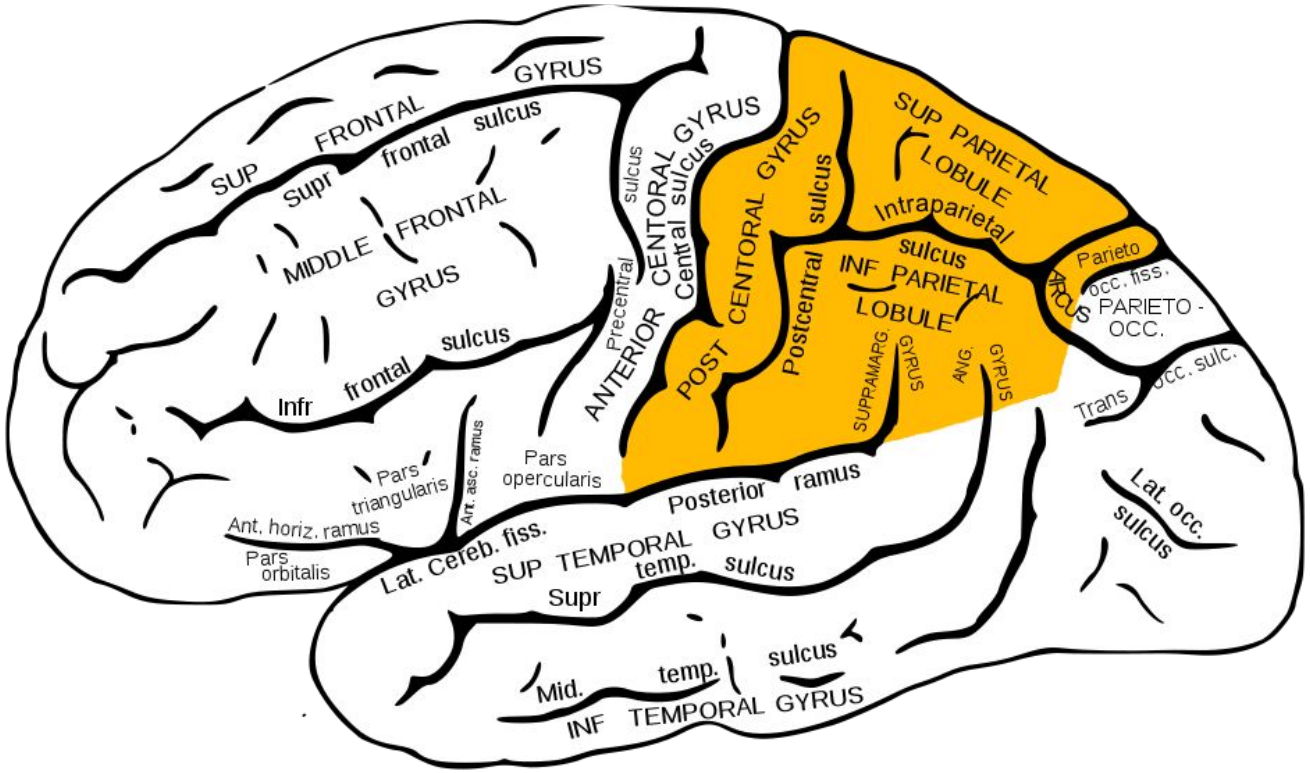

Затылочная доля

Основные функции:

- Визуальная обработка
- Чтение

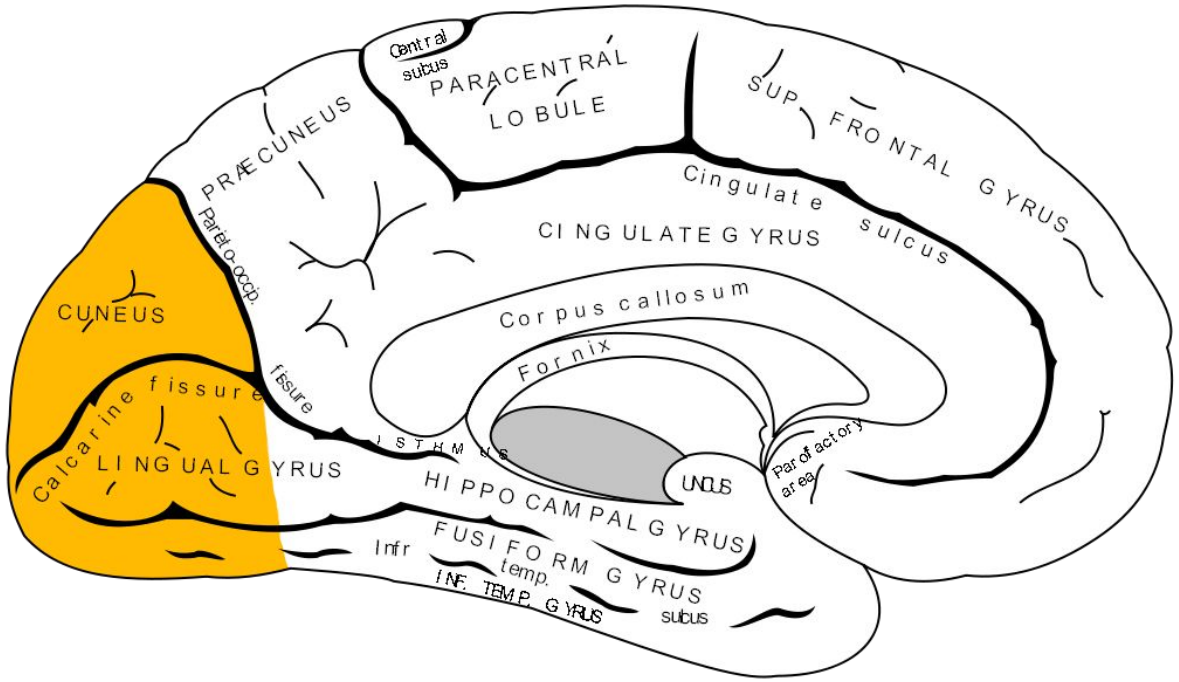

Курсы для самостоятельного изучения

- https://www.coursera.org/learn/medical-neuroscience/home/welcome - анатомия и физиология
- https://www.coursera.org/learn/neurobiology/home/welcome – анатомия и физиология
- https://www.coursera.org/learn/neuro-ling-ru/home/welcome - введение в нейролингвистику

Домашнее задание

- Нарисуйте отделы ГМ по онтогенезу (1-й рисунок)
- В конечном мозге обозначьте доли головного мозга (2-й рисунок)