ВИПома. Синдром Вернера-Моррисона. WDHA-синдром.

Слуцкая Екатерина Александровна, группа 1.4.23а.

Эпидемиология

Нейроэндокринные опухоли – высокодифференцированные неоплазии, развивающиеся из нейроэндокринных клеток.

- Частота НЭО составляет 2-5 случаев на 100 000 населения в год.
- Среди НЭО ЖКТ 70-80% составляют опухоли поджелудочной железы.

Эпидемиология

Панкреатические НЭО представляют собой гетерогенную группу эпителиальных злокачественных новообразований, которые развиваются из нейроэндокринных клеток поджелудочной железы.

- Составляют 2-5% от общего числа опухолей ПЖ.
- Частота развития менее 1 случая на 100 000 населения в год.
- Не обнаруживают различий в частоте развития в зависимости от пола.
- Пик заболеваемости 30-60 лет.

Эпидемиология

ПанНЭО

Нефункционирующие опухоли составляют более 60% от все НЭО ПЖ.

Функционирующие (синдромальные) опухоли:

- инсулиномы;
- гастриномы;
- глюкагономы;
- ВИПомы и др.

Этиология и патогенез

В основе патогенеза лежит накопление соматических мутаций в онкогенах и антионкогенах.

Обнаруживаются

- делеции участков хромосом,
- метилирование регуляторных областей генома,
- аномалии экспрессии генов.

Как правило мутации носят спорадический характер.

Этиология и патогенез

Подавляющая часть геномных дефектов не проявляет какой-либо специфичности.

В 10–20 % случаев ПанНЭО ассоциированы с генетически детерминированными наследственными синдромами:

- множественная эндокринная неоплазия первого типа (МЭН-I),
- синдром Гиппеля–Линдау,
- нейрофиброматоз первого типа,
- туберозный склероз,
- глюкагонклеточная дисплазия и неоплазия.

Этиология и патогенез

Для ПанНЭО характерны мутации

- генов MEN I, DAXX и ATRX (ген МЭН-I кодирует белок, участвующий в регуляции целостности клеточного генома),
- генов сигнального пути mTOR TSC2, PTEN и PIK3CA,
- генов, вовлеченных в клеточный цикл, таких как TP53, RB1 и CDKN2A (p16).

Эпидемиология

ВИПома— опухоль поджелудочной железы, которая продуцирует вазоактивный интестинальный пептид (ВИП). Составляет около 5 % всех функционирующих ПанНЭО.

- С частотой встречаемости 1 случай на 10 000 000 населения в год.
- 95% ВИПом встречаются в солитарной форме.
- У взрослых чаще развиваются на 40 году жизни.
- У детей диагноз ставитсяпреимущественно от 2 до 4 лет.
- Соотношение мужчин и женщин 1:3.
- 25% опухолей располагаются в головке поджелудочной железы, 75% в теле и хвосте.

Известны случаи новообразования в бронхах, толстой кишке, печени, симпатических нервных ганглиях, гипофизе и щитовидной железе.

ВИП

Вазоактивный интестинальный (поли) пептид или **вазоинтестинальный полипептид** (ВИП) — нейропептидный гормон из семейства секретина.

В ЖКТ ВИП секретируется D1(H)-клетками, располагающихся в островках Лангерганса поджелудочной железы, в желудке, толстой и тонкой кишке.

- Обладает выраженным расслабляющим действием на гладкие мышцы кровеносных сосудов и ЖКТ.
- Усиливает кишечную секрецию.
- Увеличивает количество выделяемых панкреатических ферментов.
- Усиливает секрецию бикарбонатов поджелудочной железой
- Тормозит секрецию соляной кислоты обкладочными клетками желудка.
- стимулирует секрецию пепсиногена главными клетками желудка.

Клиническая картина

Наиболее характерным клиническим признаком является **секреторная диарея** (54,5%) до 3 литров в день, без стеатореи, сохраняющаяся во время голодания и сопровождающаяся **гипокалиемией** (45,6%) и **ахлоргидрией** (42,4%) (WDHA-синдром).

Другие признаки чрезмерного выделения ВИП включают **гипергликемию** (20-50%), **гиперкальциемию** (25-50%), **гипохлоргидрию** (20-50%) и **гиперемию** (15-30%).

Дополнительные признаки ВИПомы включают **кожную сыпь**, **вздутие живота**, **тошноту**, **рвоту**, **вялость** и **снижение веса**.

Патогенез

Гиперпродукция ВИП и выработка простагландинов опухолью

активация аденилатциклазы

образование цАМФ

увеличение выведения и подавление реабсорбции натрия, калия, хоридов и воды в кишечнике

секреторная диарея

электролитные нарушения

ингибирующие действие на париетальные клетки

снижение выработки соляной кислоты

ахлоргидрия

мальдигестия

вялость, снижение веса

гипереми я

гликогенолитическое действие

гипергликеми я

потеря бикарбонатов

метаболически й ацидоз

гипокалиеми я

мышечная слабость, вялый паралич, нарушение дыхания

гиперкльциемия, гипермагниемия

Диагностика

Среднее время от проявления симптомов до постановки окончательного диагноза составляет >15 месяцев.

1-я ступень — анамнез, характерная клиническая картина, физикальное обследование:

- секреторная диарея объемом >700 мл/день, сохраняющаяся при голодании.

2-я ступень — лабораторная диагностика:

- хромогранин А;
- панкреатический полипептид;
- ВИП в сыворотке крови.

Диагностика

3-я ступень — инструментальная диагностика:

- УЗИ, в т.ч. эндоскопическое УЗИ;
- КТ с контрастным усилением для визуализации ВИПом более 3 см. в диаметре, чувствительность 80%;
- МРТ с контрастным усилением для визуализации ВИПом до 1 см. в диаметре, чувствительность 85%;
- ПЭТ-КТ с галлием-68 обладает 97% чувствительностью для выявления ВИПом;
- сцинтиграфия с применением радиомеченного аналога соматостатина октреотида или ланреотида для выявления метастазов.

4-я ступень — морфологическое изучение тканей опухоли и иммуногистохимическое исследование.

Лечение

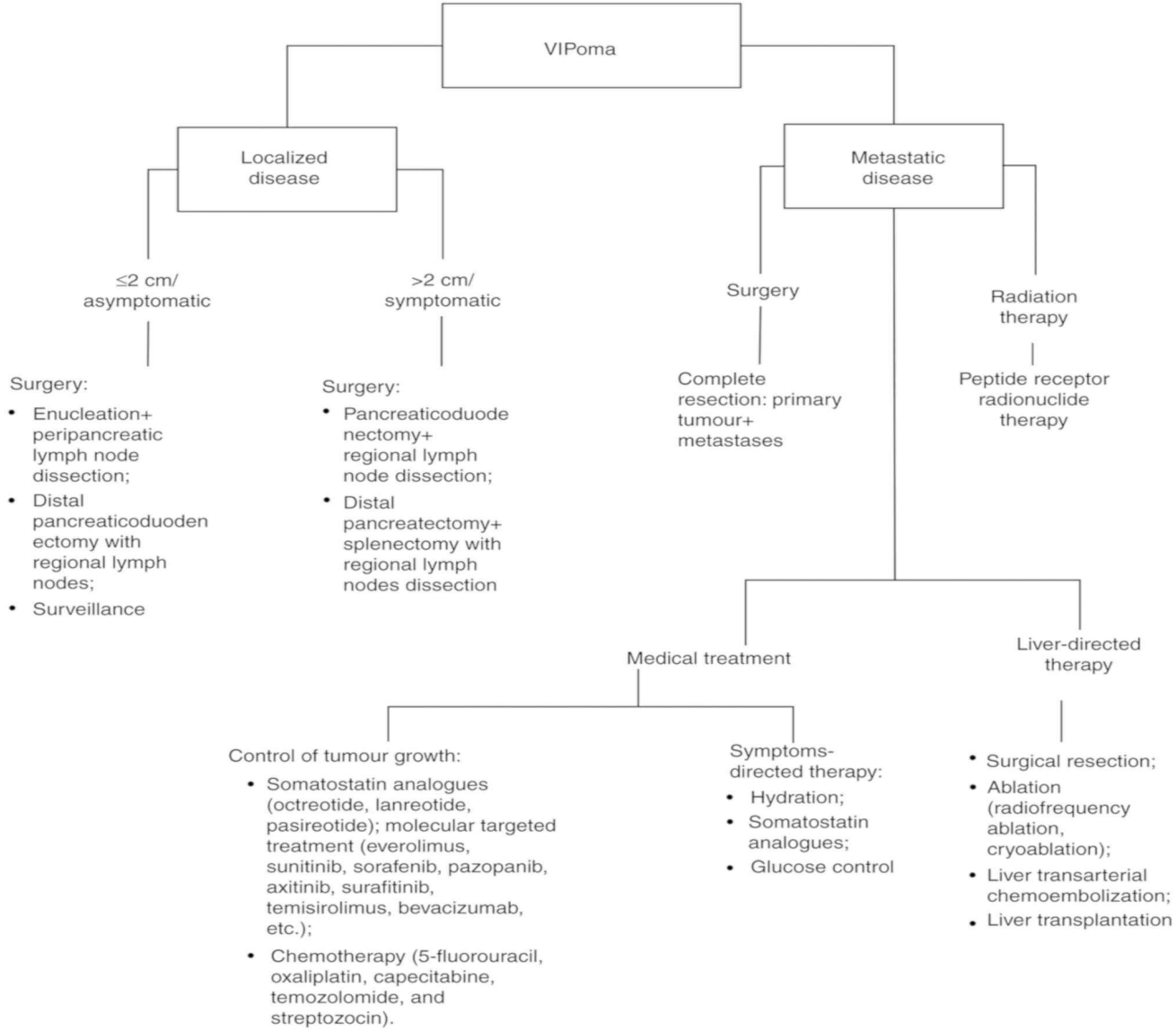
VIPoma
Localized disease
Metastatic disease
≤2 cm/ asymptomatic
>2 cm/ symptomatic
Surgery
Radiation therapy
Surgery:
• Enucleation+ peripancreatic lymph node dissection;
• Distal pancreaticoduodenectomy with regional lymph nodes;
• Surveillance
Surgery:
• Pancreaticoduodenectomy+ regional lymph node dissection;
• Distal pancreatectomy+ splenectomy with regional lymph nodes dissection
Complete resection: primary tumour+ metastases
Peptide receptor radionuclide therapy
Medical treatment
Liver-directed therapy
Control of tumour growth:
• Somatostatin analogues (octreotide, lanreotide, pasireotide); molecular targeted treatment (everolimus, sunitinib, sorafenib, pazopanib, axitinib, surafitinib, temisirolimus, bevacizumab, etc.);
• Chemotherapy (5-fluorouracil, oxaliplatin, capecitabine, temozolomide, and streptozocin).
Symptoms-directed therapy:
• Hydration;
• Somatostatin analogues;
• Glucose control
• Surgical resection;
• Ablation (radiofrequency ablation, cryoablation);
• Liver transarterial chemoembolization;
• Liver transplantation

Прогзноз

Средняя продолжительность жизни пациентов с ВИПомой составляет 96 месяцев.

Неблагоприятные прогностические факторы:

- возраст <40 лет и >60 лет,
- размер опухоли >4 см в диаметре,
- отсутствие коррекции водно-электролитного баланса и кислотно-щелочного равновесия,
- критическая метастатическая ситуация
- неоперабельность опухоли.

Источники литературы

1. Belei OA, Heredea ER, Boeriu E, Marcovici TM, Cerbu S, Mărginean O, Iacob ER, Iacob D, Motoc AGM and Boia ES: Verner-Morrison syndrome. Literature review. Rom J Morphol Embryol. 58:371–376. 2017.
2. Wouter T. Zandee, Johannes Hofland, Wouter W. de Herder. Verner-Morrison syndrome. Literature review. Rom J Morphol Embryol. 58:371–376. 2017
3. WDHA (watery diarrhea, hypokalemia, achlorhydria) syndrome: clinical features, diagnosis, and treatment. Grier JF.South Med J. 1995 Jan;88(1):22-4.
4. ViPoma. Sandhu S, Jialal I.2021 Sep 28.
5. А.Ф. Черноусов, А.В. Егоров, Г.Х. Мусаев, Е.В. Фоминых, С.А. Кондрашин, И.А. Васильев, В.А. Парнова, О.В. Анисимова. Нейроэндокринные опухоли поджелудочной железы: 30-летний опыт клиники факультетской хирургии им. Н. Н. Бурденко // Хирургия. – 2013. – № 7. – С. 13–19.
6. Моргошия Т.Ш. Нейроэндокринные опухоли поджелудочной железы: от теории к практическим рекомендациям // Педиатр. – 2018. – Т. 9. – № 1. – С. 90–99.
7. Ghaferi AA, Chojnacki KA, Long WD, Cameron JL and Yeo CJ: Pancreatic VIPomas: Subject review and one institutional experience. J Gastrointest Surg. 12:382–393. 2008..