

Переломы корней зубов у детей



ВЫПОЛНИЛА:

СТУДЕНТКА СТОМАТОЛОГИЧЕСКОГО

ФАКУЛЬТЕТА 4 КУРСА 6 ГРУППЫ

КУЗНЕЦОВА Ю.О.

ФГБОУ ВО "СОГУ им.К.Л.Хетагурова
Факультет стоматологии и фармации
Кафедра терапевтической ,
хирургической и детской стоматологии

ТЕМА НИР : "ПЕРЕЛОМЫ КОРОНКИ ВРЕМЕННОГО И
ПОСТОЯННОГО ЗУБА : КЛАССИФИКАЦИЯ,
КЛИНИКА, ДИАГНОСТИКА И ЛЕЧЕНИЕ

РУКОВОДИТЕЛЬ: Дзуцева Ф.А
Выполнила:Котаева Имилия
Группа:506

Перелом корня зуба

Распространенность перелома корня составляет от 0,2 до 7% травматических повреждений зубов.

Эта травма часто встречается у детей старшего возраста, когда корни передних зубов уже практически

сформированы. Переломы корней чаще

возникают у верхних первых резцов. Перелом

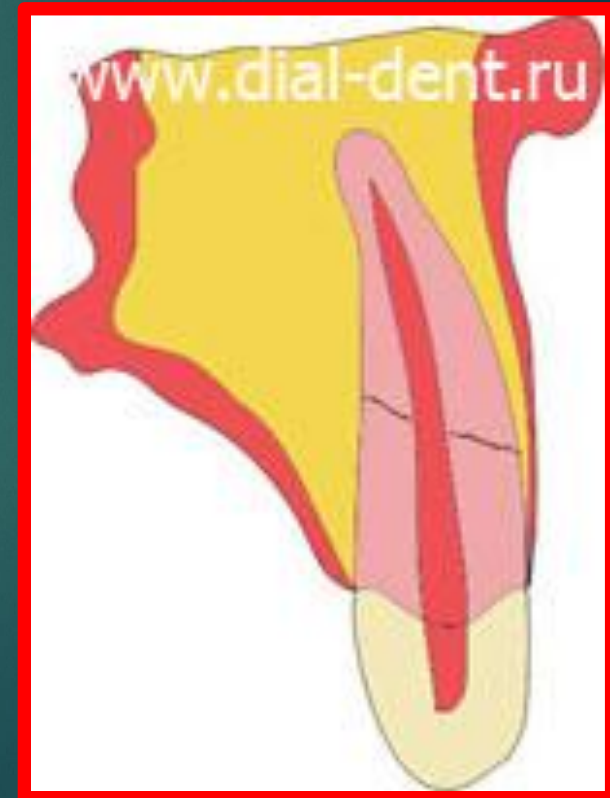корня нижнего резца - явление редкое.

Переломы корней молочных зубов наблюдаются

очень редко, что обусловлено особенностями

анатомии молочного зуба и альвеолярного

отростка у младших детей.



Перелом корня может произойти на различных уровнях анатомической длины корня зуба:

- ▶ верхушечной ;
- ▶ срединной;
- ▶ пришеечной.

Различают следующие виды переломов корня:

- ▶ поперечный;
- ▶ продольный;
- ▶ косой;
- ▶ комбинированный.

Они могут быть:

- ▶ со смещением фрагментов корня;
- ▶ без смещения.

Продольный, косой и комбинированный переломы — тяжелые виды травмы зуба.

Клиническая картина

Жалобы:

- ▶ В первые часы после травмы пострадавший жалуется на незначительную ноющую боль и боль при накусывании на зуб. Интенсивность боли у пациентов неодинакова.
- ▶ Иногда больного тревожит подвижность зуба разной степени, реже наблюдается изменение положения коронки зуба в зубном ряду.
- ▶ Отек десен

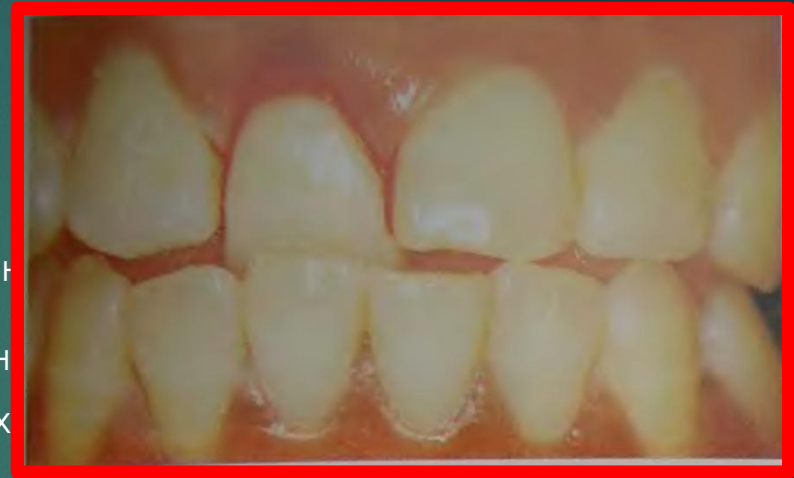Объективно:

Клиническая картина при переломах корня зуба скудная и зависит от:

- уровня перелома,
- степени смещения отломков,
- повреждения пульпы.

Визуально признаки этого вида травмы практически не выявляются.

Цвет зуба при данном повреждении чаще нормальный розового цвета, если перелом произошел в верхнем



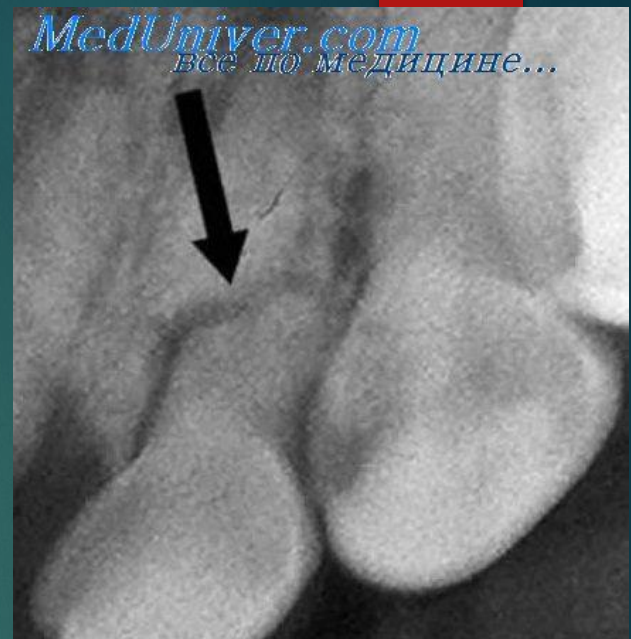
При переломе корня в средней части отмечается:

- ▶ умеренная подвижность
- ▶ чувствительность зуба при перкуссии и накусывании
- ▶ сохраняется реакция пульпы.

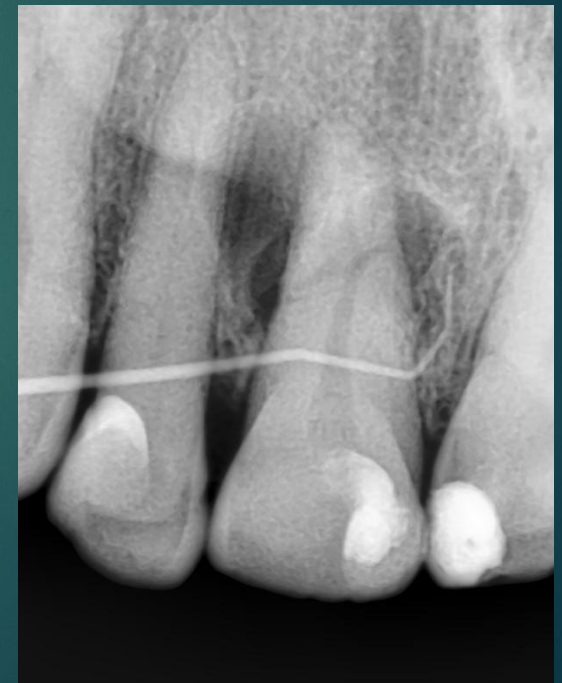При переломе в верхушечной части клинически определяется:

- ▶ незначительная подвижность или ее отсутствие;
- ▶ незначительная болезненность при накусывании или перкуссии;
- ▶ жизнеспособность пульпы сохранена.

Так как клиническая картина схожа с таковой при ушибе или вывихе зуба, диагноз перелом корня, локализация линии перелома, ее направление, смещение отломков, состояние периодонта и альвеолярного отростка в области перелома уточняется при рентгенологическом исследовании.



Основные рентгенологические показатели перелома — одна или две линии (темные на негативе), идущие от мезиальной к дистальной поверхности корня, и нарушение целостности контура корня зуба.



Лечение



Выбор метода лечения перелома корня зависит от:

- ▶ состояния здоровья пациента;
- ▶ групповой принадлежности зуба;
- ▶ локализации линии перелома (продольный (вертикальный) перелом корня и оскольчатый – абсолютное показание к удалению зуба);
- ▶ возраста ребенка;
- ▶ наличия или отсутствия смещения отломков;
- ▶ состояния пульпы и периапикальных тканей;
- ▶ времени, прошедшего с момента травмы.

Для выбора метода лечения важны данные о жизнеспособности пульпы. При переломах корня пульпа выживает чаще, чем при вывихе. Большею жизнеспособностью обладает пульпа несформированных зубов.

Временные зубы

При переломе корня временного зуба без смещения отломков последний фиксируют шиной-каппой на 3-4 нед. После этого в течение 6 месяцев ребенок должен быть под наблюдением. При живой пульпе осложнений не бывает. Физиологическая резорбция наступает своевременно

Если произошел перелом корня временного зуба со смещением, то он подлежит удалению.

Постоянные зубы

Лечение заключается в:

- ▶ обезболивании;
- ▶ уменьшении расстояния между отломками корня;
- ▶ стабилизации зуба;
- ▶ устранении окклюзионного дискомфорта;
- ▶ назначении противовоспалительной и общеукрепляющей терапии;
- ▶ диспансерном наблюдении.

- ▶ Главным условием возможности репарации фрагментов корня является быстрая и жесткая иммобилизация зубов сроком на 3 месяца с помощью шинирования.
- ▶ Во время первого посещения эндодонтическое лечение не проводится даже если снижены показатели ЭОД. Только при наличии клинических признаков воспалительного процесса показано эндодонтическое лечение.

Иммобилизация:

Для иммобилизации используют :

- ▶ назубные шины из быстротвердеющей пластмассы;
- ▶ проволочно-композитные или композитные шины, включающие по 2 интактных зуба по обе стороны от травмированного.

Методики шинирования:

1. Самый простой способ шинирования — проволочно-композитная шина. Из твердой ортодонтической проволоки толщиной 0,6 — 0,8 мм формируется дуга, которая обычно охватывает по 2 здоровых зуба с каждой стороны от поврежденного. После очистки губной поверхности фронтальных зубов середина коронки протравливается. На протравленную поверхность последовательно наносятся бонд, композит, в него без натяжения устанавливается проволока, и композит полимеризуется. Затем наносится новая порция композита до полного закрытия проволочной шины. Края проволоки также закрывают, чтобы не травмировали слизистую оболочку полости рта. Травмированный зуб следует исключить из окклюзии, что достигается разобщением прикуса пластмассовой каппой или пластинкой с окклюзионными накладками.
2. Существует другой вариант шинирования — соединение композитом поврежденного зуба с двумя соседними. Однако в таких случаях часто наблюдаются интердентальные переломы композита.

Диспансерное наблюдение

Цель диспансерного наблюдения при всех типах переломов корня - проверка жизнеспособности пульпы и репарации отломков.

Сроки диспансерного наблюдения следующие: первое посещение через 1-2 нед., второе посещение через 1,5-2 мес. Все последующие диспансерные наблюдения через каждые 6 мес.

Во второе диспансерное наблюдение следует внимательно изучить подвижность зуба. Если подвижность сохраняется, то шину снимать нет необходимости. Если же врач в первое и второе посещение клинически определил подвижность зуба и увеличение пространства между отломками корня на

Перелом в верхушечной трети

- ▶ Если нет разрыва пульпы в месте перелома, нет смещения отломков и подвижности зуба, рекомендуют щадящую диету, накладывают шину-каппу на 3 — 4 недели или проволочно-композитную шину, захватывая в блок по 2 соседних зуба справа и слева. Обязательно проконтролировать жизнеспособность пульпы.
- ▶ Если произошла гибель пульпы - то пломбируют коронковый отломок, а верхушечную часть удаляют. Если есть признаки воспаления пульпы, проводят эндодонтическое лечение коронковой части корня с использованием методики многоэтапного применения паст с гидроксидом кальция. При купировании воспаления осуществляют постоянное пломбирование коронковой части корня. Апикальную часть оставляют незакрытой или удаляют.

Перелом в средней трети

- ▶ Если пульпа не погибла, зубу обеспечивается покой путем исключения его из прикуса. В течение последующих 6 месяцев ребенок находится под наблюдением стоматолога-терапевта, который осуществляет контроль ЭОД зуба и при необходимости проводит его лечение.
- ▶ Если пульпа погибла-пломбируют оба отломка и вводят штифт, чтобы соединить 2 фрагмента..

Перелом в верхней трети

Поперечные переломы в пришеечной части корня, как правило, являются причиной удаления зуба или его ортодонтического или хирургического выдвижения для дальнейшего протезирования

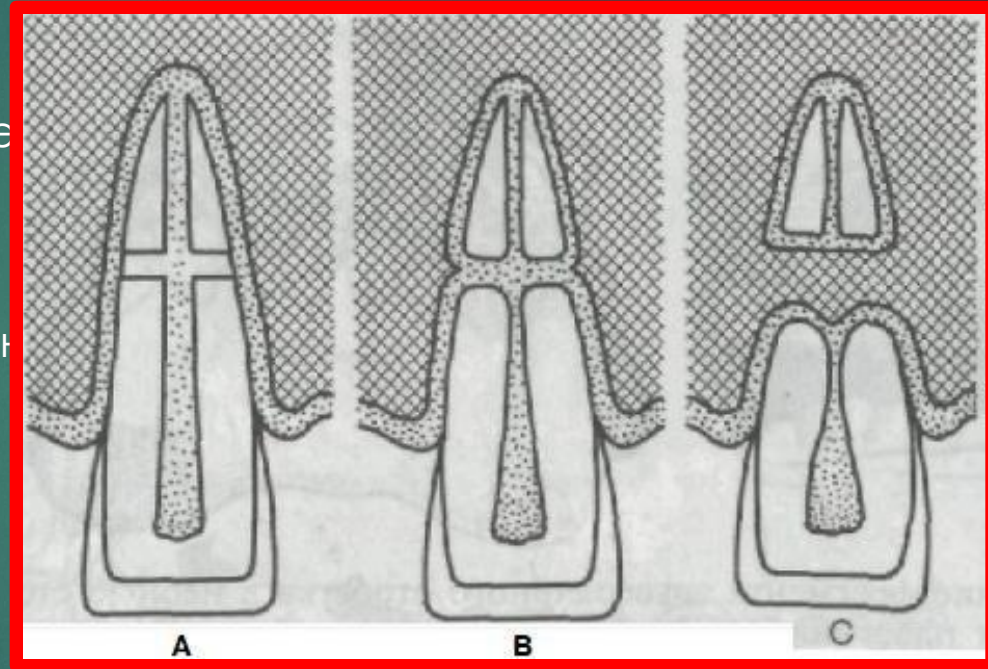
Исходы перелома корня

Примерно через неделю после травмы в пульпе начинается репарация, которая идет параллельно с воспалением, возникшим сразу после перелома корня.

При репарации переломов корня выделяют следующие **варианты связывания**

отломков:

- ▶ **Тип А:** фрагменты тесно сопоставлены друг с другом, заживление завершается минерализацией тканей корня зуба.
- ▶ **Тип В:** заживление происходит с образованием псевдоартроза (соединительная ткань в месте перелома).



На рентгенограмме видна


необызвествленная полоса между фрагментами.

▶ Тип D: в случае отсутствия связи происходит разрастание грануляционной ткани между отломками корня, которая резорбирует оба участка корня и окружающие их ткани. В этом случае клинически проявляется резкая подвижность зуба, которая с каждым днем увеличивается.

На десне возникает один или несколько свищей.

В процессе репарации на рентгенограмме можно увидеть следующие

- ▶ округление отломков;
- ▶ связывание отломков;
- ▶ развитие хронического гранулирующего процесса.



**Благодарю за
внимание!**

