«Анатомо-физиологические особенности ЦНС»

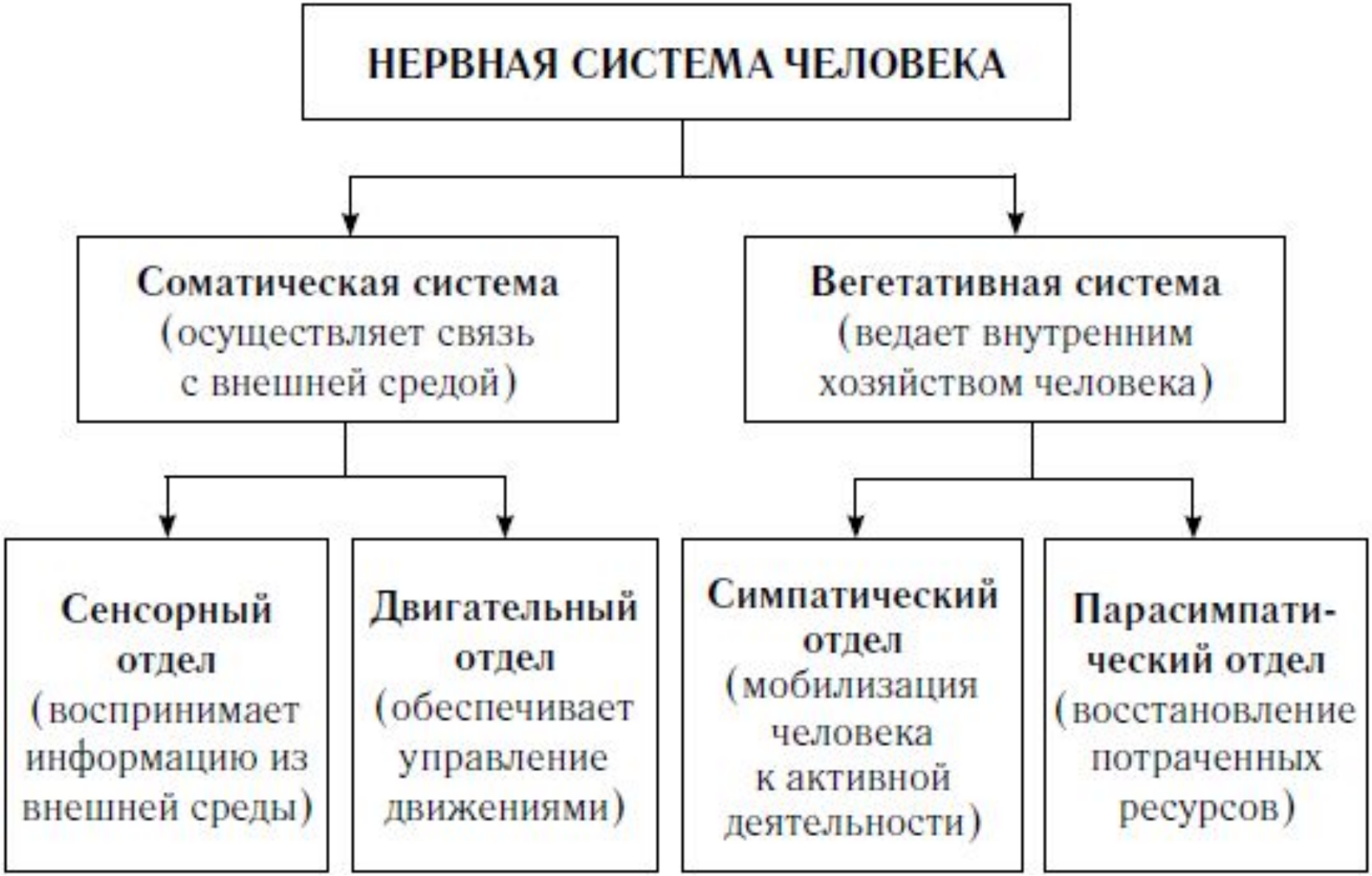
НЕРВНАЯ СИСТЕМА ЧЕЛОВЕКА
Соматическая система (осуществляет связь с внешней средой)
Вегетативная система (ведает внутренним хозяйством человека)
Сенсорный отдел (воспринимает информацию из внешней среды)
Двигательный отдел (обеспечивает управление движениями)
Симпатический отдел (мобилизация человека к активной деятельности)
Парасимпати-ческий отдел (восстановление потраченных ресурсов)

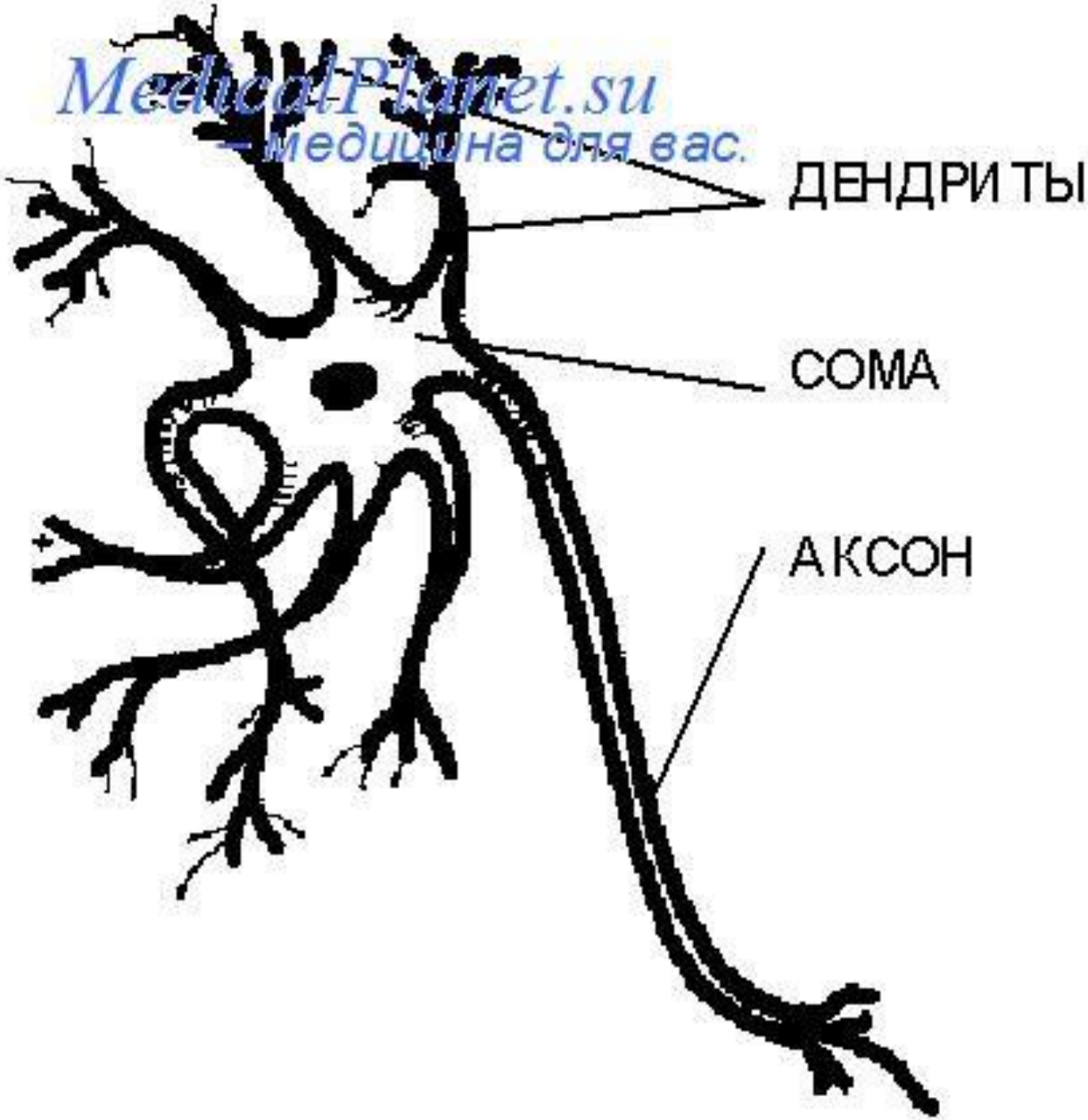

MedicalPlanet.su
медицина для вас.

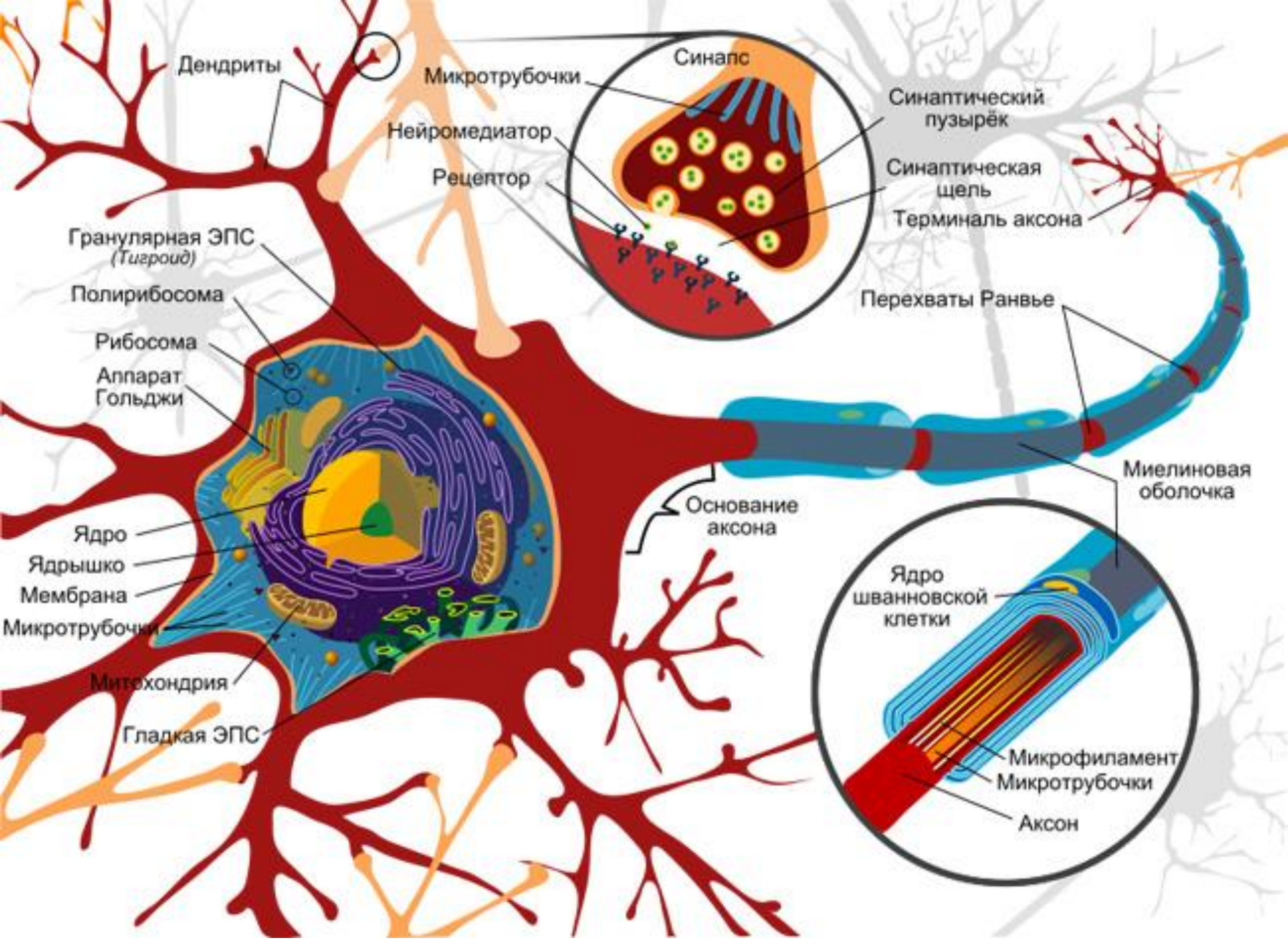
Дендриты
Синапс
Микротрубочки
Синаптический пузырёк
Нейромедиатор
Рецептор
Синаптическая щель
Терминаль аксона
Гранулярная ЭПС
(Тигроид)
Полирибосома
Рибосома
Аппарат Гольджи
Перехваты Ранвье
Миелиновая оболочка
Основание аксона
Ядро
Ядрышко
Мембрана
Микротрубочки
Митохондрия
Гладкая ЭПС
Ядро шванновской клетки
Микрофиламент
Микротрубочки
Аксон

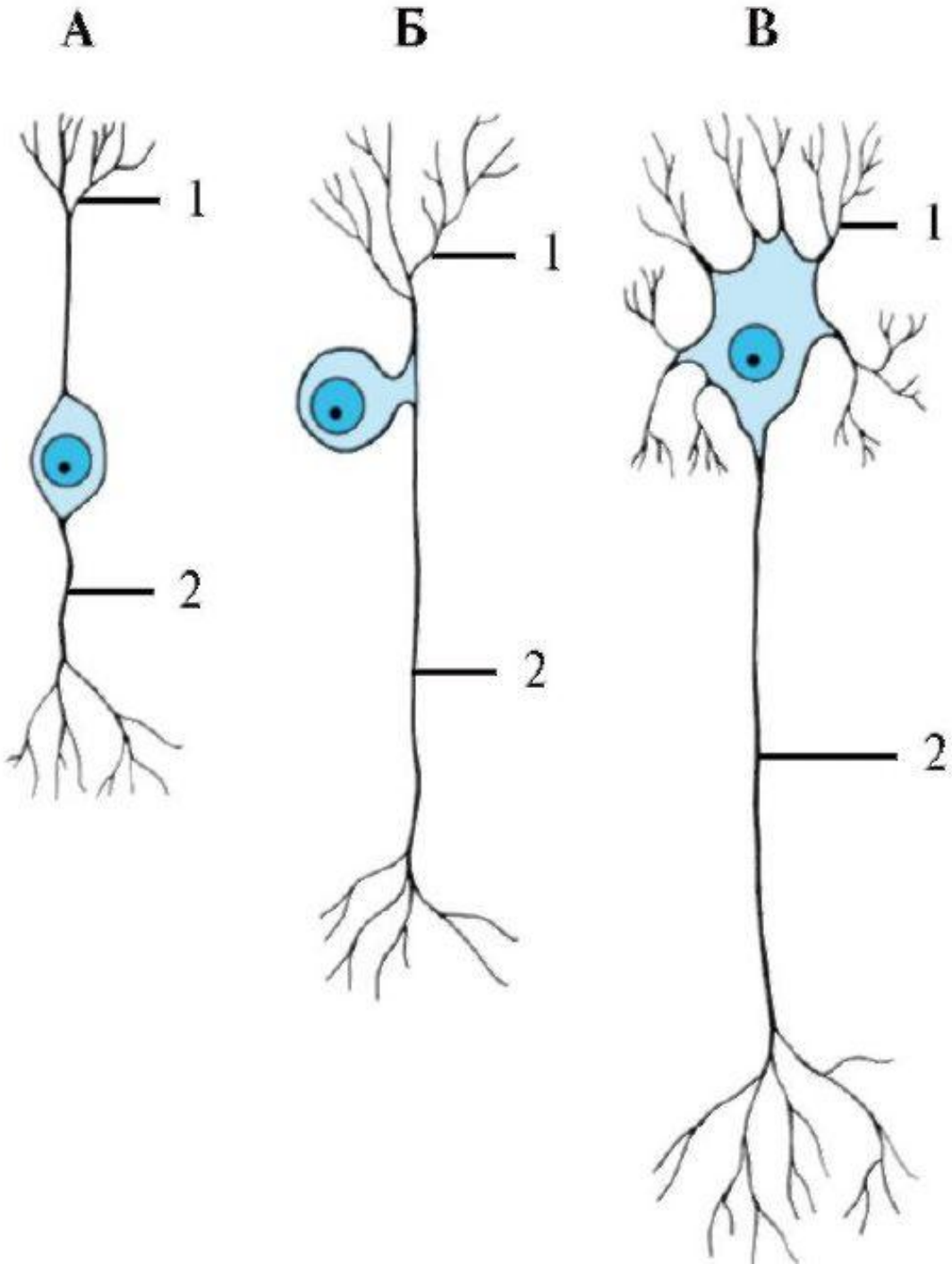
А
Б
В
1
2
1
2
1
2

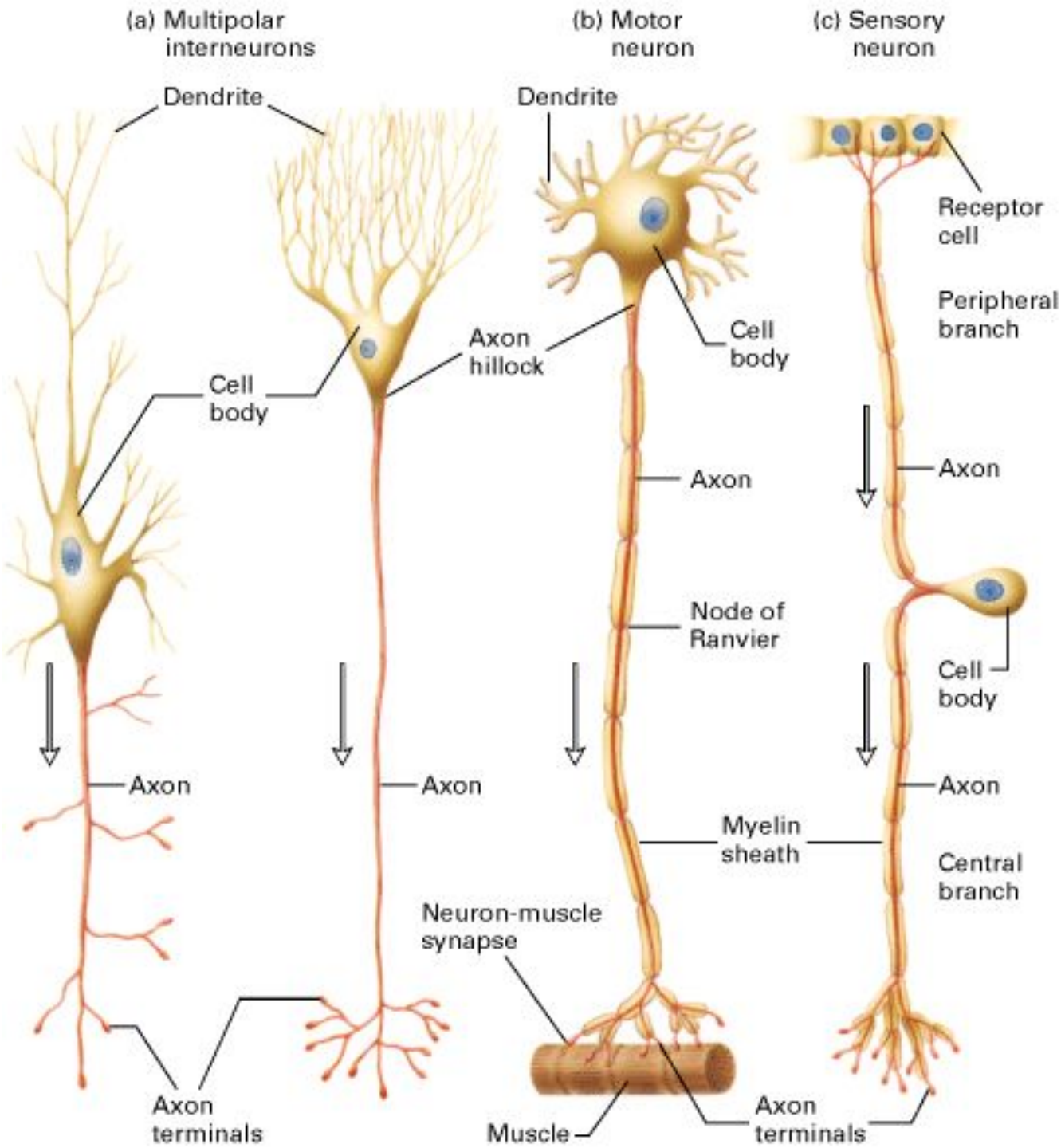
(a) Multipolar interneurons
(b) Motor neuron
(c) Sensory neuron
Dendrite
Dendrite
Receptor cell
Peripheral branch
Axon hillock
Cell body
Cell body
Axon
Axon
Node of Ranvier
Cell body
Axon
Axon
Axon
Myelin sheath
Central branch
Neuron-muscle synapse
Axon terminals
Muscle
Axon terminals

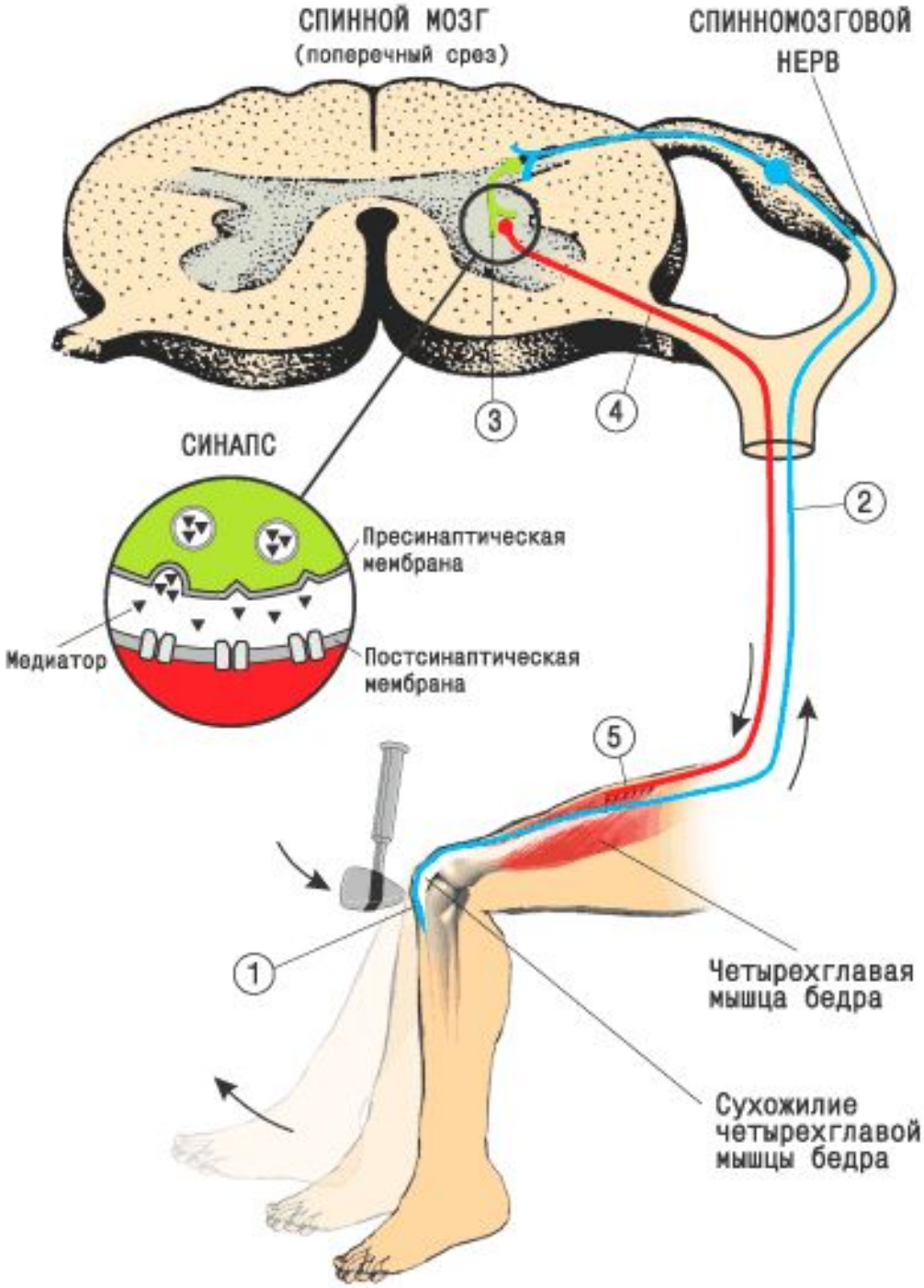
СПИННОЙ МОЗГ
(поперечный срез)
СПИННОМОЗГОВОЙ НЕРВ
СИНАПС
Пресинаптическая мембрана
Медиатор
Постсинаптическая мембрана
1
2
3
4
5
Четырехглавая мышца бедра
Сухожилие четырехглавой мышцы бедра

Аксон
Дендрит
Нейрон
Потенциал действия
Синапс
Нейрон

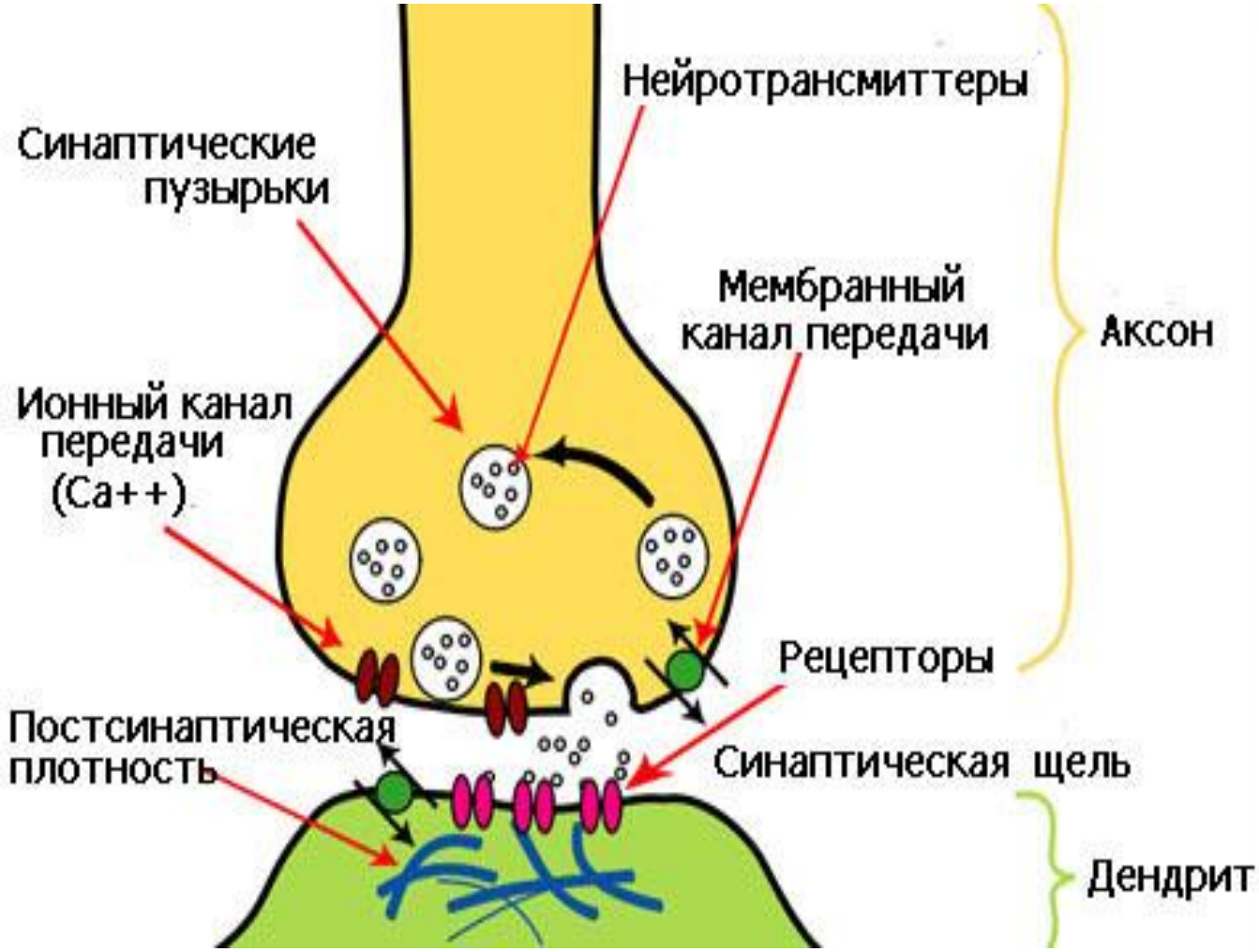
Нейротрансмиттеры
Синаптические пузырьки
Мембранный канал передачи
Аксон
Ионный канал передачи (Ca++)
Рецепторы
Постсинаптическая плотность
Синаптическая щель
Дендрит

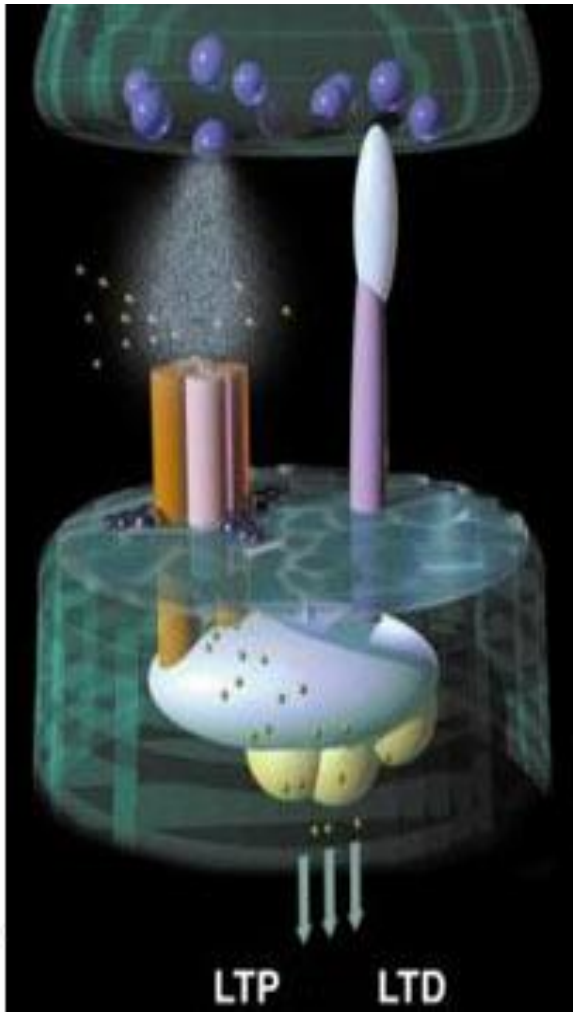
LTP
LTD

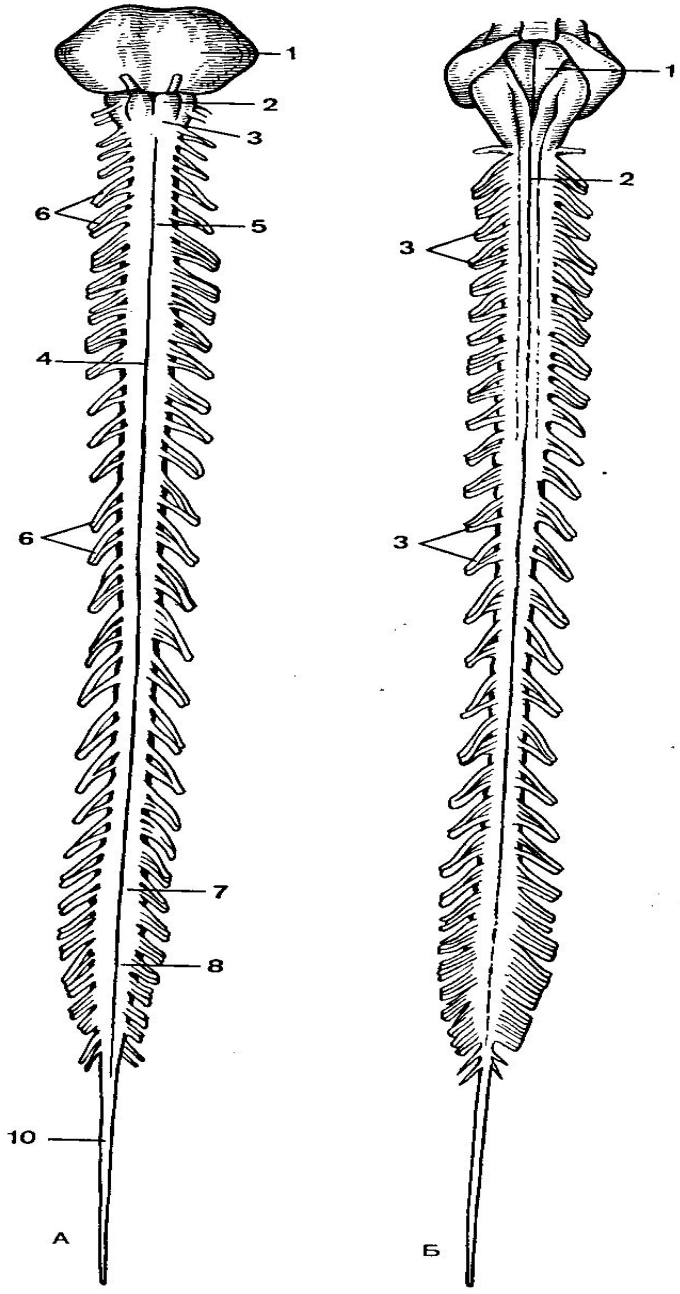
1
2
3
6
5
4
6
7
8
10
А
1
2
3
3
Б

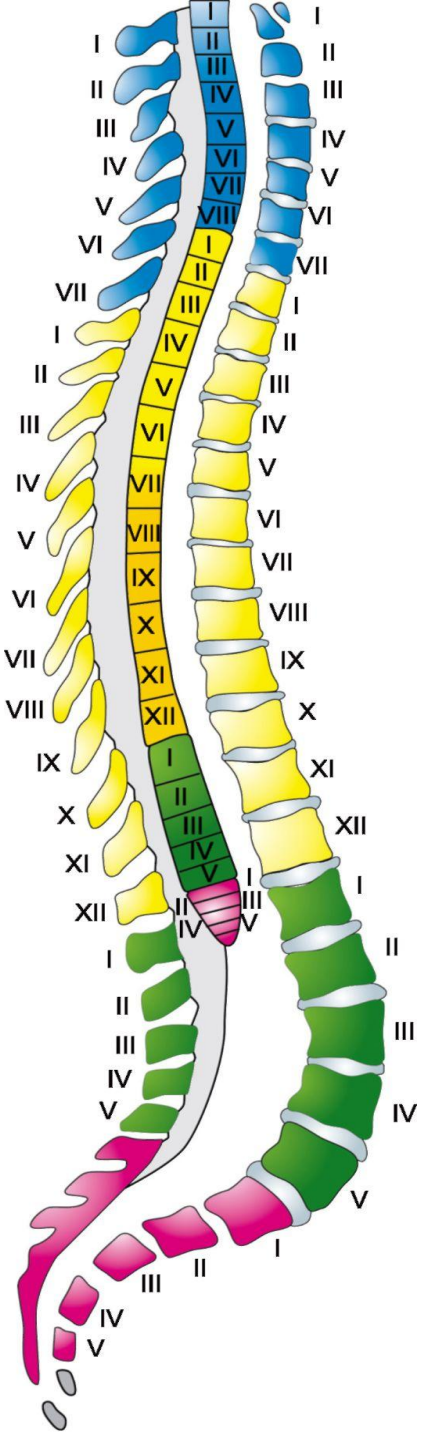
I
II
III
IV
V
VI
VII
VIII
I
II
III
IV
V
VI
VII
VIII
IX
X
XI
XII
I
II
III
IV
V
I
II
III
IV
V
I
II
III
IV
V
VI
VII
VIII
IX
X
XI
XII
I
II
III
IV
V
I
II
III
IV
V
I
II
III
IV
V
I
II
III
IV
V
I
II
III
IV
V
I
II
III
IV
V
I
II
III
IV
V

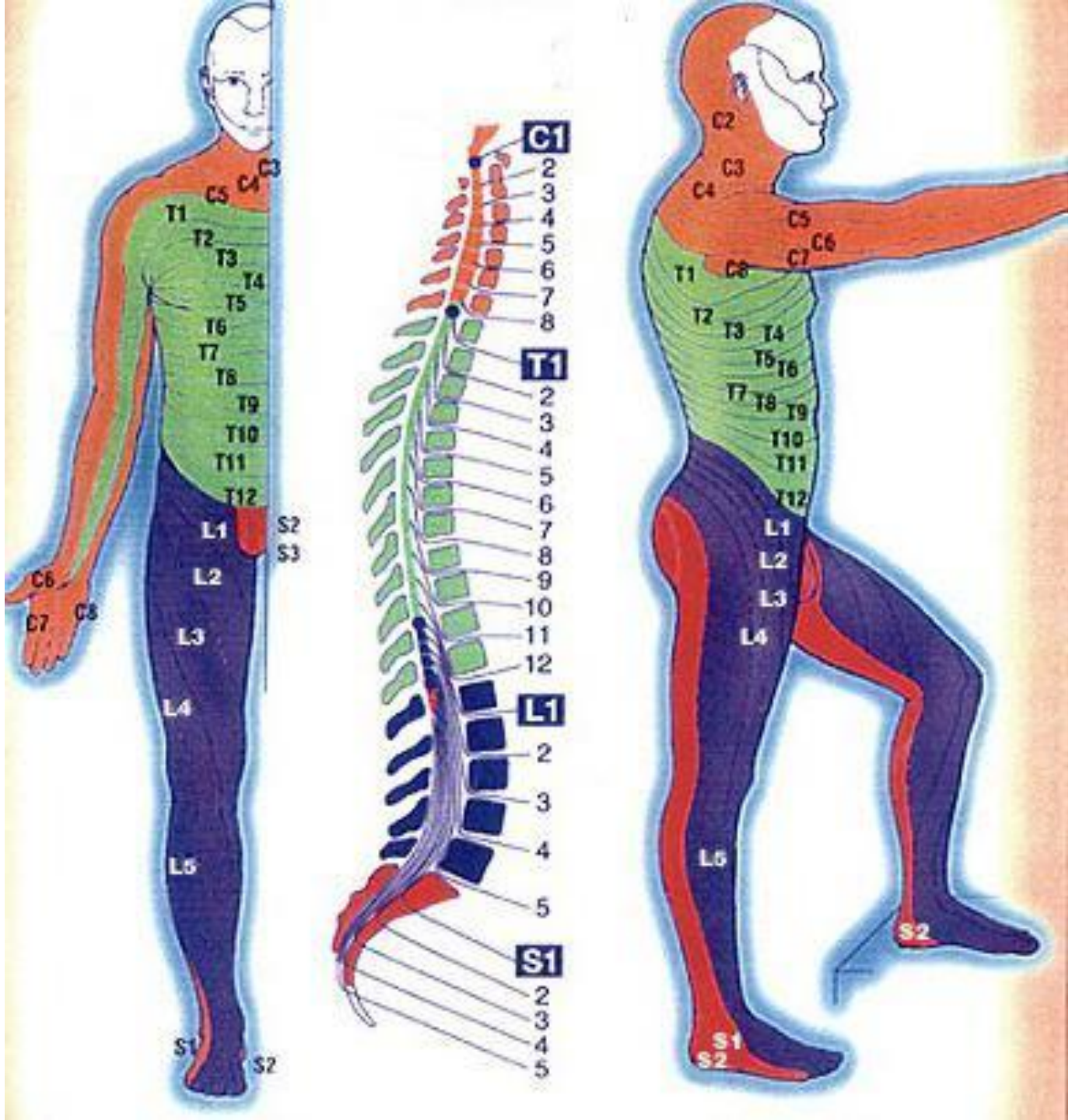
C1
2
3
4
5
6
7
8
T1
2
3
4
5
6
7
8
9
10
11
12
L1
2
3
4
5
S1
2
3
4
5
C2
C3
C4
C5
C6
C7
C8
T1
T2
T3
T4
T5
T6
T7
T8
T9
T10
T11
T12
L1
L2
L3
L4
L5
S1
S2
S3

Взаимодействие между центральной, соматической и вегетативной нервными системами

Сенсорные нервы соматической системы (передают сигналы в центральную нервную систему)

Спинной мозг

Тело позвонка (позвоночная кость)

Поперечный отросток позвонка

Позвоночный столб (позвоночные кости)

Двигательные нервы соматической нервной системы (передают сигналы от центральной нервной системы)

Нервы соматической системы

Общий путь соматической и вегетативной систем внутрь спинного мозга и обратно

Начало вегетативного нерва

Ганглии вегетативных нервов

Поперечный разрез позвоночника

Поперечный отросток позвонка

Спинной мозг

Сенсорный (чувствительный) нерв

Двигательный нерв

Тело клетки

Дендриты (отростки нервной клетки)

Тело позвонка

Спинномозговая жидкость

Вегетативный ганглий

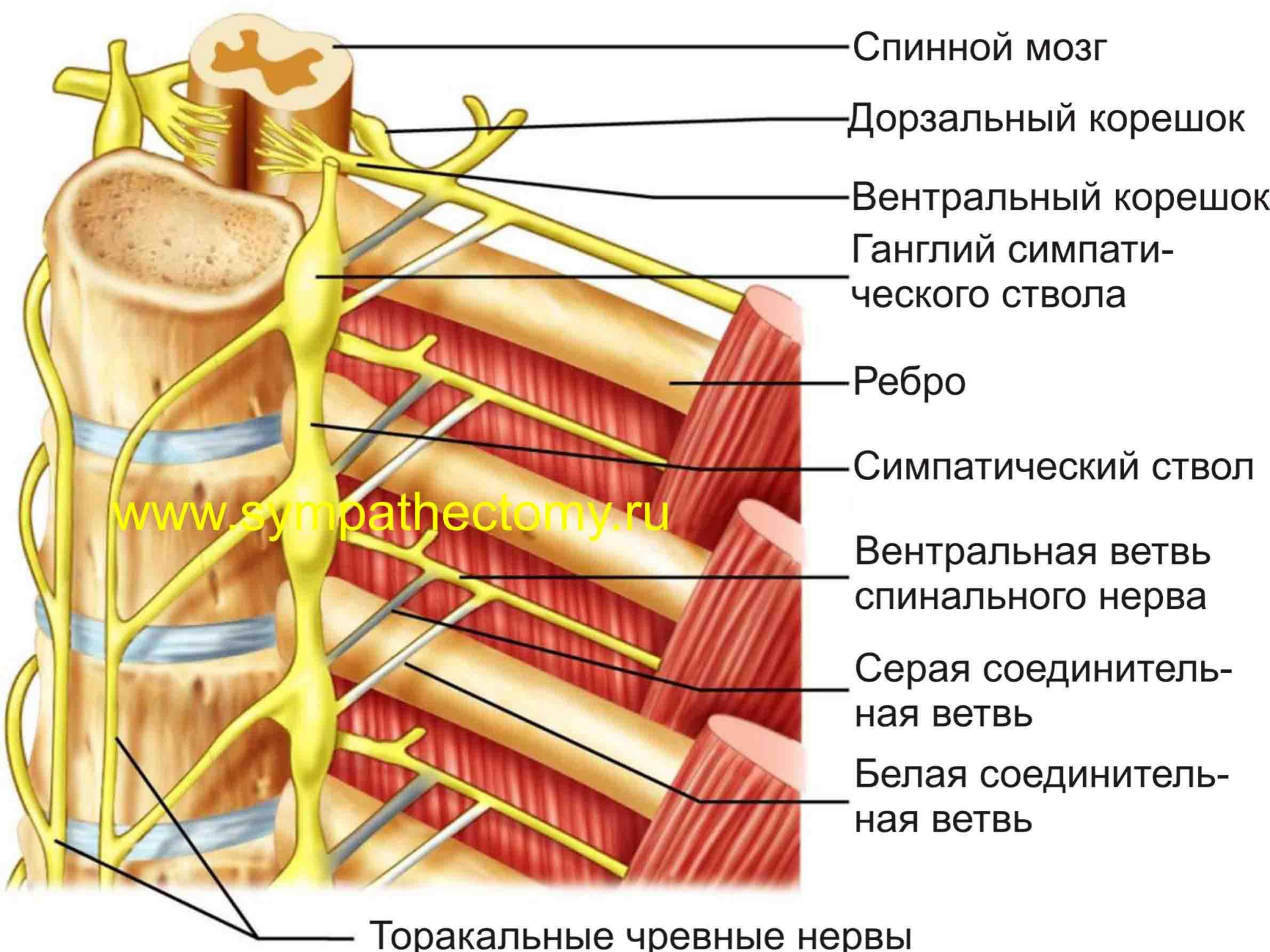

www.sympathectomy.ru

НЕРВНЫЙ КОРЕШОК
СПИННОЙ МОЗГ
ФОРАМИНАРНОЕ ОТВЕРСТИЕ
МЕЖПОЗВОНОЧНЫЙ ДИСК
ТЕЛО ПОЗВОНКА

6
1
2
4
5
7
8
3

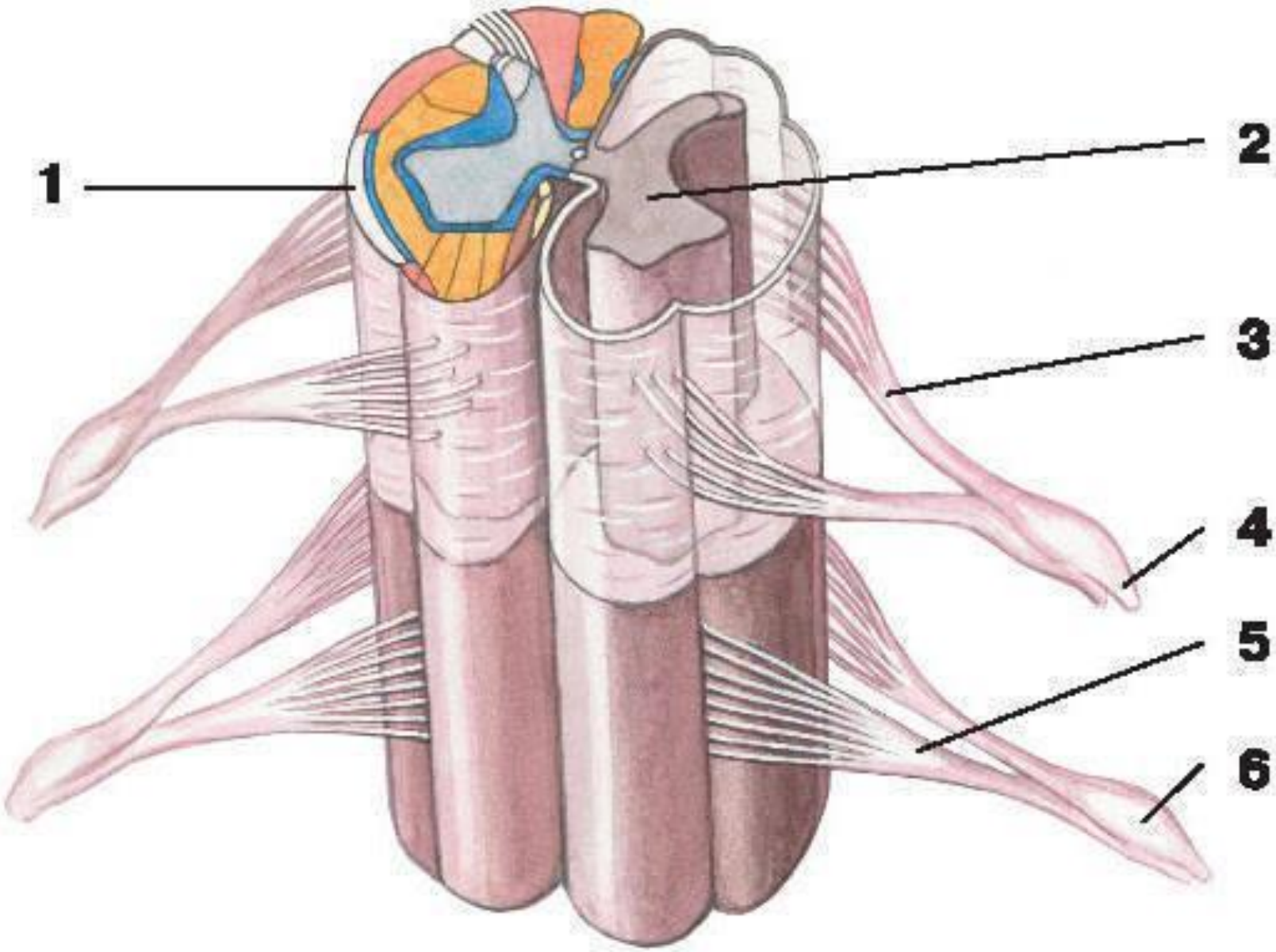
1
2
3
4
5
6

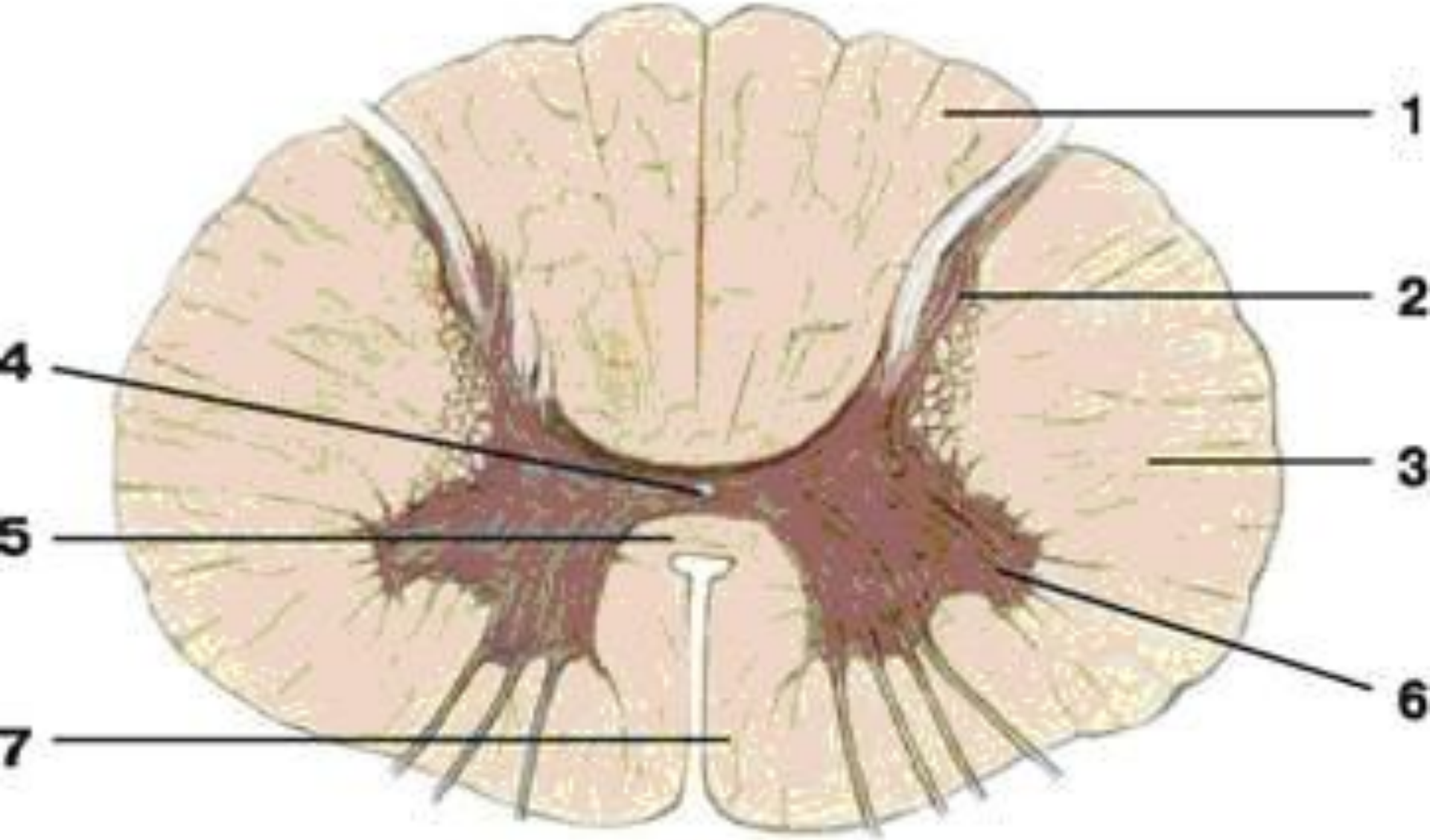
1
2
3
4
5
6
7

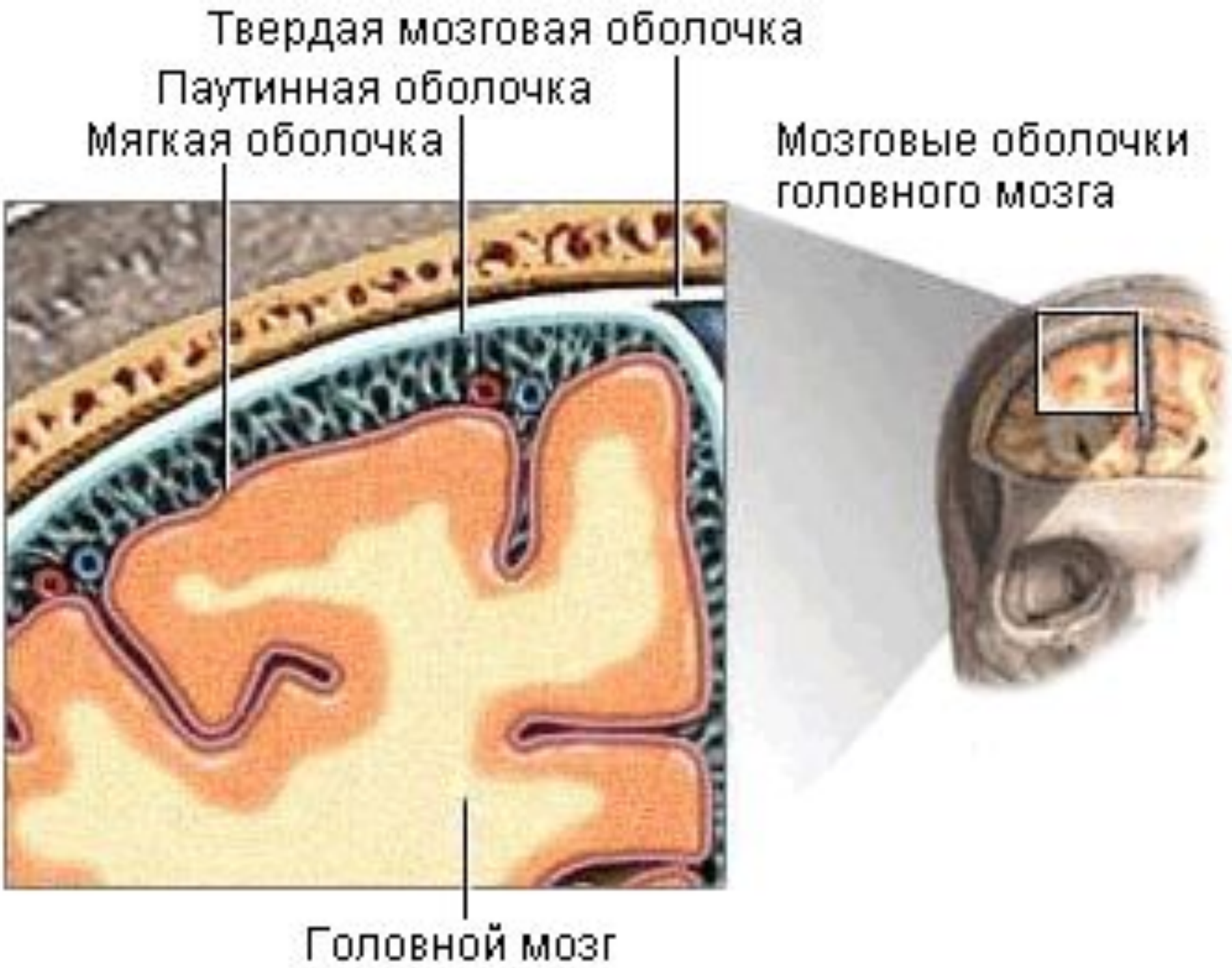
Твердая мозговая оболочка
Паутинная оболочка
Мягкая оболочка
Мозговые оболочки головного мозга
Головной мозг

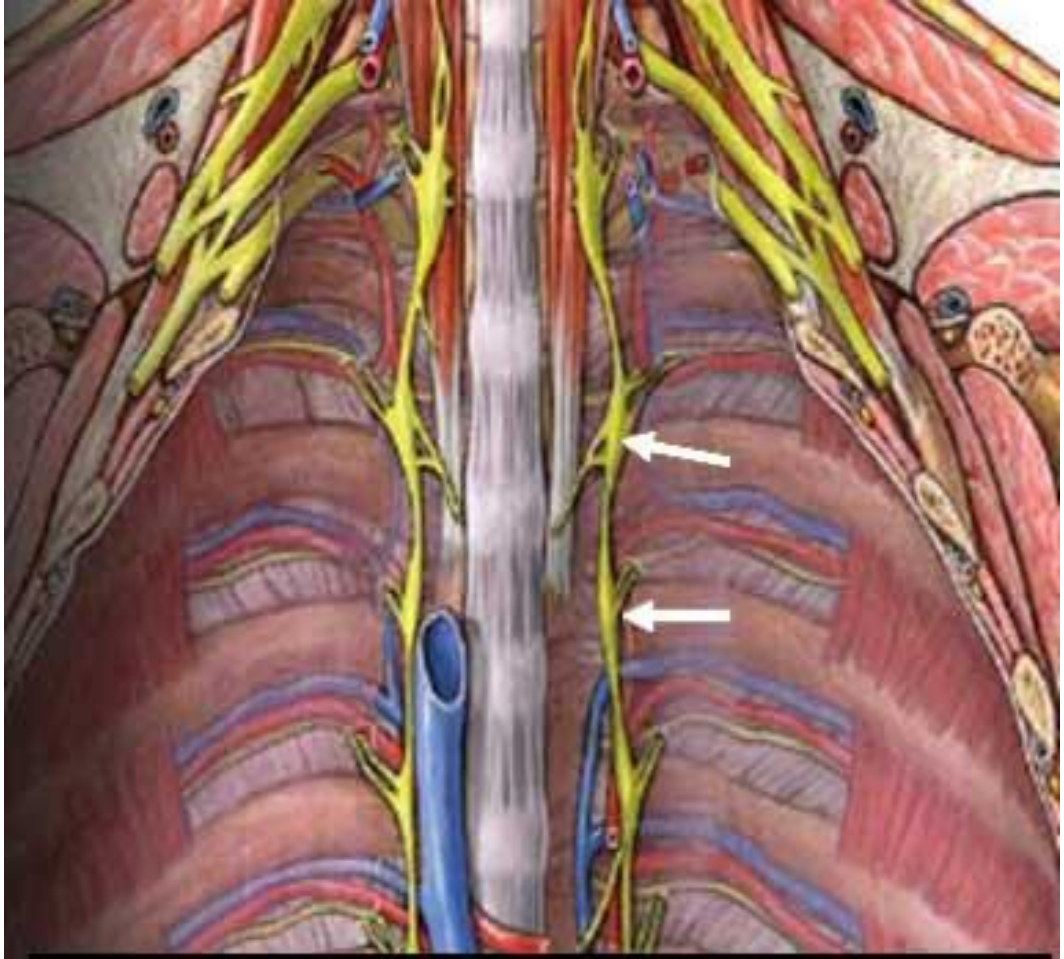

This image demonstrates the sympathetic chains running down the back of the chest cavity over the heads of the ribs. The arrows indicate the typical levels at which we cut the sympathetic chain for palmar and axillary hyperhidrosis.

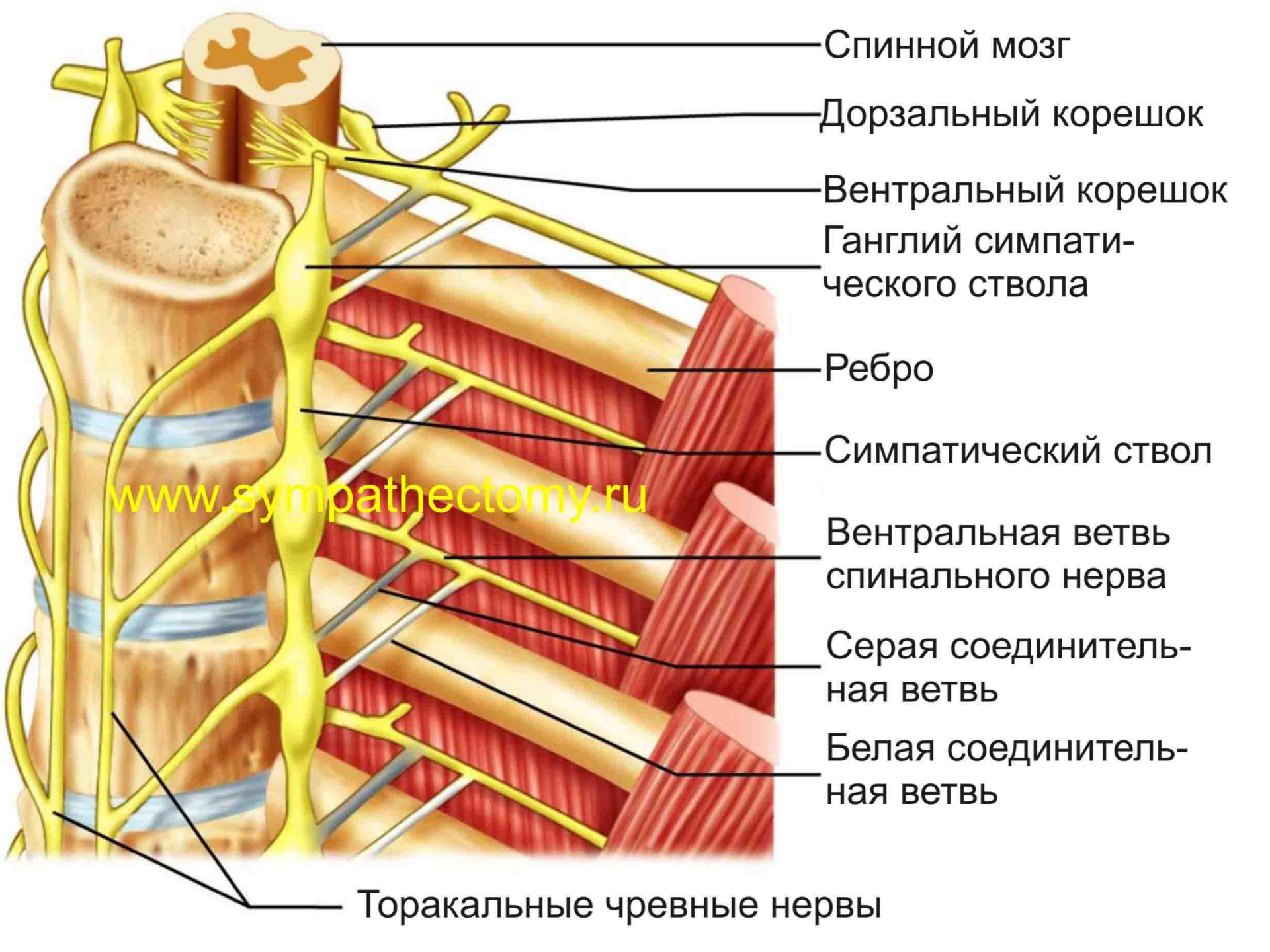
Спинной мозг
Дорзальный корешок
Вентральный корешок
Ганглий симпати-
ческого ствола
Ребро
Симпатический ствол
Вентральная ветвь
спинального нерва
Серая соединитель-
ная ветвь
Белая соединитель-
ная ветвь
Торакальные чревные нервы
www.sympathectomy.ru

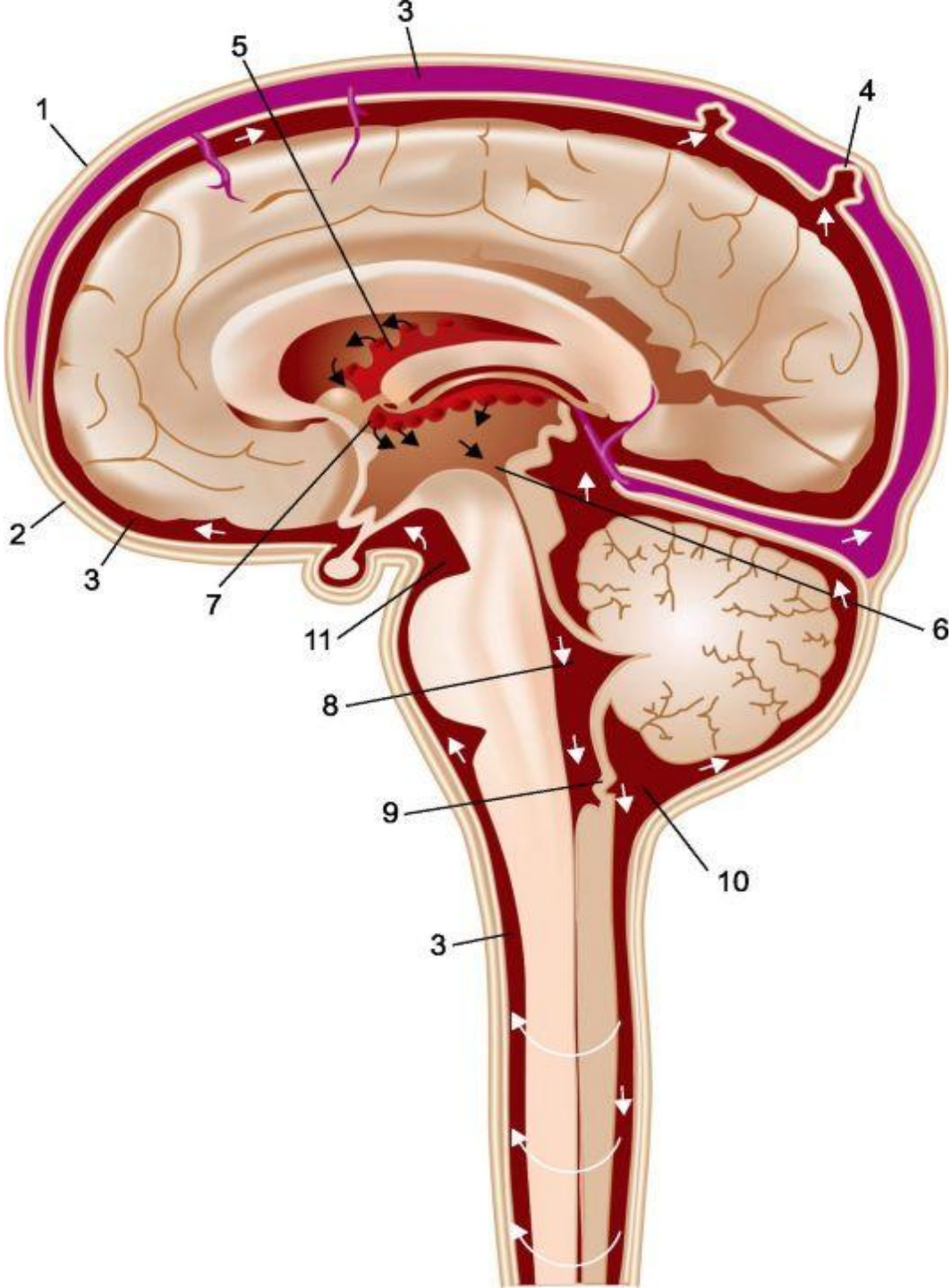
1
2
3
3
4
5
6
7
8
9
10
11
3

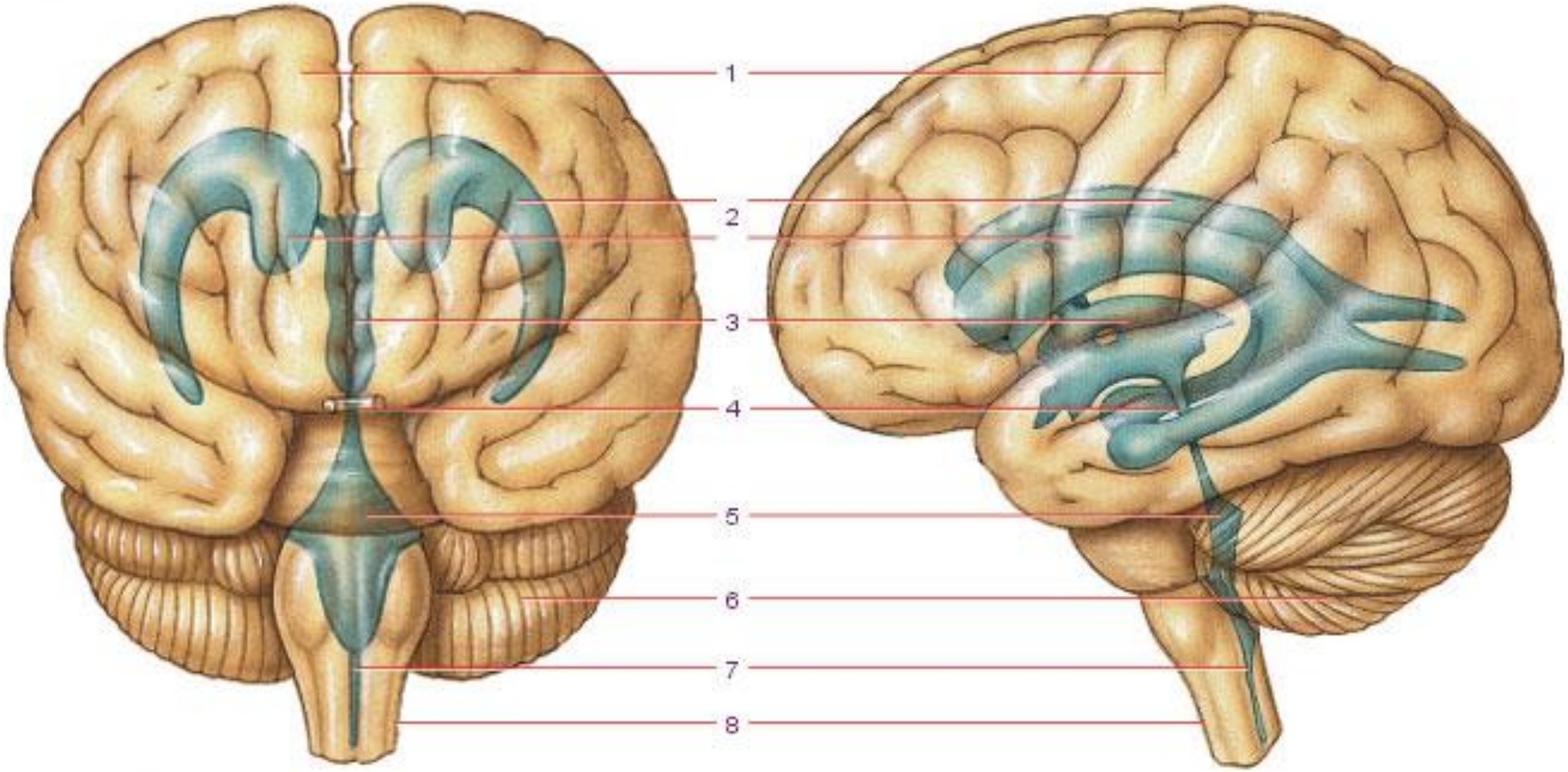
1
2
3
4
5
6
7
8

Основные отделы головного мозга на продольном срезе

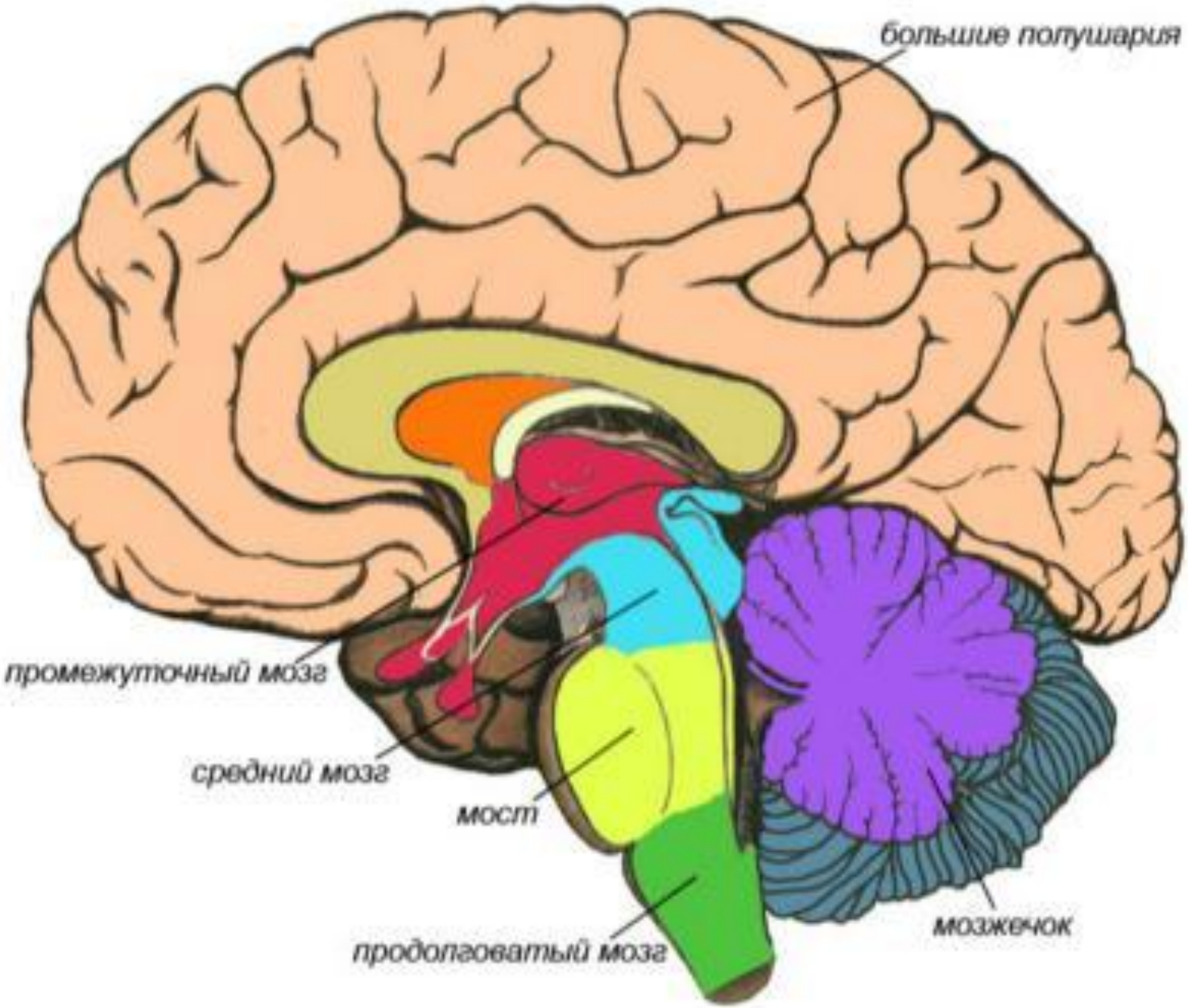

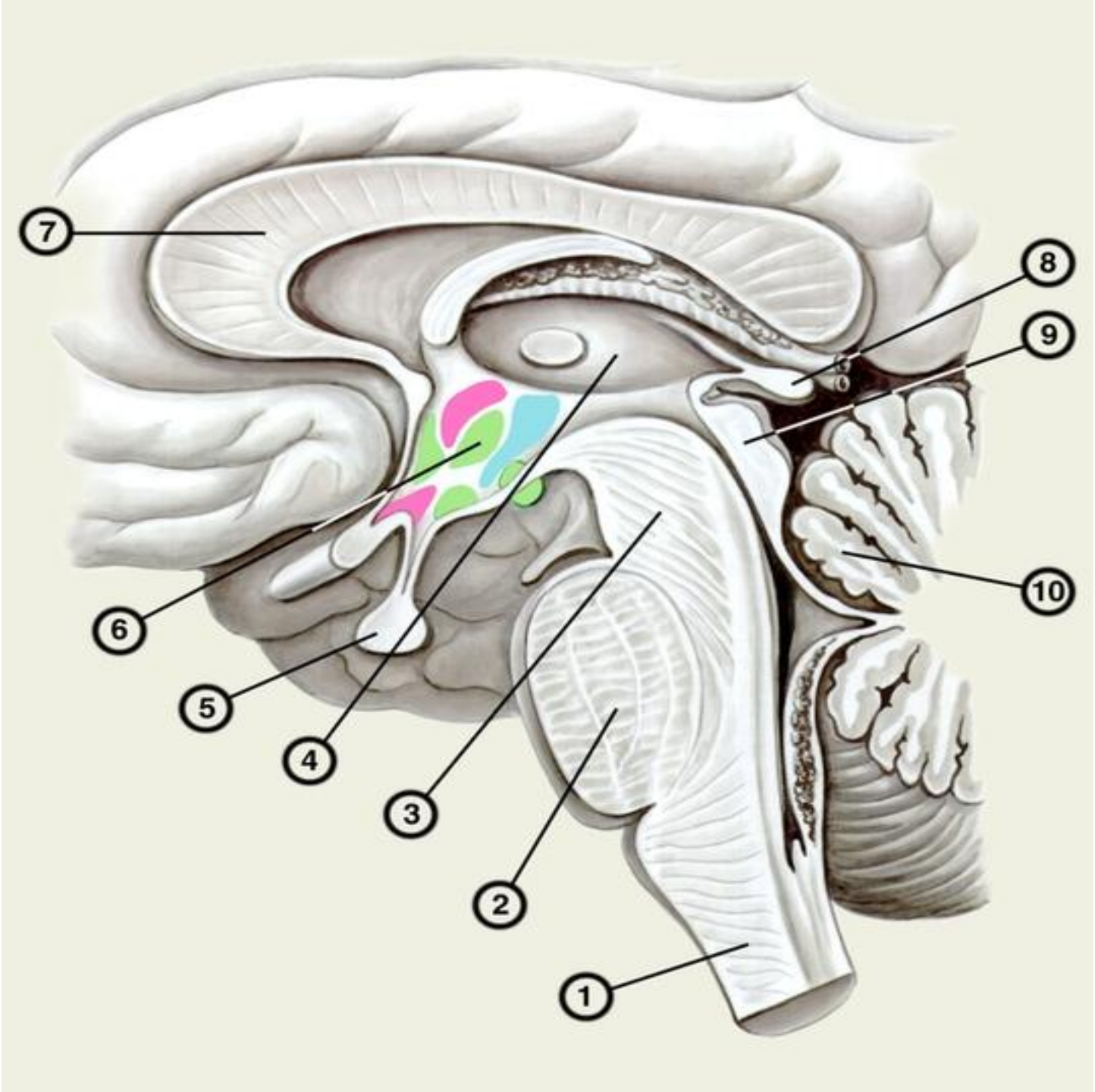
7
8
9
10
6
5
4
3
2
1

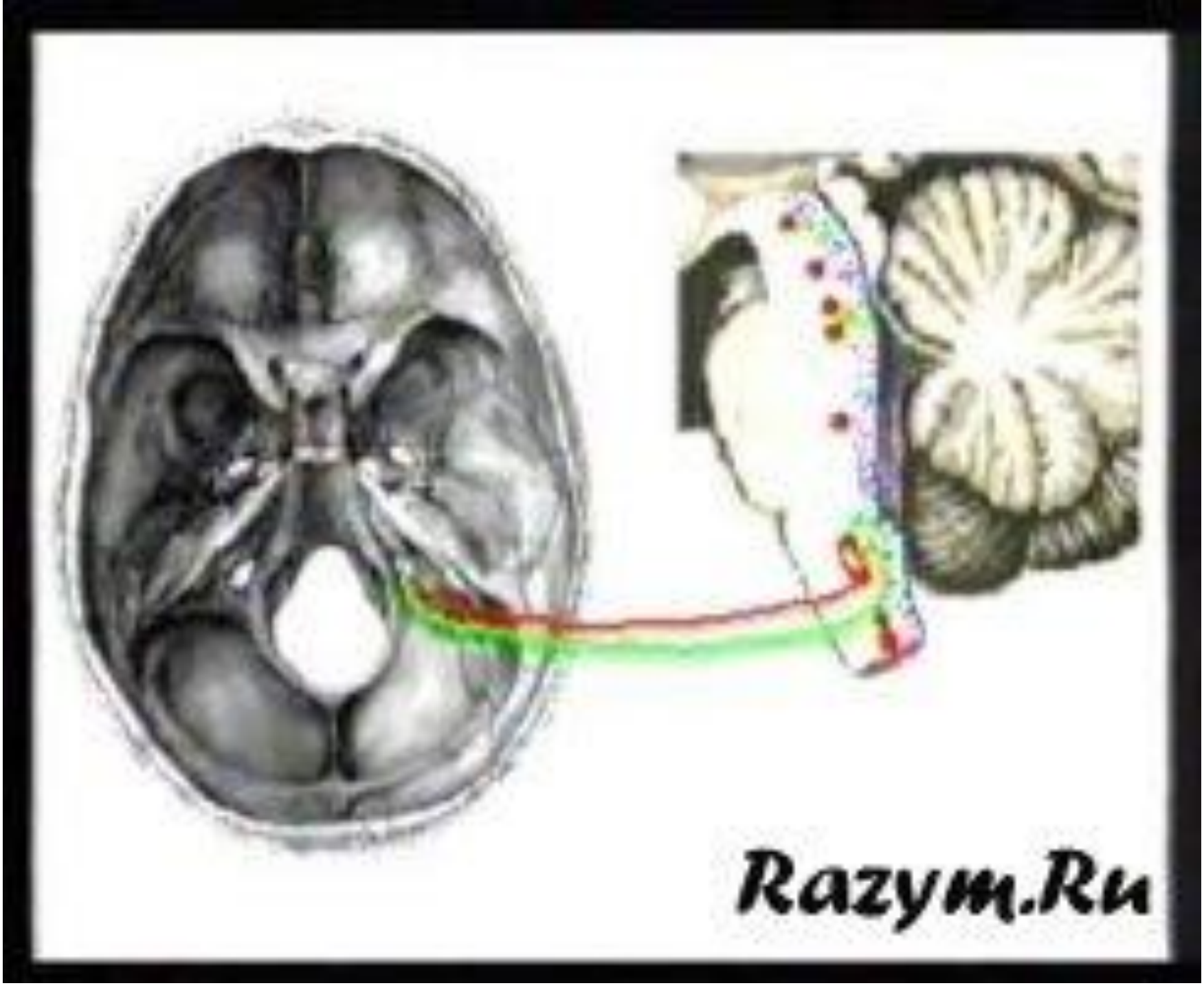
Razym.Ru

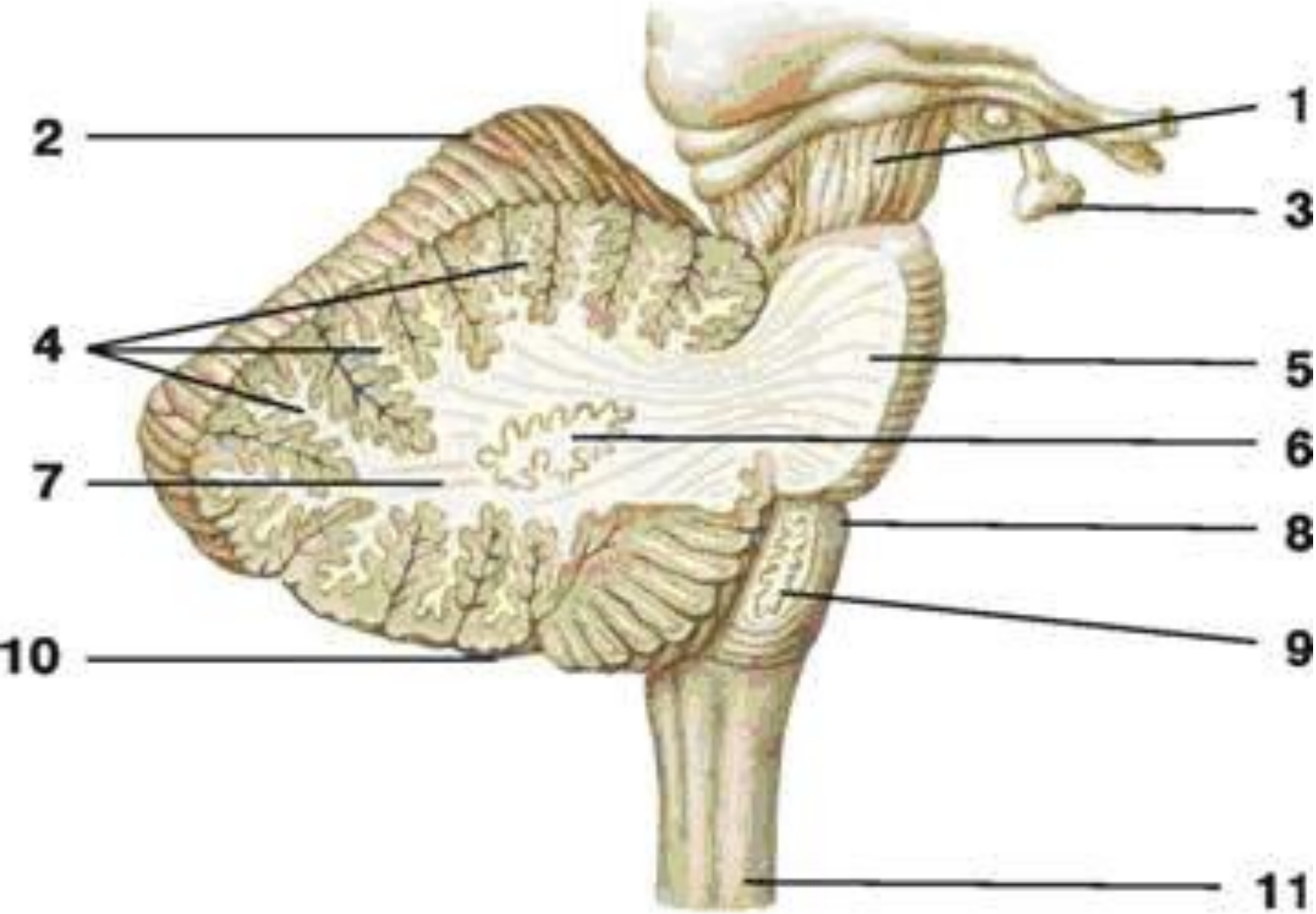
1
2
3
4
5
6
7
8
9
10
11

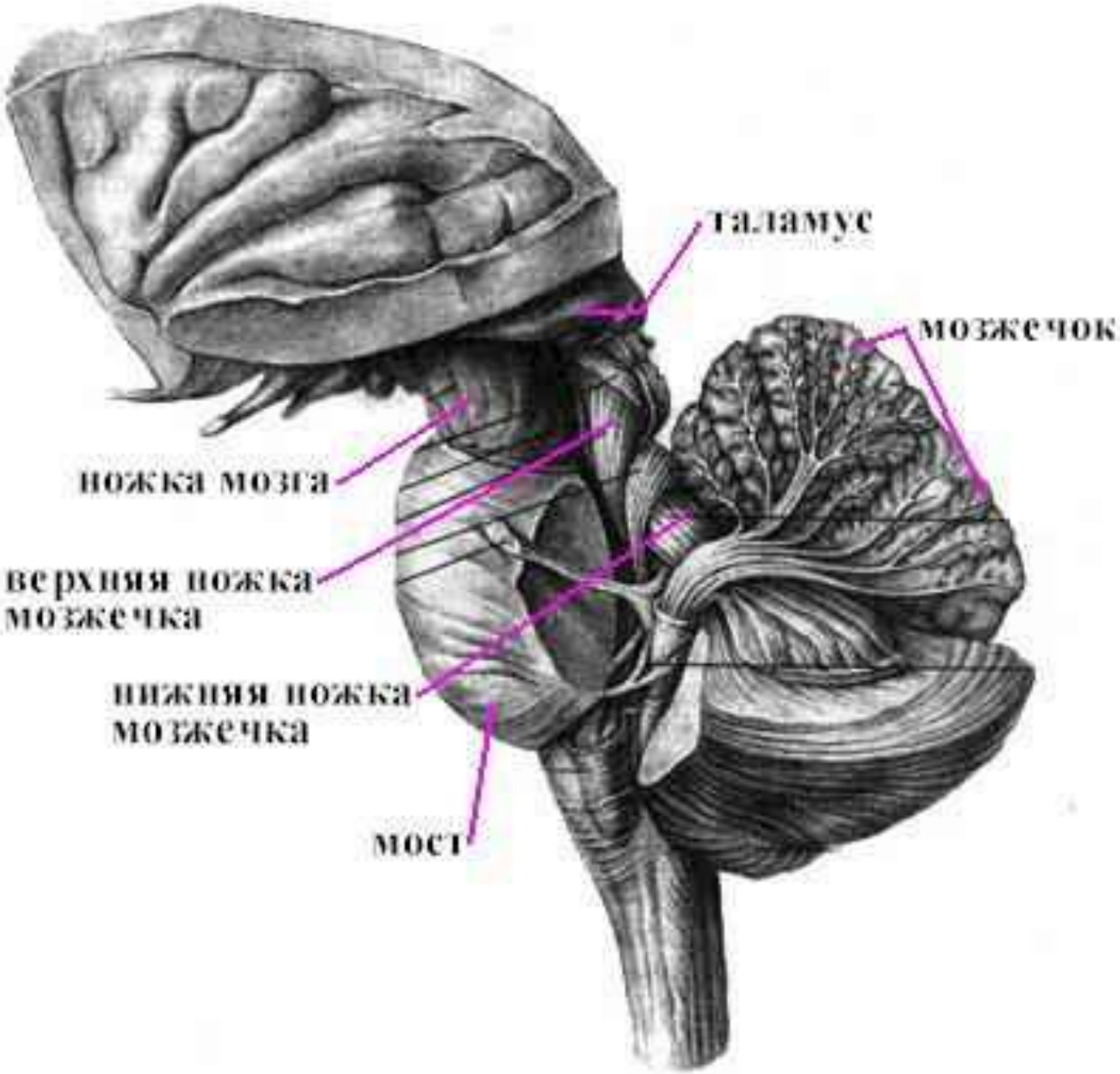
таламус
мозжечок
ножка мозга
верхняя ножка мозжечка
нижняя ножка мозжечка
мост

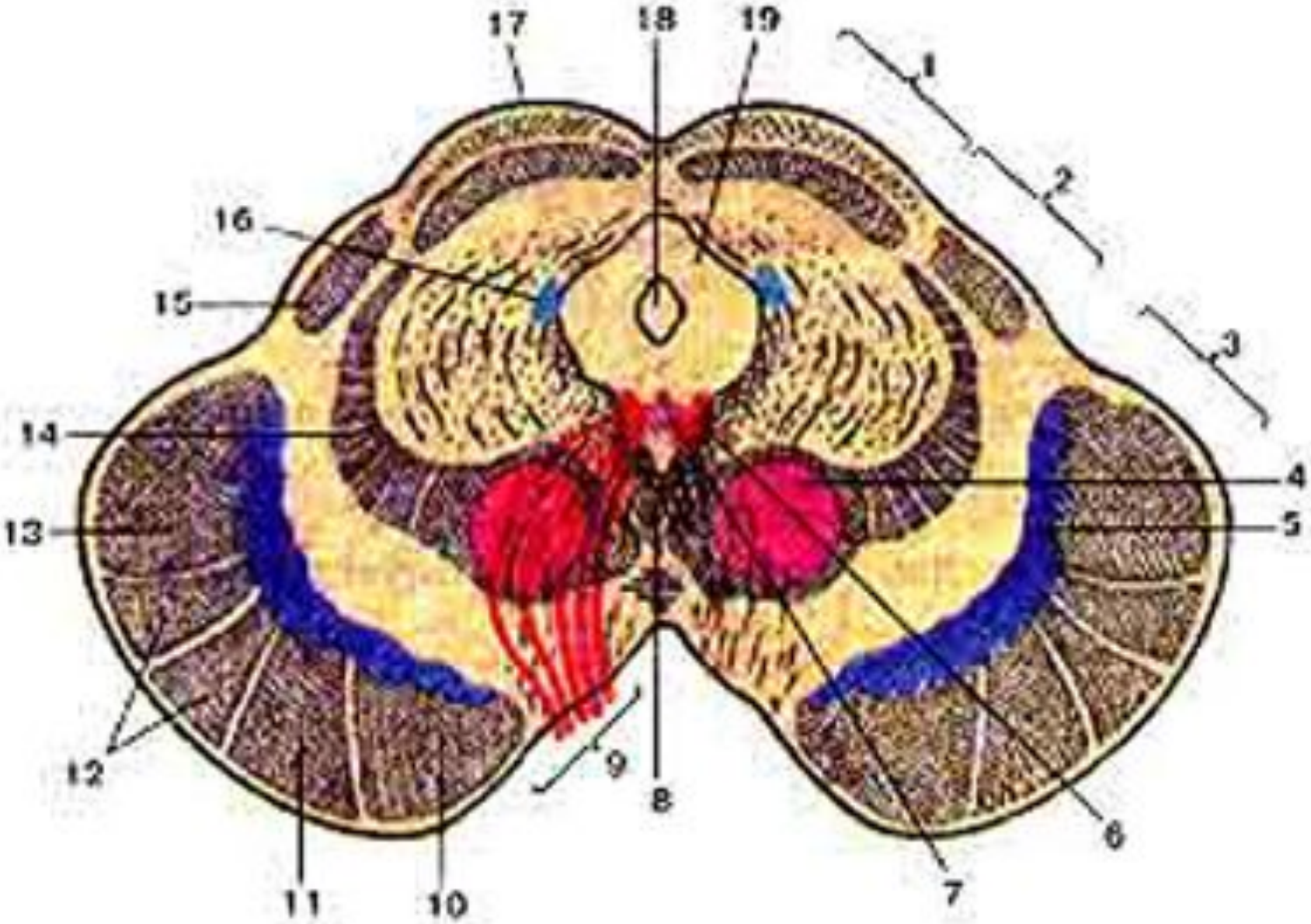
17
18
19
1
2
3
16
15
14
13
4
5
12
9
8
6
7
11
10

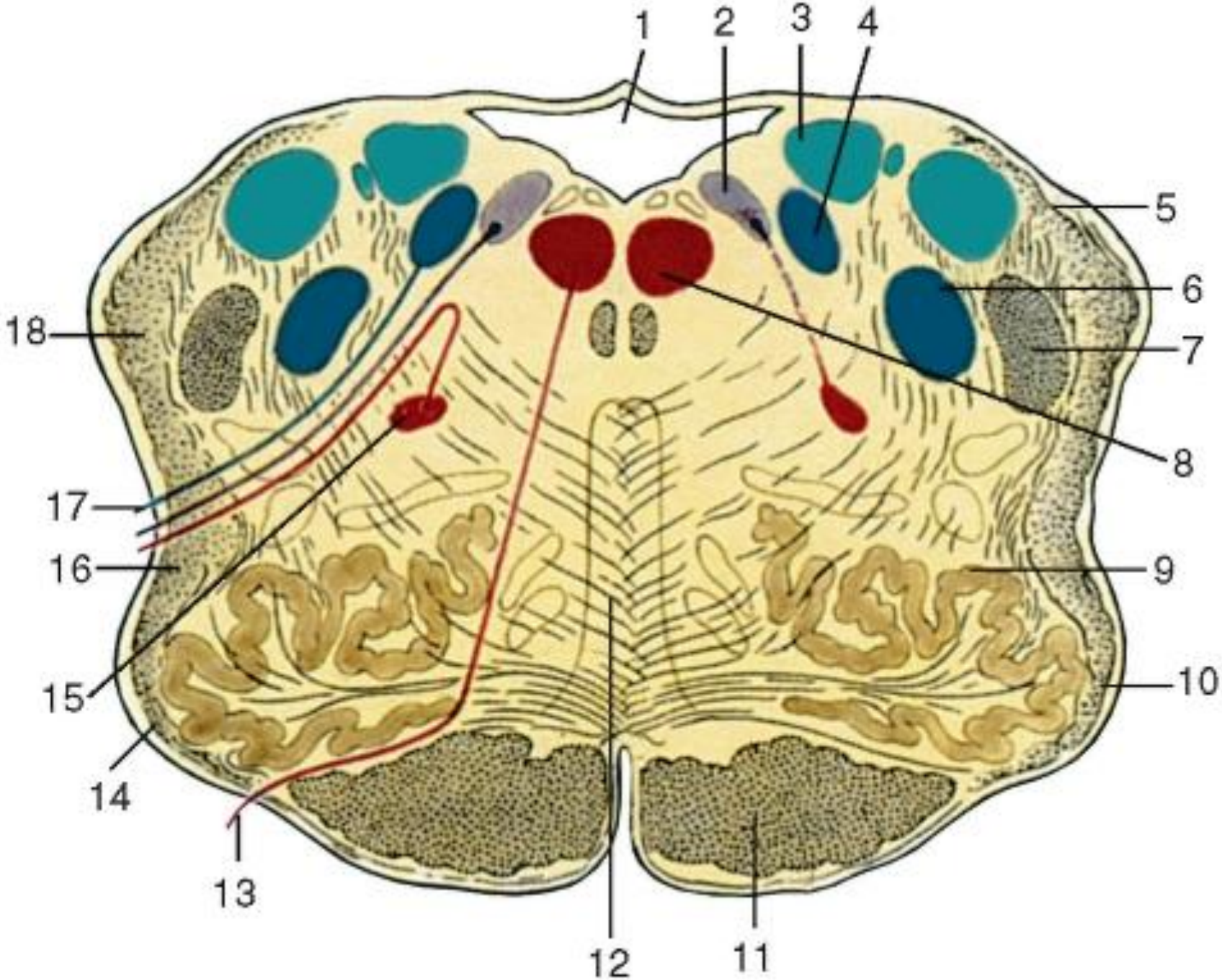
1
2
3
4
5
6
7
8
9
10
11
12
13
14
15
16
17
18

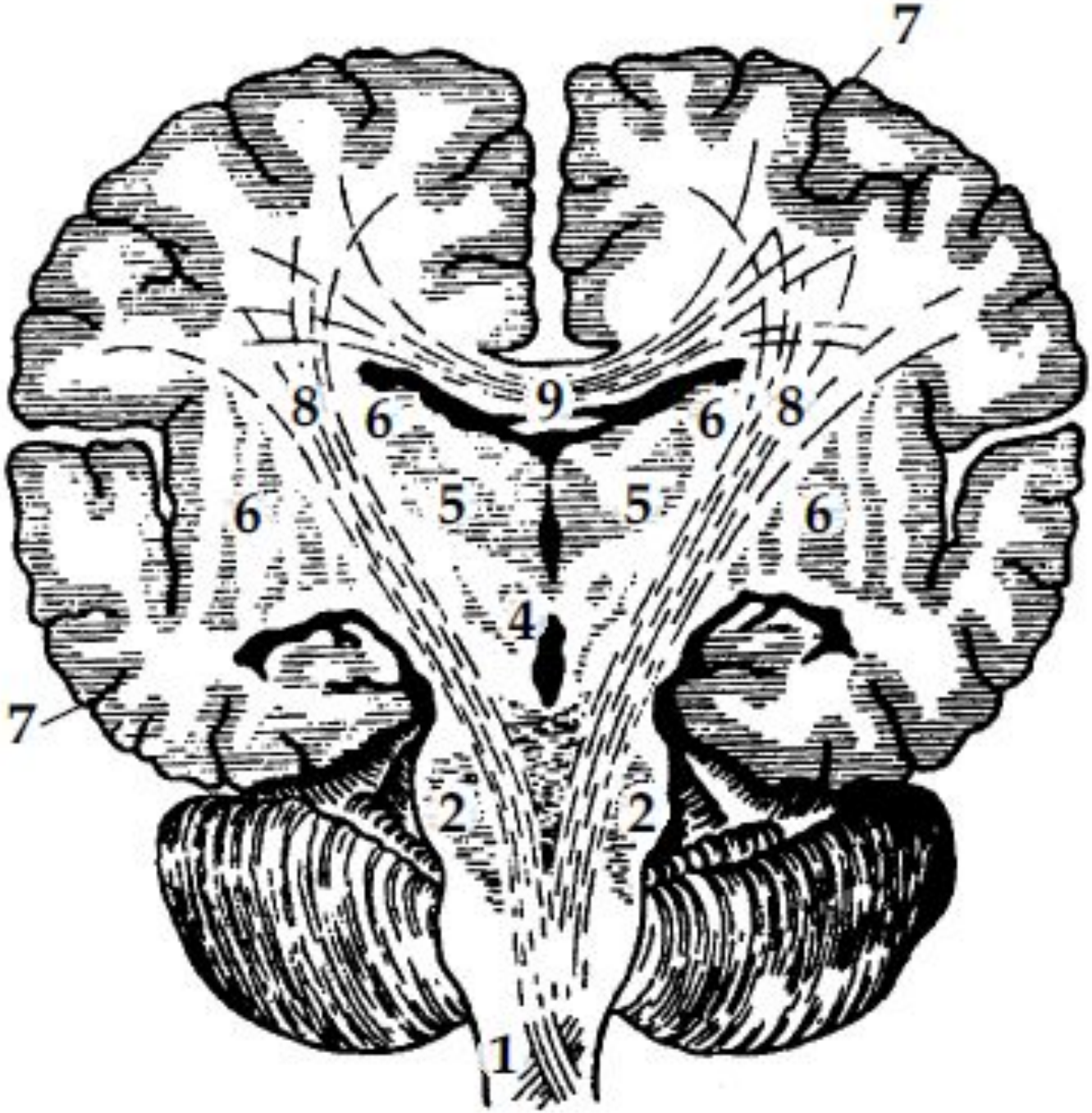
7
8
6
9
6
8
6
5
5
6
4
7
2
2
1

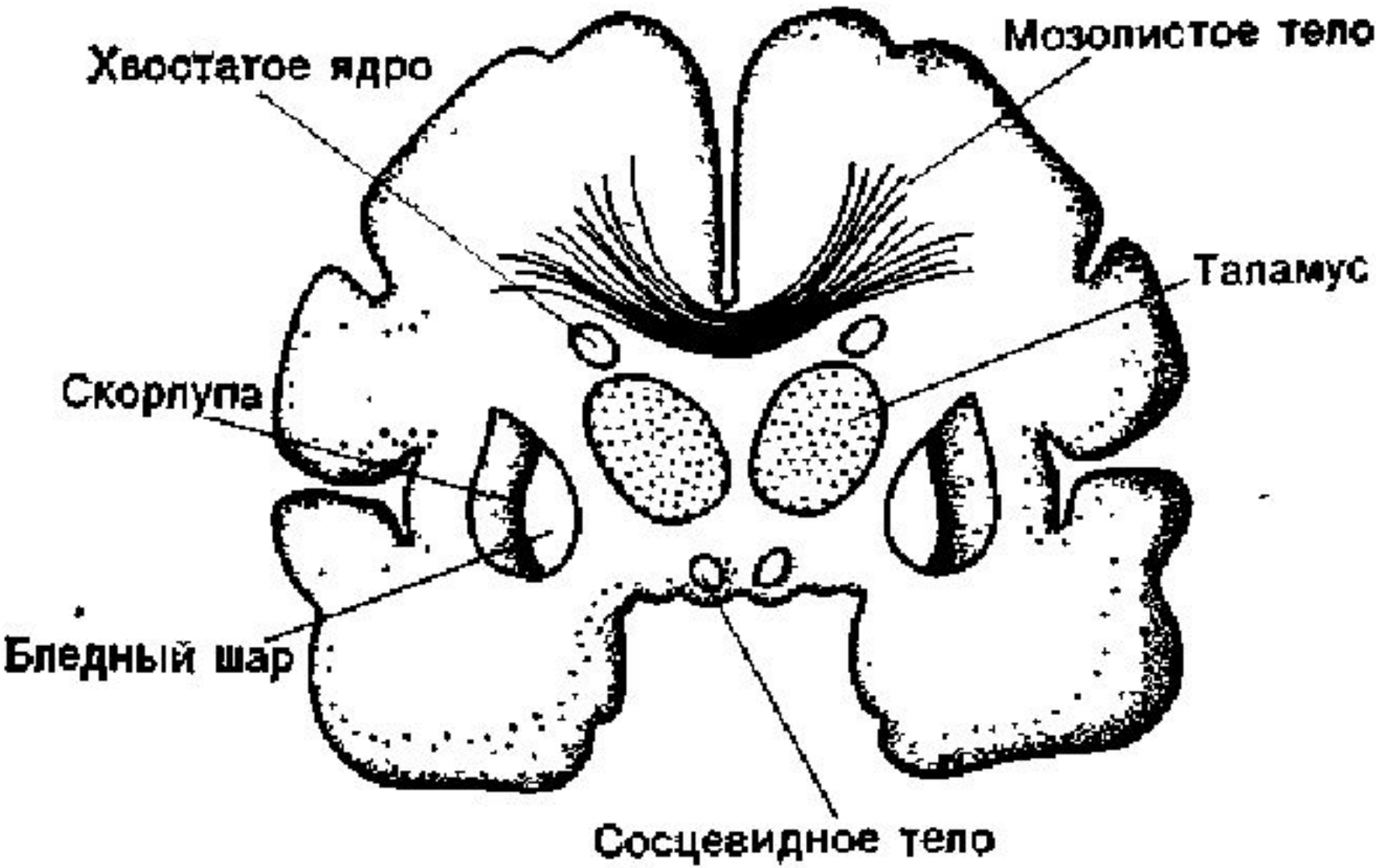
Хвостатое ядро
Мозолистое тело
Таламус
Скорлупа
Бледный шар
Сосцевидное тело

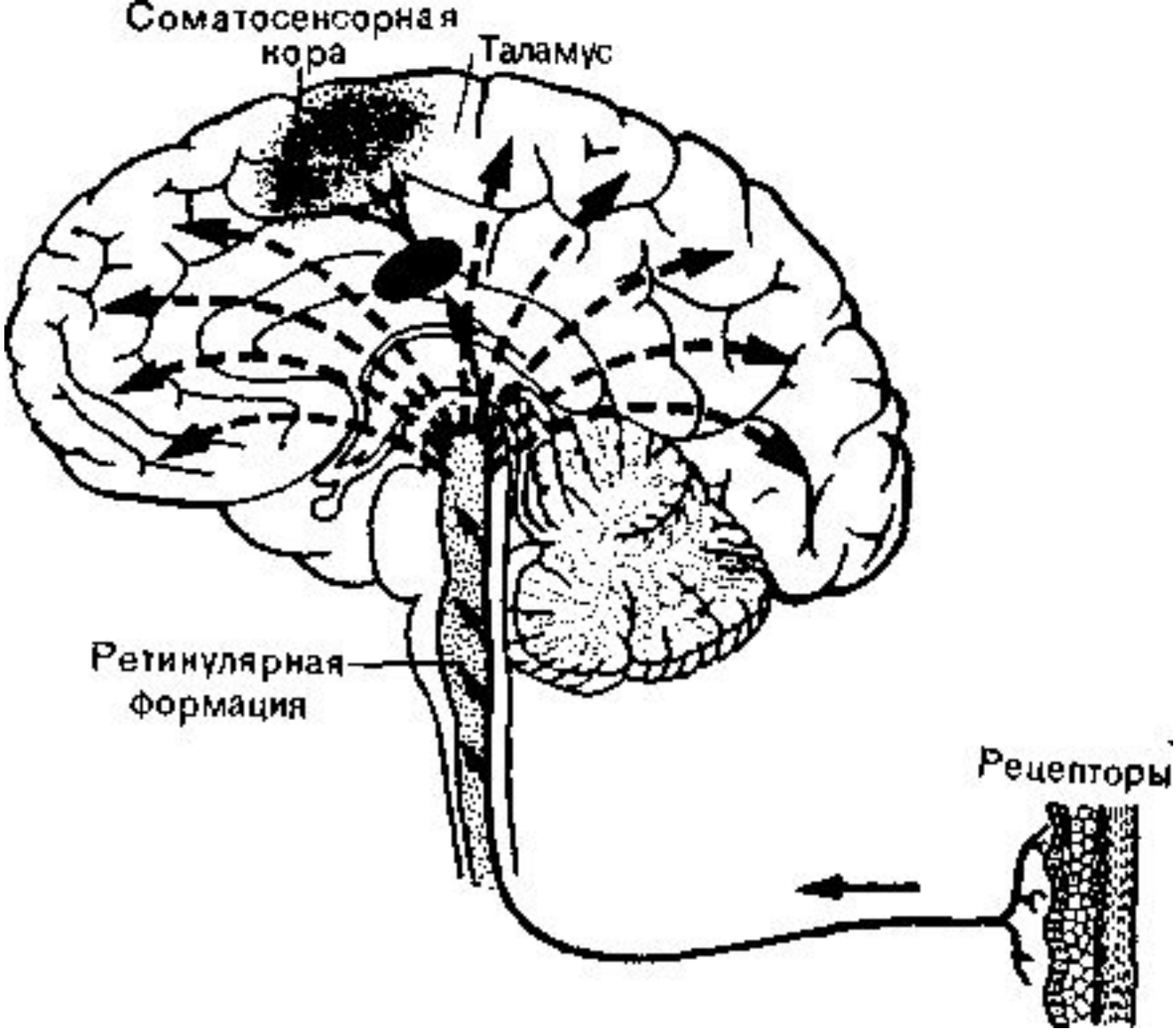
Соматосенсорная кора
Таламус
Ретинулярная формация
Рецепторы

Моторная кора
Сенсорная кора
Базальные ганглии
Таламус
Лимбическая система
Гипоталамус
Регулятивная формация
Зрение
Вкус
Слух
Обоняние
Чувство равновесия
Тройничный нерв
Спинной мозг

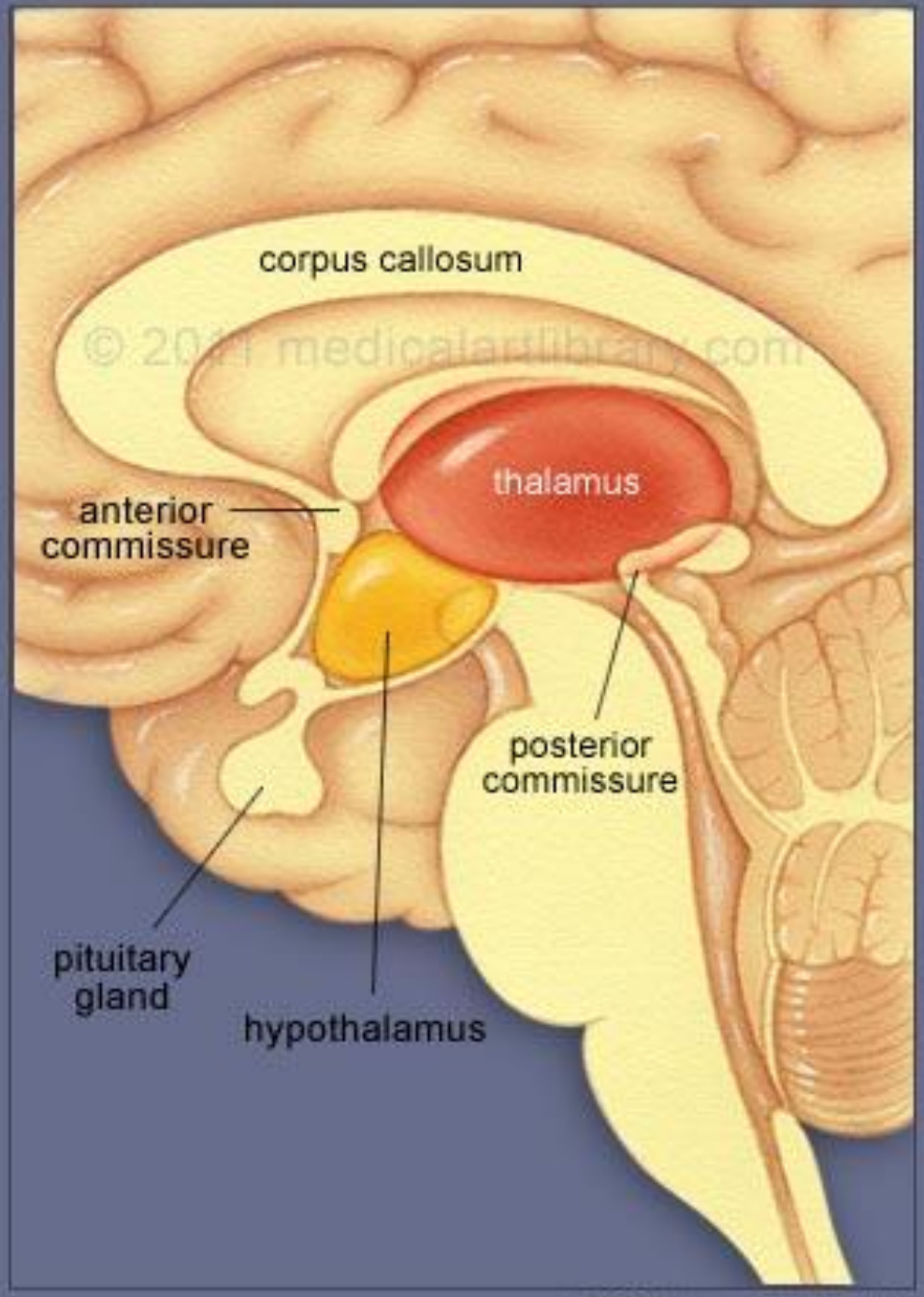

© 2011 medicalartlibrary.com

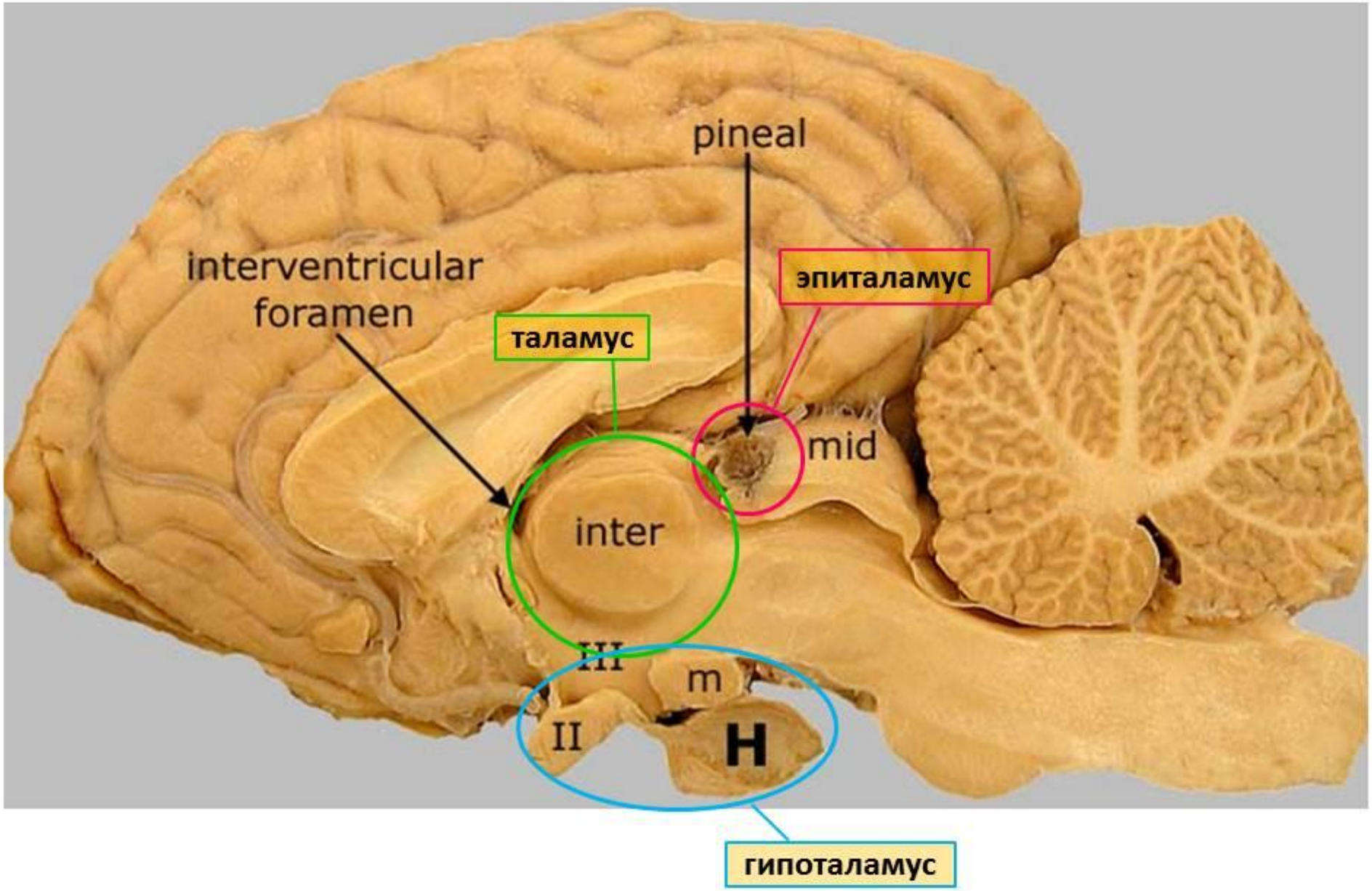
pineal
interventricular
foramen
эпиталамус
таламус
mid
inter
III
m
II
H
гипоталамус

эпиталамус

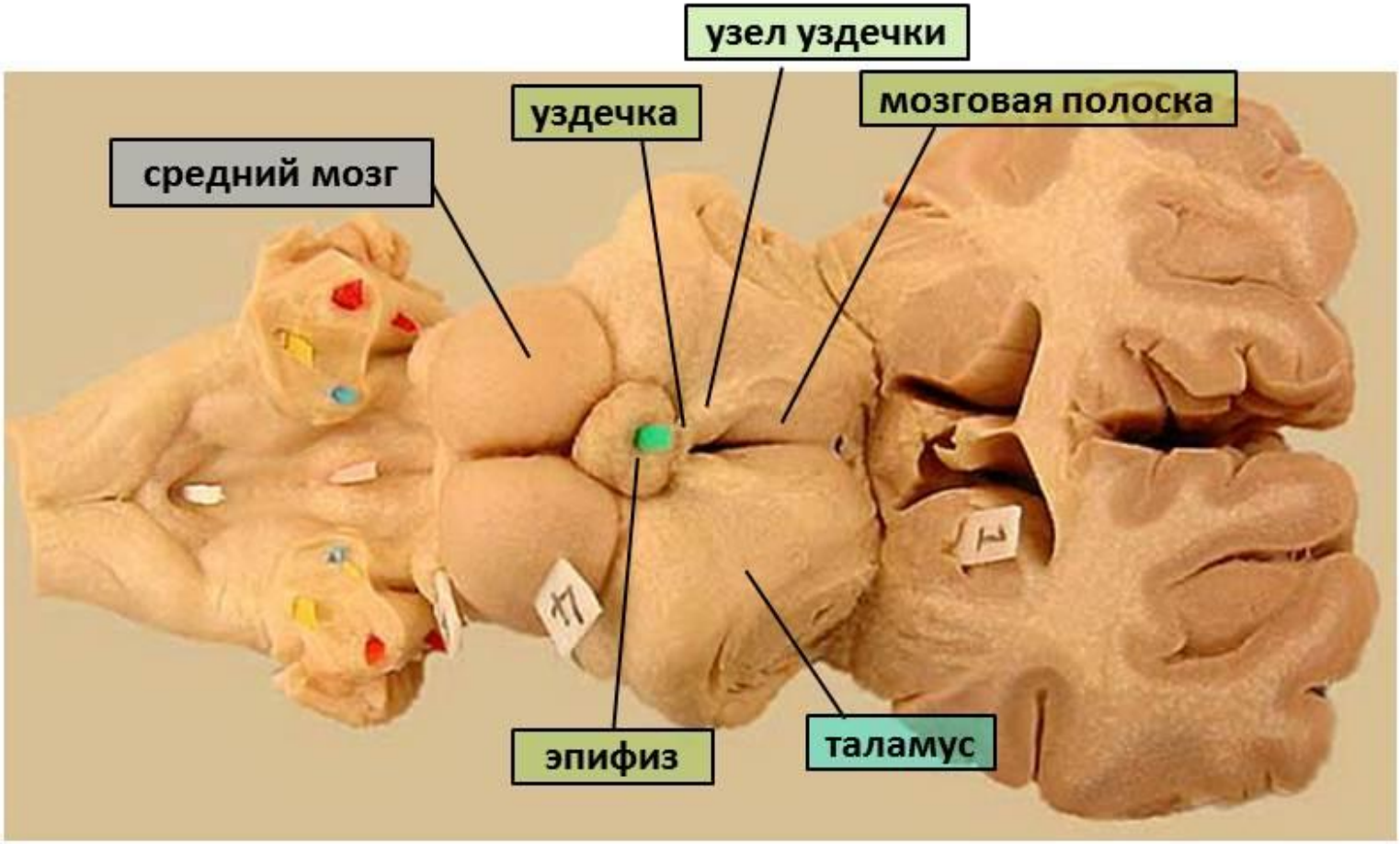
узел уздечки
уздечка
мозговая полоска
средний мозг
эпифиз
таламус

гипоталамус

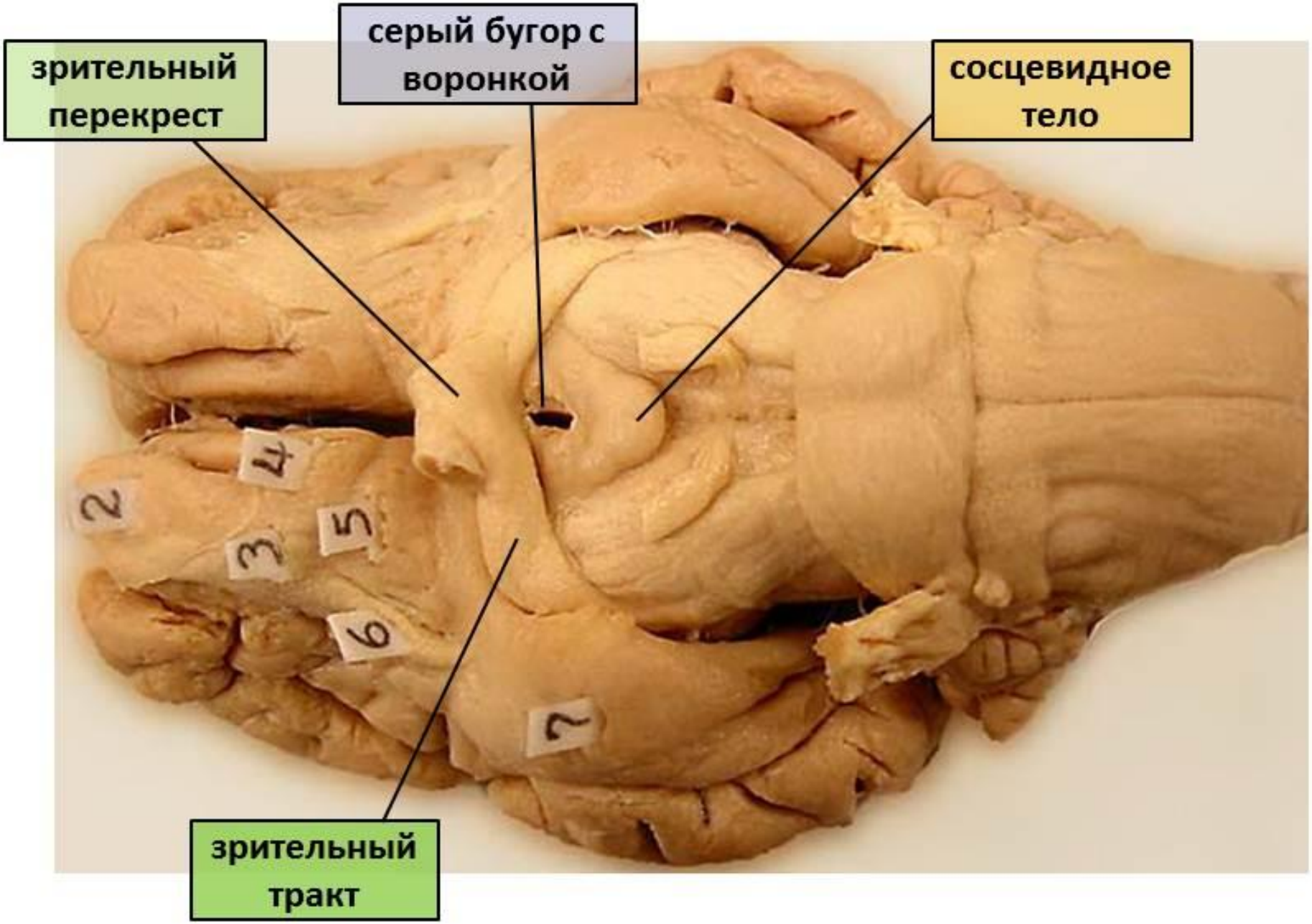

соединение полушарий мозга

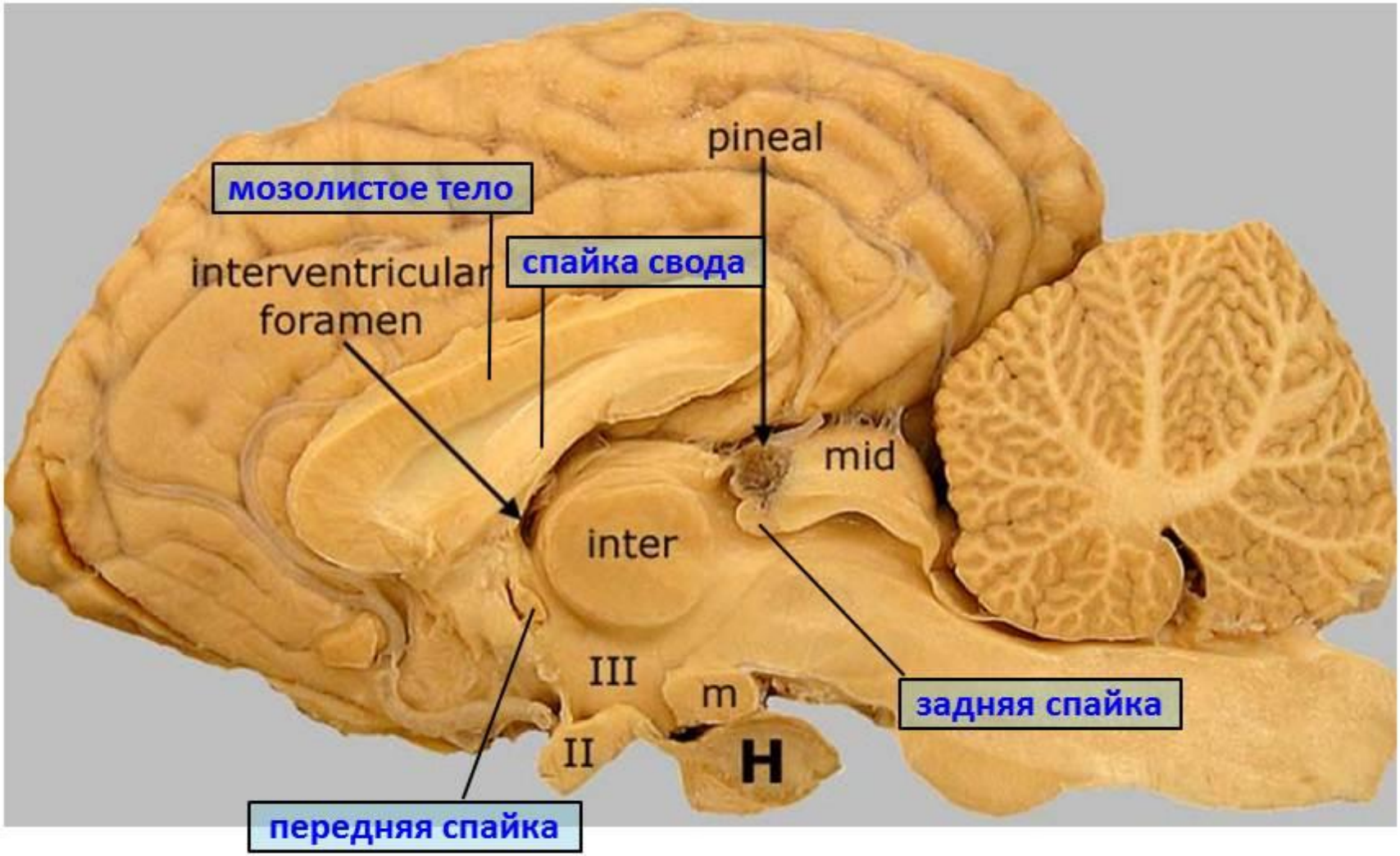

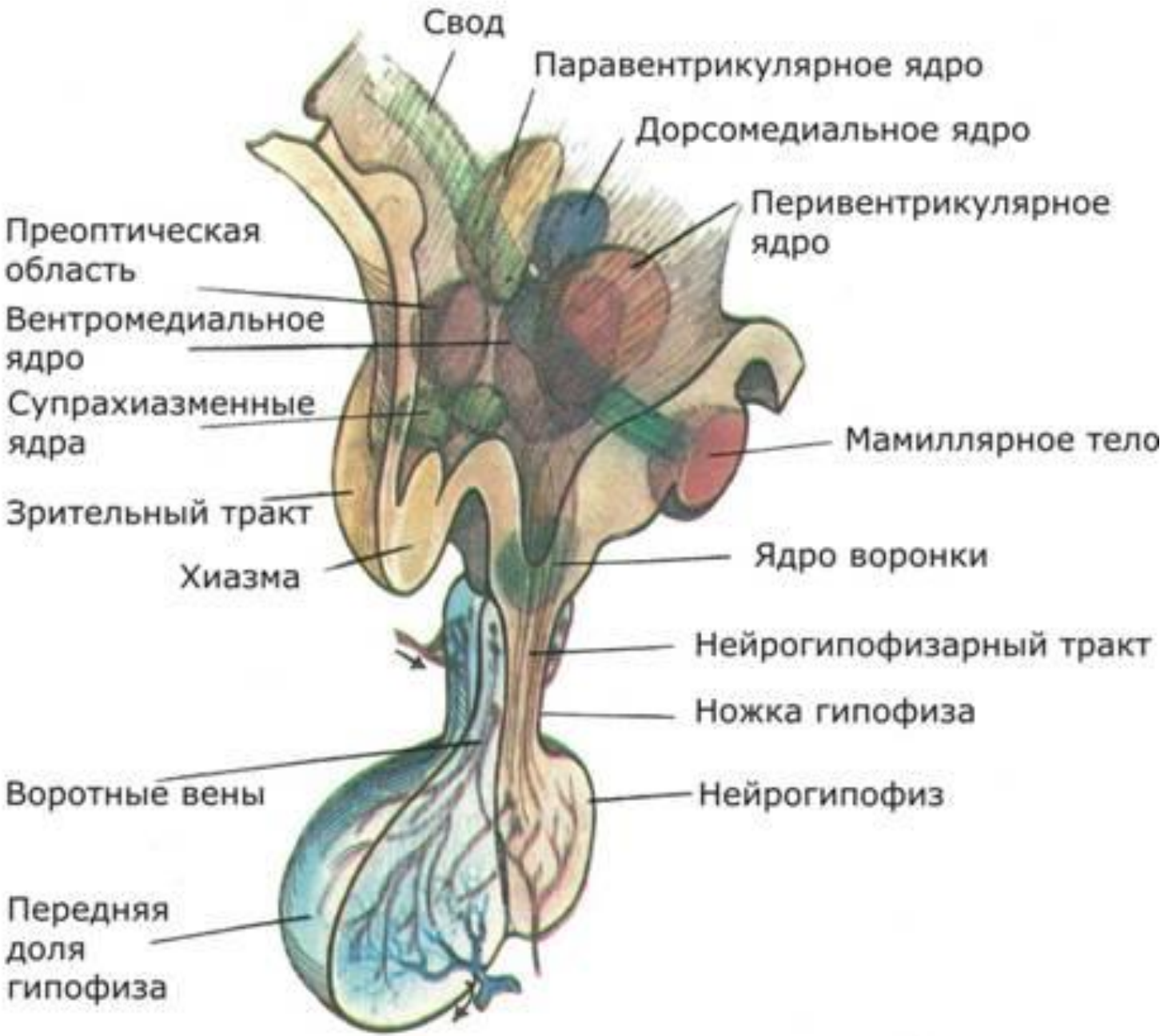
Свод
Паравентрикулярное ядро
Дорсомедиальное ядро
Перивентрикулярное ядро
Преоптическая область
Вентромедиальное ядро
Супрахиазменные ядра
Мамиллярное тело
Зрительный тракт
Хиазма
Ядро воронки
Нейрогипофизарный тракт
Ножка гипофиза
Воротные вены
Нейрогипофиз
Передняя доля гипофиза

Переднее вентральное и латеральное ядра таламуса
Кора мозга
Хвостатое ядро
Центральное срединное ядро
Уздечка
Верхний холмик
Субталамическое ядро
Скорлупа
Наружный сегмент бледного шара
Внутренний сегмент бледного шара
Компактная часть черной субстанции
Сетчатая часть черной субстанции

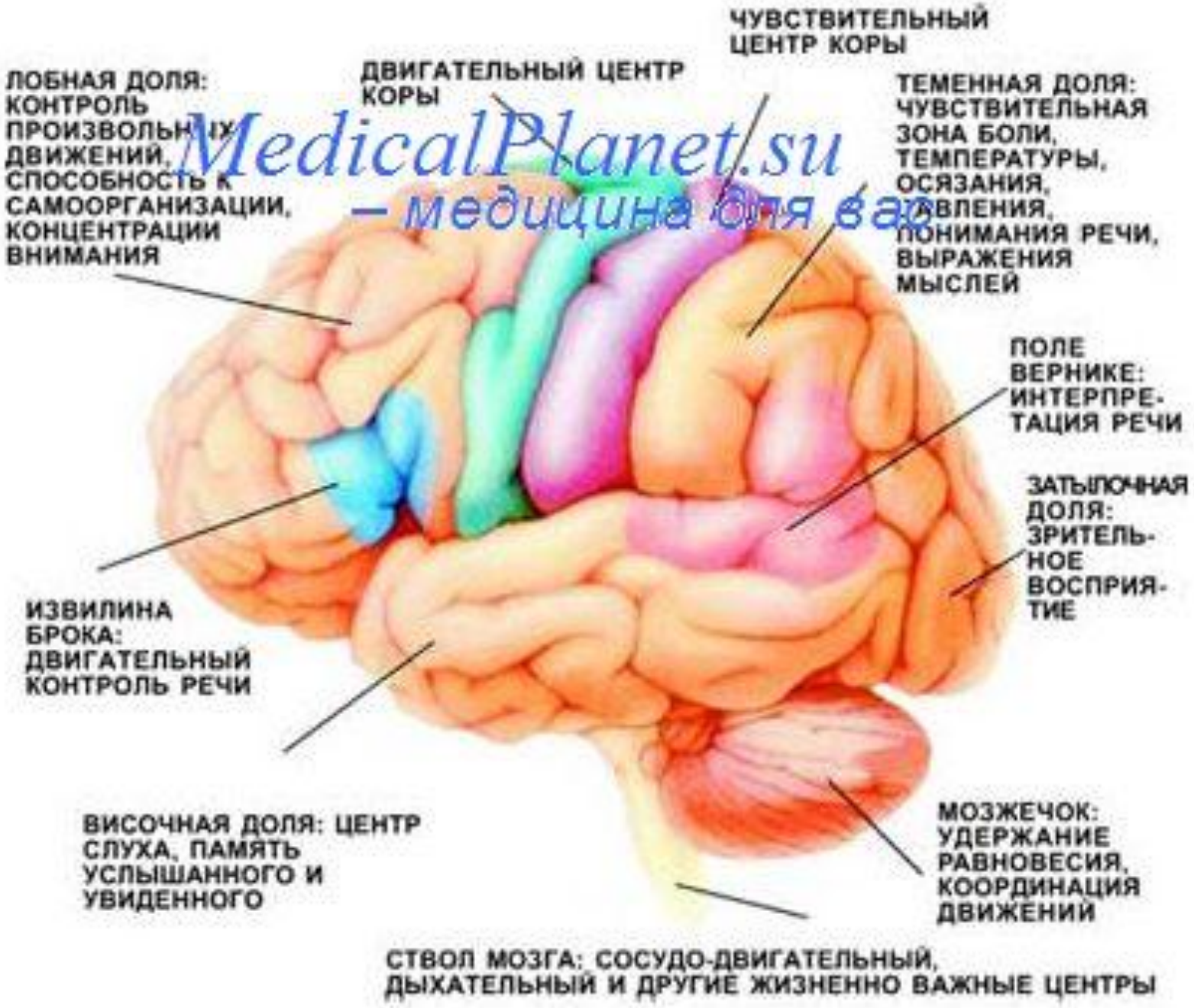

MedicalPlanet.su
– медицина для вас

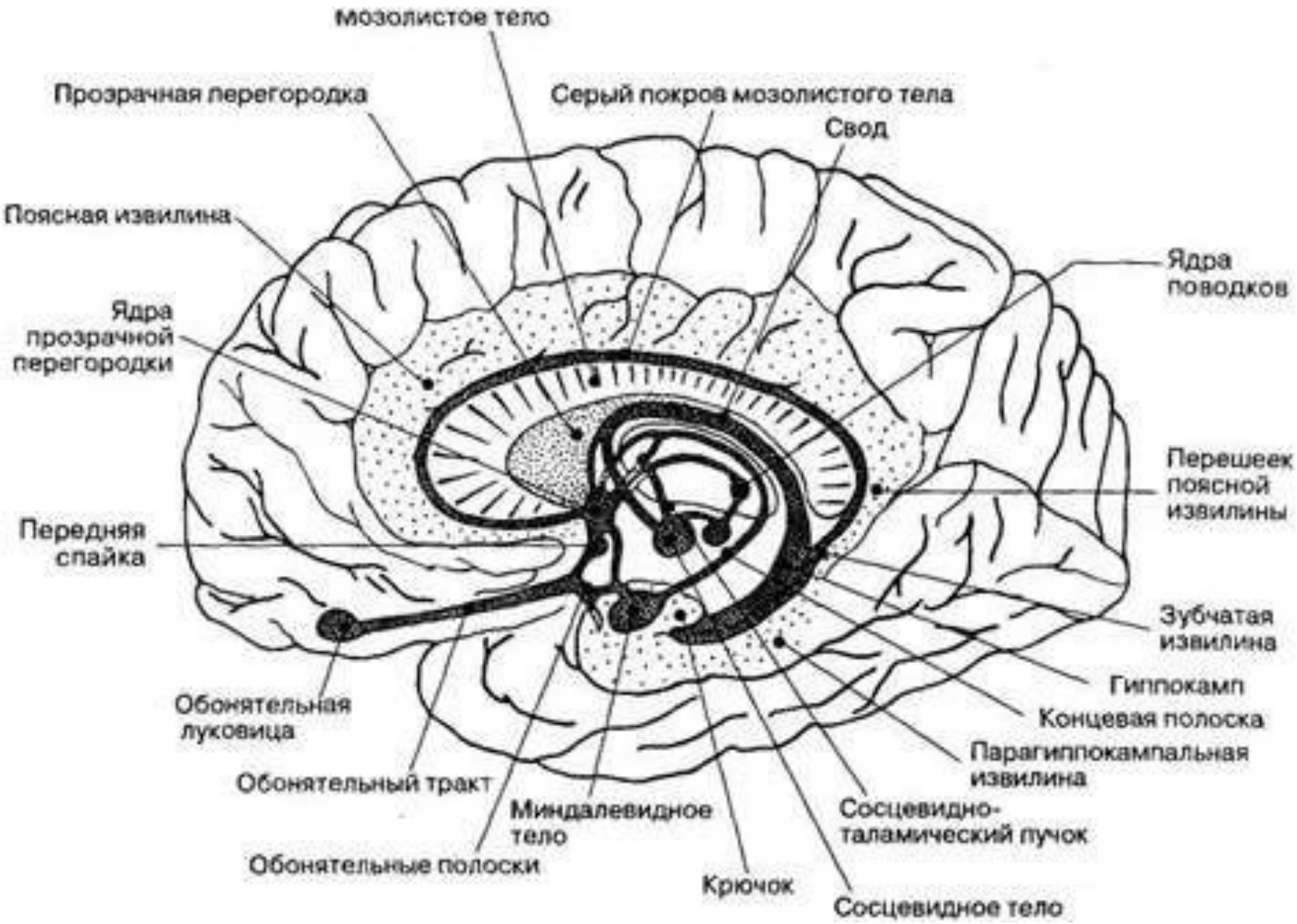
Мозолистое тело
Прозрачная перегородка
Серый покров мозолистого тела
Свод
Поясная извилина
Ядра поводков
Ядра прозрачной перегородки
Перешеек поясной извилины
Передняя спайка
Зубчатая извилина
Гиппокамп
Концевая полоска
Парагиппокампальная извилина
Обонятельная луковица
Обонятельный тракт
Миндалевидное тело
Сосцевидно-таламический пучок
Обонятельные полоски
Крючок
Сосцевидное тело

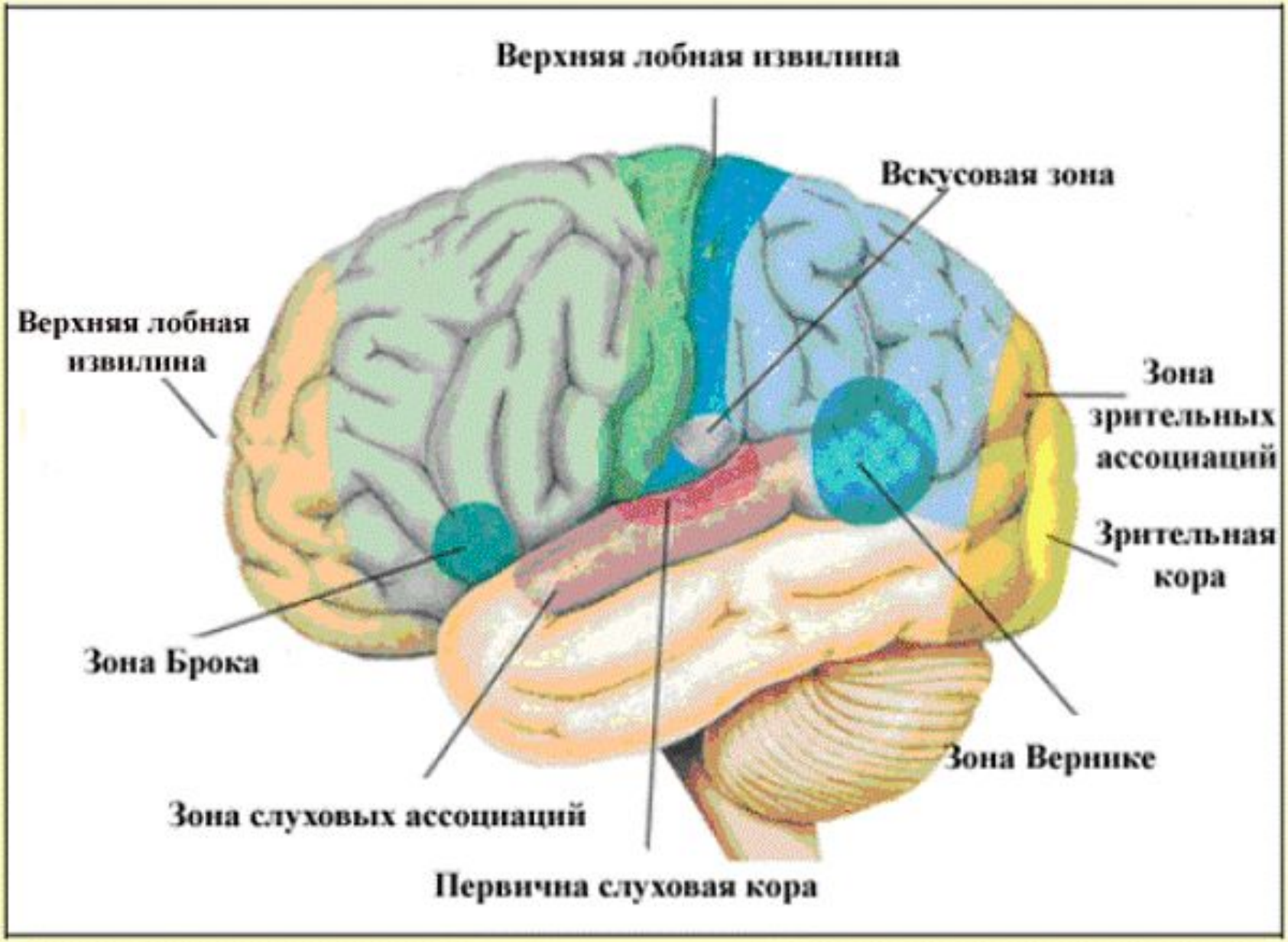

Рис. 12: Функциональные области левого полушария коры головного мозга. Верхняя лобная извилина расположена в передней части коры головного мозга. (*Основы антомии и физиологии*, Силей и др., стр 210.)

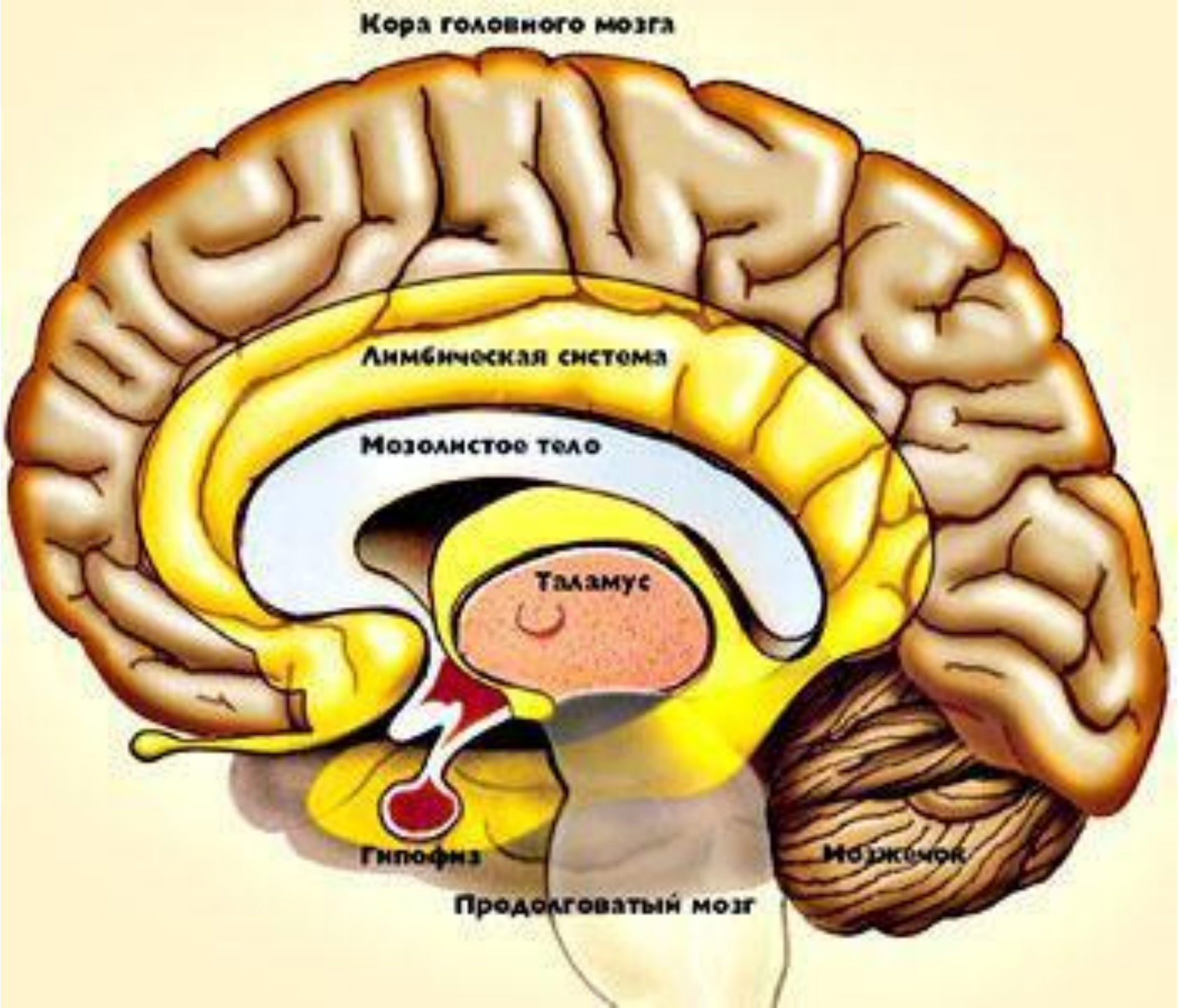
Кора головного мозга
Лимбическая система
Мозолистое тело
Таламус
Гипофиз
Мозжечок
Продолговатый мозг

Речевой процесс есть круговой процесс.

Речевой круг образуют три мозговых речевых центра.

а) центр Брока производит речь, управляя речевой мускулатурой,
б) центр Вернике распознает собственную речь
и речь других людей (слуховой центр речи),
в) ассоциативный центр создает структуру фраз и предложений.

Расположение центров Брока и Вернике в коре головного мозга.

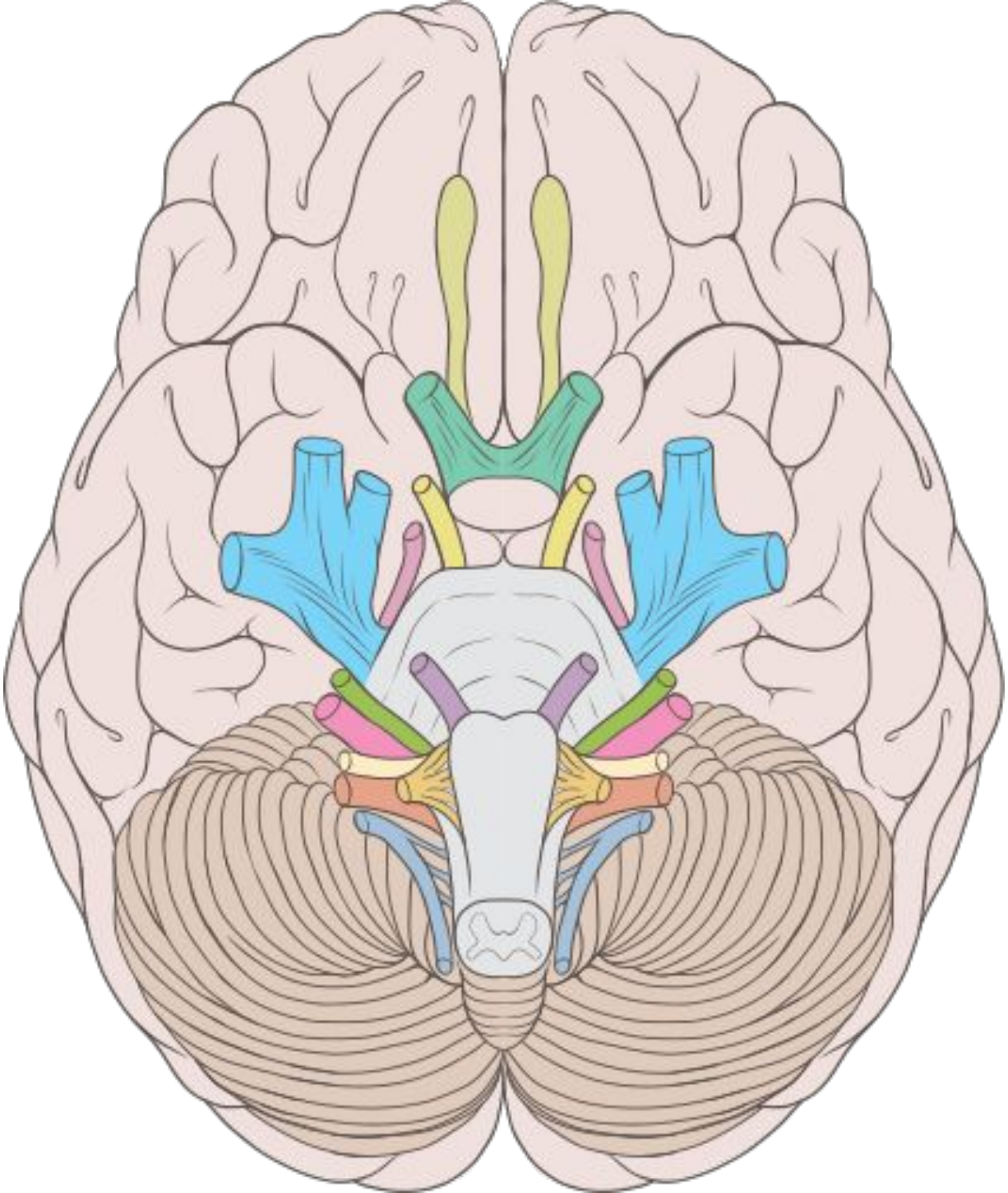

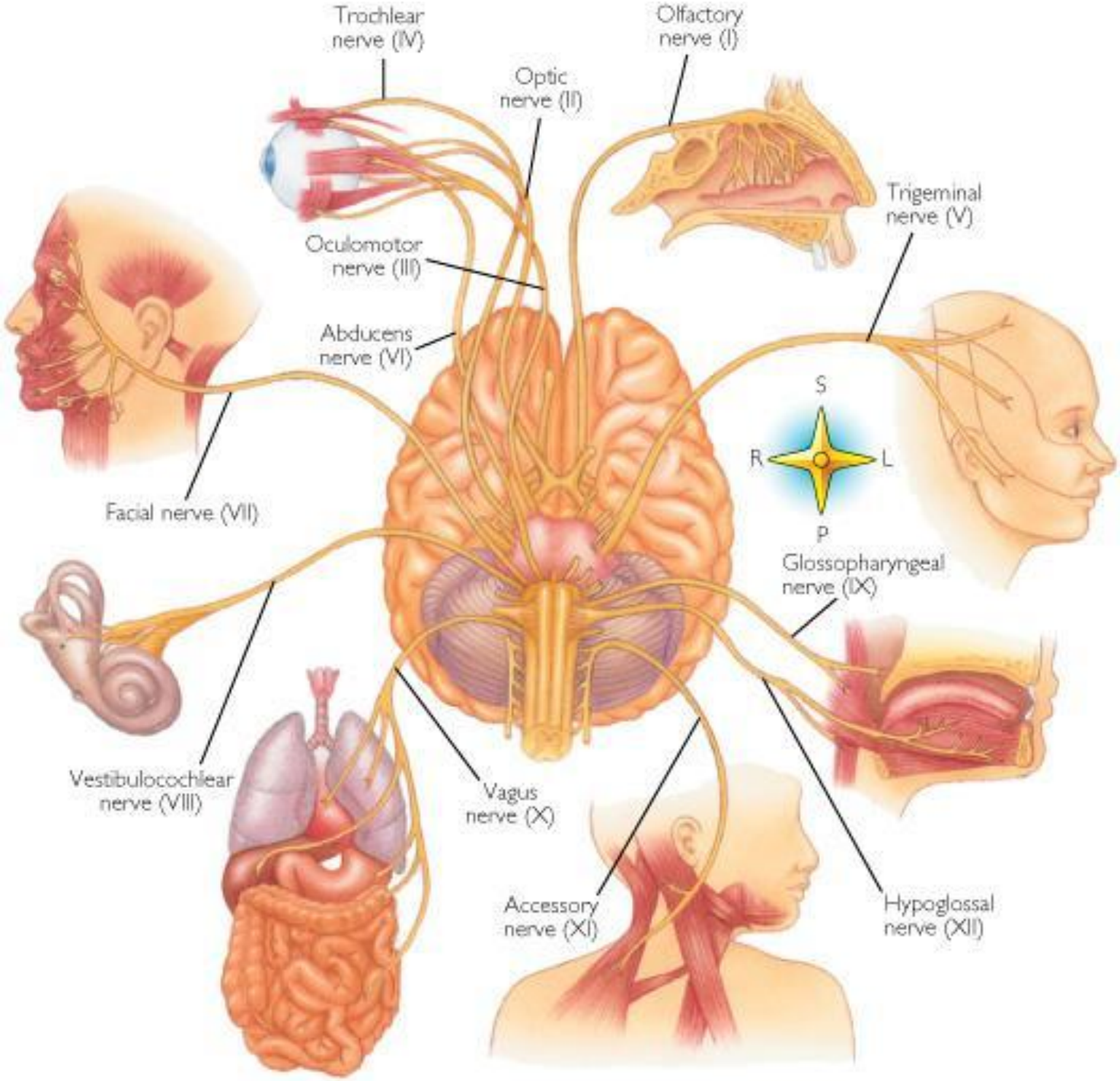
Trochlear nerve (IV)
Olfactory nerve (I)
Optic nerve (II)
Trigeminal nerve (V)
Oculomotor nerve (III)
Abducens nerve (VI)
S
R
L
P
Facial nerve (VII)
Glossopharyngeal nerve (IX)
Vestibulocochlear nerve (VIII)
Vagus nerve (X)
Accessory nerve (XI)
Hypoglossal nerve (XII)

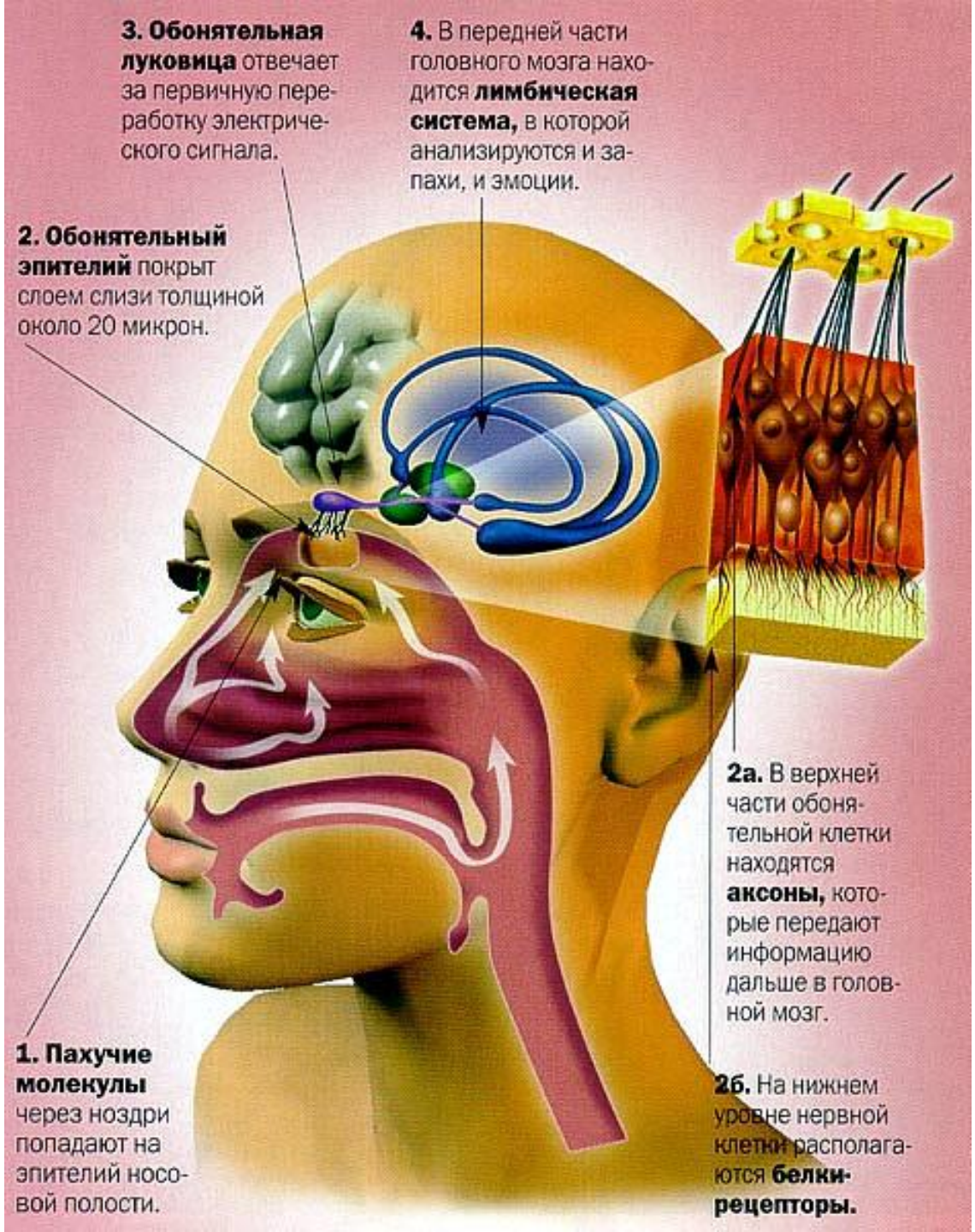
3. Обонятельная луковица отвечает за первичную переработку электрического сигнала.
4. В передней части головного мозга находится лимбическая система, в которой анализируются и запахи, и эмоции.
2. Обонятельный эпителий покрыт слоем слизи толщиной около 20 микрон.
2а. В верхней части обонятельной клетки находятся аксоны, которые передают информацию дальше в головной мозг.
1. Пахучие молекулы через ноздри попадают на эпителий носовой полости.
2б. На нижнем уровне нервной клетки располагаются белки-рецепторы.

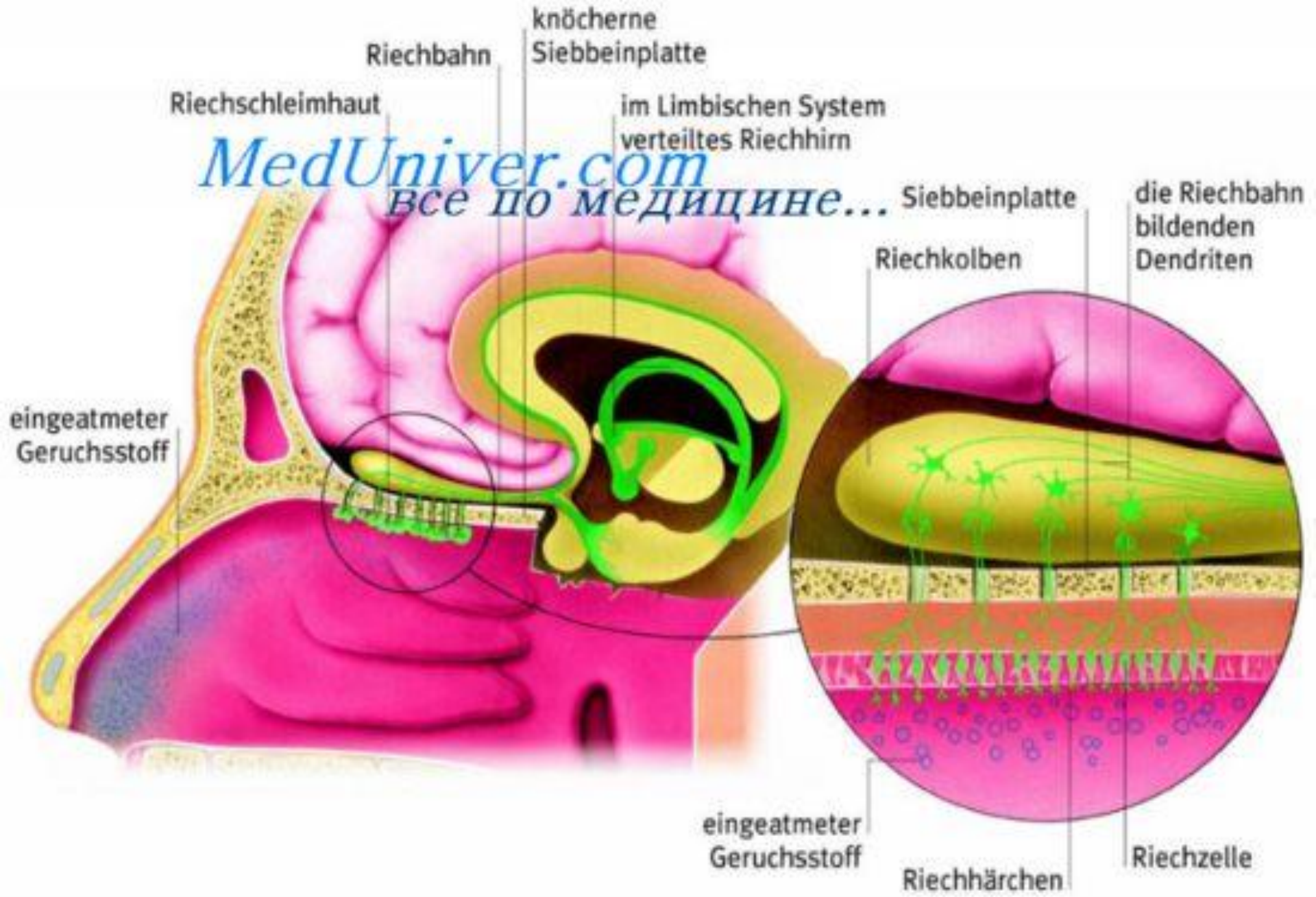

MedUniver.com
все по медицине...

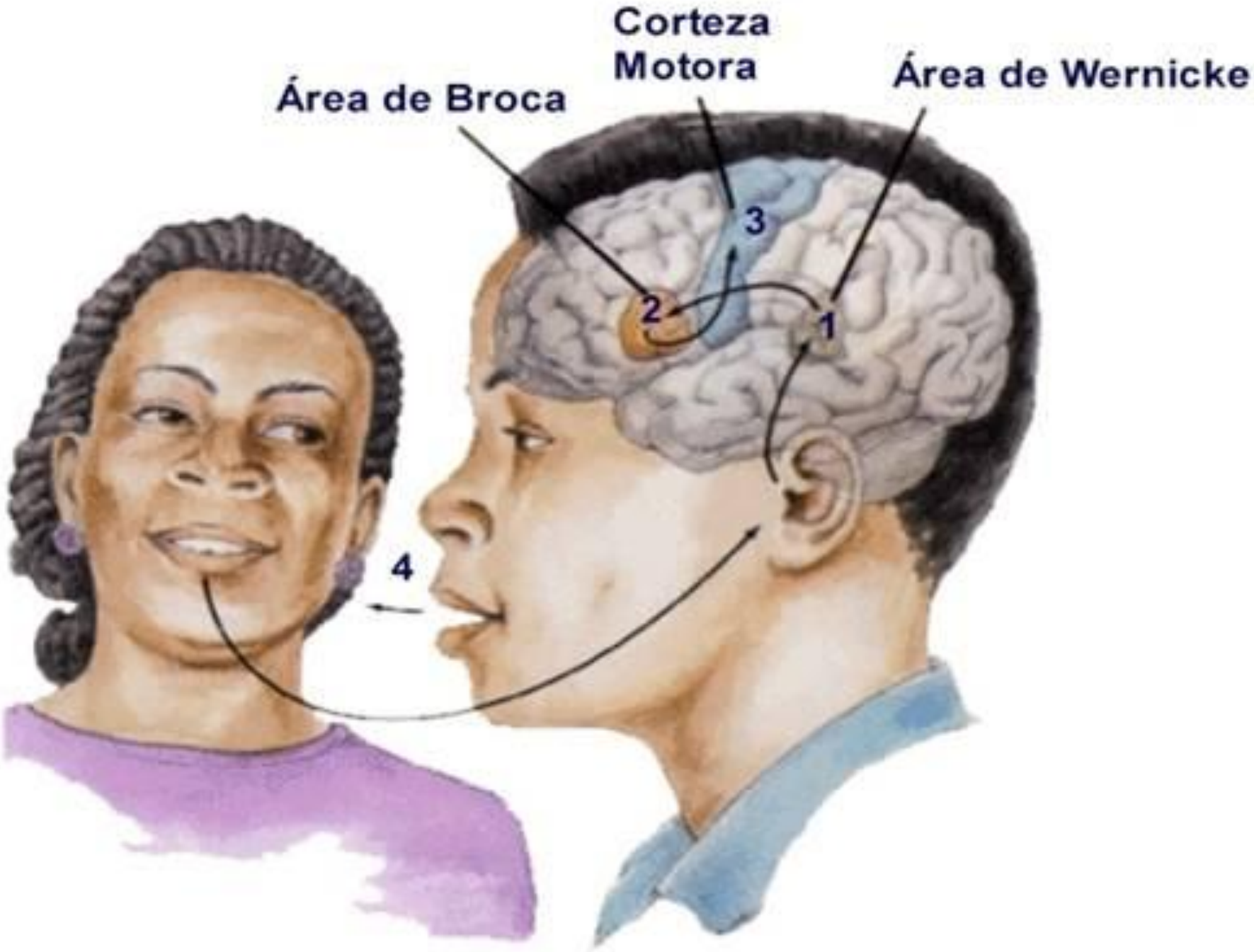
Corteza
Motora
Área de Broca
Área de Wernicke
3
2
1
4

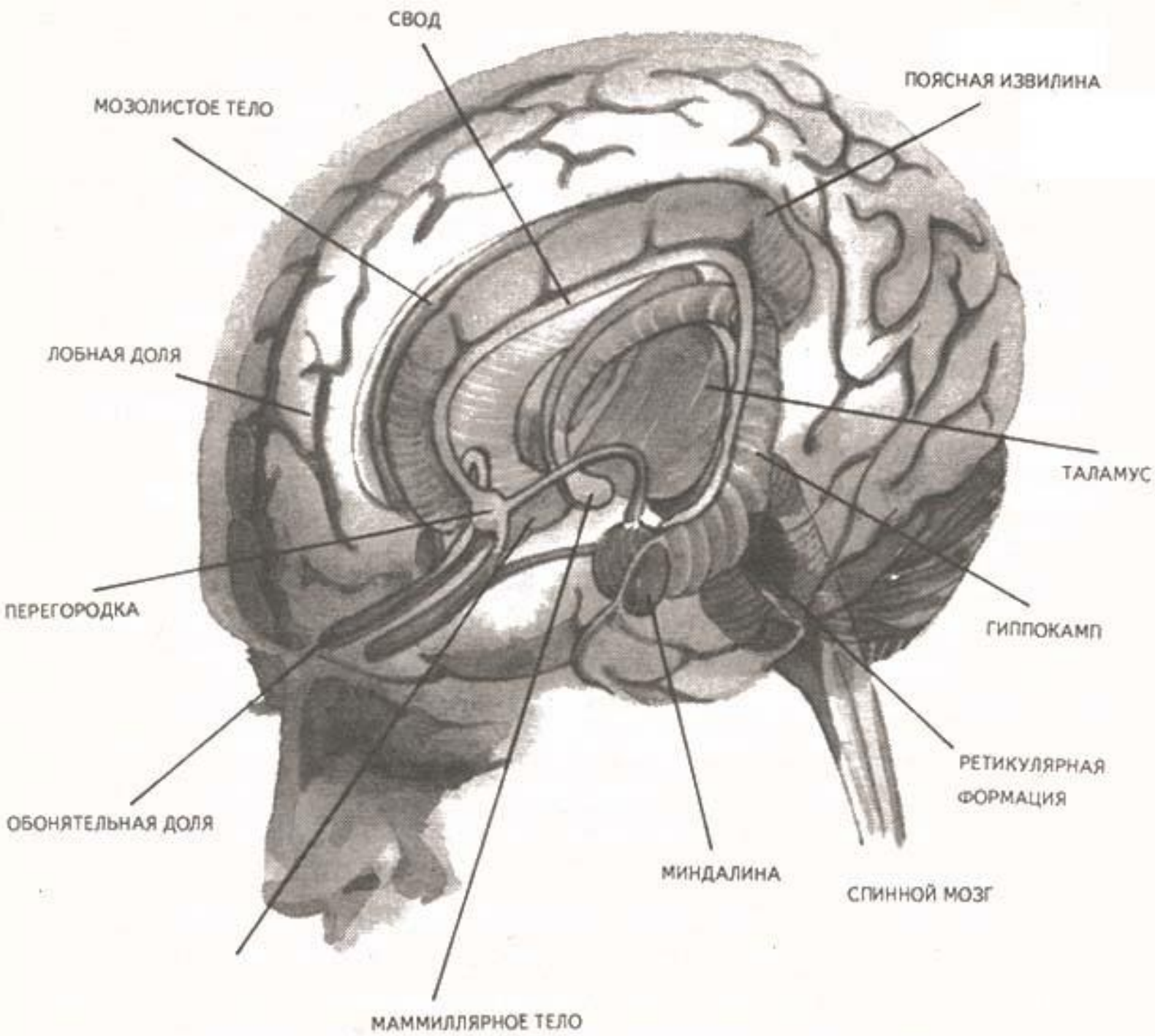
СВОД
ПОЯСНАЯ ИЗВИЛИНА
МОЗОЛИСТОЕ ТЕЛО
ЛОБНАЯ ДОЛЯ
ТАЛАМУС
ПЕРЕГОРОДКА
ГИППОКАМП
РЕТИКУЛЯРНАЯ
ФОРМАЦИЯ
ОБОНЯТЕЛЬНАЯ ДОЛЯ
МИНДАЛИНА
СПИННОЙ МОЗГ
МАММИЛЛЯРНОЕ ТЕЛО

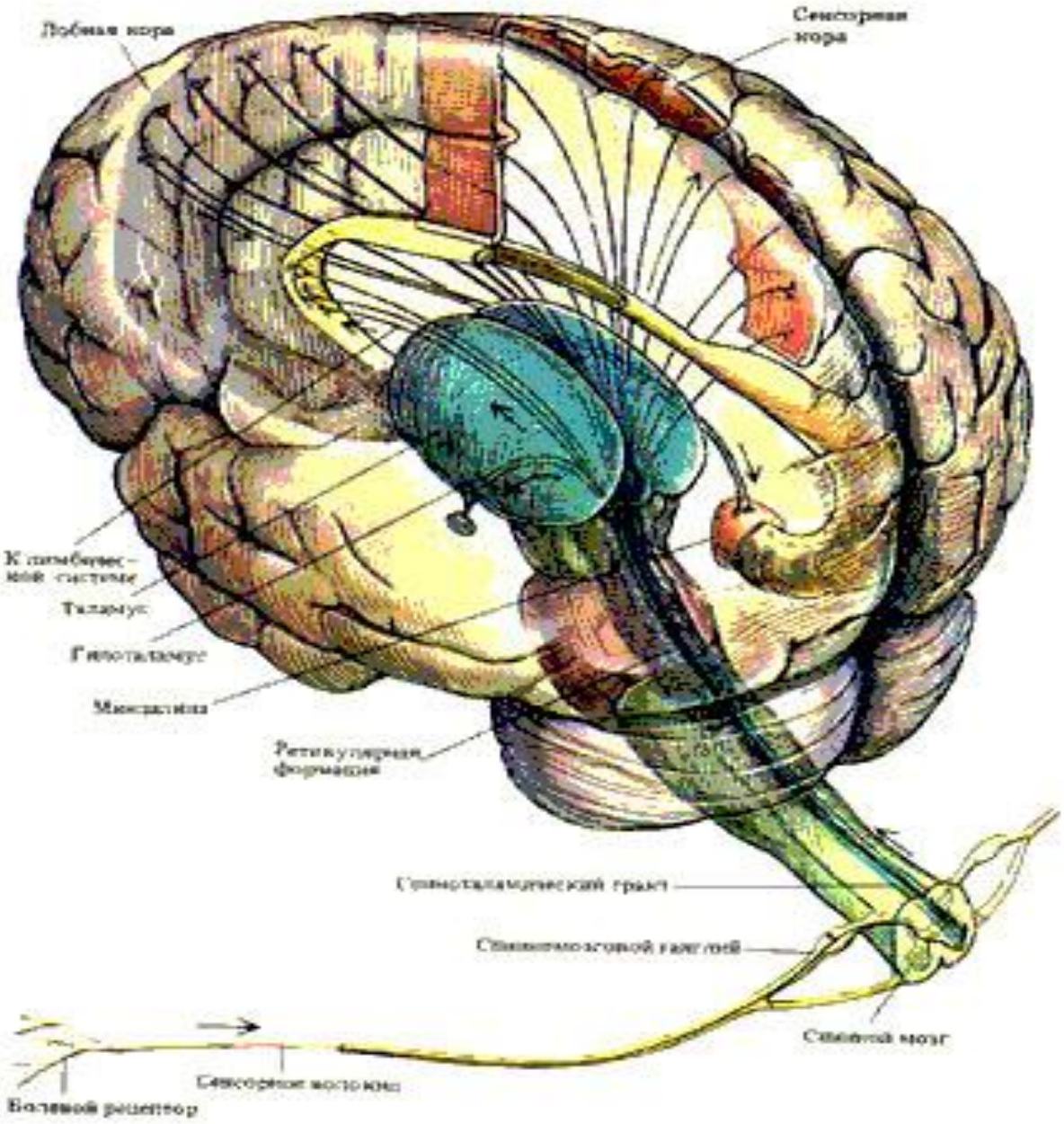
Лобная кора
Сенсорная кора
К лимбической системе
Таламус
Гипоталамус
Мамиллярное тело
Ретикулярная формация
Спиноталамический тракт
Спинномозговой ганглий
Спинной мозг
Сенсорное волокно
Болевой рецептор

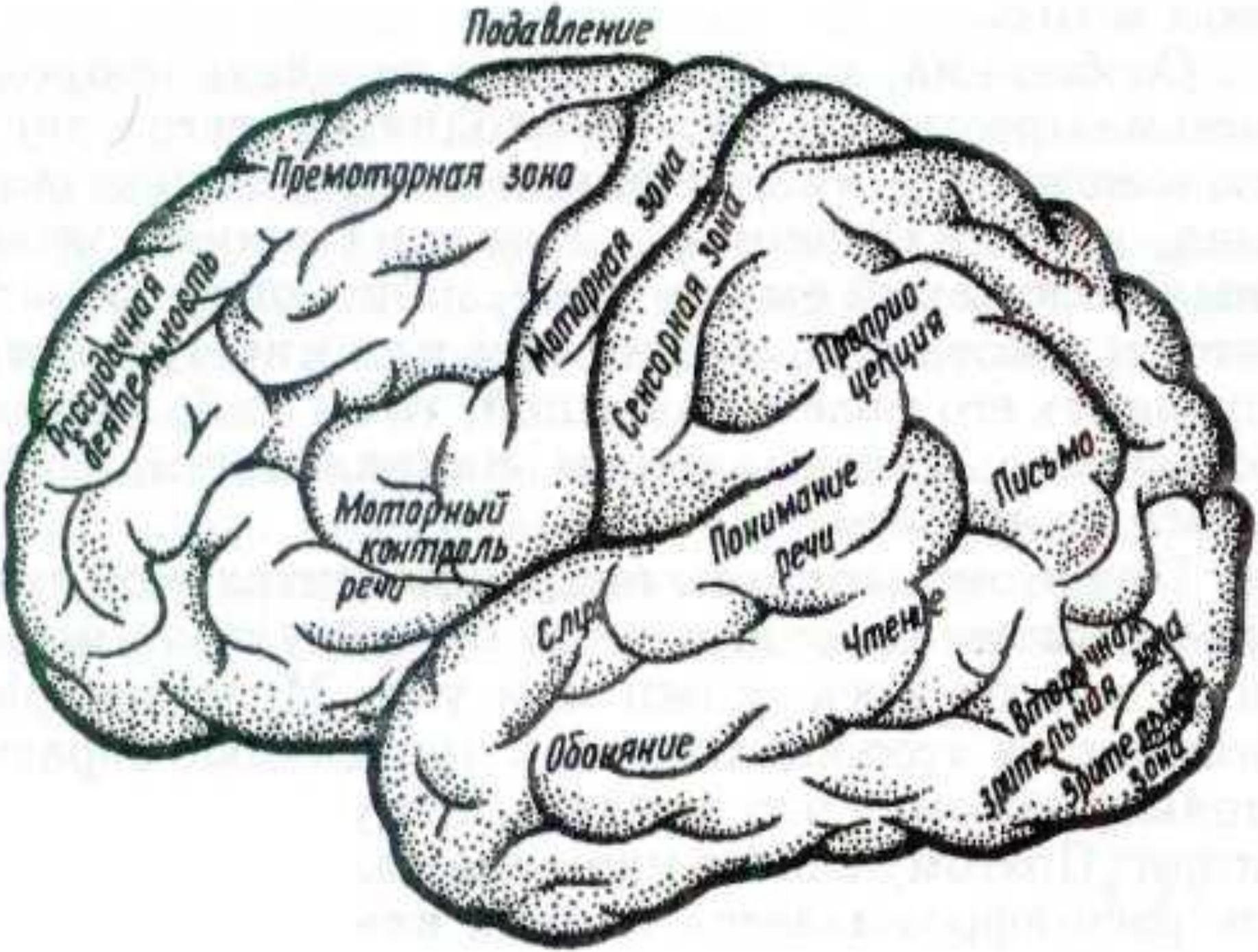
Подавление
Премоторная зона
Моторная зона
Сенсорная зона
Рассудочная деятельность
Проприо-цепция
Моторный контроль речи
Понимание речи
Письмо
Слух
Чтение
Вторичная зрительная зона
Обоняние

НЕРВНАЯ СИСТЕМА ЧЕЛОВЕКА
Соматическая система
Вегетативная система
Сенсорный отдел (воспринимает информацию из внешней среды)
Двигательный отдел (обеспечивает управление движениями)
Симпатический отдел (мобилизация человека к активной деятельности)
Парасимпатический отдел (восстановление потраченных ресурсов)

Нервная система
Вегетативная нервная система
Соматическая нервная система
Парасимпатическая нервная система
Симпатическая нервная система
Холинорецепторы
Адренорецепторы
Альфа-адренорецепторы
Бета-адренорецепторы
Альфа-1-адрено-рецепторы
Альфа-2-адрено-рецепторы
Бета-1-адрено-рецепторы
Бета-2-адрено-рецепторы

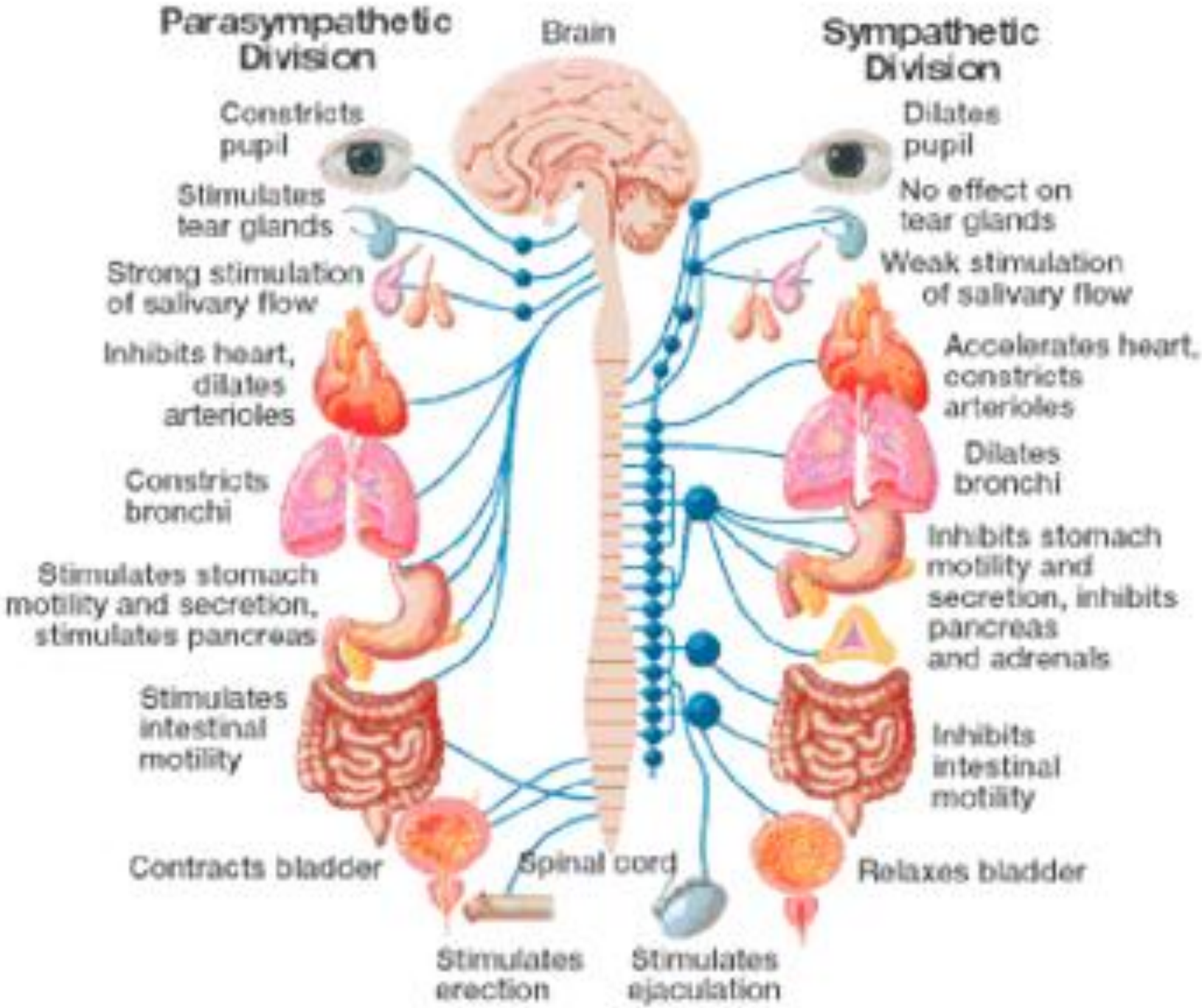
Parasympathetic Division
Brain
Sympathetic Division
Constricts pupil
Dilates pupil
Stimulates tear glands
No effect on tear glands
Strong stimulation of salivary flow
Weak stimulation of salivary flow
Inhibits heart, dilates arterioles
Accelerates heart, constricts arterioles
Constricts bronchi
Dilates bronchi
Stimulates stomach motility and secretion, stimulates pancreas
Inhibits stomach motility and secretion, inhibits pancreas and adrenals
Stimulates intestinal motility
Inhibits intestinal motility
Contracts bladder
Spinal cord
Relaxes bladder
Stimulates erection
Stimulates ejaculation

Орган, функции и показатели работы органа	Изменения состояния органов при возбуждении вегетативной нервной системы	
	парасимпатический отдел	симпатический отдел
Сердце Частота сокращений Сила сокращений Проводимость	Снижается, остановка сердца Уменьшается Замедляется (атриовентрикулярная блокада)	Повышается Повышается
Сосуды Кожи и слизистых оболочек Скелетных мышц, сердца, легких	Не иннервированы Суживаются	Суживаются Расширяются
Бронхи Тонус гладких мышц Секреция желез	Повышается (бронхоспазм) Повышается	Снижается Снижается
Желудок и кишечник Перистальтика Тонус сфинктеров Секреция желез (желудка)	Повышается Снижается Усиливается (главных, обкладочных)	Снижается Повышается Повышается (добавочных)
Желчный пузырь и протоки	Сокращаются	Расслабляются
Мочевой пузырь Стенка Сфинктер	Сокращается Расслабляется	Расслабляется Сокращается
Слюнные железы	Усиливается секреция жидкой слюны	Усиливается секреция густой слюны
Слезная железа	Секреция усиливается	Секреция усиливается
Глаз Дилататор зрачка Сфинктер зрачка Цилиарная мышца Офтальмотонус	Не иннервирован Сокращается Сокращается Снижается	Сокращается Не иннервирован Расслабляется Снижается

zreni.ru
Все о зрении

Вегетативная нервная система

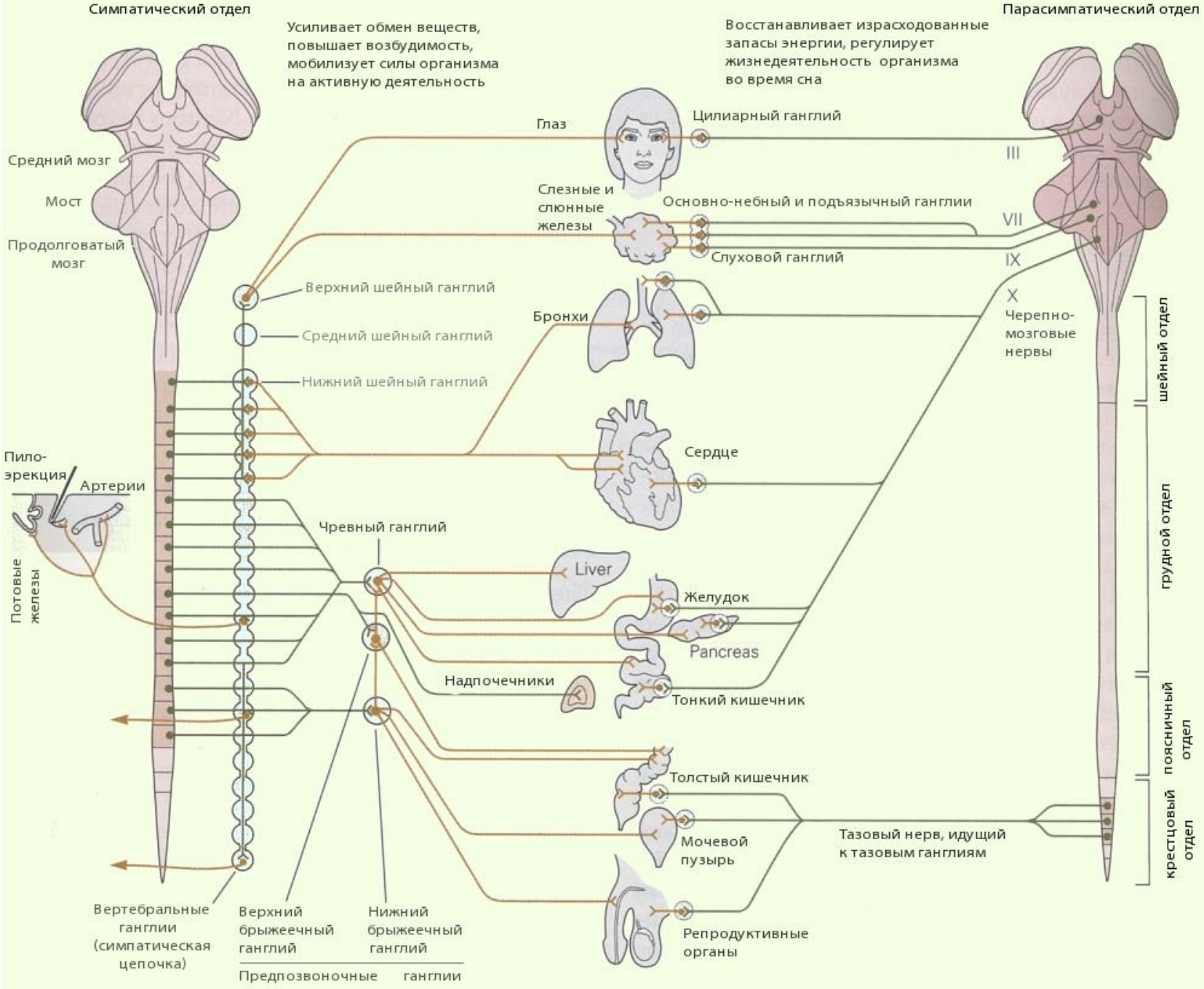

DomMedika.com –
ординаторская врача

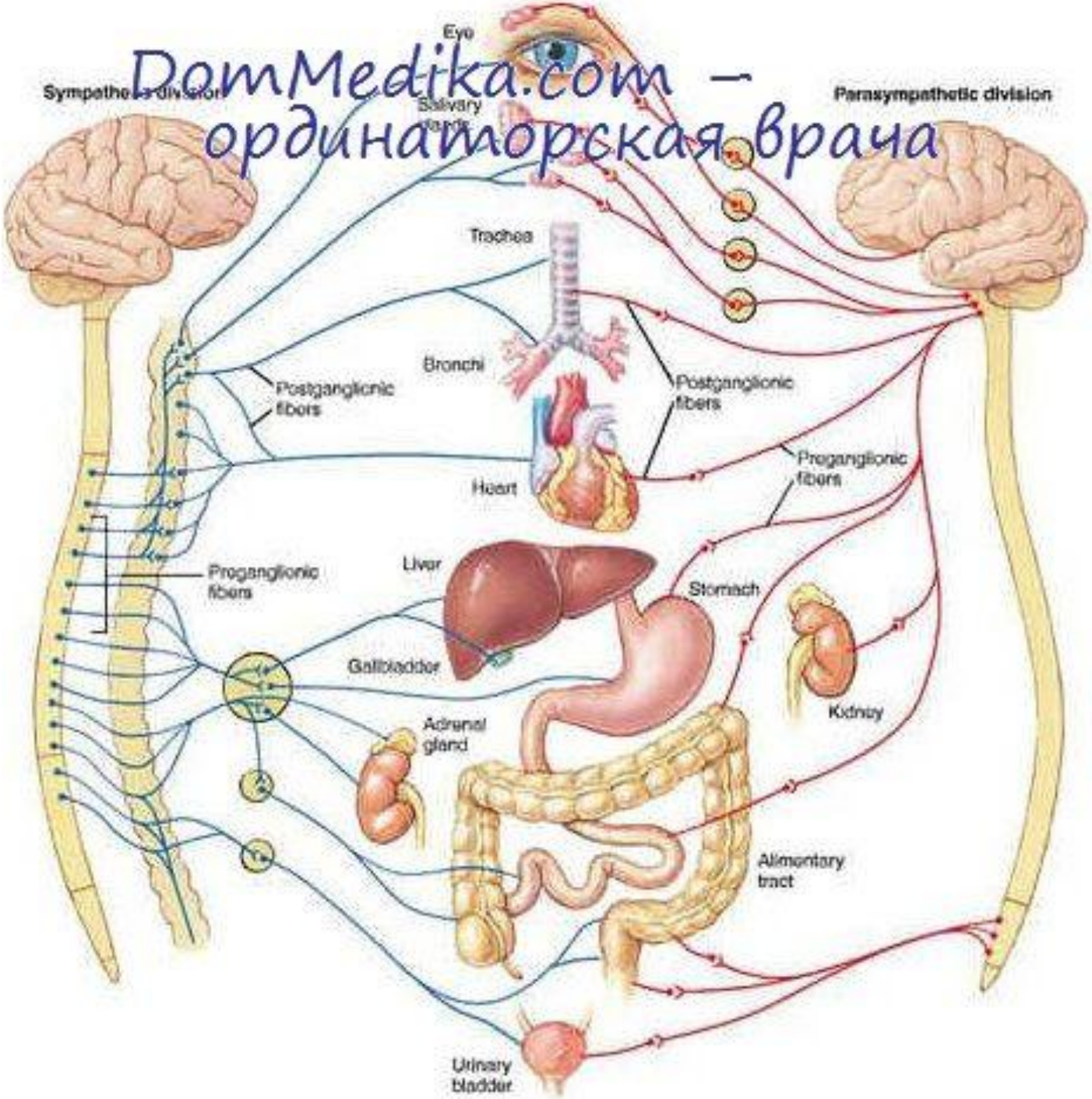

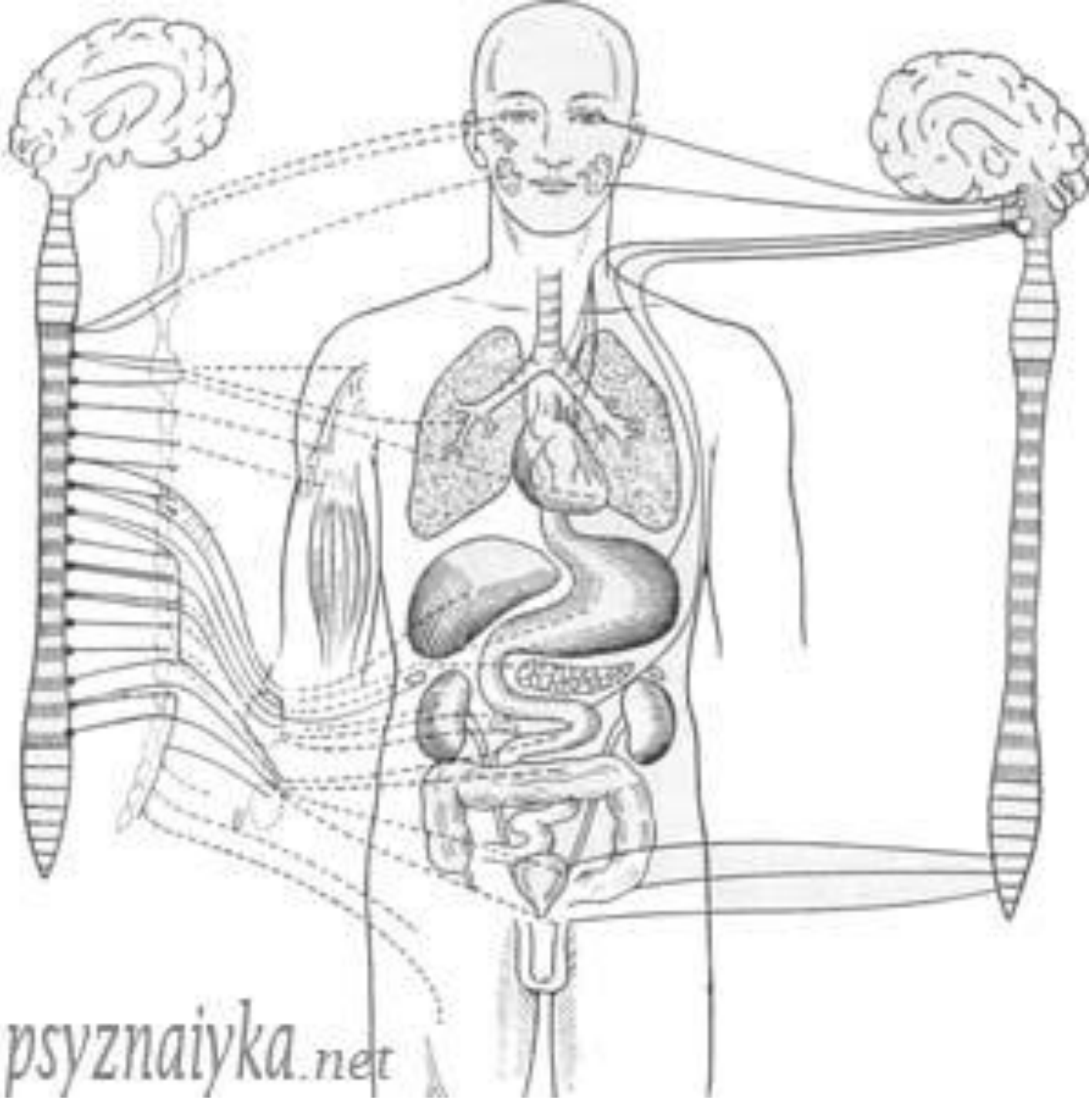
psyznaiyka.net

Лимбическая система – sistema limbicum

комплекс структур мозга, обеспечивающих поведение в соответствии с потребностями организма и условиями окружающей среды

- развилась на базе обонятельного мозга раньше коры
- компоненты лежат вокруг мозгового ствола, образуя кайму – лимб (limbus)

<u>основные компоненты:</u>

1. обонятельный луковицы, тракты, треугольники
2. гиппокамп
3. миндалевидное тело

} **главные образования**

4. поясная извилина
5. передние ядра таламуса
6. сосцевидные тела
7. мозолистое тело
8. свод

Симпатическая система (сравнение с парасимпатической системой, табл)

Обратные ссылки

Свойства	Симпатическая	Парасимпатическая
Происхождение нервных волокон	Выходят из черепного, грудного и поясничного отделов ЦНС.	Выходят из черепного и крестцового отделов ЦНС.
Расположение ганглиев	Рядом со спинным мозгом.	Рядом с эффектором.
Длина волокон	Короткие преганглионарные и длинные постганглионарные волокна.	Длинные преганглионарные и короткие постганглионарные волокна.
Число волокон	Многочисленные постганглионарные волокна	Немногочисленные постганглионарные волокна
Распределение волокон	Преганглионарные волокна иннервируют обширные области	Преганглионарные волокна иннервируют ограниченные участки
Зона влияния	Действие генерализованное	Действие местное
Медиатор	Норадреналин	Ацетилхолин
Общие эффекты	Повышает интенсивность обмена	Снижает интенсивность обмена или не влияет на нее
- " -	Усиливает ритмические формы активности	Снижает ритмические формы активности
- " -	Снижает пороги чувствительности	Восстанавливает пороги чувствительности до нормального уровня
Суммарный эффект	Возбуждающий	Тормозящий
В каких условиях активируется	Доминирует во время опасности, стресса и активности	Доминирует в покое, контролирует обычные физиологические функции

Строение и функции головного мозга

Отделы мозга		Структуры отделов	Функции
Ствол мозга	Задний мозг	**Продолговатый мозг** Здесь находятся ядра с отходящими парами черепно-мозговых нервов: XII - подъязычных; XI - добавочных; X - блуждающих; IX - языкоглоточных нервов	**Проводниковая** - связь спинного и вышележащих отделов головного мозга. **Рефлекторные** 1) регуляция деятельности дыхательной, сердечно-сосудистой и пищеварительной систем; 2) пищевые рефлексы: слюноотделения, жевания, глотания; 3) защитные рефлексы: чихание, моргание, кашель, рвота;
		Варолиев мост содержит ядра: VIII - слухового; VII - лицевого; VI - отводящего; V - тройничного нервов.	**Проводниковая** - содержит восходящие и нисходящие нервные пути и нервные волокна, соединяющие полушария мозжечка между собой и с корой большого мозга. **Рефлекторная** - отвечает за вестибулярные и шейные рефлексы, регулирующие тонус мышц, в т.ч. мимических мышц.
		Мозжечок Полушария мозжечка соединены между собой и образованы серым и белым веществом.	Координация произвольных движений и сохранение положения тела в пространстве. Регуляция мышечного тонуса и равновесия.
	Ретикулярная формация - сеть нервных волокон, оплетающих ствол мозга и промежуточный мозг. Обеспечивает взаимодействие восходящих и нисходящих путей мозга, координацию различных функций организма и регуляцию возбудимости всех отделов ЦНС.		

Отделы мозга		Структуры отделов	Функции
Ствол мозга	Средний мозг	**Четверохолмие** С ядрами первичных зрительных и слуховых центров. **Ножки мозга** С ядрами IV - глазодвигательного III - блокового нервов.	**Проводниковая.** **Рефлекторные** 1) ориентировочные рефлексы на зрительные и звуковые раздражители, которые проявляются в повороте головы и туловища; 2) регуляция мышечного тонуса и позы тела.
Подкорка	Передний мозг	**Промежуточный мозг** а) **таламус** (зрительный бугор) с ядрами II-й пары зрительных нервов;	Сбор и оценка всей поступающей информации от органов чувств. Выделение и передача в кору мозга наиболее важной информации. Регуляция эмоционального поведения.
		б) **гипоталамус**.	Высший подкорковый центр вегетативной нервной системы и всех жизненно важных функций организма. Обеспечение постоянства внутренней среды и обменных процессов организма. Регуляция мотивированного поведения и обеспечение защитных реакций (жажда, голод, насыщение,, страх, ярость, удовольствие и неудовольствие). Участие в смене сна и бодрствования.
		Базальные ганглии (подкорковые ядра)	Роль в регуляции и координации двигательной активности (вместе с таламусом и мозжечком). Участие в создании и запоминании программ целенаправленных движений, обучения и памяти.

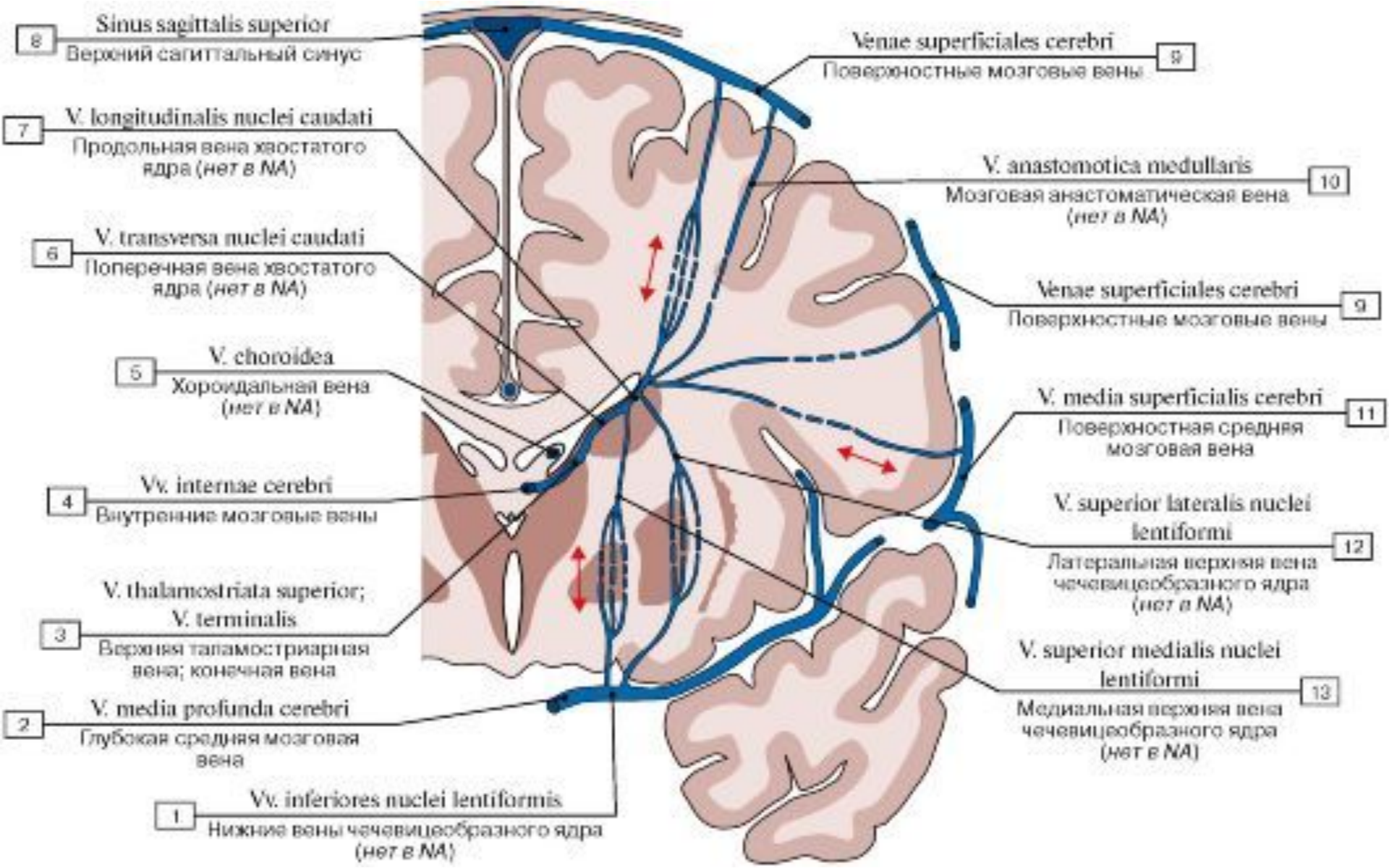
8
Sinus sagittalis superior
Верхний сагиттальный синус
7
V. longitudinalis nuclei caudati
Продольная вена хвостатого ядра (нет в NA)
6
V. transversa nuclei caudati
Поперечная вена хвостатого ядра (нет в NA)
5
V. choroidea
Хороидальная вена (нет в NA)
4
Vv. internae cerebri
Внутренние мозговые вены
3
V. thalamostriata superior; V. terminalis
Верхняя таламостриарная вена; конечная вена
2
V. media profunda cerebri
Глубокая средняя мозговая вена
1
Vv. inferiores nuclei lentiformis
Нижние вены чечевицеобразного ядра (нет в NA)
Venae superficiales cerebri
Поверхностные мозговые вены
9
V. anastomotica medullaris
Мозговая анастоматическая вена (нет в NA)
10
Venae superficiales cerebri
Поверхностные мозговые вены
9
V. media superficialis cerebri
Поверхностная средняя мозговая вена
11
V. superior lateralis nuclei lentiformi
Латеральная верхняя вена чечевицеобразного ядра (нет в NA)
12
V. superior medialis nuclei lentiformi
Медиальная верхняя вена чечевицеобразного ядра (нет в NA)
13