

**ГБОУ ВПО
Амурская государственная медицинская академия
Кафедра госпитальной терапии**

Отравления неорганической ртутью



Выполнили: Студентки 5 курса

Шегорцова Ю.;

Миркина А.

Преподаватель: Д.м.н., профессор,

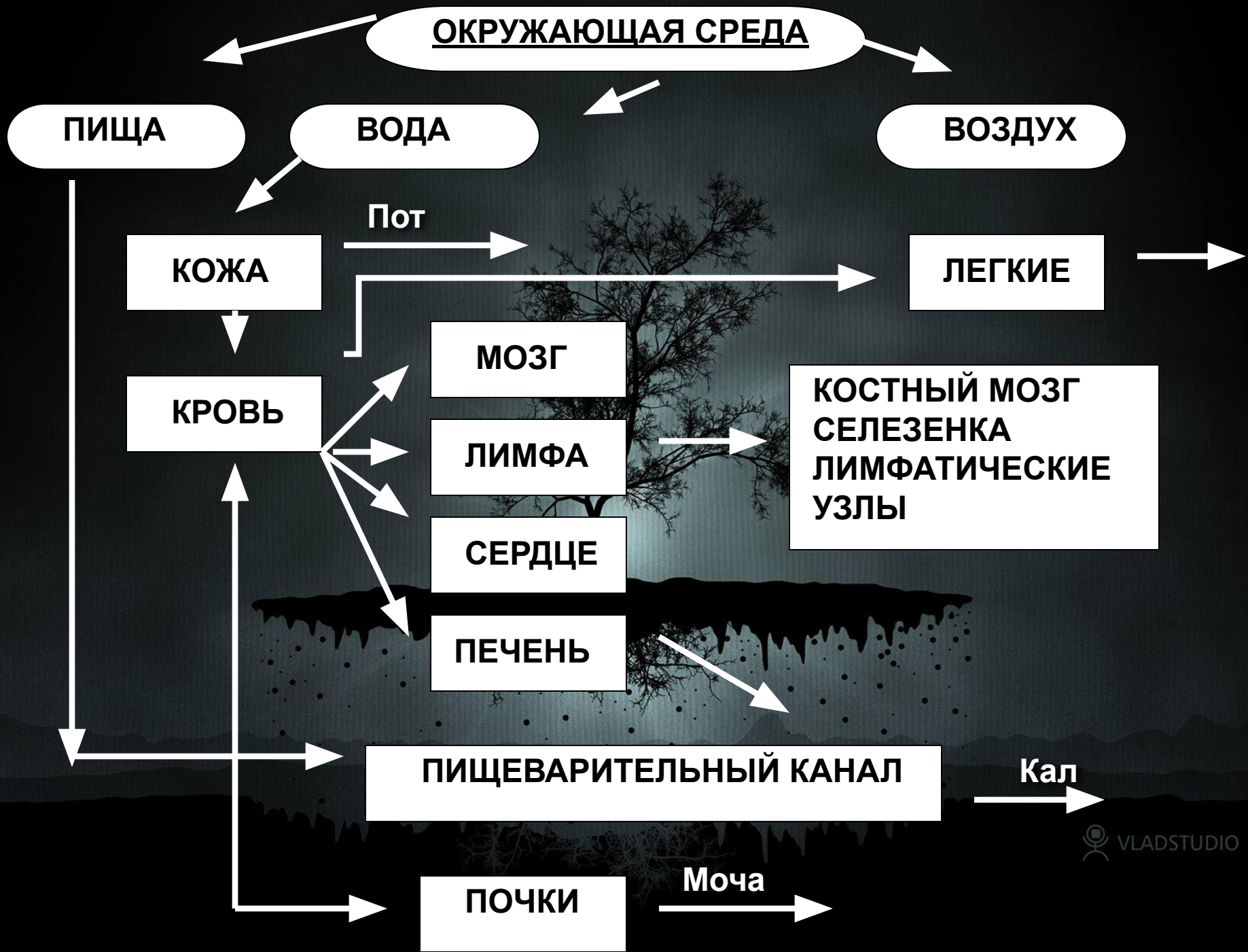Савинова Т.А.

Ртуть является одним из самых токсичных веществ по своему действию на человека. Отравления ртутью были одними из первых профессиональных интоксикаций среди ювелиров, зеркальщиков и врачей.

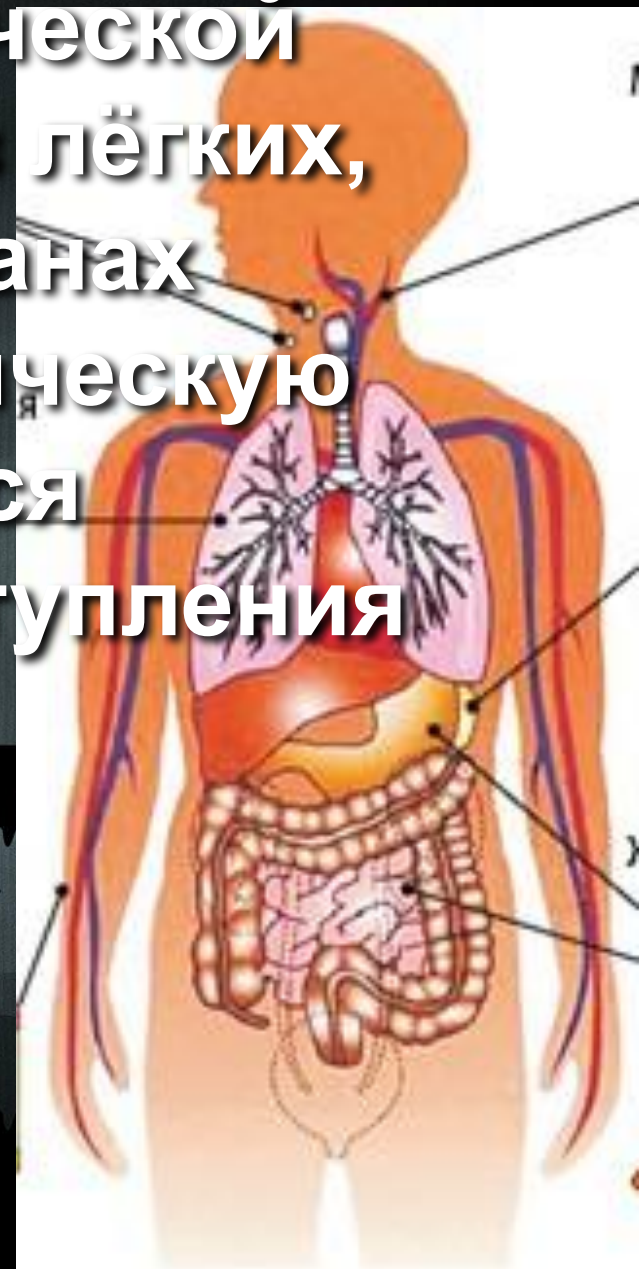

В настоящее время ртуть является одним из приоритетных загрязнителей окружающей среды. В Амурской области отравления парами ртути диагностировались у лиц, занятых добычей золота с использованием амальгамы.



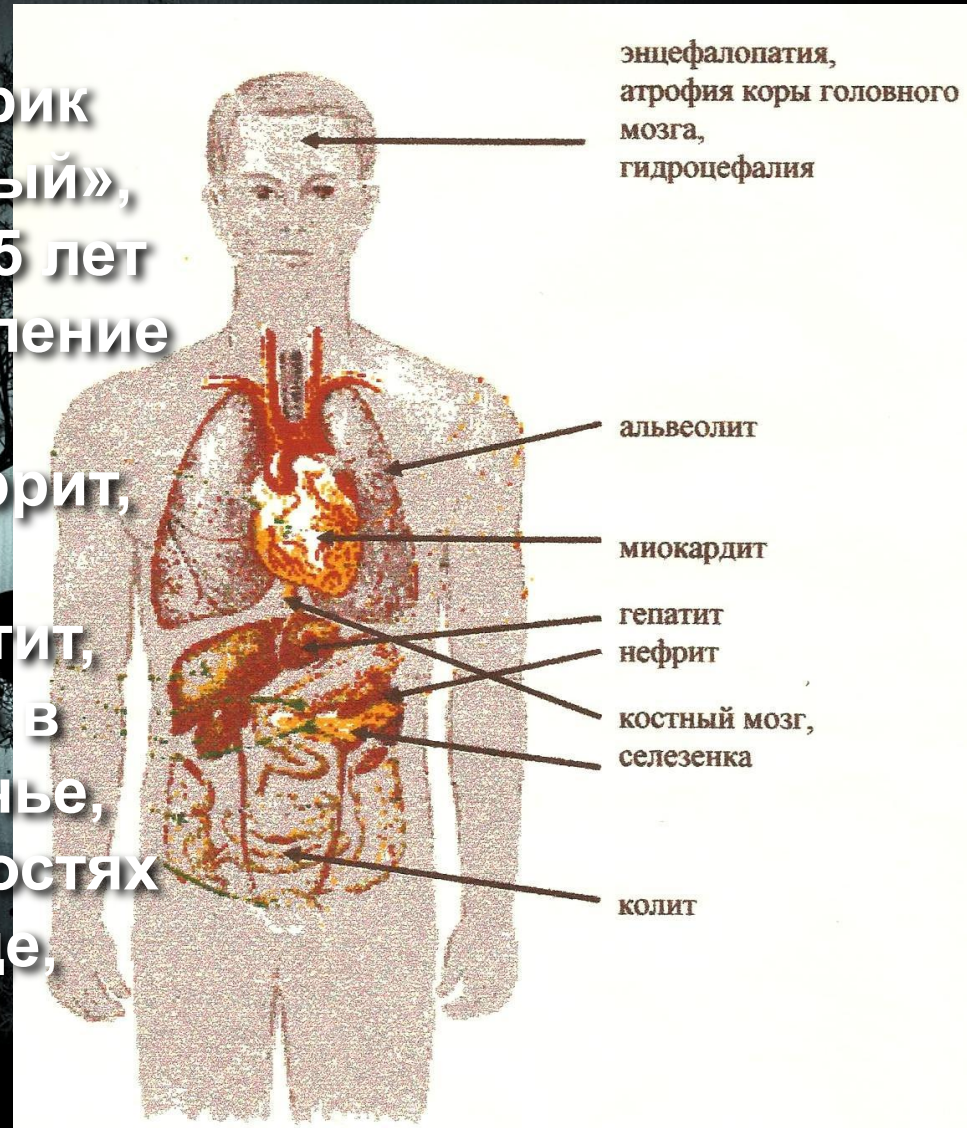


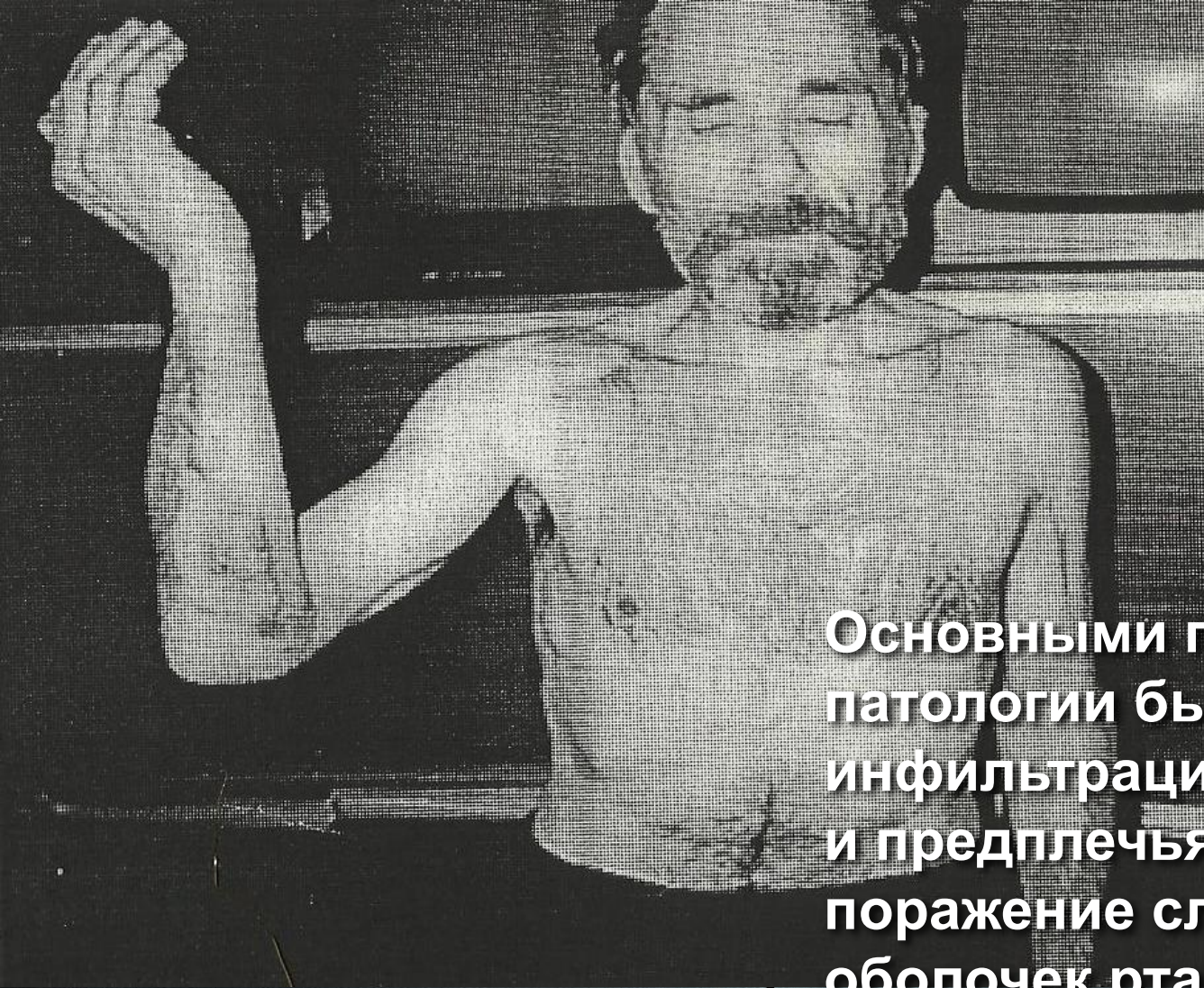Отравления неорганической ртутью с наличием её в лёгких, почках и других органах представляют казуистическую редкость, остаются неизвестными пути поступления этого металла.











Известны 2 случая отравления ртутью, больные обследованы в АОКБ.

Больной П. 56 лет, электрик рудника «Многовершинный», наблюдался в течение 3,5 лет с Ds: Хроническое отравление ртутью тяжелой степени. Токсический гепатит, нефрит, альвеолит, колит, энцефалопатия II, дерматит, анемия. Скопление ртути в правом плече и предплечье, почках, печени, легких, костях таза, перикарде, миокарде, средостении.

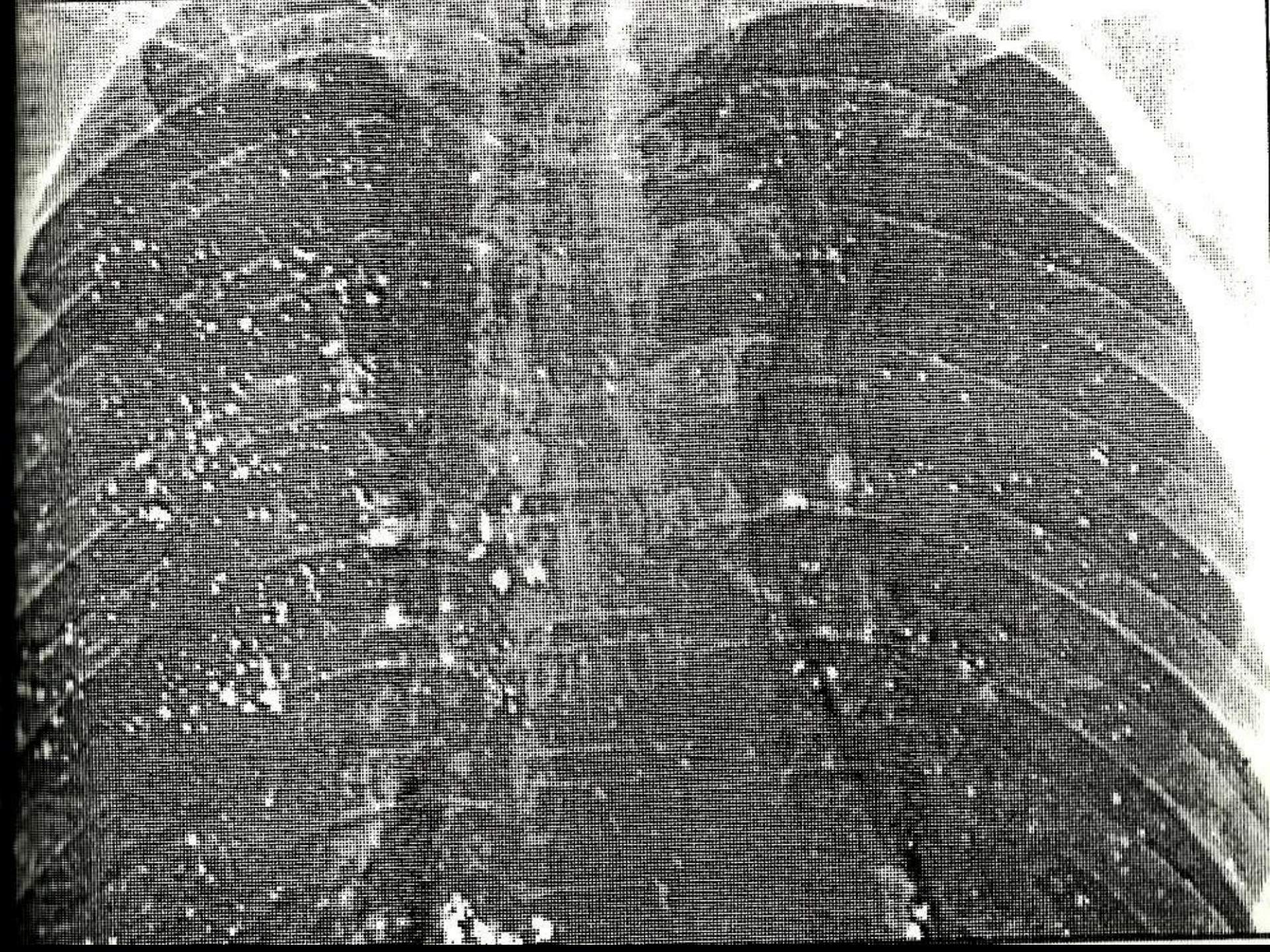


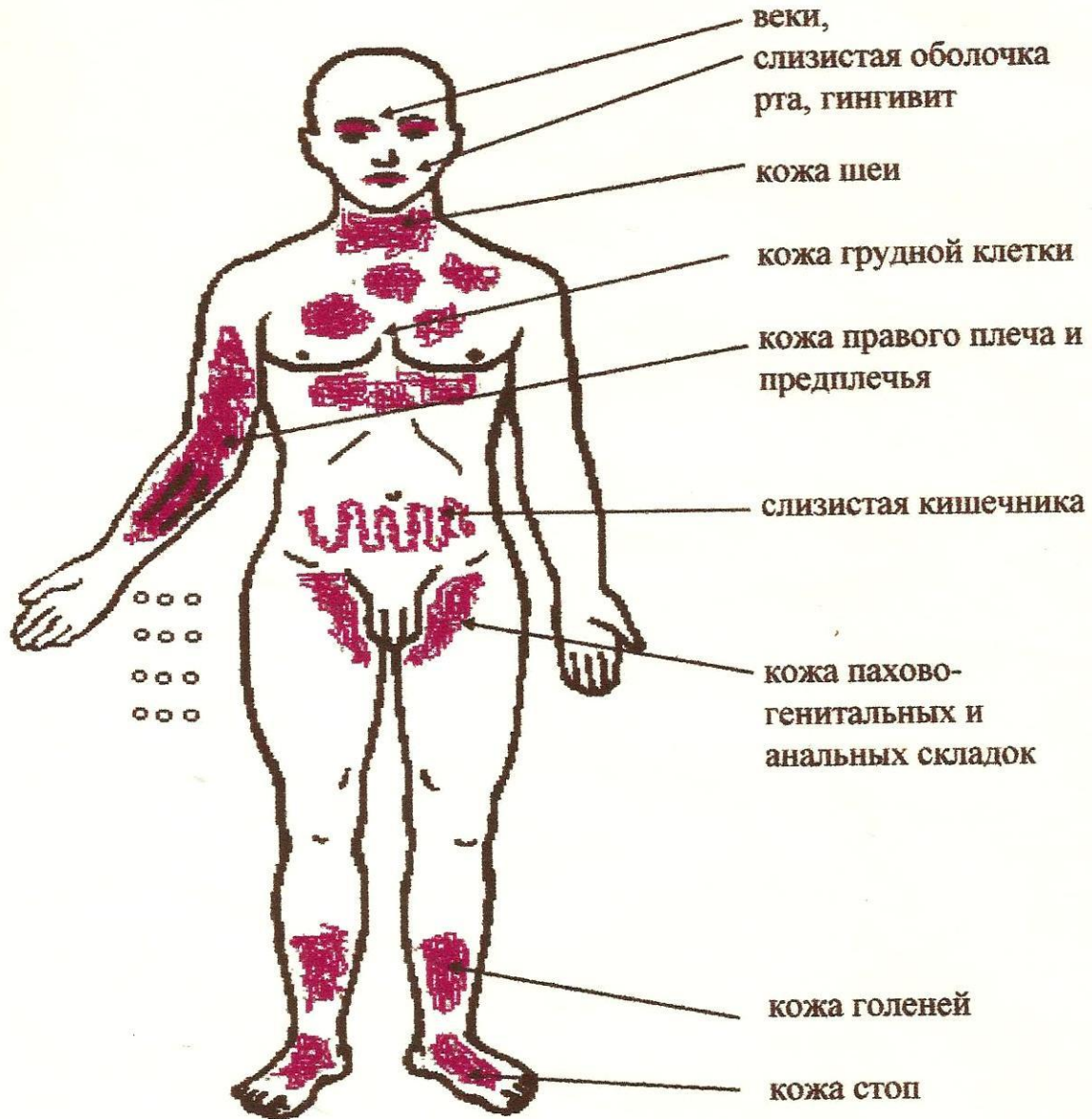


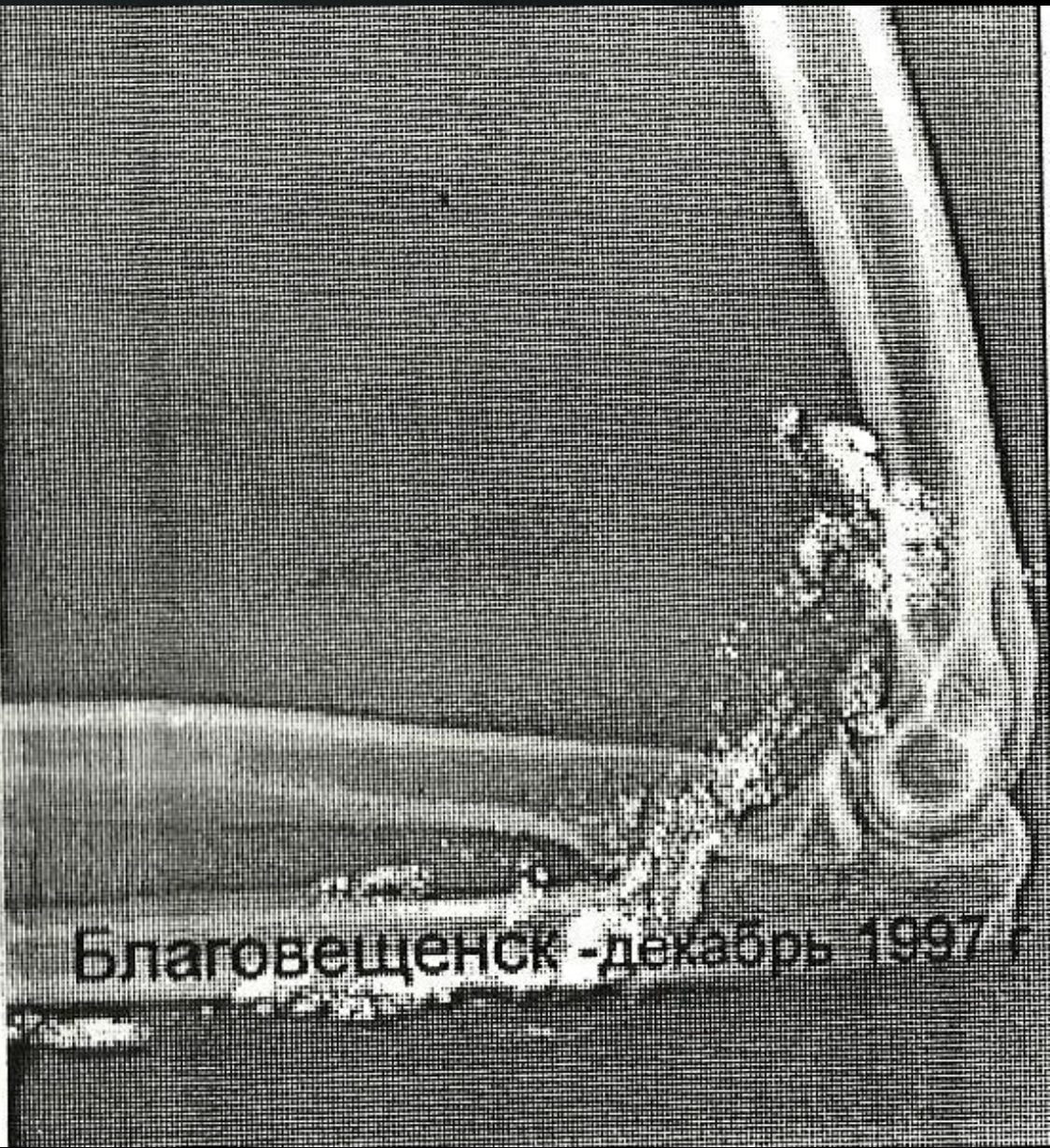
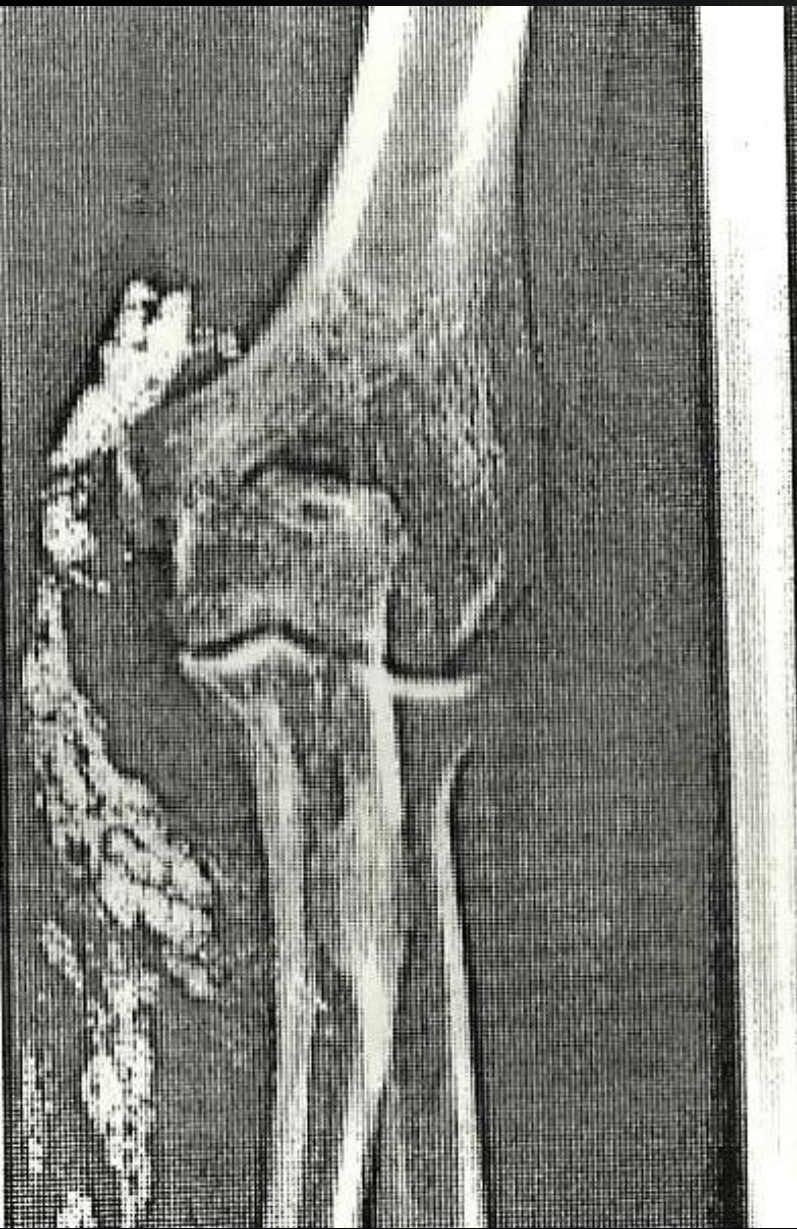Основными проявлениями патологии были инфильтрация правого плеча и предплечья, дерматит, поражение слизистых оболочек рта, кишечника, центральной нервной системы, почек, печени, сердца, легких, сердечно-сосудистой системы.

	1997	1998	1999	2000
Инфильтрация тканей правого плеча и предплечья с выделением ртути				
Поражения кожи (голеней, стоп, век, шеи, паховых, анально-генитальных складок)				
Поражения слизистых оболочек полости рта, десен (выпадение зубов), кишечника (запоры)				
Поражения центральной нервной системы (энцефалопатия, атрофия коры головного мозга, гидроцефалия, снижение слуха)				
Поражения почек				
Поражения печени				
Поражения органов дыхания (бронхит, альвеолит)				
Поражения сердечно-сосудистой системы (скопления ртути в миокарде и перикарде)				

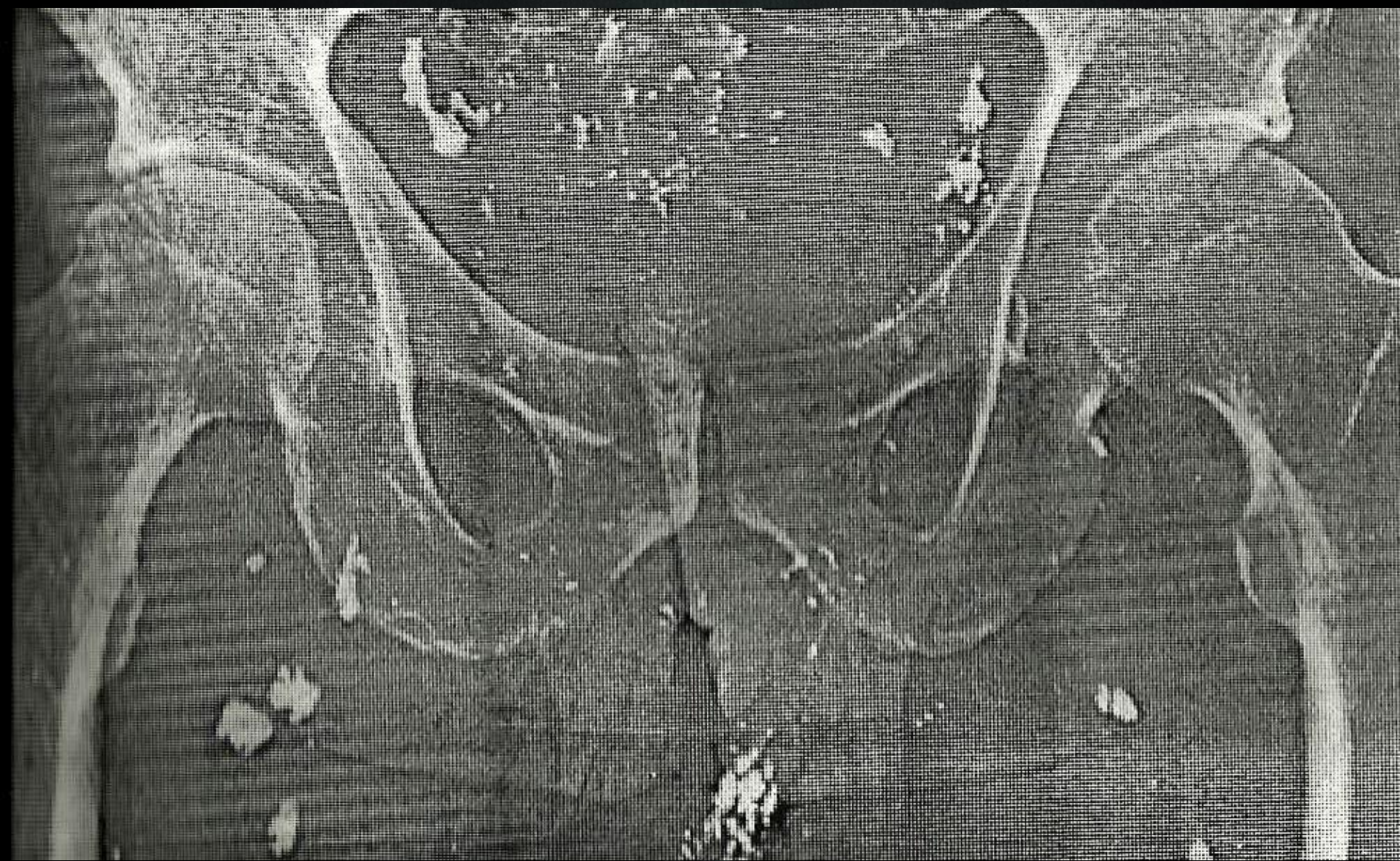	1997	1999		2000
Кроветворение:				
эритроциты ($\cdot 10^{12}/\text{л}$)	4,23	3,48	2,6	2,59
гемоглобин (г/л)	126	112	90	96
лейкоциты ($\cdot 10^9/\text{л}$)	12,9	5,0	2,7	3,5
СОЭ (мм/час)	5	28	30	45
Биохимия:				
фибриноген (мг/л)	6660		5328	5328
щелочная фосфатаза н/м/(с.л) (N – 36-120)	249,8		183	176
мочевина (мм/л)	6,3	8,3		6,8
холестерин (мм/л)	7,8	3,3		7,5
Ртуть в моче (мг/л) (N – 0,017)	0,625	0,150		







Благовещенск - декабрь 1997 г



В 2007г. Наблюдался больной Т. 24 лет с

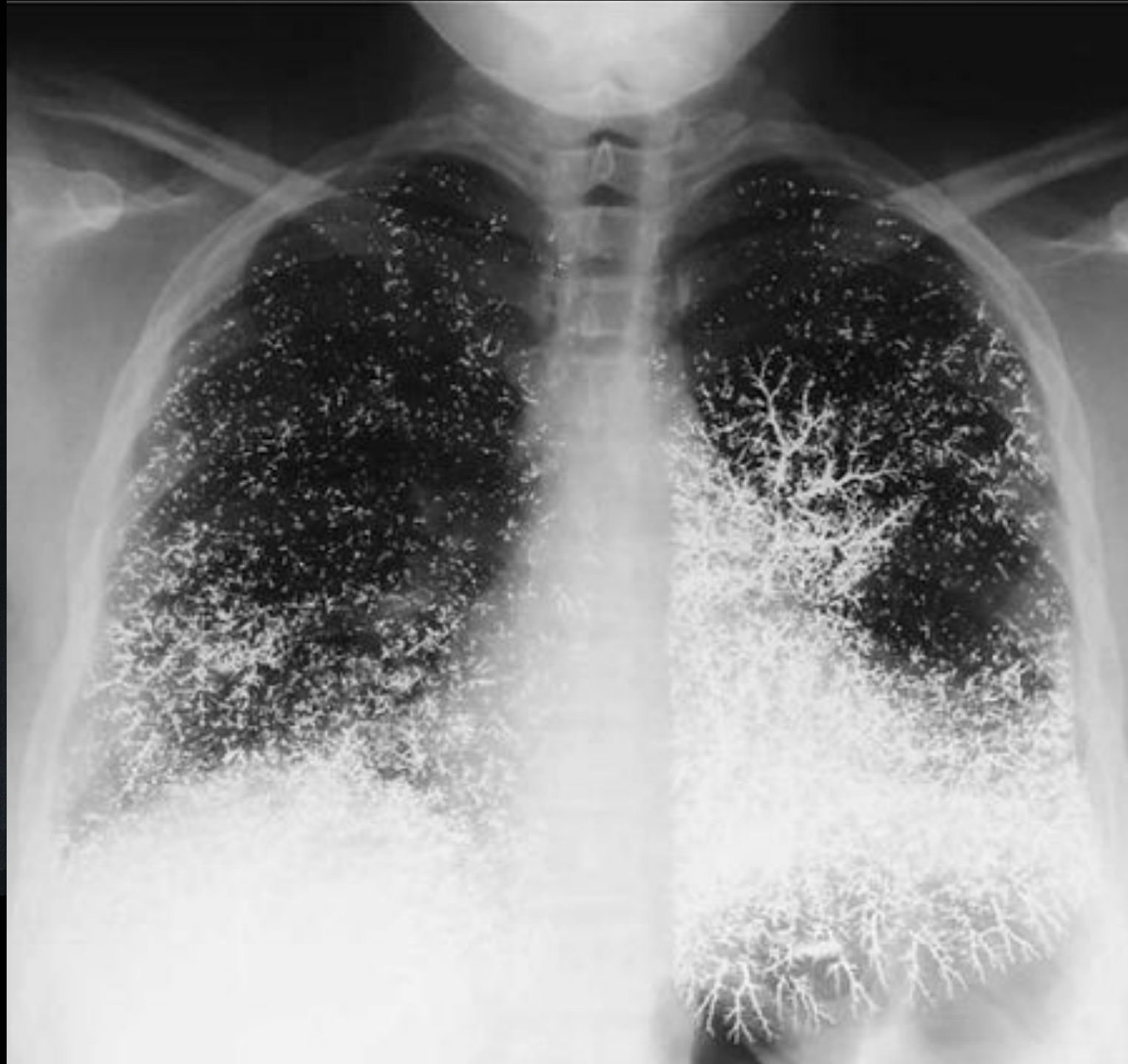Ds: Хроническое отравление ртутью тяжелой степени, нефротический синдром, анасарка, токсический альвеолит, скопление ртути в легких. Тромбэктомия 01.08.07. по поводу флотирующего тромба нижней полой и левой почечной вены.

Больной периодически занимался продажей ртутных градусников, но факт отравления ртутью отрицал!!!

Общим для обоих случаев было обнаружение повышенного содержания ртути в крови и моче и скопления ртути в легких, патология почек.

Причиной поступления ртути в организм человека могло быть (по данным заочной консультации с Т.А. Савиновой) еще один случай подобного отравления, когда после в/в инъекции ртути, она «осела в основном в сердце и легких мельчайшими капельками подобно листочкам дерева».

Поэтому можно предполагать именно в/в путь попадания металлической ртути в легкие, сердце и другие органы наблюдаемых нами больных.



Сравнительно «благополучное» течение отравления во всех случаях может быть объяснено инертностью ртути.

Клинические проявления парами неорганической ртути имеют отличную от описанных случаев симптоматику (психовегетативного синдрома, ртутной энцефалопатии).

