

**ОБЩАЯ
ПРОПЕДЕВТИКА
СИСТЕМЫ
ПИЩЕВАРЕНИЯ**

Основные симптомы при заболеваниях пищеварительной системы.

- Диспептические жалобы
- Боли (характер, длительность, связь с приёмом пищи, механизм появления, сезонность)

Диспепсия – это:

- В переводе с греческого (dys – нарушение; peptein – пищеварение) – нарушенное пищеварение.
- **Это - синдром !!!**
- Синдром диспепсии определяется как ощущение боли или дискомфорта (тяжесть, переполнение, раннее насыщение), локализованное в подложечной области ближе к срединной линии.



Диспепсия – совокупность симптомов, обусловленных нарушением пищеварения

■ Желудочная диспепсия

■ Дисфагия – нарушение глотания

■ Тошнота

■ Изжога

■ Отрыжка

■ Рвота (желудочная, рефлексорная, церебральная)

■ Кишечная диспепсия:

■ метеоризм – вздутие живота вследствие скопления в кишечнике газов

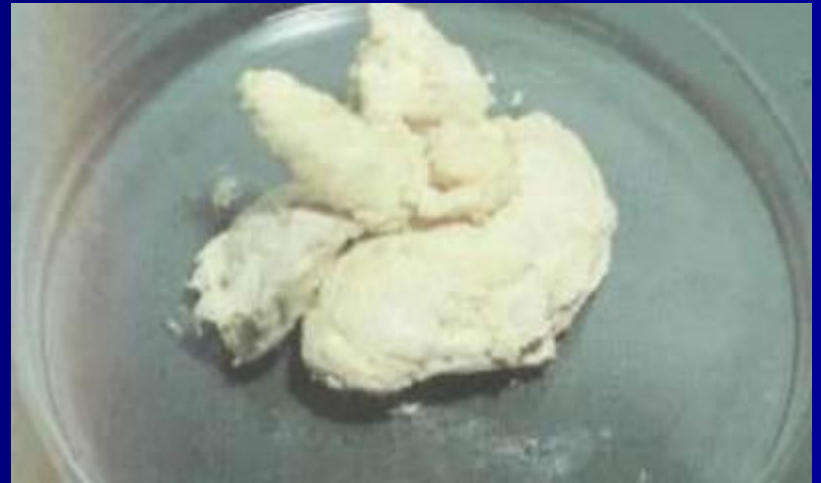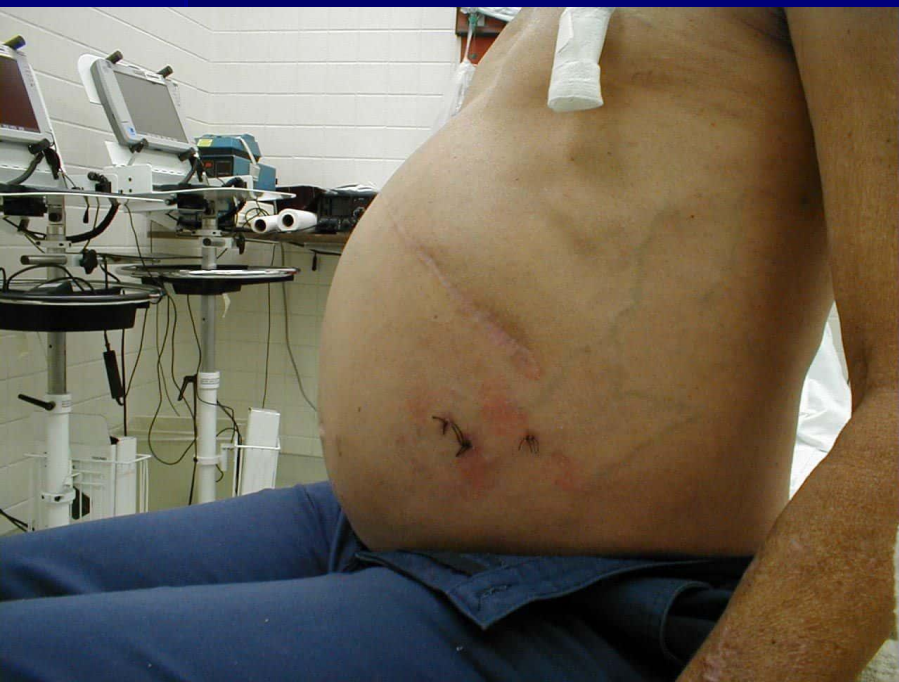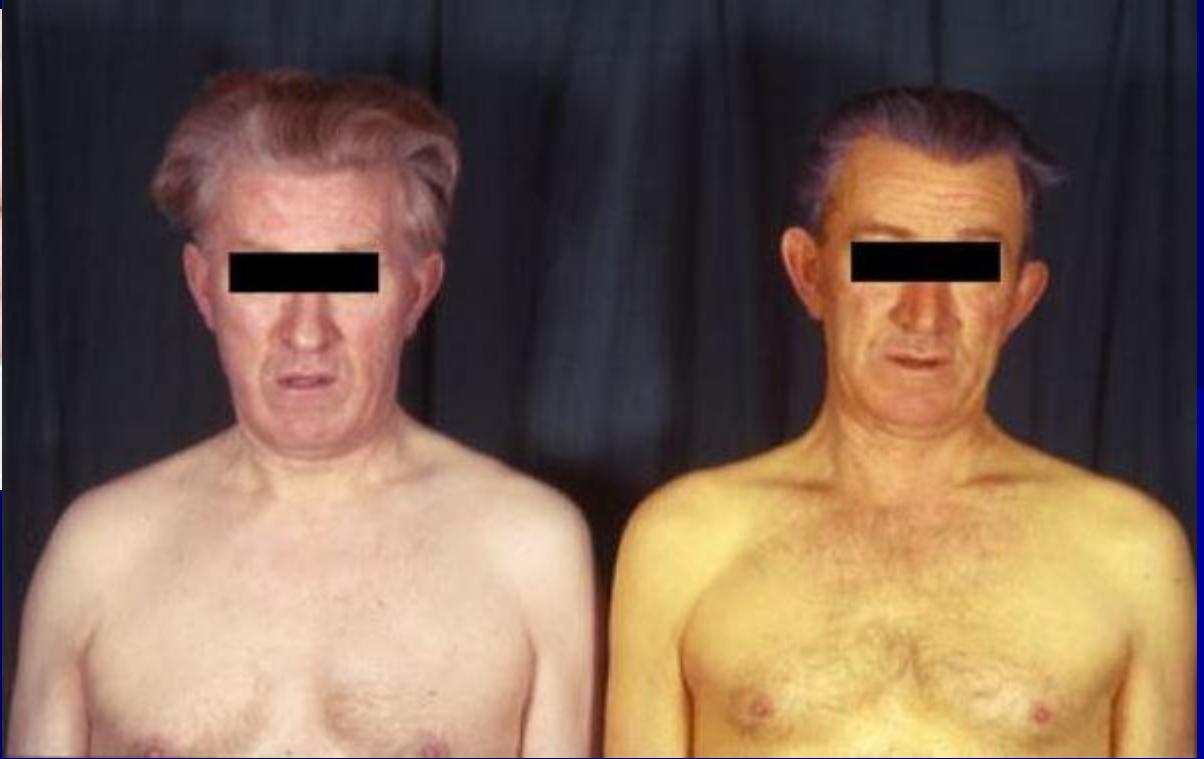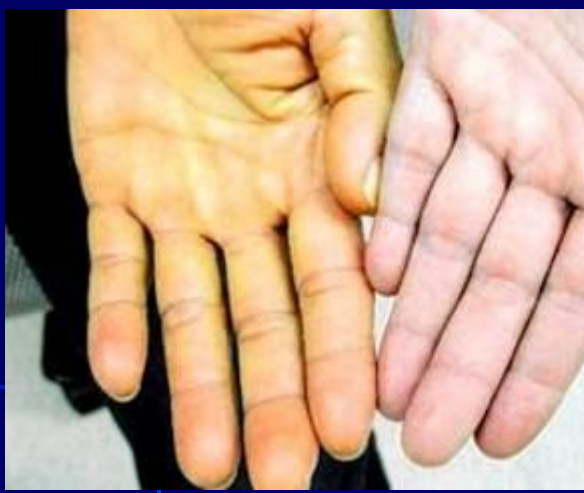■ Диарея (понос)

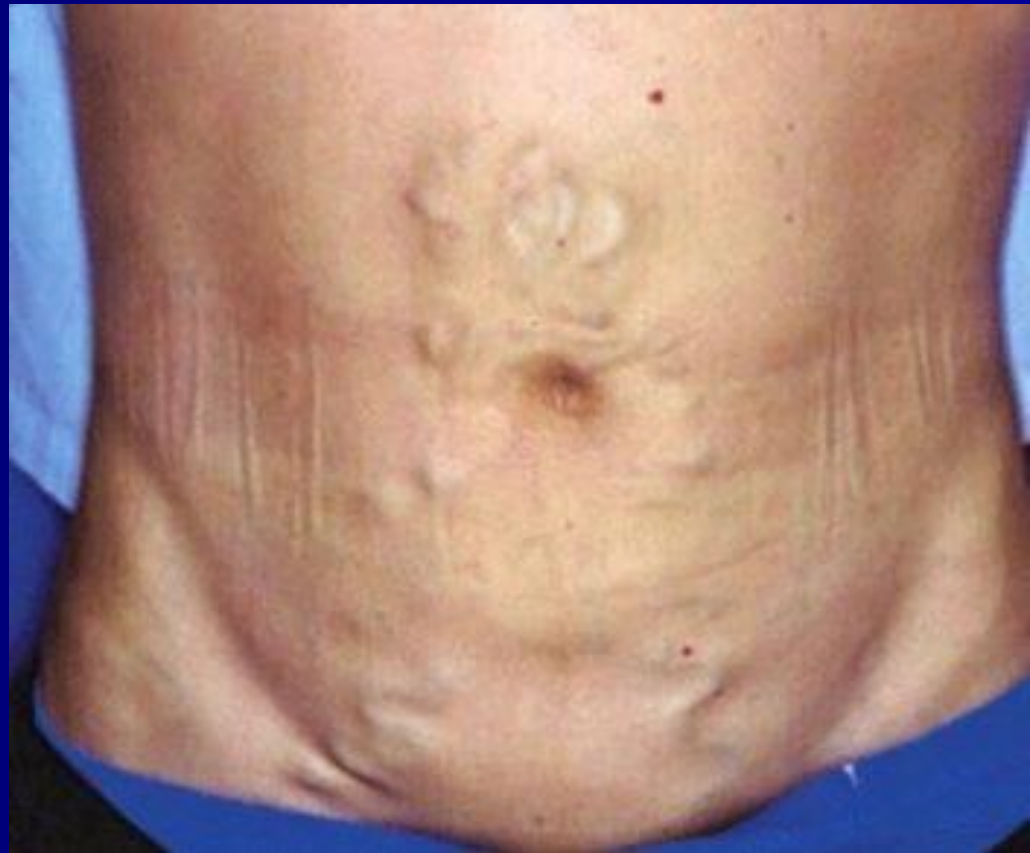■ Запор

■ Появление патологических примесей в кале: слизь, кровь, гной, мелена

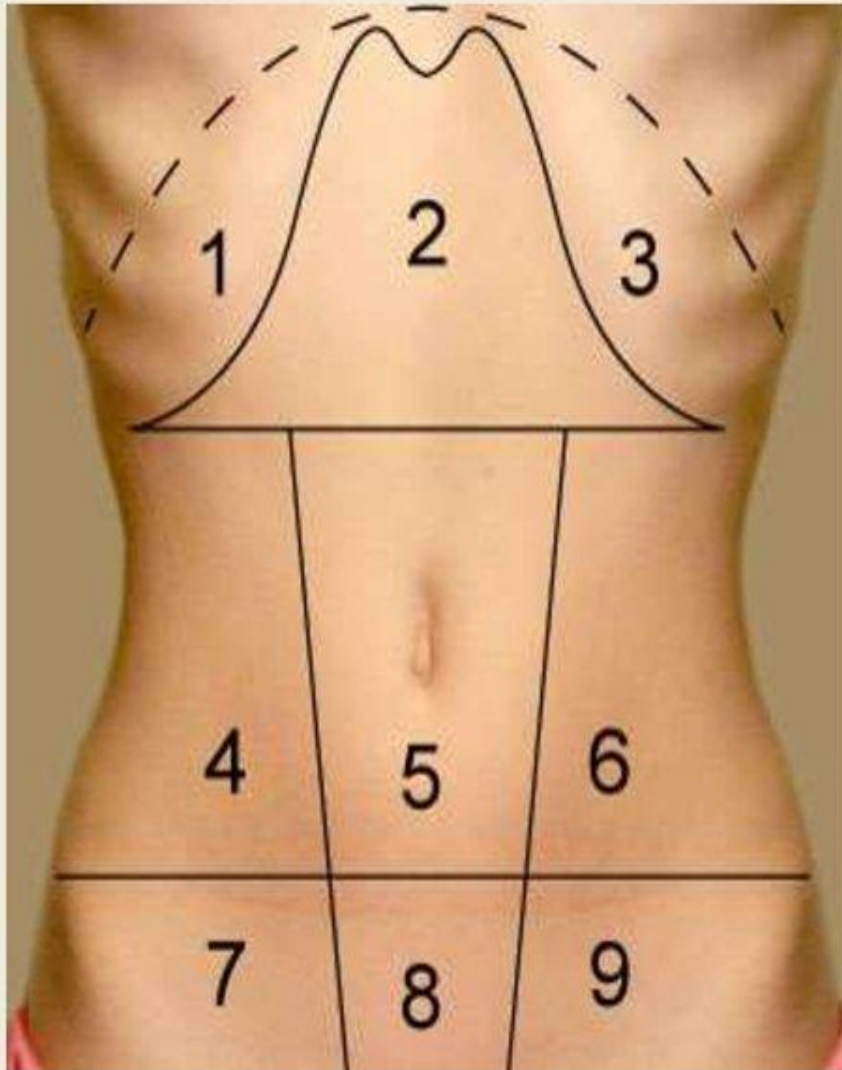
Общий осмотр

- Кожные покровы и слизистые (желтуха, расчесы, сосудистые звездочки, расширение венозной сети на передней брюшной стенке — «голова медузы» и т.д)..
- Состояние волос и ногтей.
- Полость рта, язык, состояние зубов и десен.





Топографические зоны при осмотре и пальпации живота. Локализация патологического очага



- 1 Правое подреберье** – правая доля печени
- 2 Эпигастральная область** – желудок
- 3 Левое подреберье** – селезенка
- 4 Правая боковая область** – восходящий отдел толстой кишки
- 5 Околопупочная область** – поджелудочная железа, желудок
- 6 Левая боковая область** – нисходящий отдел толстой ободочной кишки
- 7 Правая подвздошная область** – слепая кишка с аппендикулярным отростком
- 8 Надлобковая область** – мочевого пузыря, матка
- 9 Левая подвздошная область** – сигмовидная кишка

Пальпация живота

Пальпация живота — наиболее информативный физический метод исследования органов брюшной полости.

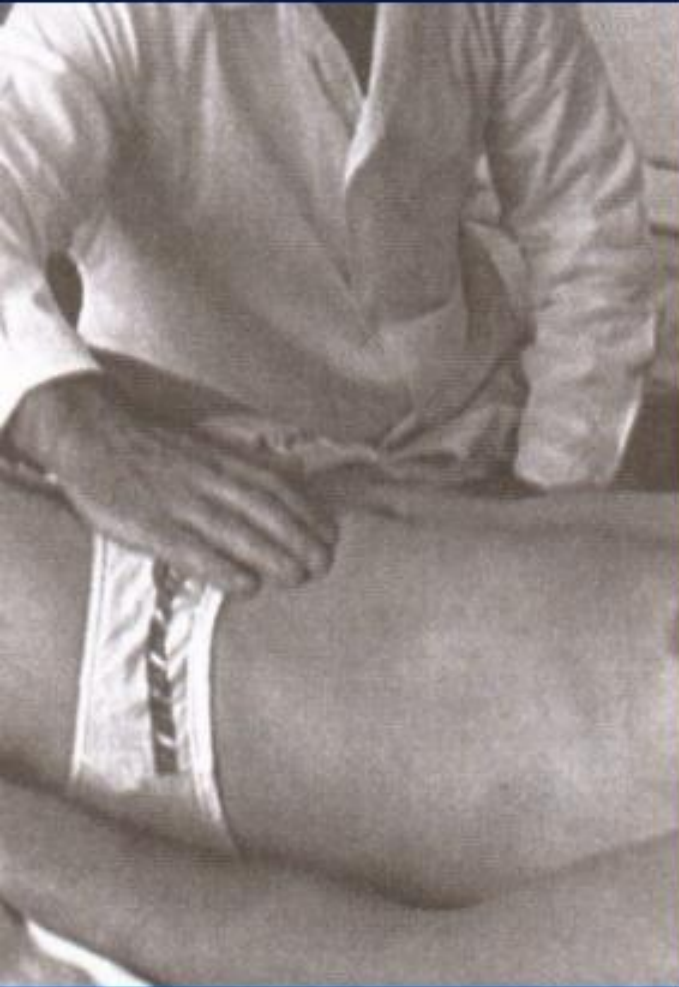Различают два вида пальпации:

- 1)** Поверхностная ориентировочная пальпация живота;
- 2)** Глубокая, методическая, скользящая пальпация живота по методу В.П. Образцова и Н.Д. Стражеско.

Поверхностная ориентировочная пальпация живота

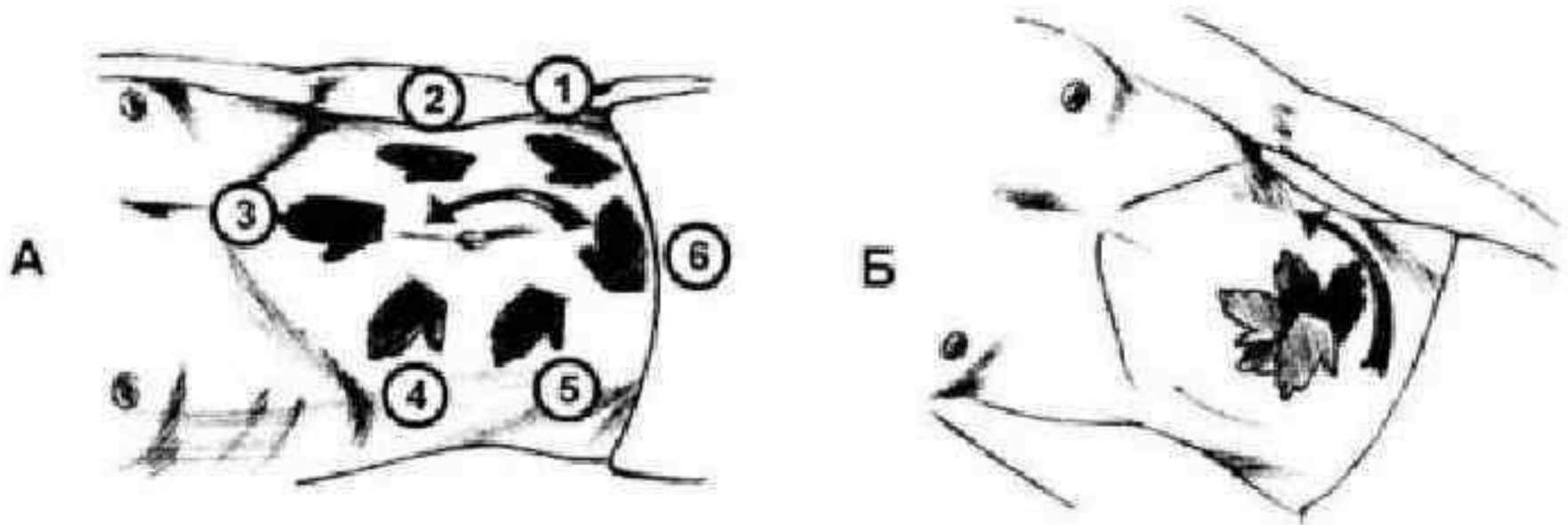
Принцип метода

Болезненность и напряжение брюшных мышц определяется путем нажима пальцами на определенный участок живота при положении руки плашмя на брюшной стенке. Для облегчения восприятия – проводим пальпацию в симметричных точках 2 руками. Начинать пальпацию лучше с участка, наиболее отдаленного от предполагаемой локализации болевой зоны.



**Методика
пальпации живота**

Пальпация живота



Поверхностная пальпация - проводится слева направо при отсутствии жалоб на боли в животе и по направлению к очагу боли при ее наличии

Глубокая пальпация - проводится в строго определенной последовательности (сигмовидная кишка, слепая кишка, аппендикс, подвздошная кишка, восходящая ободочная кишка, нисходящая ободочная кишка, поперечная ободочная кишка, желудок, кишечник)

Глубокая методическая скользящая пальпация по методу Образцова- Стражеско

**Пальпируя органы брюшной полости,
определяют их :**

- **положение,**
- **размеры,**
- **форму,**
- **консистенцию,**
- **состояние поверхности,**
- **болезненность.**



Глубокая методическая топографическая скользящая пальпация по методу Образцова – Стражеско:

Второй этап.

- Пальпация заключается в сдвигании кожи и образовании кожной складки.

Третий этап.

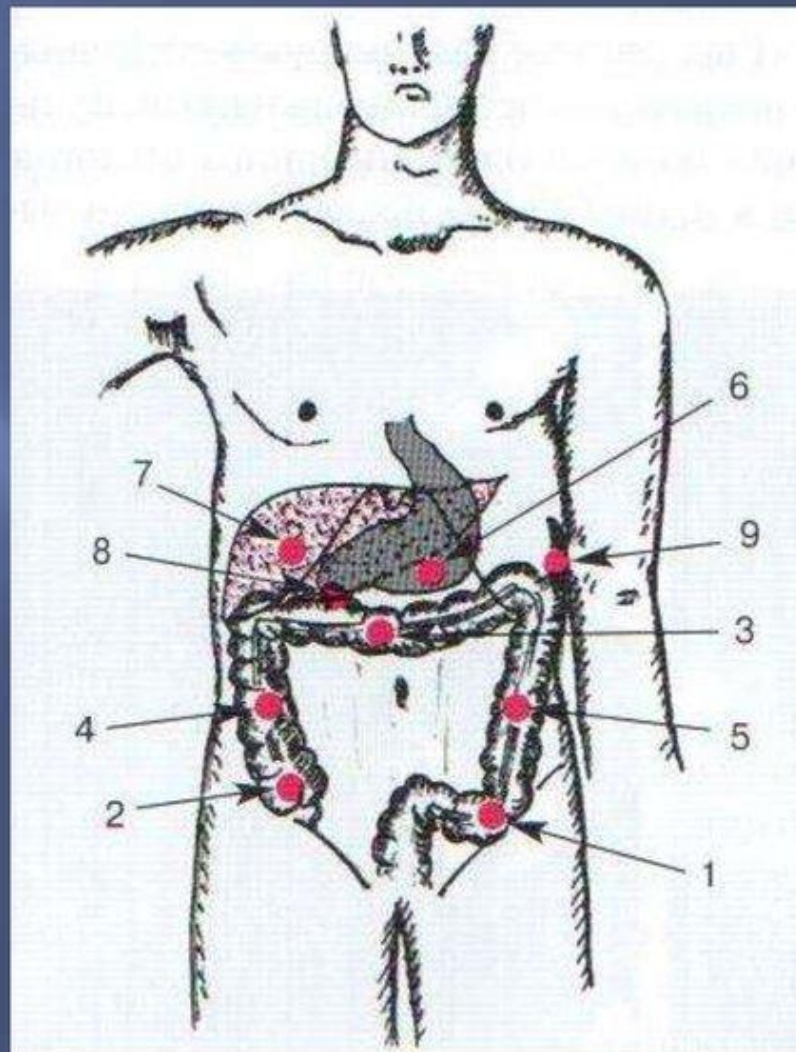
- Погружение руки вглубь живота при каждом выдохе.

Четвертый этап.

- Скольжение вершушками пальцев в направлении, поперечном оси исследуемого органа.

Последовательность глубокой пальпации

1. Сигмовидная кишка
2. Слепая кишка
3. Поперечная ободочная кишка
4. Восходящая ободочная кишка
5. Нисходящая ободочная кишка
6. Большая кривизна желудка, привратник
7. Печень
8. Поджелудочная железа
9. Селезенка



Методика пальпации живота

Глубокая скользящая пальпация живота по Образцову-Стражеско выявляет болезненность и уплотнение либо всего толстого кишечника, либо преимущественно одного его отдела.

Часто при хроническом колите пальпация выявляет чередование спазмированных и расширенных участков толстого кишечника, урчание.

При остром воспалении брюшины локальное давление вызывает сильную боль, усиливающуюся при внезапном прекращении давления и отнятии руки (симптом Щеткина-Блумберга).

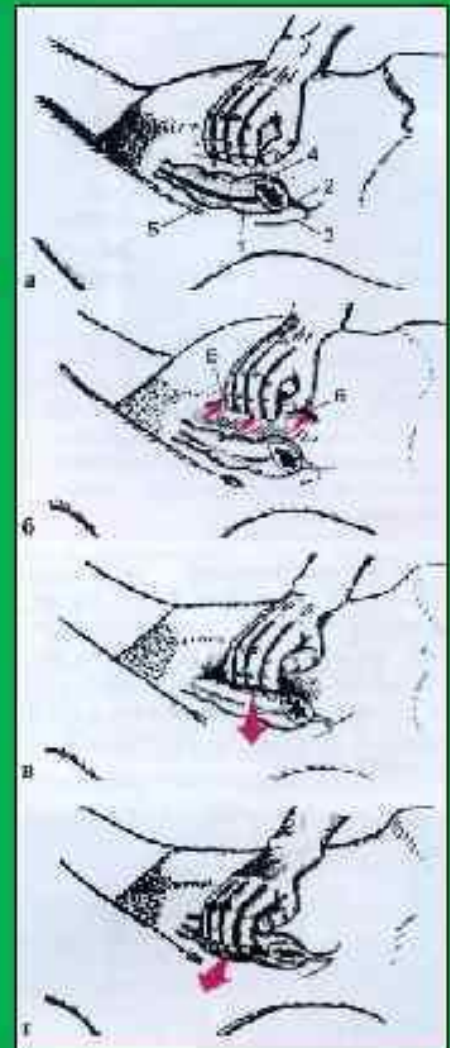
ПАЛЬПАЦИЯ ЖИВОТА

ПАЛЬПАЦИЯ СИГМОВИДНОЙ КИШКИ

ТОПОГРАФИЯ: сигмовидная кишка расположена в нижней части левого фланка и в левой подвздошной области. Направление ее косое: слева направо и сверху вниз. Она пересекает левую пупочно-остную линию (l. umbilico-iliaca) почти перпендикулярно на границе средней и наружной трети ее.

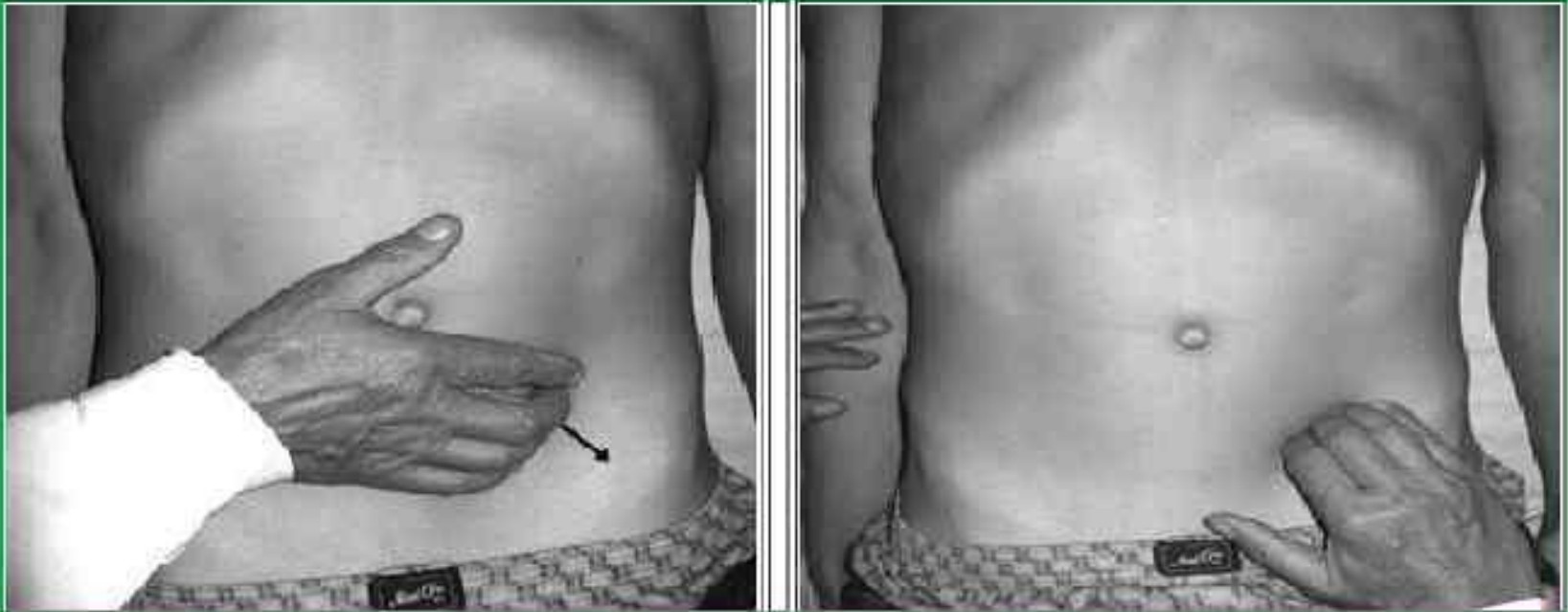
МЕТОДИКА:

- a) Правой руке придают такое положение, чтобы II-V пальцы были сомкнуты и полусогнуты. Кисть правой руки кладут ладонем на левую подвздошную область так, чтобы кончики пальцев располагались параллельно предполагаемому краю сигмовидной кишки.
- b) Поверхностным движением (без погружения) во время глубокого вдоха животом кисть смещается медиально и формируется перед пальцами кожная складка.
- c) После этого больного просят сделать выдох и, пользуясь спадением и расслаблением передней брюшной стенки, погружают пальцы правой кисти за 3 приема вглубь брюшной полости до соприкосновения кончиков пальцев с задней брюшной стенкой.
- d) В конце выдоха кончики пальцев скользят по задней брюшной стенке в направлении ости подвздошной кости и при этом перекатываются через валик сигмовидной кишки.



ПАЛЬПАЦИЯ ЖИВОТА

ПАЛЬПАЦИЯ СИГМОВИДНОЙ КИШКИ



У здорового человека сигмовидная кишка прощупывается в виде безболезненного, плотного, шириной в 2-3см. гладкого цилиндра, который под рукой не урчит, обладает пассивной подвижностью в пределах 3-5 см.

При патологии спазмированная кишка может ощущаться как плотная, болезненная, иногда четкообразная или бугристая, она может быть раздутой, урчащей.

Определение нижней границы желудка

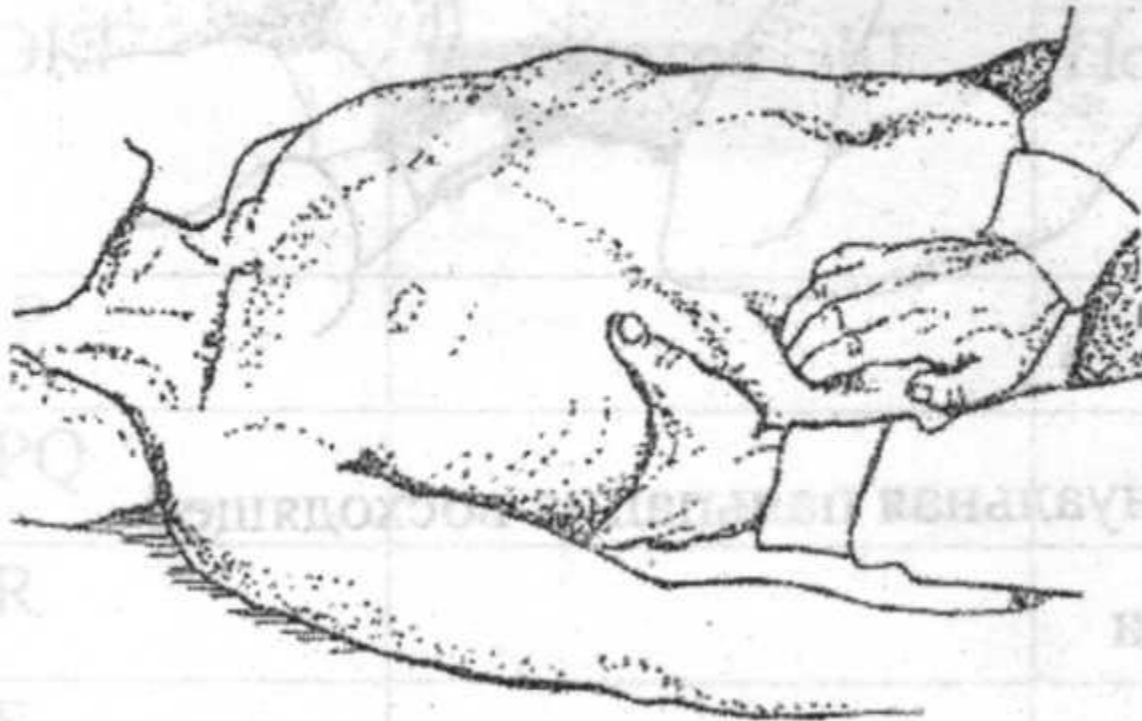
Существует три метода предварительного определения нижней границы желудка:

- 1) Метод перкуссии**
- 2) Метод аускультоперкуссии и аускультоаффрикции**
- 3) Метод выявления шума плеска**
(перкуторная пальпация).

ПАЛЬПАЦИЯ ПЕЧЕНИ.

- Пальпация печени проводится по методу Образцова- Стражеско.
- Принцип метода – при глубоком вдохе нижний край печени опускается навстречу пальпирующим пальцам и затем, натыкаясь на них и, соскальзывая с них, становится ощутимым.

Пальпация печени .



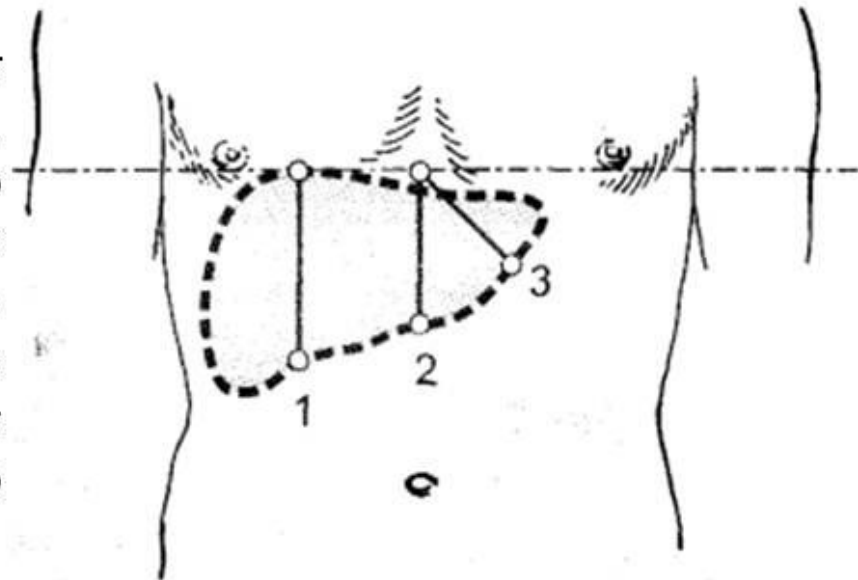
ПЕРКУССИЯ ПЕЧЕНИ

- При перкуссии печени определяют верхнюю и нижнюю границы печени и ее размеры.
- Выделяют верхнюю границу относительной печеночной тупости – это истинная граница печени. Она образована верхним краем печени прикрытым сверху нижним краем правого легкого.
- Перкуссию проводят по правой среднеключичной линии со второго межреберья, в норме граница проходит по пятому ребру. На практике не используется.

Определение границ печени по Курлову

1. По правой среднеключичной линии производят перкуссию от пупка до нижней границы печени и от ясного лёгочного звука вниз по межреберьям до появления печёночной тупости (границу отмечают по наружному краю пальца-плессиметра, т.е. того, по которому перкутируют). Соединить 2 точки — это 1-й размер по Курлову. В норме 9 см.

2. По срединной линии живота перкутируют вверх по появления печёночной тупости. Это нижняя граница 2-го размера. Верхнюю точку определяют просто — из верхней границы 1-й точки проводят перпендикуляр к срединной линии. В месте пересечения перпендикуляра и срединной линии ставят точку — это и есть верхняя граница 2-го размера. В норме он равен 8 см.

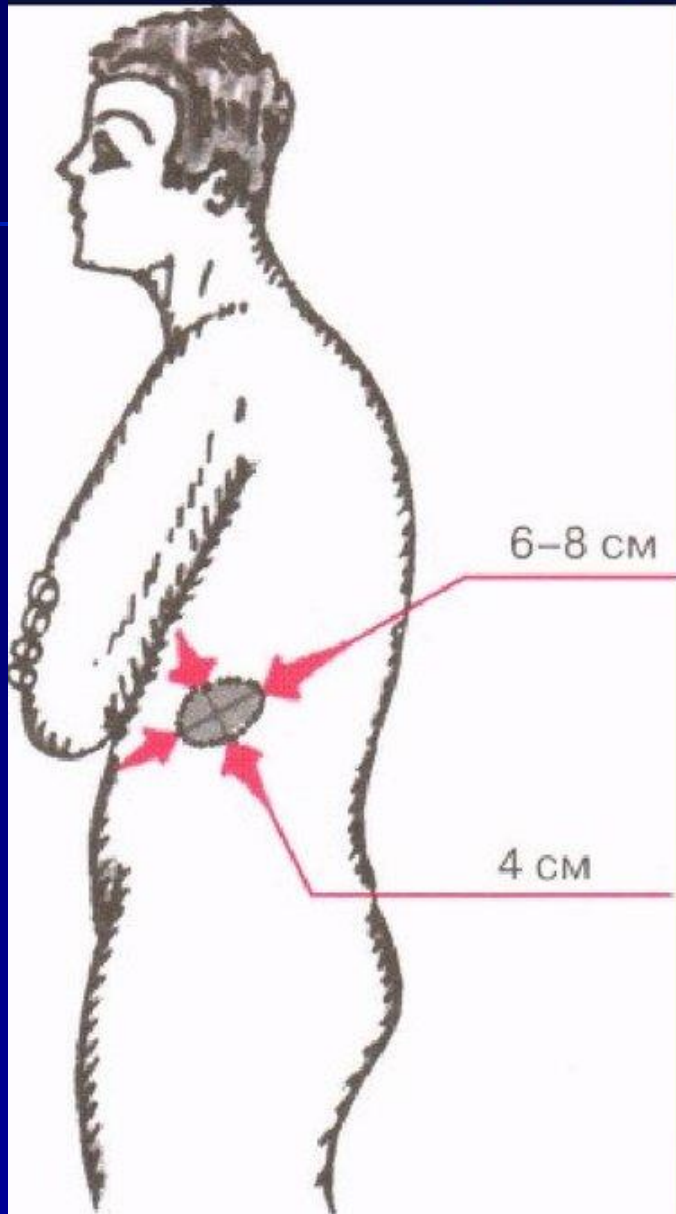


3. Перкуссию начинают с передней подмышечной линии, вблизи левой рёберной дуги, идя параллельно ей (это нижний размер). Верхняя граница соответствует верхней границе 2-го размера. В норме размер равен 7 см.

Не забывайте нормативные размеры печени:

- В норме они равны:
- I - 9-11 см
- II-7-9 см
- III-6-8 см
- Цифры эти не очень точные, однако, **каждая последующая линия должна быть меньше предыдущей. Данные в противоположном направлении указывают на уменьшение правой или увеличение левой доли печени.**

Перкуссия селезёнки



Из середины длинника селезенки восстанавливают перпендикуляры к X ребру и перкутируют по ним, нанося тихие удары и определяя таким образом границы поперечника селезенки.

Запомните!

В норме длинник селезенки, располагающийся по X ребру, **Длинник** составляет **6—8 см**, а

Поперечник - **4—6 см**.

АУСКУЛЬТАЦИЯ

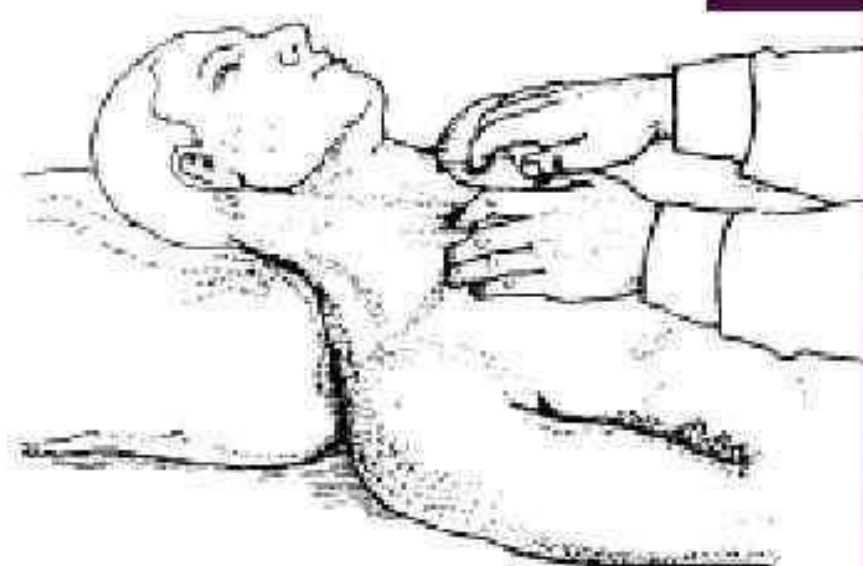
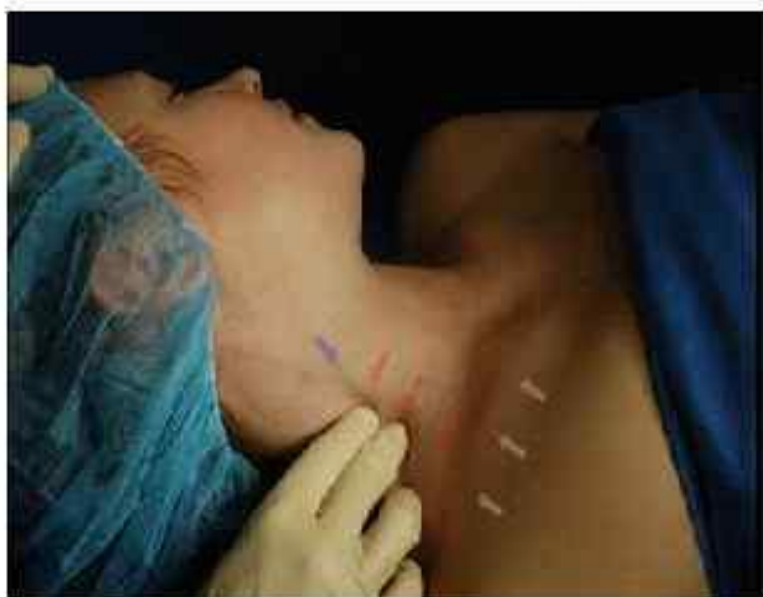У здорового человека над брюшной полостью выслушиваются звуки перистальтики кишечника.

В связи с этим отсутствие или усиление их может иметь диагностическое значение.

АУСКУЛЬТАЦИЯ

Изменение нормальной аускультативной картины может быть обусловлено:

- 1) физиологическим усилением** перистальтики кишечника после приема пищи, особенно богатой растительной клетчаткой;
- 2) усилением перистальтики** кишечника и громким урчанием при воспалении тонкого кишечника (**энтеритах**) различной этиологии;



Определение симптома Мюсси
(френикус-симптом)

Френикус-симптом — болезненность в точке поверхностного расположения правого диафрагмального нерва, выявляемая путем одновременного надавливания кончиками пальцев в промежутке между ножками обеих кивательных мышц над медиальными концами ключиц (смотрите рисунок).

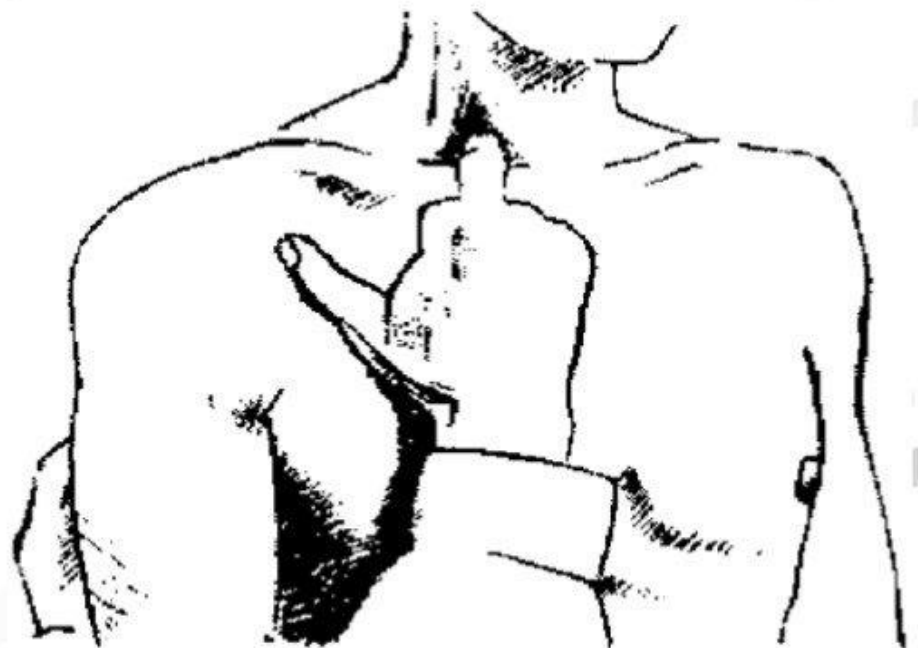
Френикус-симптом слева может быть положительным при следующих состояниях: разрыв селезенки, прободение язвы желудка, поддиафрагмальный абсцесс, внематочная беременность с кровоизлиянием в брюшную полость и др.

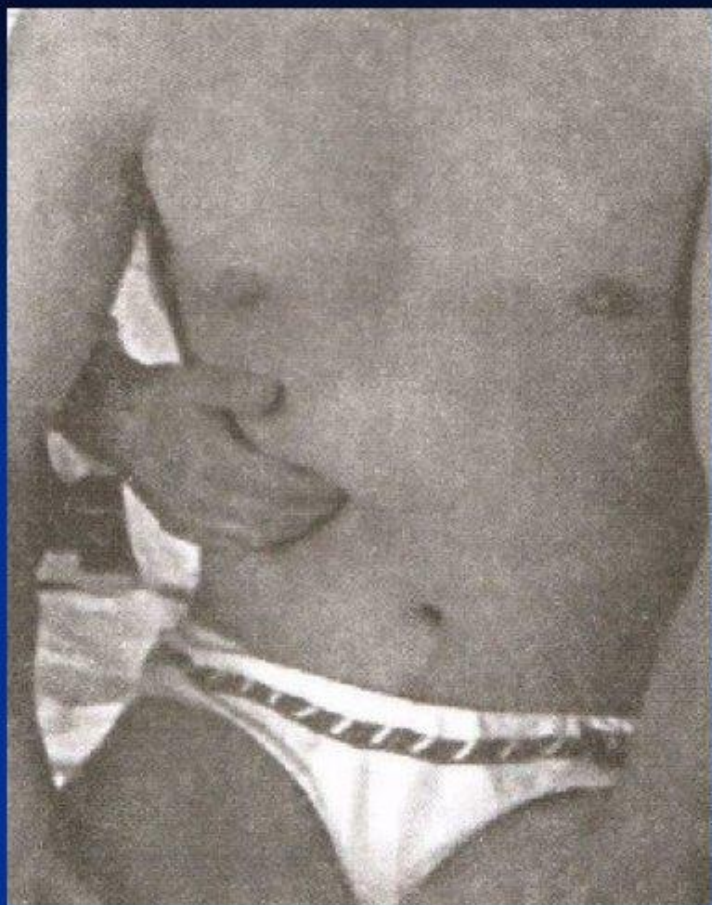
Наиболее часто френикус-симптом справа выявляется при остром холецистите (синовим симптом Мюсси). Однако френикус-симптом в этой стороне может быть положительным при поддиафрагмальном абсцессе, прободении язвы двенадцатиперстной кишки и других заболеваниях.

Острый холецистит

Симптом Мюсси-Георгиевского (френикус-симптом).

Болезненность при надавливании над ключицей справа между ножками грудинно-ключично-сосцевидной мышцы.





Определение симптома Мерфи.

Симптом Мерфи —

значительное усиление боли на вдохе при глубоком погружении пальцев правой руки врача в области желчного пузыря. При этом больной находится в положении сидя, а исследующий сзади от пациента.

Симптом Мерфи аналогичен симптому Кера и чаще всего выявляется при холециститах

Симптом Ортнера

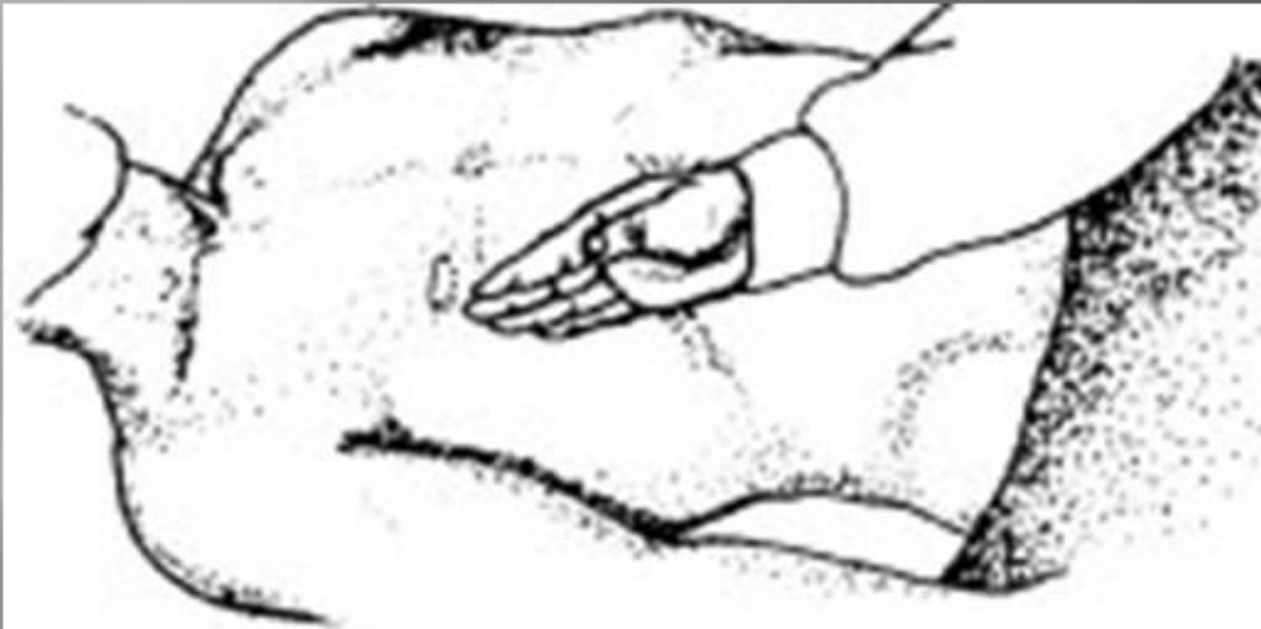

Рис. 59. Определение симптома Грекова-Ортнера

Симптом Кера

-болезненность при пальпации на вдохе в точке проекции желчного пузыря.

Рис. 58. Пальпация в точке
желчного пузыря



Пальпация поджелудочной железы

- Прощупать поджелудочную железу можно только при увеличении ее размеров.
- Пальпация производится в горизонтальном положении больного утром натощак или после клизмы.
- Необходимо найти нижнюю границу желудка. Несколько согнутые пальцы левой руки устанавливают горизонтально на 2- 3 см выше нижней границы желудка по наружному краю левой прямой мышцы живота.
- Поверхностными движениями пальцев сдвигают кожу вверх.
- Затем, пользуясь расслаблением мышц брюшного пресса при выдохе, погружают пальцы вглубь до задней брюшной стенки. Не отнимая пальцев, производят скользящее движение сверху вниз.
- При увеличении поджелудочной железы она пальпируется в виде тяжа.

3-Болевые точки поджелудочной железы

Прощупать поджелудочную железу можно только при увеличении ее размеров. Пальпация производится в горизонтальном положении больного утром натощак или после клизмы.

Болезненные точки при поражении поджелудочной железы:

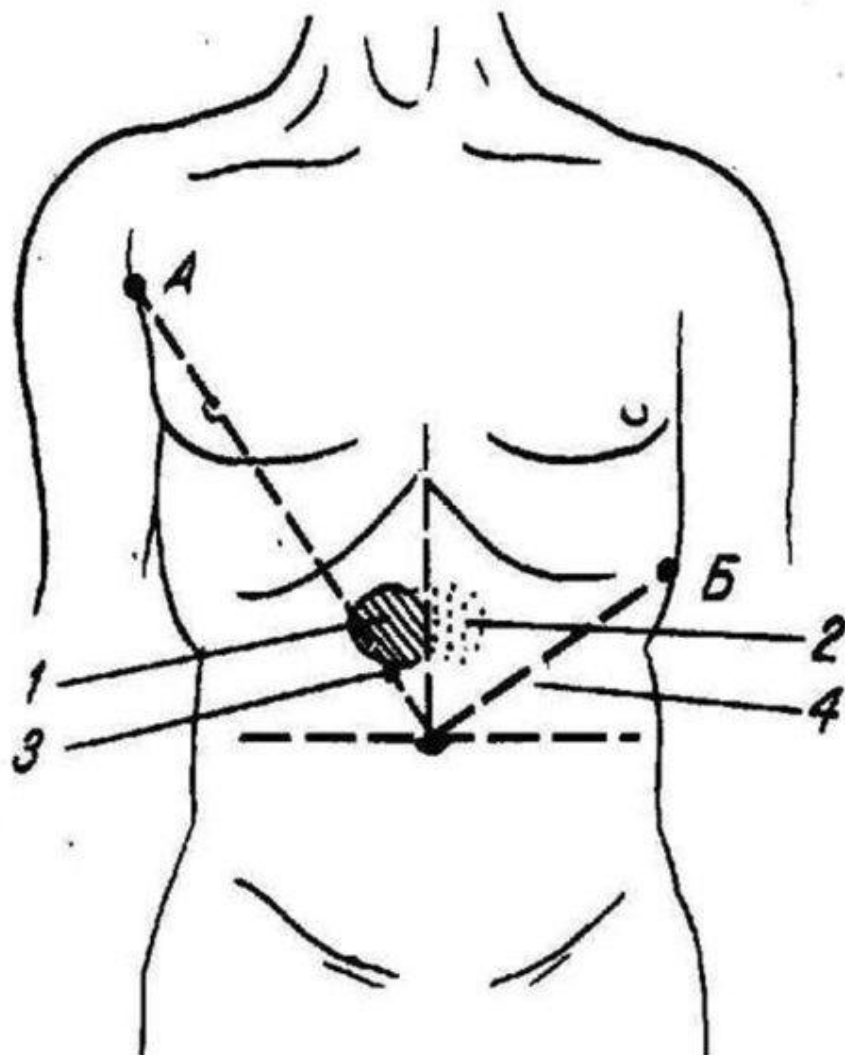
- 1) **точка Дежардена** - на 3 см вверх и вправо и от пупка по биссектрисе угла, образованного срединной линией и горизонтальной линией, проведенной через пупок;
- 2) **точка Мейо- Робсона** - на биссектрисе верхнего левого квадранта живота, между верхней и средней третями.

Зоны пальпаторной болезненности при панкреатите:

- 1 - зона Шоффара;
- 2 - зона Губергрица - Скульского;
- 3 - точка Дежардена;
- 4 - точка Губергрица.

А - линия, соединяющая пупок с подмышечной впадиной;

Б - линия, соединяющая пупок с серединой реберной дуги.



Инструментальные и лабораторные методы исследования ЖКТ

- Пищевод: рентгеноскопия с барием, фиброэзофагогастродуоденоскопия (ФЭГДС)
- Желудок: рентгеноскопия желудка, гастроскопия с биопсией, исследование секреторной функции желудка тонким зондом, определение *Helicobacter pylori*
- 12 перстная кишка: рентгеноскопия, ФГДС, определение *Helicobacter pylori*
- поджелудочная железа: УЗИ, амилаза крови, диастаза мочи, копрологический анализ кала
- тонкий кишечник – (длина 5 м) копрологический анализ кала, биопсия слизистой
- толстый кишечник – (длина 1.5 м) ирригоскопия, колоноскопия, копрологический анализ кала, анализ кала на скрытую кровь, анализ кала на яйца глист.
- прямая кишка - пальцевое исследование прямой кишки, ректороманоскопия, копрологический анализ кала
- общий анализ крови при всех заболеваниях ЖКТ