Федеральное государственное бюджетное образовательное учреждение
высшего образования
«Сибирский государственный медицинский университет»
(ФГБОУ ВО СибГМУ Министерства Российской Федерации)

Болезнь Вильсона-Коновалова
Аутоиммунный гепатит

Дассык А.Б.

«Томск – 2021»

Болезнь Вильсона-Коновалова
(гепатолентикулярная дегенерация, гепатоцеребральная дистрофия)

редкое наследственное заболевание, связанное с нарушением метаболизма меди и избыточным ее накоплением в различных органах и тканях, преимущественно проявляющееся симптоматикой поражения печени и центральной нервной системы.

Этиология и патогенез

Патологический ген, ответственный за развитие БВ – ген ATP7B, локализован на длинном плече 13 хромосомы (13q14.3-q21.1), состоит из 21 экзона и примерно 7,5 тысяч гетероциклических оснований нуклеиновой кислоты.

Тип наследования заболевания аутосомно-рецессивный.

Заболевание проявляется при гомозиготном или компаунд-гетерозиготном носительстве мутаций гена ATP7B.

Этиология и патогенез

ATP7B – ген экспрессируется, в основном, в печени и кодирует медь транспортирующую АТФ-азу.

Снижение функции медь-транспортирующей АТФ-азы в результате молекулярных дефектов в гене ATP7B приводит к снижению гепатобилиарной экскреции меди и нарушению встраивания меди в церулоплазмин, в результате экскретируется и циркулирует апоцерулоплазмин (ненагруженный медью, срок полувыведения которого сокращается вдвое, что и объясняет гипоцерулоплазминемию), а медь накапливается в различных органах и тканях, преимущественно в печени, головном мозге, роговице глаза, почках, обеспечивая полиморфизм клинических проявлений БВ.

Вся циркулирующая (в сыворотке крови) медь связана церулоплазмином, а парадокс БВ, при которой отмечается низкий уровень меди в сыворотке крови при перегрузке тканей, объясняется низким уровнем церулоплазмина.

При тяжелых формах БВ, протекающих с цитолизом, повышение концентрации меди до нормы и выше связано с распадом перегруженных медью гепатоцитов, свободная (не связанная церулоплазмином) медь крайне токсична и провоцирует гемолитические кризы.

Этиология и патогенез

В организм медь поступает в основном с пищей. Наиболее богаты медью следующие продукты: печень, моллюски, крабы, креветки, устрицы, лобстеры, соевые бобы, шоколад, орехи.

Суточная потребность - 2-4 мг меди в сутки. Верхний допустимый уровень потребления меди - 5 мг (Данные Госсанэпиднадзора России). Дефицит меди в организме может развиваться при недостаточном поступлении этого элемента (1 мг/сутки и менее), а порог токсичности для человека равен 200 мг/сутки.

Эпидемиология

Частота встречаемости БВ в популяции колеблется от 1:30000 до 1:100000, с частотой гетерозиготного носительства патологического гена 1:90

Формы болезни Вильсона-Коновалова

Брюшная (абдоминальная) ***форма*** – тяжелое поражение печени, приводящее к смерти раньше появления симптомов со стороны нервной системы; заболевают дети. Её продолжительность от нескольких месяцев до 3-5 лет при отсутствии терапии.

Ригидно-аритмогиперкинетическая или ***ранняя форма*** отличается быстрым течением; начинается также в детском возрасте. В клинической картине преобладают мышечная ригидность, приводящая к контрактурам, бедность и замедленность движений, хореоатетоидные или торсионные насильственные движения. Характерны дизартрия и дисфагия, судорожный смех и плач, аффективные расстройства и умеренное снижение интеллекта. Заболевание длится 2-3 года, без лечения заканчивается летально. о

Дрожательно-ригидная форма встречается чаще других; начинается в юношеском возрасте, протекает медленнее, с периодическими ремиссиями и внезапными ухудшениями, сопровождающимися субфебрильной температурой; характеризуется одновременным развитием тяжелой ригидности и дрожания, дрожание очень ритмичное (2-8 дрожаний в секунду), резко усиливается при статическом напряжении мышц, движениях и волнении, в покое и во сне исчезает. Иногда обнаруживаются атетоидные хореоформные насильственные движения; наблюдаются также дисфагия и дизартрия. Средняя продолжительность жизни около шести лет.

Формы болезни Вильсона-Коновалова

Дрожательная форма начинается в возрасте 20-30 лет, протекает довольно медленно (10-15 лет и больше); дрожание резко преобладает, ригидность появляется лишь в конце болезни, в ряде случаев наблюдается гипотония мышц; отмечается амимия, 10 медленная монотонная речь, тяжелые изменения психики, часты аффективные вспышки. Наблюдаются эпилептиформные припадки.

Экстрапирамидно-корковая форма встречается реже других форм. Типичные для гепато-церебральной дистрофии нарушения в дальнейшем осложняются апоплектиформно развивающимися пирамидными парезами, эпилептиформными припадками и тяжелым слабоумием (обнаруживаются обширные размягчения в коре больших полушарий). Длится 6-8 лет, заканчивается летально.

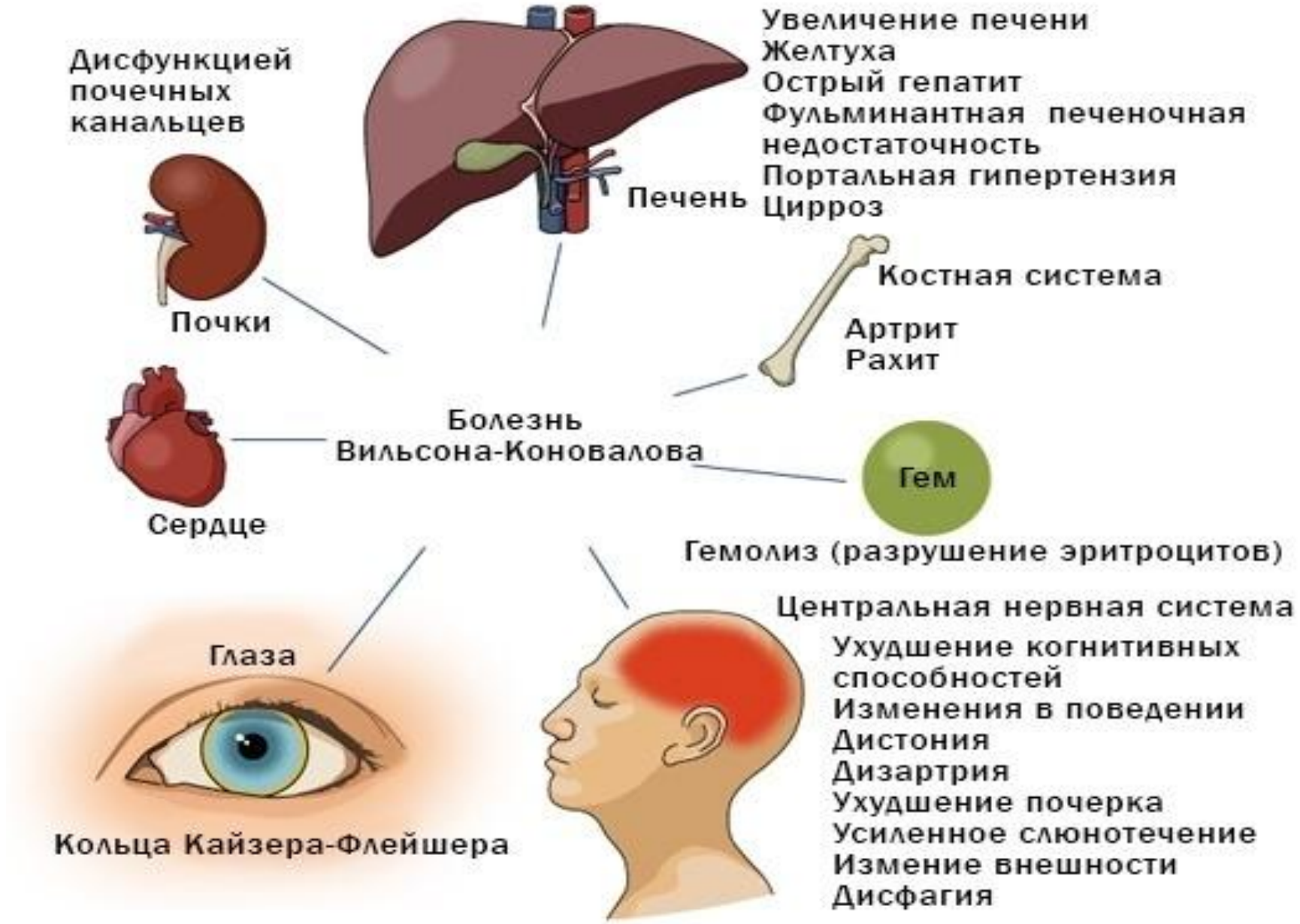
Дисфункцией почечных канальцев
Почки
Печень
Увеличение печени
Желтуха
Острый гепатит
Фульминантная печеночная недостаточность
Портальная гипертензия
Цирроз
Костная система
Артрит
Рахит
Болезнь Вильсона-Коновалова
Сердце
Гем
Гемолиз (разрушение эритроцитов)
Глаза
Кольца Кайзера-Флейшера
Центральная нервная система
Ухудшение когнитивных способностей
Изменения в поведении
Дистония
Дизартрия
Ухудшение почерка
Усиленное слюнотечение
Измение внешности
Дисфагия

Поражение печени

- Бессимптомная гепатомегалия
- Изолированная спленомегалия
- Цитолитическая активность биохимических показателей
- Стеатогепатит
- Острый (фульминантный) гепатит
- Аутоиммуноподобный гепатит
- Цирроз печени

Поражение ЦНС

- Двигательные нарушения (тремор, непроизвольные движения)
- Слюнотечение, дизартрия
- Ригидная дистония
- Псевдобульбарный синдром
- Вегетососудистая дистония
- Мигренеподобные головные боли
- Бессонница
- Дистонические атаки

Психиатрические симптомы

- Депрессия
- Невротическое поведение
- Изменения личности
- Психоз

Другие системы

- Офтальмология: кольца Кайзера-Флейшера, «медная» катаракта
- Гемолитическая анемия
- Дерматологические проявления: «голубые ногтевые луночки»
- Патология почек: аминоацидурия, нефролитиаз
- Патология скелета: ранний остеопороз, артрит
- Поражение сердца: кардиомиопатия, нарушения ритма
- Панкреатит, желчнокаменная болезнь
- Гипопаратиреодизм, гигантизм
- Нарушение менструального цикла, бесплодие, повторные выкидыши

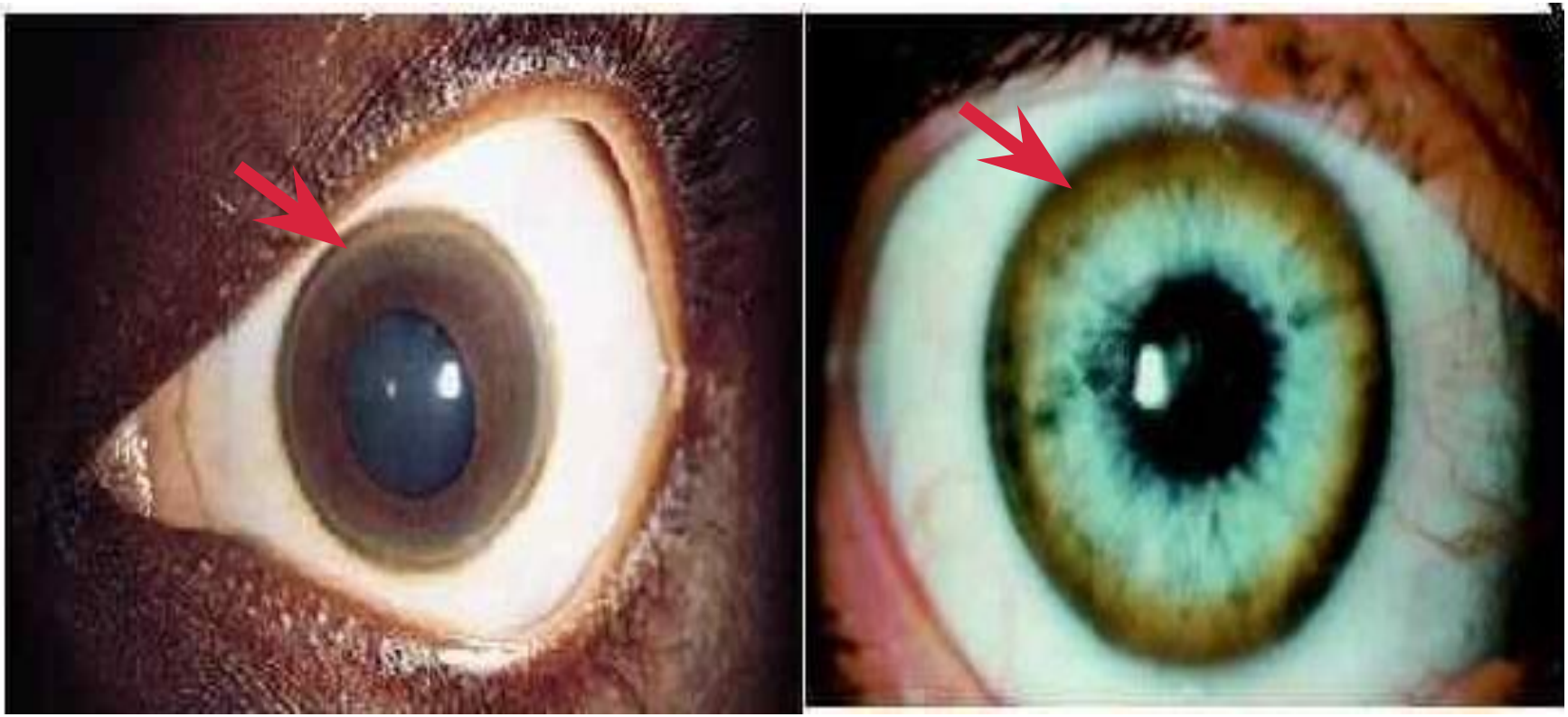

Лабораторная диагностика

Клинический анализ крови (в ряде случаев выявляется гемолитическая анемия).

Биохимический анализ крови (отмечается умеренное повышение концентраций АЛТ, АСТ, в ряде случаев ЩФ, ГГТФ, билирубина).

Коагулограмма (снижение ПТИ и повышение МНО).

Исследование концентрации ***церулоплазмина в сыворотке крови*** (снижение уровня церулоплазмина в сыворотке крови (менее 20 мг/дл));

Определение ***суточной экскреции меди с мочой*** (повышение суточной экскреции меди с мочой: базальной – более 50 мкг/сут; в пробе с Д-пеницилламином (500 мг х 2 раза в сутки) – более 1600 мкг/сут).

Инструментальная диагностика

УЗИ ОБП: может быть выявлена гепатомегалия с диффузными изменениями паренхимы печени в виде гиперэхогенности и мелкоочаговой неоднородности. При наличии цирроза в паренхиме визуализируются узлы регенерации, селезенка увеличена, при цветовом допплеровском картировании – признаки портальной гипертензии.

Фиброэластография печени: для неинвазивной оценки выраженности фиброза печени.

Инструментальная диагностика

МРТ и КТ головного мозга: выявляются понижение плотности на КТ и гиперинтенсивность сигнала в Т2 и Т1 режимах МРТ в области базальных ядер головного мозга. Также выявляются изменения сигнала в области ствола головного мозга, таламуса, мозжечка в сочетании с диффузной атрофией коры и белого вещества головного мозга. Изменения МР-сигнала от структур головного мозга могут отсутствовать у 7-17% детей со смешанной формой болезни Вильсона при наличии неврологической симптоматики в виде тремора, дизартрии и изменения мышечного тонуса по экстрапирамидному типу.

Консультация ***офтальмолога с осмотром со щелевой лампой***: визуализируются кольца Кайзера-Флейшера и медную катаракту по типу «подсолнух».

Световой микроскопия биоптата печени: морфологическая картина крупноузлового цирроза печени в исходе болезни Вильсона, бывают случаи и мелкоузлового цирроза. Для качественного выявления депозитов меди в печеночной ткани используются различные гистохимические методы окраски (родамин, рубеановая кислота, орсеин, метод Тиммса с серой), однако, все они имеют низкую диагностическую ценность.

Определение содержания меди в ткани печени: повышение количественного содержания меди в ткани печени более 250 мкг/г.

Молекулярно-генетическое исследования: возможен поиск частых мутаций, а в случае их отсутствия – полное секвенирование гена ATP7B.

Диагностика

Балльная шкала диагностики болезни Вильсона

I. Симптомы	Баллы	II. Лабораторные тесты	Баллы
1.Кольца Кайзера-Флейшера - присутствуют - отсутствуют	 2 0	1.Экскреция меди с мочой - норма - 1-2 нормы - более 2 норм - норма, но увеличение более 5 норм при пробе с *пеницилламином*	 0 1 2 2
2.Нейропсихиатрическая симптоматика (изменения на МРТ) - присутствует - отсутствует	 2 0	2. Количественное определение меди в биоптатах печени - норма - 50-250 мкг/г Более 250 мкг/г	 -1 1 2
3.Кумбс-негативная гемолитическая анемия - присутствует - отсутствует	 1 0	3.Родамин – позитивные гепатоциты (при невозможности количественного определения меди в печени) - присутствуют - отсутствуют	 0 1
		4.Уровень церулоплазмина в сыворотке крови (при норме более 20 мг/дл) - норма - 10-20 - менее 10	 0 1 2
III. Молекулярно-генетическое исследование (выявление мутаций гена *ATP7B*) - гомозигота, компаунд-гетерозигота - гетерозигота - мутаций не обнаружено			 4 1 0

Суммарные баллы:

- 4 и более: высокая вероятность болезни Вильсона;
- 2-3: Болезнь Вильсона вероятна, но требуется дальнейшее обследование пациента;
- 0-1: Болезнь Вильсона сомнительна.

Схема диагностики болезни Вильсона-Коновалова

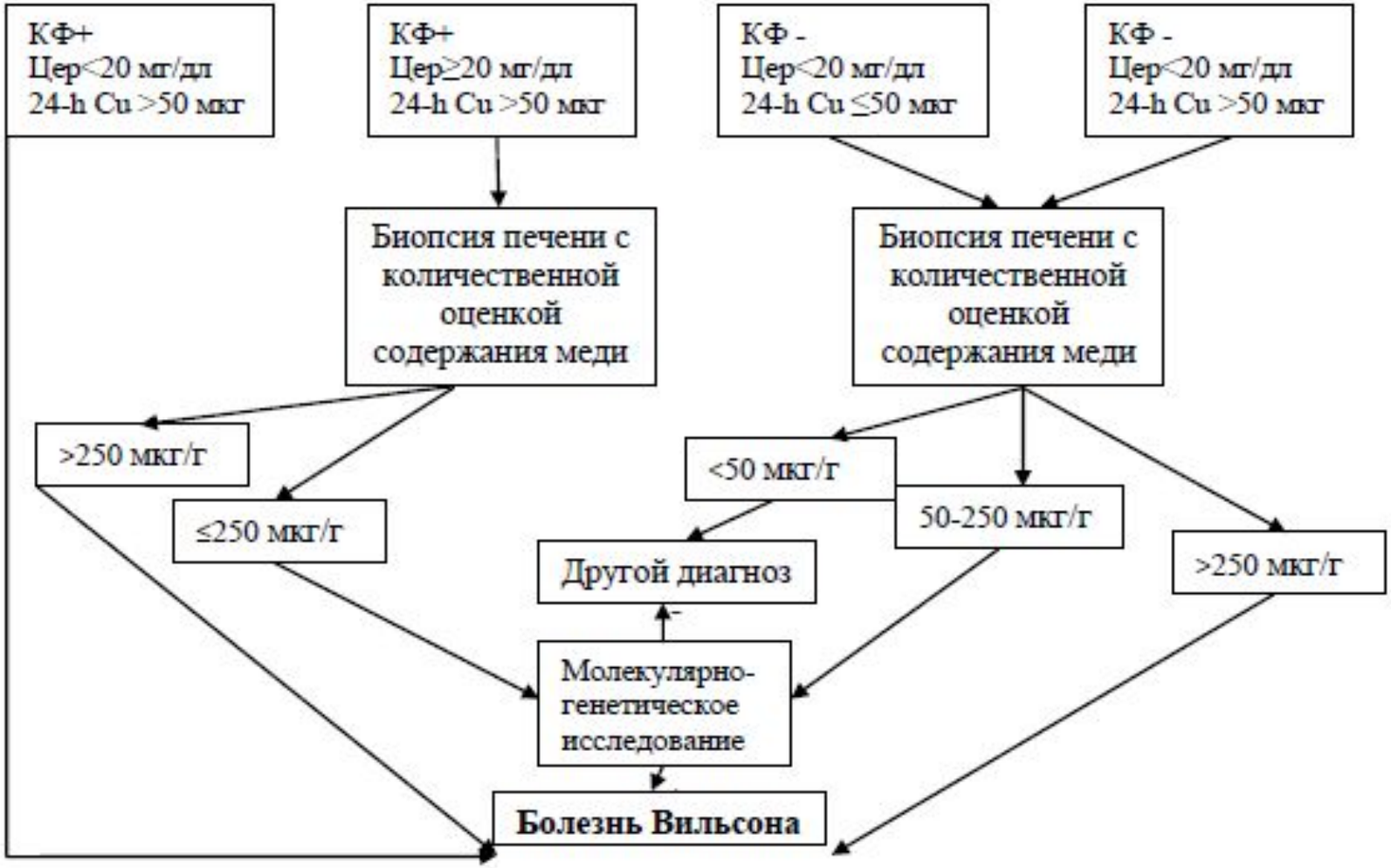

Лечение

Рекомендуется начинать с диеты, направленной на уменьшение поступления меди в организм.

Продукт	Медь, мг в 100г	Продукт	Медь, мг в 100г
Печень телячья жареная	23,9	Малина	0,170
Печень баранья жареная	13,5	Абрикос	0,170
Устрицы	7,5	Редис	0,150
Угри вареные	6,6	Яйца куриные	0,150
Дрожжи сухие	5,0	Картофель	0,140
Какао-порошок	3,9	Свекла	0,140
Пюре томатное	2,9	Баклажан	0,135
Семена подсолнечника	2,3	Киви	0,135
Орехи кешью	2,1	Чеснок	0,130
Креветки вареные	1,9	Крыжовник	0,130
Крабы вареные	1,8	Смородина черная	0,130
Орехи бразильские	1,8	Земляника садовая	0,125
Семена тыквенные	1,6	Салат	0,120
Семена кунжута	1,5	Груша	0,120
Тахини	1,5	Капуста брокколи	0,120
Омары вареные	1,4	Яблоки	0,110
Орехи грецкие	1,3	Помидор	0,110
Орехи кедровые	1,3	Редька	0,100
Фундук	1,2	Огурцы	0,100
Арахис	1,0	Перец красный сладкий	0,100

Д-пеницилламин

Представляет собой производное пенициллина, молекула которого содержит свободную сульфидрильную группу, с помощью которой осуществляется хелаторная активность данного препарата

Д-пеницилламин мобилизует медь из печени и других органов и увеличивает ее мочевую экскрецию, а также индуцирует синтез металлотионинов.

Для детей терапевтическая дозировка Д-пеницилламина составляет 20 мг/кг/сут. Коррекция дозы препарата производится по мере снижения уровня экскреции меди с мочой.

В связи с наличием у D-пеницилламина антипиридоксинового эффекта к терапии добавляют витамин В6 перорально в дозе 25- 50 мг/сут.

Препараты цинка
(сульфат, окись, ацетат цинка)

Препараты цинка индуцируют металлотионины энтероцитов, обладающих высоким сродством к меди, что приводит к захвату меди из пищи металлотионинами, связыванию в эпителии кишечника, и препятствию абсорбции металла в системный кровоток с выделением избытка меди с калом. Препараты цинка менее токсичны, чем хелаторы.

За рубежом для лечения болезни Вильсона используются Триентин (триэтилен тетрамин) и Тетрамолибдат аммония, однако на российском фармакологическом рынке данные препараты не зарегистрированы.

Хирургическое лечение

Рекомендовано проведение ортотопической трансплантации печени.

Показания:

- развитие фульминантной печеночной недостаточности;
- неэффективность терапии хелаторами меди в течение нескольких месяцев у пациентов с декомпенсированным циррозом печени;
- возникновение тяжелой прогрессирующей печеночной недостаточности при самостоятельном прекращении лечения,
- прогрессирующих и необратимых неврологических нарушениях.

Аутоиммунный гепатит

Прогрессирующее гепатоцеллюлярное воспаление неясной этиологии, характеризующееся наличием перипортального гепатита, гипергаммаглобулинемии, печеночно-ассоциированных сывороточных аутоантител и положительным ответом на иммуносупрессивную терапию.

Этиология и патогенез

Этиология АИГ неизвестна

Основной фактор патогенеза АИГ - генетическое предрасположение, то есть иммунореактивность к аутоантигенам.

Для АИГ характерна тесная связь с рядом антигенов главного комплекса гистосовместимости (MHC, HLA у человека), участвующих в иммунорегуляторных процессах (HLA DR3, HLA DR4 и др.).

Однако не исключается возможность возникновения АИГ вследствие первично обусловленного нарушения иммунного ответа, когда появление «запрещенных клонов» аутореактивных клеток происходит и без воздействия триггерных факторов. Это взаимодействие индуцирует Т-клеточные иммунные реакции против антигенов гепатоцитов, что ведет к развитию прогрессирующих некровоспалительных и фибротических изменений в ткани печени

Эпидемиология

АИГ рассматривается как относительно редкая болезнь: его распространенность в Европе и США составляет 3-17 случаев на 100 000 населения, а ежегодная заболеваемость – 0,1-1,9 случаев на 100 000. В России в структуре хронических гепатитов у детей доля АИГ составляет 2,0%. Девочки и женщины составляют 75 % больных

Классификация

АИГ 1-го типа характеризуется наличием в сыворотке антинуклеарных или антигладкомышечных антител в титре ≥1:80 у взрослых и ≥1:20 у детей. На долю этого типа, представляющего собой классический вариант болезни, приходится более 90% всех случаев АИГ.

АИГ 1-го типа встречается в любом возрасте, но чаще от 10 до 20 лет или от 45 до 70 лет.

При АИГ 2-го типа в сыворотке определяются антитела к микросомам клеток печени и эпителиальных клеток клубочкового аппарата почек типа 1.

АИГ 2-го типа составляет около 3-4% всех случаев АИГ, большую часть больных составляют дети от 2 до 14 лет..

Клиника

гепатомегалии или спленомегалии (при развитии цирроза печени);

лихорадки;

слабости, повышенной утомляемости;

болей в правом подреберье;

признаков желтухи, асцита, варикозного расширения вен пищевода (при развитии цирроза печени);

аменореи

на коже телеангиэктазий («сосудистых звездочек»)

внепеченочных проявлений (аутоиммунный тиреоидит, язвенный колит, сахарный диабет и др.)

отсутствие в анамнезе недавнего приема гепатотоксичных препаратов

Аутоиммунный гепатит характеризуется широким спектром клинических проявлений: от бессимптомного до тяжелого, с наличием или без внепеченочных проявлений, которые могут касаться почти всех органов и систем.

АИГ у детей в 50-65% характеризуется внезапным началом и проявлением клинических симптомов, сходных с симптомами острого вирусного гепатита (резкая слабость, тошнота, анорексия, выраженная желтуха, иногда лихорадка).

В ряде случаев заболевание развивается незаметно с астеновегетативных проявлений, артралгий, миалгий, болей в области правого подреберья, незначительной желтухи.

Иной вариант начала болезни – появление лихорадки с внепеченочными проявлениями (аутоиммунный тиреоидит, язвенный колит, гемолитическая анемия, идиопатическая тромбоцитопения, сахарный диабет, целиакия, гломерулонефрит и др.). Желтуха при этом варианте течения появляется позже.

Заболевание непрерывно прогрессирует и не имеет самопроизвольных ремиссий. Улучшения самочувствия бывают кратковременными, нормализации биохимических показателей не происходит

Лабораторная диагностика

ОАК: значительное повышение СОЭ, умеренно выраженную тромбоцитопению, реже – лейкопению; анемию.

Определение ***маркеров вирусных гепатитов***: серонегативность по маркерам вирусов гепатитов А, В и С.

Биохимический анализ крови

- ***АЛТ и АСТ***: 5-10 и более кратное повышение.
- ***Билирубин***: повышен в 2 и более раз преимущественно за счет прямой фракции.
- ***γ-глобулинов (IgG)***: более чем в 2 раза выше нормального уровня.
- ***ЩФ***: обычно нормальный или слегка повышен, может быть повышена активность гаммаглютамилтранспептидазы (ГГТ).
- В сыворотке нормальное содержание ***α1-антитрипсина, меди и церулоплазмина.***

Определение аутоантител

При АИГ 1-го типа: антинуклеарные (ANA) и/или антигладкомышечные (SMA)

При АИГ 2-го типа: антитела к микросомам клеток печени и почек (anti-LKM 1).

Серонегативность по антимитохондриальным антителам (AMA).

Пациентов с клинической картиной АИГ серонегативных по ANA, SMA, anti-LKM 1 необходимо протестировать на наличие других аутоантител: anti-SLA, anti-LC1, pANCA и др.

Инструментальная диагностика

УЗИ печени и селезенки: увеличение печени и реже селезенки, признаки портальной гипертензии и цирроза печени.

ЭГДС: при наличии соответствующих жалоб или признаков портальной гипертензии.

Биопсии печени - для определения степени активности воспалительного процесса и стадии заболевания, а также исключения других нозологических форм.

Гистологическая картина

Наличие перипортального или перисептального гепатита: лимфоплазмоцитарная инфильтрация в сочетании или без лобулярного компонента и порто-портальных или порто-центральных ступенчатых некрозов, часто с образованием розеток печеночных клеток и узловой регенерации. Необходимо отметить, что специфических гистологических признаков АИГ не существует, и отсутствие плазмоцитарной инфильтрации не исключает диагноз.

Лечение

Этиотропного лечения АИГ не существует. Поэтому рекомендуется проводить патогенетическую иммуносупрессивную терапию.

монотерапия преднизолоном в высокой начальной дозе 60 мг/сут с быстрым снижением в течение 1 месяца до 20 мг/сут.

комбинированная терапия включает назначение преднизолона в дозе 30 мг/сут и азатиоприна в дозе 50 мг/сут с быстрым снижением дозы преднизолона на 10 мг/сут после первой недели и на 5 мг/сут после второй недели терапии до поддерживающей дозы 10 мг/сут.

Лечение

Отсутствие достаточного эффекта или плохая переносимость преднизолона и азатиоприна дает основание попытаться назначить другие иммуносупрессоры.

Циклоспорин А 2,5-5 мг/кг/сут

Такролимус 0,05-0,1 мг/кг/сут

Циклофосфамид –1,5 мг/кг/сут

Хирургическое лечение

В связи с реальной возможностью проведения трансплантации печени у детей рекомендуется стремиться к наиболее ранней диагностике АИГ и своевременному выявлению показаний к проведению трансплантации печени у детей с признаками цирроза печени (ЦП), печеночноклеточной декомпенсацией и развитием гепатоцеллюлярной карциномы.

Прогноз трансплантации благоприятный: 5-летняя выживаемость превышает 90%. Вместе с тем следует учитывать возможность рецидива, частота которого составляет в среднем 10-35%. В то же время посттрансплантационная иммуносупрессия, в первую очередь ГКС, не только предотвращают отторжение, но и позволяют купировать рецидив.