

# Поражения слизистой оболочки полости рта

Выполнил Ахмаджонов

Темурбек 503 стом

- **Сифилис (syphilis, lues)** - хроническое инфекционное заболевание, возбудителем которого является бледная трепонема (*Treponema pallida*). Слизистая оболочка рта является местом локализации сифилитических высыпаний во всех периодах сифилиса.
- Различают **врожденный** и **приобретенный сифилис**. При врожденном сифилисе бледная трепонема проникает в организм плода через плаценту от больной матери. Приобретенный сифилис развивается при заражении через кожу и слизистые оболочки путем прямого контакта (в основном полового) или через различные предметы, загрязненные выделениями, содержащими возбудитель.

# • Что провоцирует Сифилис полости рта:

- Источником заражения могут быть медицинские инструменты, в том числе и стоматологические, при нарушении режима их стерилизации. Обязательным условием заражения сифилисом является нарушение целостности рогового слоя кожи или эпителия слизистой оболочки рта (трещины, ссадины и др.), хотя есть мнение, что возбудитель может проникнуть и через неповрежденную слизистую оболочку. Заражение сифилисом возможно и при непосредственном попадании бледной трепонемы в кровь, например во время гемотрансфузий или других врачебных манипуляций (укол, оперативное вмешательство и др.).
- Медицинские работники (чаще гинекологи и стоматологи) могут заразиться при лечении больных, проведении гинекологических и стоматологических осмотров, операциях, вскрытиях абсцессов, пародонтологических вмешательствах, в результате неосторожного обращения с эндодонтическими и другими инструментами. Наиболее опасным источником заражения являются больные с активными проявлениями сифилиса в первичный и вторичный периоды при локализации элементов поражения на половых органах и слизистой оболочке рта.

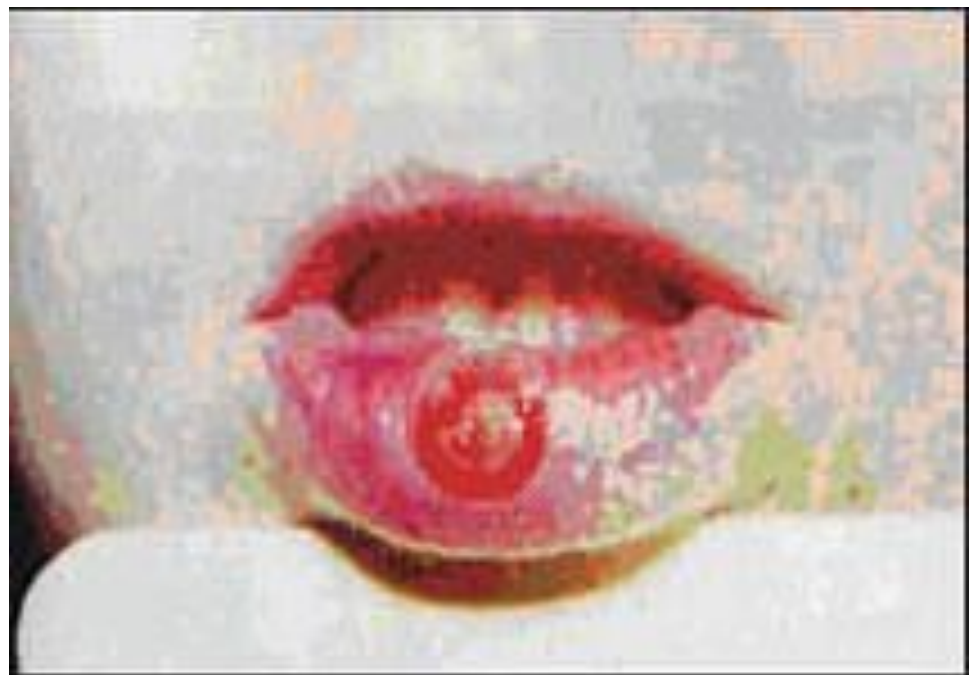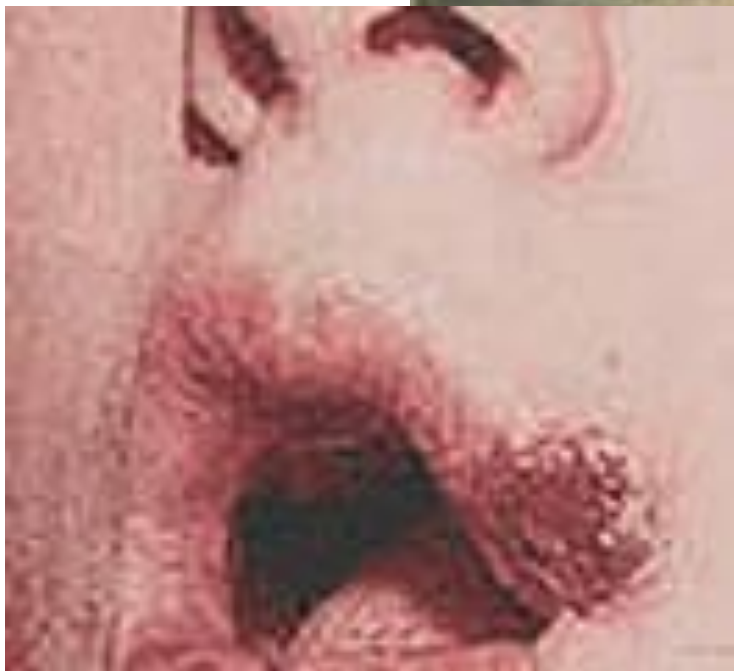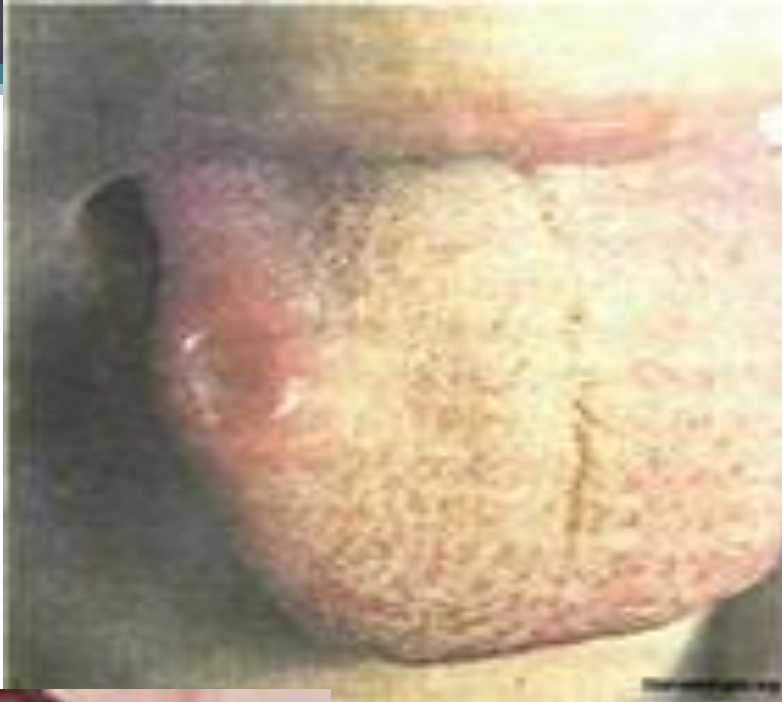# Симптомы Сифилиса полости рта:

- Различают четыре периода клинического течения сифилиса: инкубационный, первичный, вторичный и третичный.
- **Инкубационный период** (с момента внедрения бледной трепонемы до появления первого клинического симптома сифилиса - твердого шанкра) длится в среднем 3-4 нед. Этот период может быть более длительным у лиц, принимающих небольшие дозы антибиотиков по поводу лечения интеркуррентных заболеваний; при наличии тяжелой сопутствующей патологии, а также у людей пожилого возраста.

- **Первичный сифилис (*syphilis primaria lues I*).** Длительность первичного сифилиса составляет в среднем 6-7 нед. Он характеризуется появлением на месте внедрения бледной трепонемы безболезненного воспалительного инфильтрата - твердого шанкра (первичная сифилома). Через 5-7 дней после образования твердого шанкра появляется второй обязательный симптом первичного периода - регионарный лимфаденит (склераденит). Он выражается в увеличение регионарных лимфатических узлов. Они увеличиваются до размеров горошины, сливы или грецкого ореха, оставаясь безболезненными. При пальпации лимфатические узлы имеют плотноэластическую консистенцию, не спаяны между собой и окружающими тканями, подвижны; кожа над ними не изменена.
- Твердый шанкр бывает единичным, но их может быть 2-3. Чаще всего он располагается на красной кайме губ, слизистой оболочке языка, небных миндалинах, реже - на деснах, слизистой оболочке щек, мягкого и твердого неба либо в других областях. Диаметр твердого шанкра в среднем составляет 5-10 мм, однако он может быть существенно меньше - от 1 до 3 мм (карликовые шанкры) и 1,5-2,0 см и более (гигантские шанкры). Размеры, форма, глубина поражения, выраженность шанкра зависят от его локализации, состояния реактивности организма, наличия сопутствующих заболеваний.

- Развитие твердого шанкра на слизистой оболочке рта в типичных случаях начинается с ограниченной гиперемии и уплотнения за счет воспалительного инфильтрата.
- Затем его центральная часть некротизируется и образуется мясокрасного цвета безболезненная эрозия или поверхностная блюдцеобразная язва круглой либо овальной формы с приподнятыми ровными краями. В основании эрозии или язвы пальпируется плотный хрящеподобный инфильтрат. Дно язвы ровное, блестящее, мясокрасного цвета, без налета либо покрыто сероватожелтым "сальным" налетом.

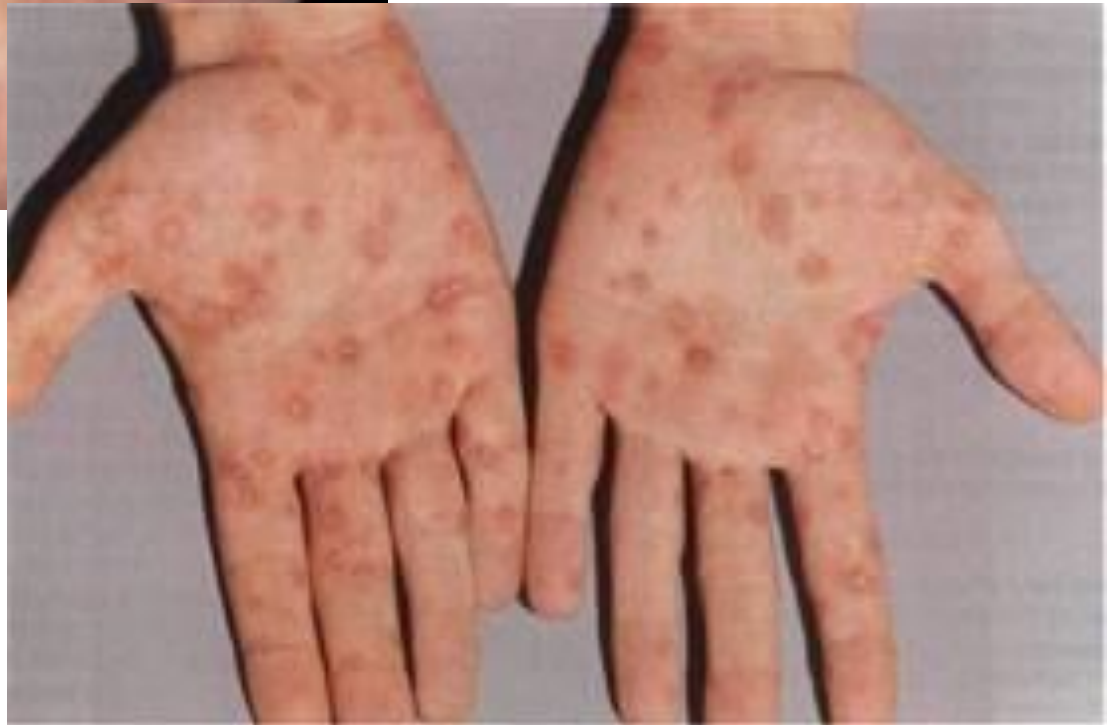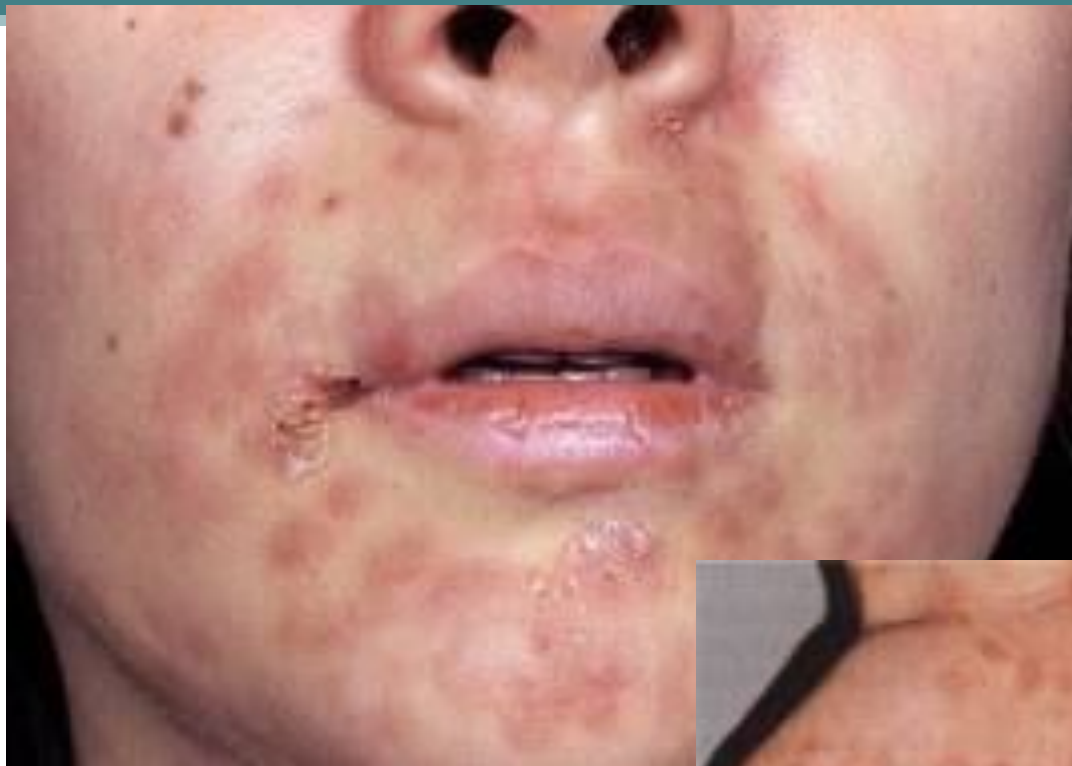- Иногда твердый шанкр может иметь вид ограниченного утолщения без эрозии. Такая форма встречается на губах - гипертрофический твердый шанкр. Он характеризуется возникновением полушаровидного плотного образования в виде шляпки гриба, резко возвышающегося над уровнем красной каймы губ, диаметром до 2-3 см. Поверхность его блестящая, со скудным отделяемым. Чаще при локализации на губах шанкр имеет вид эрозии или язвы, покрытой бурой возвышающейся над поверхностью губы коркой.
- На языке твердый шанкр вследствие выраженного воспалительного инфильтрата в основании резко выступает над уровнем окружающих тканей и имеет форму блюдца, перевернутого вверх дном. У лиц со складчатым языком шанкр локализуется вдоль складок и имеет щелевидную форму.
- При расположении твердого шанкра в углах рта он клинически напоминает заеды с инфильтратом в основании.
- На десне твердый шанкр имеет вид яркокрасной эрозии, которая в виде полумесяца прилегает к нескольким зубам.
- При локализации на миндалине твердый шанкр может иметь одну из трех форм: язвенную, ангиноподобную (амигдалит) и комбинированную (язвенную на фоне ангиноподобной). Миндалина поражается только на одной стороне. Она приобретает меднокрасный цвет, увеличена, плотная, безболезненная. При язвенной форме на этом фоне появляется овальная язва мясокрасного цвета с пологими ровными краями. Слизистая оболочка вокруг язвы гиперемирована. Процесс может сопровождаться болевыми ощущениями, иногда значительными.



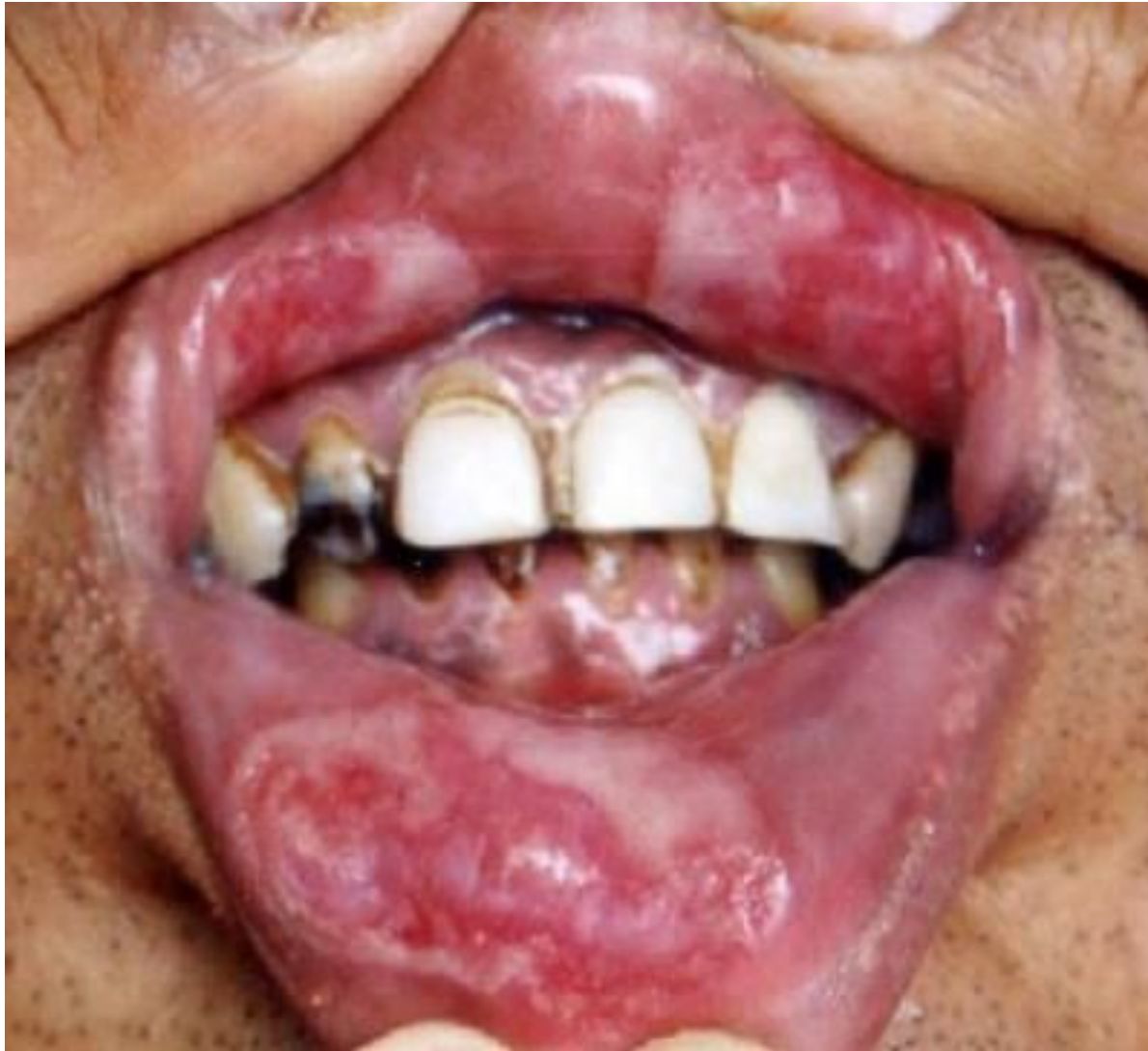

- **Вторичный сифилис (*syphilis secundaria, lues II*).**
- Вторичный период сифилиса наступает вслед за первичным через 2-3 мес после заражения. Клиническая картина его значительно разнообразнее по характеру высыпаний на слизистой оболочке рта и коже, что является отражением диссеминации инфекции. Отмечается генерализация процесса с поражением слизистых оболочек в виде характерной сыпи (сифилиды), нарушения общего состояния организма (недомогание, слабость, субфебрильная температура, головные боли, артралгии); возможны поражения внутренних органов, костной и нервной систем, органов слуха и зрения. Слизистая оболочка рта является одним из излюбленных мест локализации сифилидов в этой стадии сифилиса, как вторичного свежего, так и рецидивного. Проявления на слизистой оболочке рта возникают одновременно с кожными, но могут быть изолированными. Заболевание имеет волнообразный характер течения со сменой активных проявлений клинически скрытыми (бессимптомными) периодами.

- В этой стадии заболевания в полости рта возникают в основном две разновидности поражения: пятнистый (макулезный) и папулезный сифилиды.
- **Пятнистый сифилид** представлен одним из наиболее частых проявлений вторичного сифилиса - сифилитической розеолой. Она появляется в виде яркокрасного пятна округлой формы, диаметром 0,5-1,0 см, резко отграничена от неизменной слизистой оболочки рта и исчезает при надавливании. Розеолы имеют склонность к слиянию в эритему меднокрасного цвета. Длительность существования розеолы без лечения около 1 мес, в течение которого ее форма и цвет практически не меняются. Сифилитические розеолы чаще всего локализуются на слизистой оболочке небных дужек (симметрично), мягком небе, небном язычке и миндалинах. На коже розеолы выявляются на боковых поверхностях туловища, на груди, животе, реже - на шее, лице, конечностях. Субъективные ощущения у больных отсутствуют. При рецидивном сифилисе возникают розеолы без острых воспалительных явлений, группируясь, они образуют очаги в виде колец, дуг, полудуг и т.д.

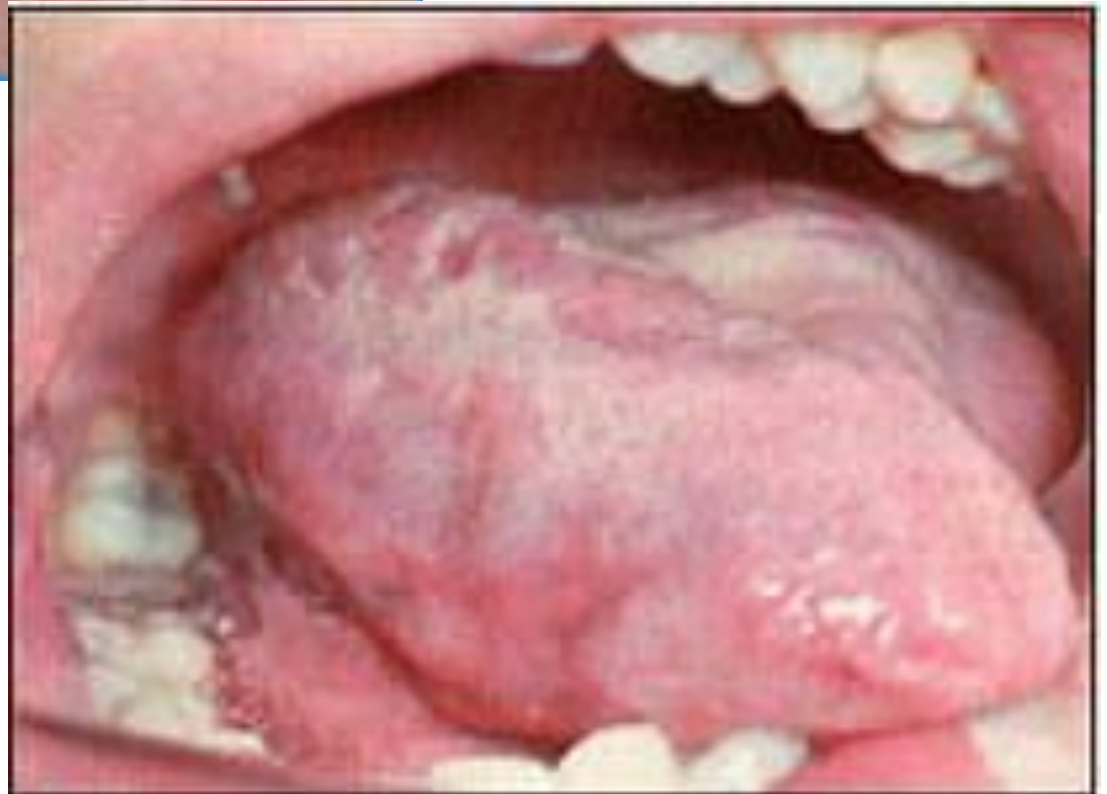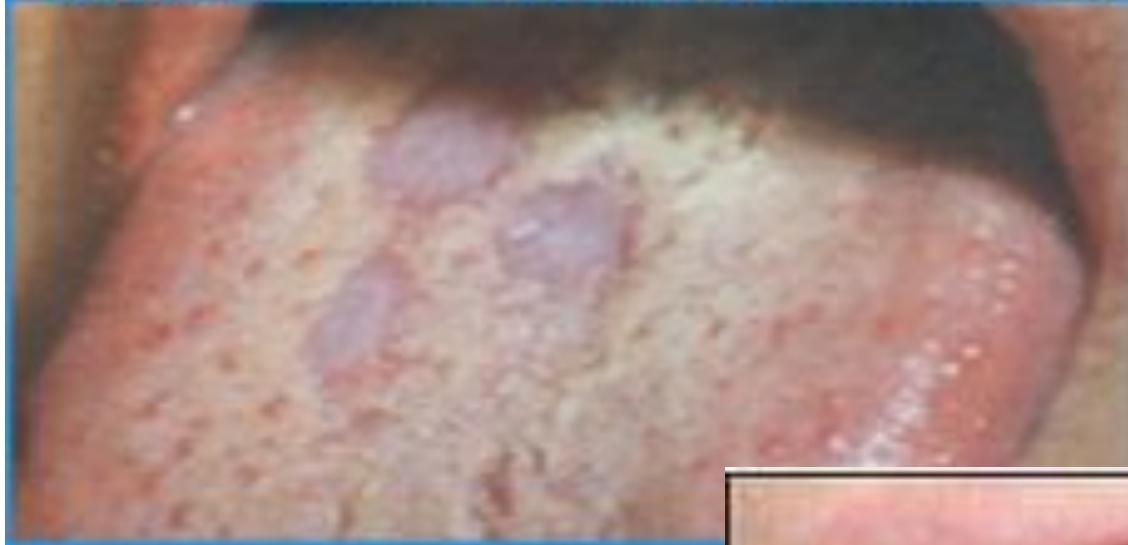


- **Папулезный сифилид** - самая частая форма проявления вторичного сифилиса в полости рта, особенно его рецидивной стадии. Папулезные высыпания могут образовываться в любом месте слизистой оболочки, но чаще всего встречаются на языке, губах, миндалинах, мягком небе и дужках, где нередко сливаются в крупные бляшки. Папулезные высыпания при вторичном сифилисе отличаются многообразием проявлений. Они различаются по величине, форме, цвету, глубине поражения, очертаниями и многими другими признаками. Папулы представляют собой плотные, безболезненные элементы диаметром 1,0-1,5 см, выступающие над уровнем слизистой оболочки рта. Они округлые или овальные, имеют четкие очертания, не склонны к слиянию. При разрешении папул появляется венчик отслаивающегося эпителия (наподобие "воротничка" Биетта на кожных покровах). Цвет папул в процессе их развития меняется от розовокрасного до меднокрасного. Они болезненны, отграничены от неизменной слизистой оболочки. Вследствие постоянной мацерации в полости рта папулы приобретают сероватобелую окраску и имеют склонность к периферическому разрастанию. Сливаясь в бляшки, они иногда возвышаются над уровнем слизистой оболочки рта. При покабливании шпателем налет, покрывающий папулу, снимается и под ним обнажается мясокрасная эрозия. Вокруг папулы имеется воспалительный ободок. Папулы и отделяемое с поверхности эрозий содержат большое количество трепонем.



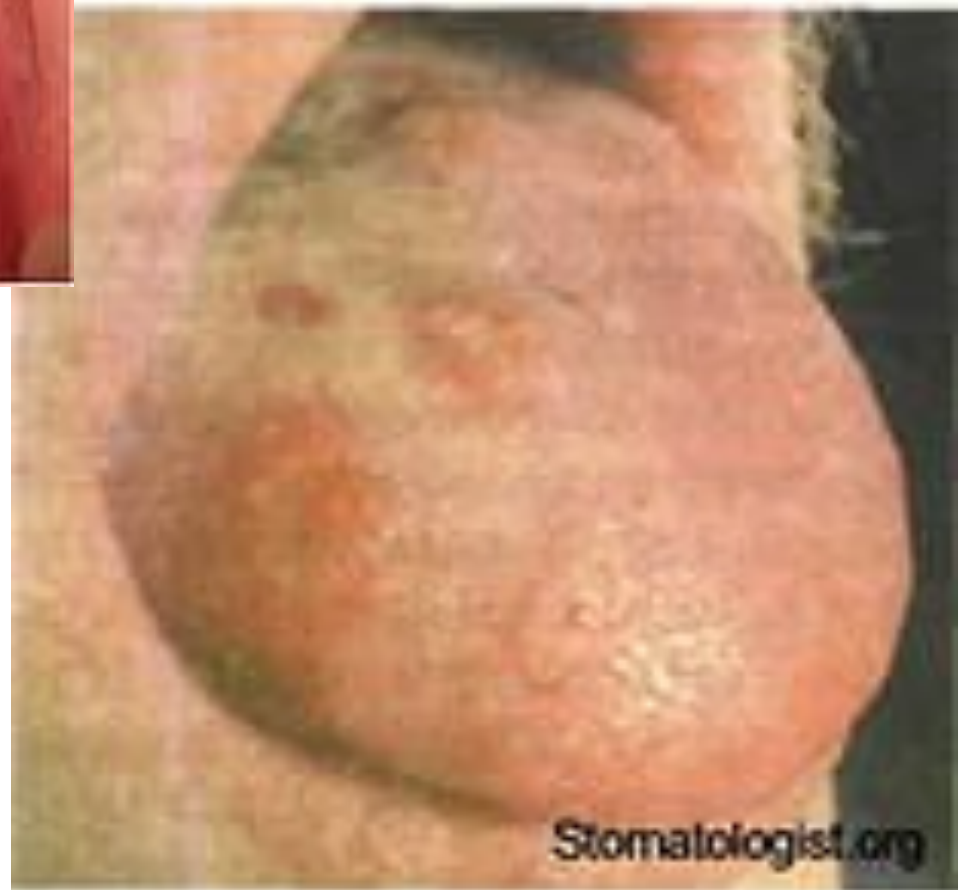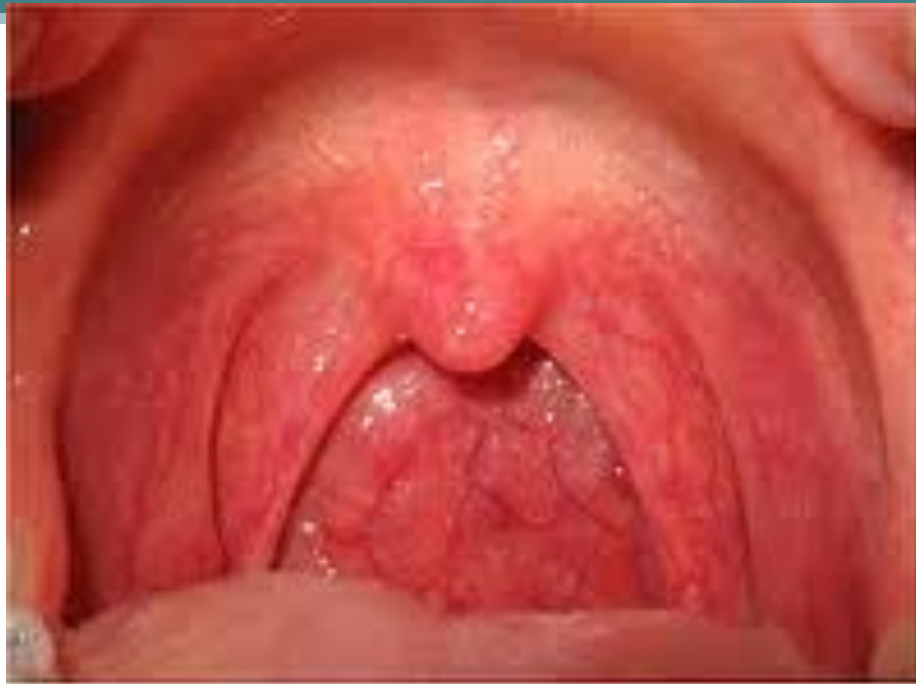- На слизистой оболочке рта папулезные сифилиды чаще встречаются в виде эрозивноязвенной формы и очень похожи на банальные афты. В несанированной полости рта, при плохом гигиеническом уходе папулы могут изъязвляться или осложняться фузоспирохетозом. В центре папул в результате мацерации и частых травм образуется глубокая эрозия, а иногда даже язва, покрытая гнойнокровянистым налетом. В этом случае клиническая картина приобретает сходство со стоматитом Венсана, появляются значительная болезненность и область гиперемии вокруг папул. При локализации папул в углах рта, вследствие постоянного травмирования они могут, разрастаясь, распространяться на кожу. При открывании рта инфильтрированная кожа и слизистая оболочка травмируются, образуя глубокие кровоточащие болезненные трещины, покрытые корками, на фоне плотного инфильтрированного основания.

## Сифилитическая папула на языке



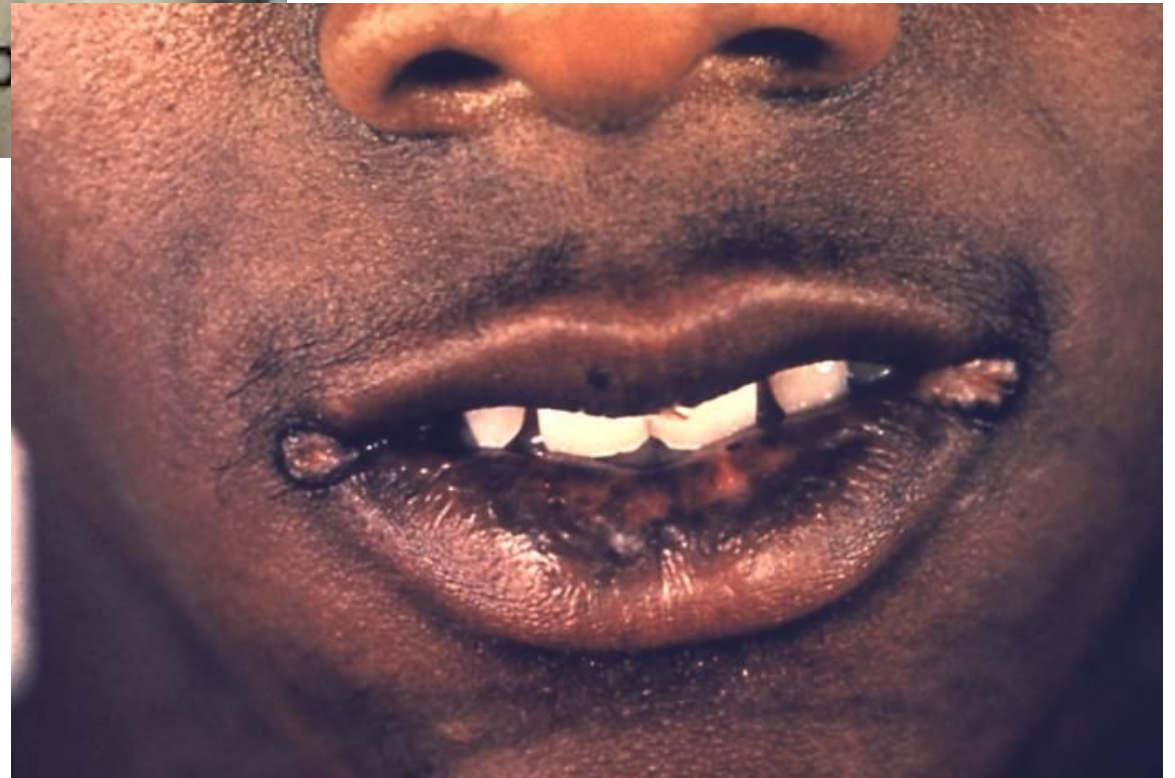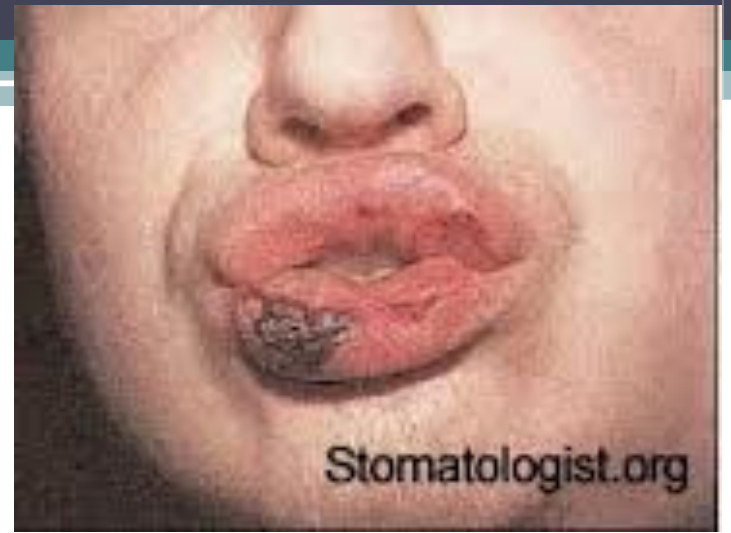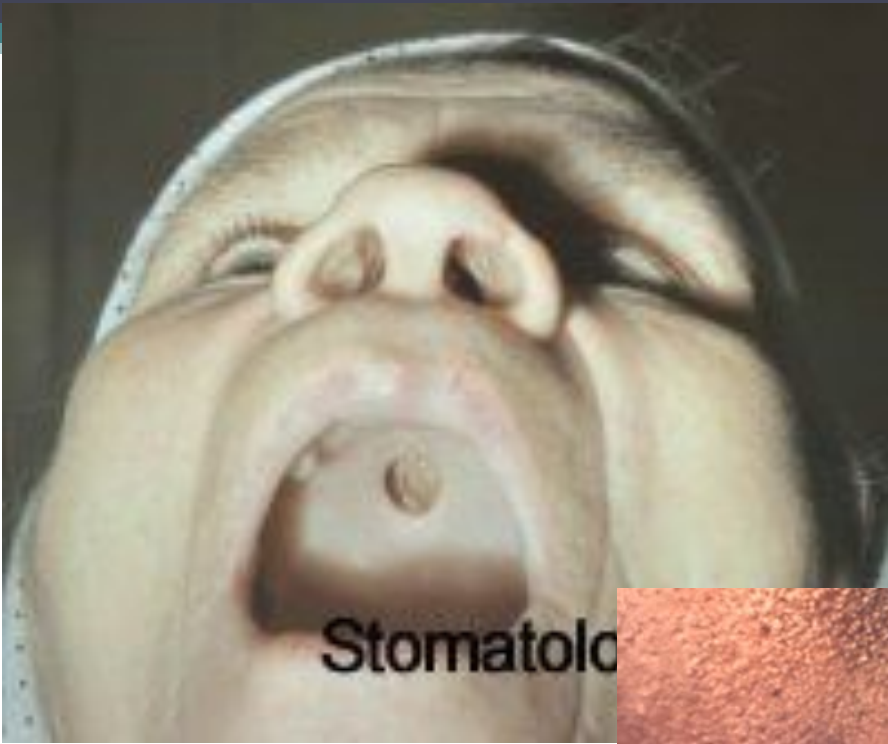
- На языке папулы часто локализуются на его боковых и дорсальной поверхностях. В результате постоянной травмы и воздействия слюны они трансформируются в обширные эрозивные и язвенные поверхности, покрытые сероватобелесоватым налетом, с неровными краями и плотно спаяны с окружающими тканями.
- Нередко аналогичные высыпания распространяются на задние отделы полости рта: передние и задние небные дужки, миндалины и заднюю стенку глотки, в результате чего возникает осиплость голоса (сифилитическая дисфония). Субъективные ощущения отсутствуют, за исключением чувства инородного тела.
- На спинке языка в местах появления папул нитевидные и грибовидные сосочки исчезают и появляются элементы, напоминающие очаги десквамации, гладкие, блестящие, западающие ниже уровня слизистой оболочки ("бляшки скошенного луга").





- **Третичный сифилис (syphilis tertiaria, lues III).**
- В третичном периоде сифилиса на слизистой оболочке рта и на коже образуются гуммы и бугорковые высыпания. Заболевание характеризуется поражением внутренних органов, нервной и костной систем.
- **Гуммозный сифилид** может локализоваться в любом месте слизистой оболочки рта, но чаще наблюдается на мягком и твердом небе, а также на языке. Обычно появляется единственная гумма. В толще слизистой оболочки рта образуется безболезненный узел, который постепенно увеличивается, достигая 1,0- 1,5 см и более в диаметре. Затем центр гуммы вскрывается и обнажается глубокая кратерообразная язва с некротическим стержнем в центре. Язва болезненная, окружена плотным инфильтратом, слизистая оболочка над которым окрашена в буроватосинюшный цвет. Края ее гладкие, не подрытые, мясокрасного цвета, покрыты мелкими сочными грануляциями, легко кровоточат. По мере очищения язвы дно ее покрывается грануляциями. Заживление язвы приводит к образованию втянутого звездчатого рубца. Этот процесс длится 3-4 мес и почти не сопровождается субъективными ощущениями. Реже происходит рассасывание гуммы с последующей рубцовой атрофией или превращение ее в плотный фиброзный узел.

- В зависимости от локализации гуммы ее клиническая картина имеет те или иные особенности. Гуммозное поражение языка может протекать либо в виде образования отдельных гумм (узловатый глоссит), либо в виде диффузного склеротического глоссита, который является самой тяжелой формой поражения слизистой оболочки рта при сифилисе. Вначале происходит диффузная инфильтрация части языка либо всей его толщи, вследствие чего язык увеличивается, причем никаких узлов не образуется.
- Язык плотный, "деревянный" (в результате склерозирования), сосочки сглажены. Впоследствии инфильтрат замещается рубцовой тканью, постепенно стягивающей язык, что приводит к ограничению его подвижности и уменьшению размеров. Спинка языка становится неравномерно бугристой, появляются трещины как в продольном, так и в поперечном направлении, глубокие борозды, отделяющие дольки воспалительного инфильтрата (напоминает стеганое одеяло). Нарушаются речь, прием пищи, язык легко травмируется. В случае присоединения инфекции образуются эрозии и язвы, склонные к малигнизации.



- **Бугорковый сифилид** на слизистой оболочке рта встречается реже, чем гуммозный. Бугорки, так же как и гуммы, могут появиться в любом месте слизистой оболочки рта, но чаще локализируются на губах, альвеолярном отростке и на небе. Бугорковый сифилид на слизистой оболочке рта представляет собой безболезненные плотные бугорки синюшно-красного цвета с гладкой поверхностью диаметром до 0,5 см (реже больше). Они имеют склонность к групповому расположению, затем довольно быстро распадаются с образованием маленьких глубоких язв. Края язв уплотненные вследствие наличия плотного сифилитического инфильтрата, не подрывные. После заживления язв образуются грубые рубцы, на которых никогда не возникают новые бугорки.
- Для бугоркового сифилида на слизистой оболочке рта характерно сравнительно быстрое течение: обычно несколько месяцев от начала возникновения до образования рубца.
- Регионарные лимфатические узлы при третичном сифилисе могут не реагировать на процесс в полости рта и давать неспецифическую реакцию на присоединение вторичной инфекции.

- **Диагностика Сифилиса полости рта:**

- - Подтверждением диагноза твердого шанкра является обнаружение бледной трепонемы на поверхности первичной сифиломы либо в пунктате регионарных лимфатических узлов. При отрицательном результате следует проводить неоднократные исследования отделяемого с поверхности твердого шанкра на наличие бледной трепонемы, поскольку ее обнаружение является решающим в диагностике первичного сифилиса. Специфические серологические реакции (реакция Вассермана, осадочные реакции) становятся положительными несколько позже, лишь через 3 нед после появления твердого шанкра. С 4й недели классические серологические реакции (реакция связывания комплемента, реакция Вассермана, реакция иммобилизации бледных трепонем), реакция иммунофлуоресценции становятся стойко положительными. В связи с этим первичный период сифилиса делят на первичный серонегативный, когда указанные серологические реакции отрицательные, и первичный серопозитивный, наступающий в среднем через 3-4 нед после появления твердого шанкра. В этот период серологические реакции становятся положительными и остаются такими в течение длительного времени.
  - К концу первичного периода у больных могут наблюдаться общие (продромальные) явления: недомогание, боль в костях, повышение температуры тела, головная боль, увеличение СОЭ, лейкоцитоз.



- **Дифференциальная диагностика**
- Первичный шанкр следует дифференцировать от травматической язвы, при которой отсутствует характерное для сифилиса уплотнение в основании. Кроме того, травматическая язва резко болезненна и быстро ликвидируется после устранения причины.
- Твердый шанкр на миндалине отличается от ангины односторонностью поражения, отсутствием боли, острой воспалительной гиперемии и общих явлений.
- При локализации шанкра на губе следует проводить дифференциальную диагностику с эрозией, возникающей при рецидивирующем герпесе. В отличие от сифилиса при герпесе эрозия располагается на слегка отечном, гиперемированном основании, болезненна и имеет фестончатые очертания. Герпетические эрозии характеризуются также быстрым течением (быстро возникает и быстро эпителизируется). Кроме того, при рецидивирующем герпесе эрозиям предшествует образование пузырьков, которых никогда не бывает при сифилисе.

- Твердый шанкр может иметь сходство с шанкриформной пиодермией, для которой характерно наличие воспаления, гнойного отделяемого с поверхности, болезненности и длительности существования.
- Проводится дифференциальная диагностика твердого шанкра и тяжелой формы рецидивирующего афтозного стоматита (афты Сеттона). Язвы или афты при рецидивирующем афтозном стоматите резко болезненны, наблюдается выраженная воспалительная реакция слизистой оболочки. Кроме того, из анамнеза известно о рецидивирующем характере заболевания.
- Твердый шанкр может иметь сходство с распадающейся раковой опухолью. При проведении дифференциальной диагностики следует учитывать, что инфильтрат раковой опухоли располагается гораздо глубже, чем первичная сифилома. Края раковой язвы очень плотные, неровные, дно легко кровоточит. Решающими для постановки диагноза являются результаты лабораторных исследований: обнаружение атипичных клеток при раке и бледной трепонемы при сифилисе.



- **Дифференциальная диагностика вторичного сифилиса**
- Сифилитические папулы на слизистой оболочке рта следует дифференцировать от лейкоплакии, папул красного плоского лишая и очагов красной волчанки, поверхность которых также имеет сероватобелый цвет. С поверхности сифилитической папулы белесоватый налет довольно легко снимается при поскабливании, но при лейкоплакии, красном плоском лишае и красной волчанке удалить его не удастся, поскольку он является следствием гиперкератоза. Кроме того, при лейкоплакии, папулах при красном плоском лишае и очагах гиперкератоза при красной волчанке в основании отсутствует инфильтрация, а по краям очага нет воспалительного ободка.

- От кандидоза сифилитические папулы отличаются тем, что после удаления сероватобелого налета с их поверхности обнажается эрозия, в отделяемом которой обнаруживаются бледные трепонемы. Соскабливание налета при кандидозе обнажает гиперемизированную поверхность слизистой оболочки, иногда эрозированную.
- В некоторых случаях папулезный сифилид имеет сходство с многоформной экссудативной эритемой и аллергическим стоматитом. При этих заболеваниях в основании эрозий нет инфильтрации, слизистая оболочка рта гиперемизирована, заболевания часто сопровождаются нарушением общего состояния и выраженными субъективными ощущениями.

- **Сифилитические папулы** на спинке языка следует отличать от десквамативного глоссита. Ярkokрасный цвет участков десквамации, наличие белой каймы по периферии, отсутствие уплотнения в основании, миграция очагов десквамации и хроническое течение заболевания отличают десквамативный глоссит от сифилитического поражения.
- Иногда приходится проводить дифференциальную диагностику сифилитических папул и рецидивирующего афтозного стоматита. Наличие желтоватосерого налета на поверхности афты, окруженной венчиком гиперемии, выраженная болезненность и рецидивирующий характер заболевания дают возможность отличить афты от сифилитических папул.
- Папулезный сифилид следует дифференцировать от "волосатой" лейкоплакии при ВИЧ-инфекции.

- **Дифференциальная диагностика третичного сифилиса**
- **Сифилитические гуммы следует дифференцировать от:**
  - туберкулезной язвы,
  - изъязвления опухоли,
  - травматической язвы,
  - рецидивирующего афтозного стоматита (тяжелой формы).
- Дифференциальную диагностику бугоркового сифилида проводят с туберкулезной волчанкой, для которой характерны гораздо более медленное развитие, исчисляемое годами, мягкая консистенция люпом. Язвы, образующиеся при распаде бугорков при туберкулезной волчанке, имеют неровные, мягкие края. Рубцы после бугоркового сифилида более грубые, сгруппированные, мозаичные в отличие от туберкулезной волчанки, при которой они ровные и гладкие.

- Лечение больных сифилисом проводится
- в кожно-венерических стационарах и диспан-
- серах. Местное лечение сифилитических по-
- ражений в полости рта проводят 8% суспен-
- зией бийохинола, 7% суспензией бисмоверо-
- ла, раствором миарсенола, 10% суспензией
- новарсенола в глицерине, 10% суспензией
- осарсола на персиковом масле и симптомати-
- ческими средствами.