
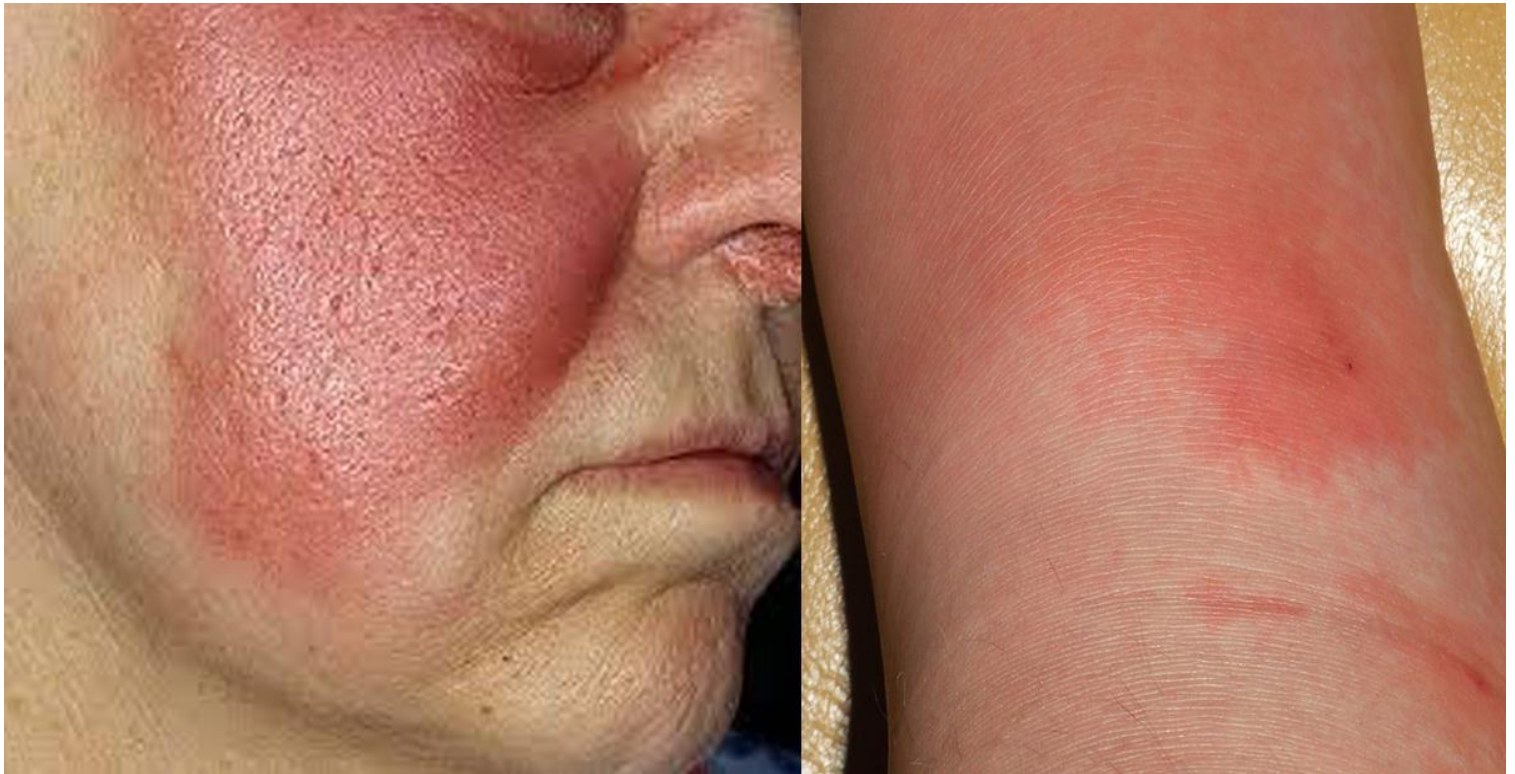
# ***Сестринский уход при рожистом воспалении***

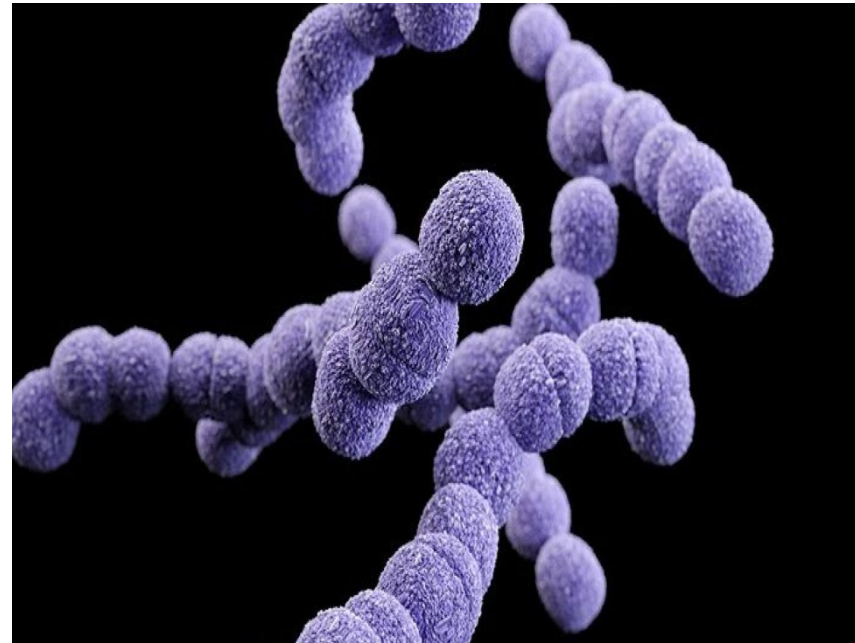
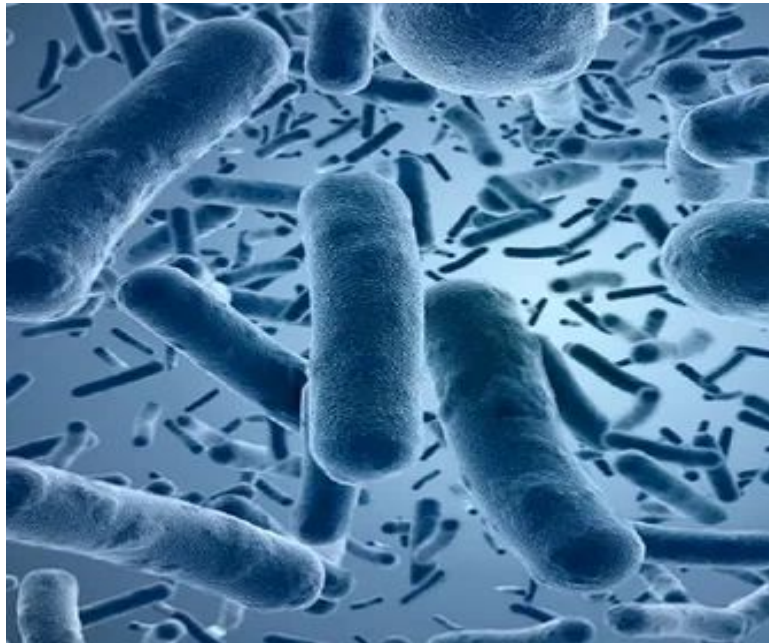
**Выполнила:**  
Пашаева Сабина  
студентка гр.30СД16

**Рожистое воспаление** — острое распространённое, нередко рецидивирующее инфекционное заболевание.



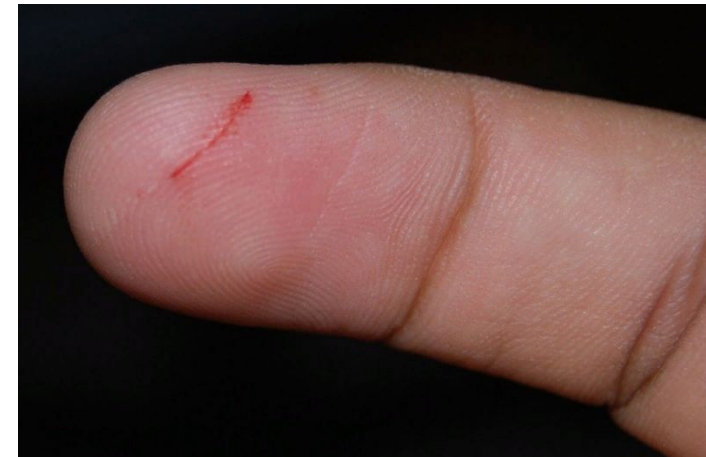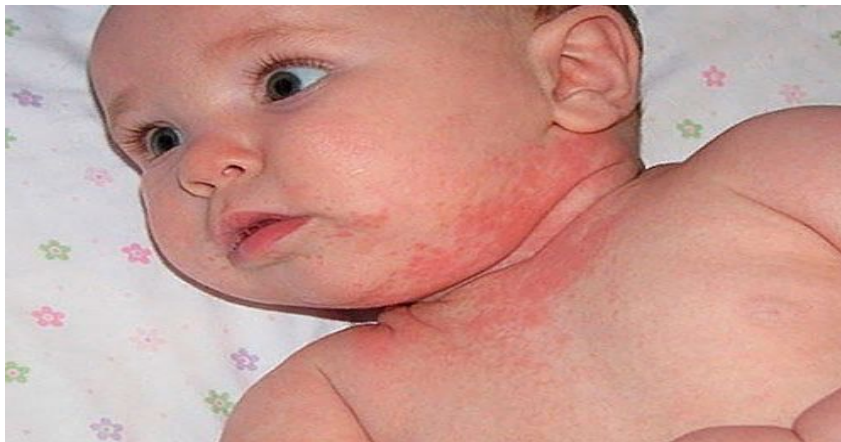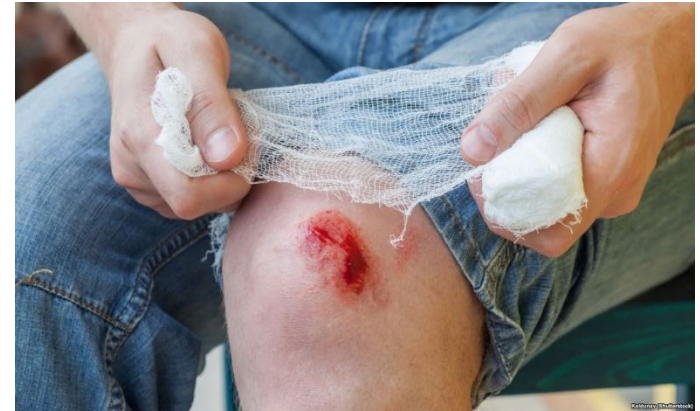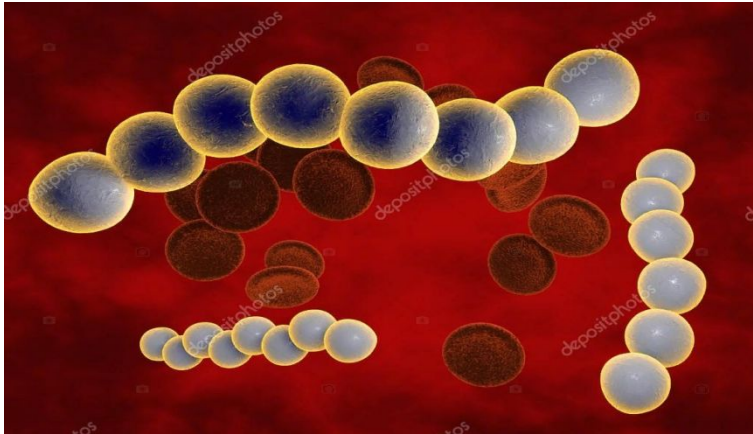# ЭТИОЛОГИЯ

Возбудитель рожистого воспаления  $\beta$ -гемолитический стрептококк группы А. Встречается повсеместно, часто колонизирует кожные покровы и слизистые оболочки. Возбудитель устойчив во внешней среде, погибает при кипячении и действии различных дезинфицирующих средств.



# Эпидемиология

В организм человека стрептококк проникает через ссадины, опрелости, царапины, раны, может распространяться гематогенным и лимфогенным путём.



# Классификация

## ***По характеру местных поражений:***

- эритематозная;
- буллёзная;
- флегмонозная ;
- некротическая ;

## ***По степени интоксикации (тяжести течения):***

- лёгкая;
- средней тяжести;
- тяжёлая.

## ***По кратности течения:***

- первичная;
- повторная;

***Рецидивирующая*** (часто и редко, рано и поздно).

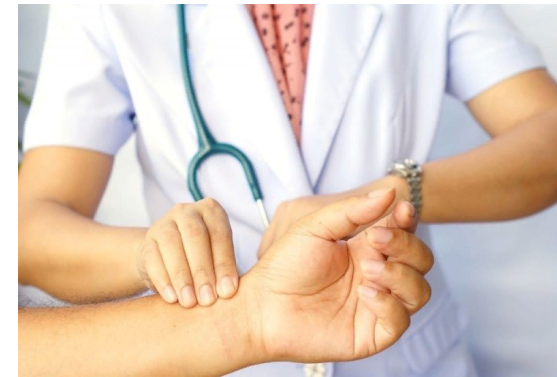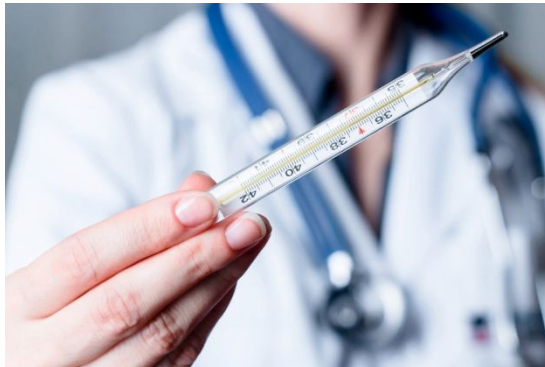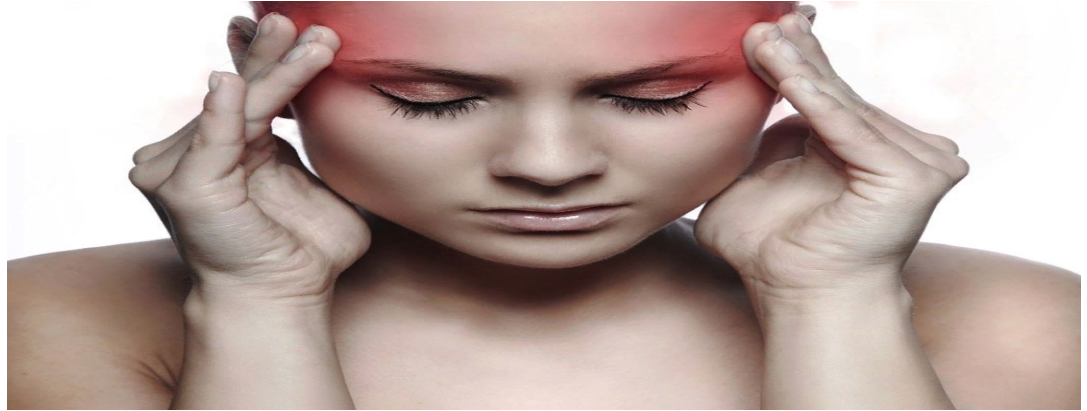## ***По распространённости местных проявлений:***

- локализованная;
- распространённая;
- блуждающая (ползучая, мигрирующая);

# Клиника

**Инкубационный период: 2-7 дней (чаще 3- 5 дней)**

- усталость;
- разбитость;
- озноб;
- головная боль;
- учащение пульса;
- тошнота и рвота;
- чувство распирания в области внедрения инфекции;
- увеличение регионарных лимфатических узлов;
- повышение температуры вплоть до сильной лихорадки.



# Лечение и профилактика

## **Медикаментозное лечение :**

- Антибиотики широкого спектра действия
- Антигистаминные
- Местно антибактериальные мази
- Биостимуляторы: метилурацил, пентоксил, левамизол

**Профилактика.** Необходимо следить за чистотой кожных покровов  
Первичная обработка ран, трещин, лечение гнойничковых заболеваний Строго  
соблюдение асептики при медицинских манипуляциях.

*СПАСИБО ЗА  
ВНИМАНИЕ*

The image shows three medical professionals, likely surgeons, in an operating room. They are wearing blue scrubs, blue surgical masks, and blue hairnets. They are looking directly at the camera with a serious expression. The background is slightly blurred, showing surgical lights and equipment. The text 'СПАСИБО ЗА ВНИМАНИЕ' is overlaid in a large, white, italicized serif font across the center of the image.