Загальна остеологія

АПАРАТ РУХУ ТА ОПОРИ
ПАСИВНА ЧАСТИНА
АКТИВНА ЧАСТИНА
КІСТКИ
(Система скелета)
М'ЯЗИ
(М'язова система)
Сполучення кісток
(Система сполучень)
Безперервне
(Синартроз)
Переривчасте
(Суглоб, діартроз)
Волокнисте
(Синдесмоз)
Хрящове
(Синхондроз, симфіз)

БУДОВА КІСТКИ

МОРФОЛОГІЧНА

КІСТКОВА ЧАСТИНА

- Кіркова речовина
- Щільна речовина*
- Губчаста речовина**
- Кістковий мозок
  - Червоний (кровотворення і функція імунної системи)
  - Жовтий (резерв жирової і кровотворної тканин)

ХРЯЩОВА ЧАСТИНА

ПЕРЕТИНЧАСТА ЧАСТИНА

- Окістя
  - Волокнистий шар***
  - Остеогенний шар****
    - Ф*****: Ріст кісток у товщину, регенерація клітин у разі ушкодження кістки
- Охрястя

* Складається з кісткових пластинок, розташованих щільно

** Складається з кісткових пластинок, що утворюють кісткові перегородки

*** Зовнішній, щільна сполучна пластина

**** Внутрішній, продукує клітини остеобласти

***** Функція

ХІМІЧНА

ОРГАНІЧНІ РЕЧОВИНИ

- Осеїн
  - Ф: Забезпечує еластичність кісток

НЕОРГАНІЧНІ РЕЧОВИНИ

- Солі кальцію, фосфору, магнію, натрію
  - Ф: Забезпечують міцність кісток

Співвідношення за віком

Вік	Органічні речовини	Неорганічні речовини
Дитячий	2	1
Середній	1	1
Похилий	2	3

червоний кістковий мозок
губчаста речовина
компактна речовина
жовтий кістковий мозок
окістя

Срединный разрез через проксимальную часть бедренной кости взрослого человека, показывающий структуру распределения губчатого вещества

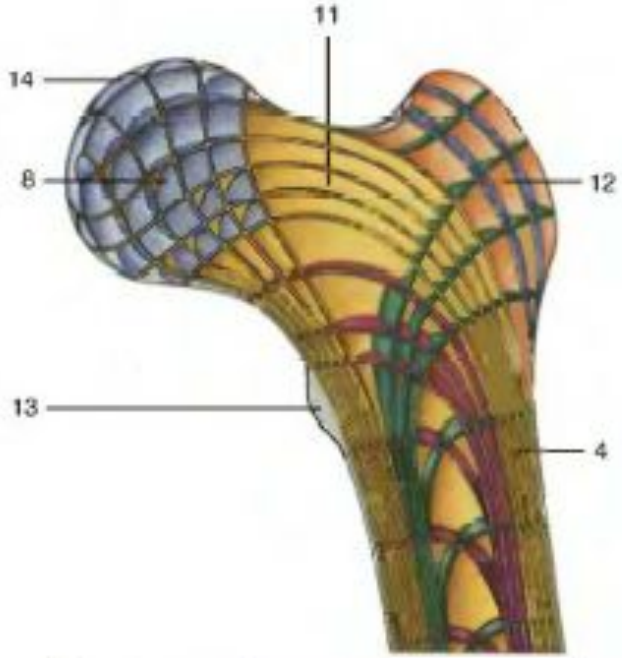

Трехмерное изображение векторных линий головки бедренной кости (по Б. Куммер)

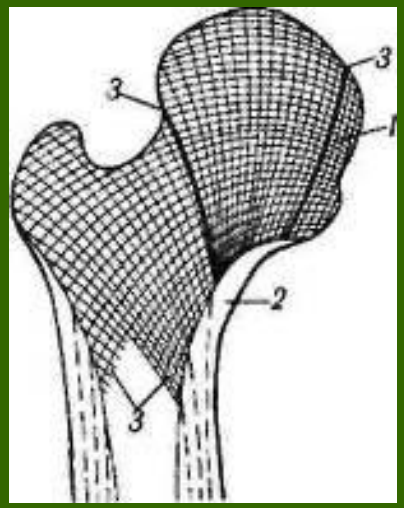

Схематичне зображення силових ліній у проксимальному епіфізі стегнової кістки людини (за П. Ф. Лесгафтом):

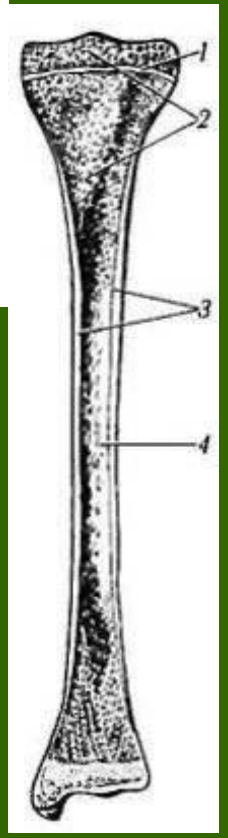

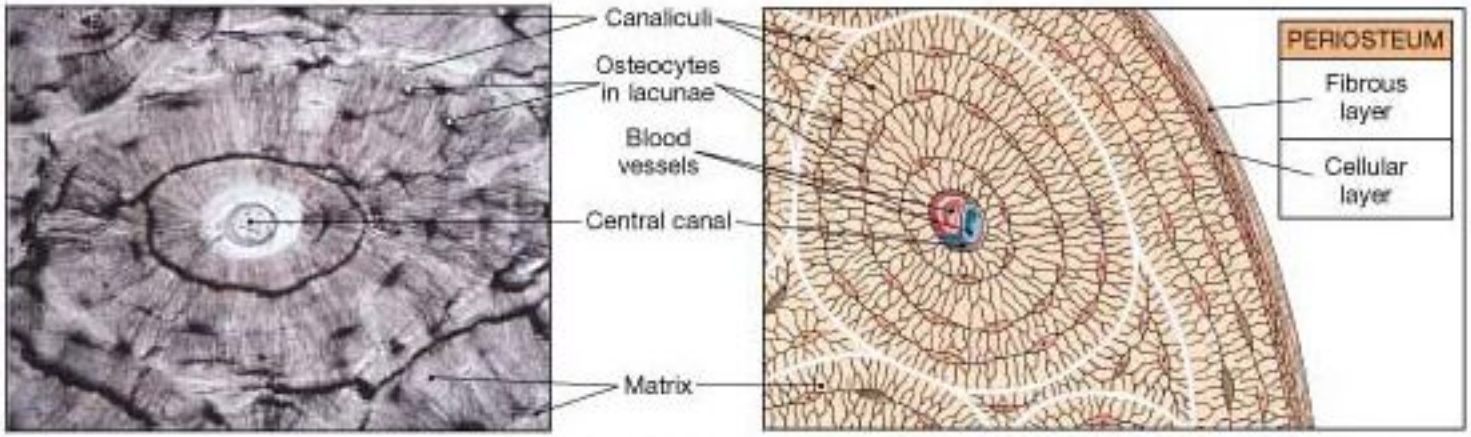

• ***FIGURE 4-14*** **Bone.** The osteocytes in bone are generally organized in groups around a central space that contains blood vessels. Bone dust produced during grinding fills the lacunae and the central canal, making them appear dark. (LM × 362)

Венечный разрез через проксимальный эпифиз большеберцовой кости взрослого человека. Видна зона уплотнения кости на месте бывшей эпифизарной пластинки (пунктирная линия)

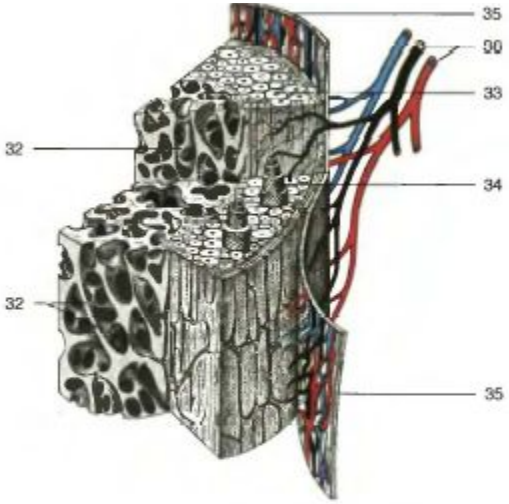

Структура костей скелета (по Бенинхоффу). Видно, что компактное вещество кости имеет пластинчатое строение, содержит гаверсовые пластины и каналы

ГДЕ ПРОИСХОДИТ РОСТ КОСТЕЙ

Рост костей происходит в слое хряща, который расположен между головкой и телом кости. Клетки этого слоя постоянно делятся для образования хряща, который в процессе оссификации заменяется костной тканью.

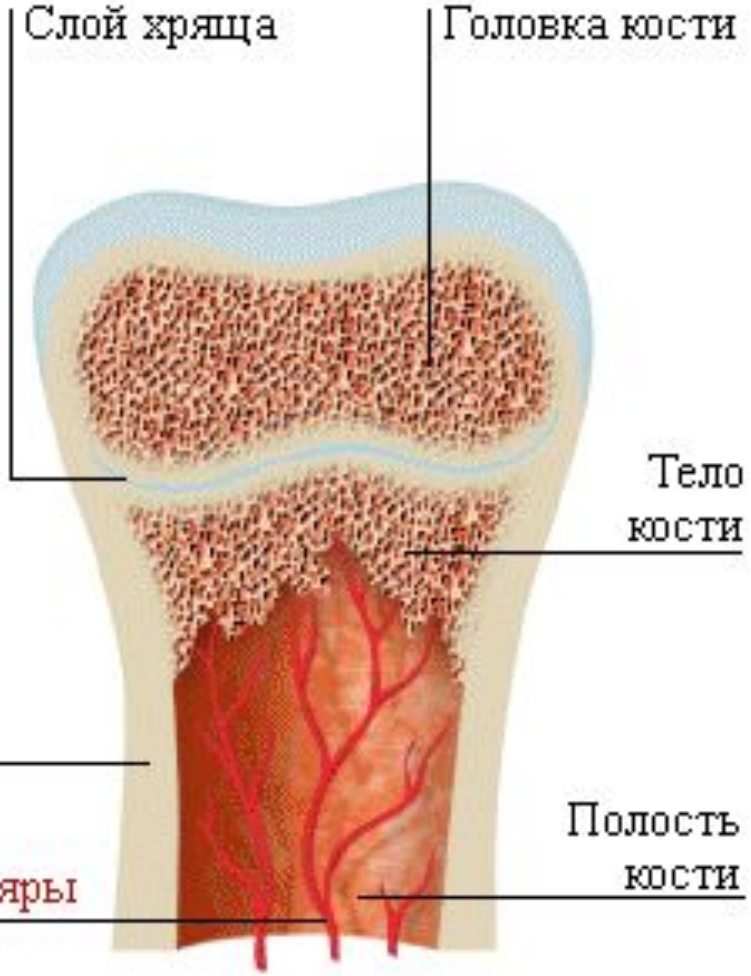

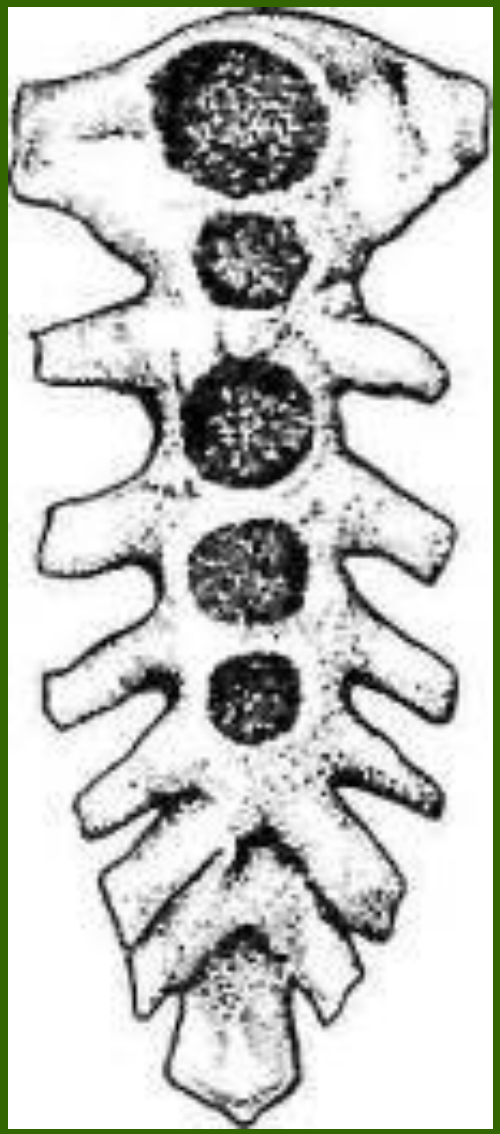

Центри скостеніння в груднині плода людини 9 місяців (просвітлений препарат)

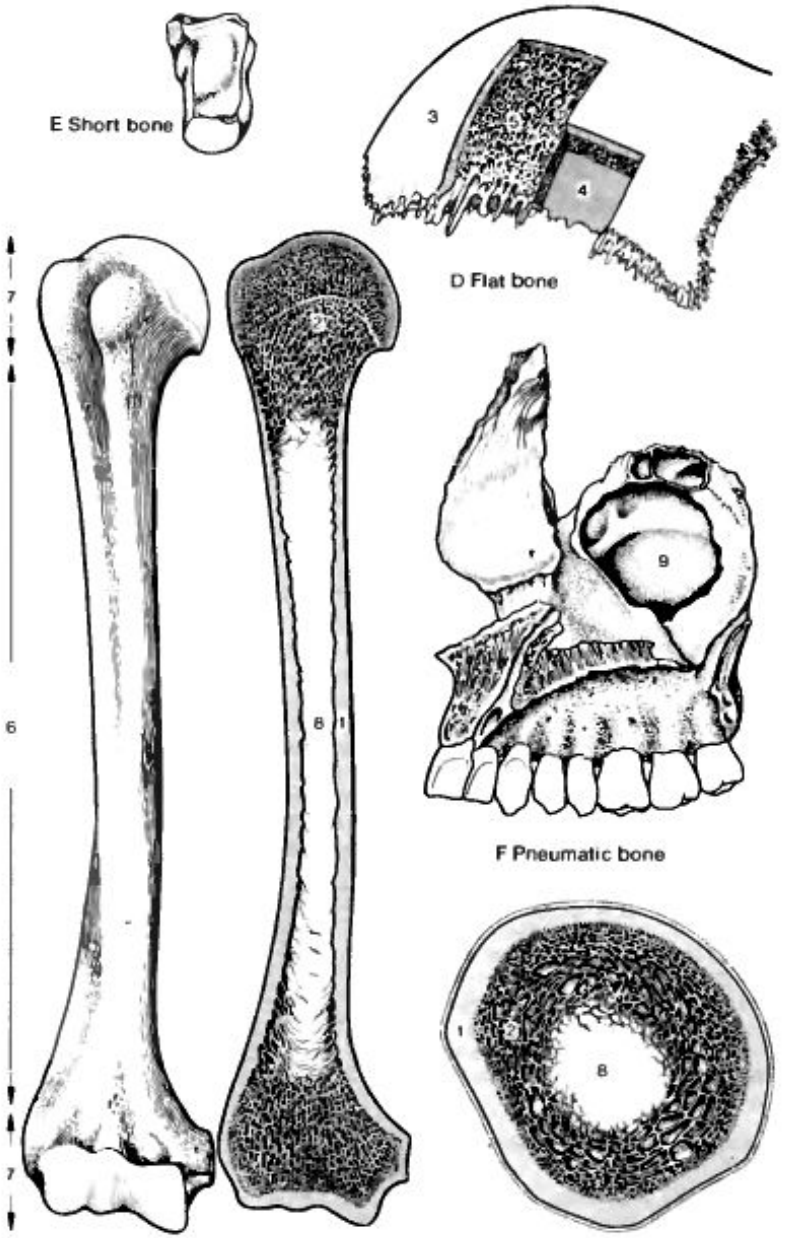

A Long bone

B Longitudinal section through a long bone

C Transverse section through a long bone

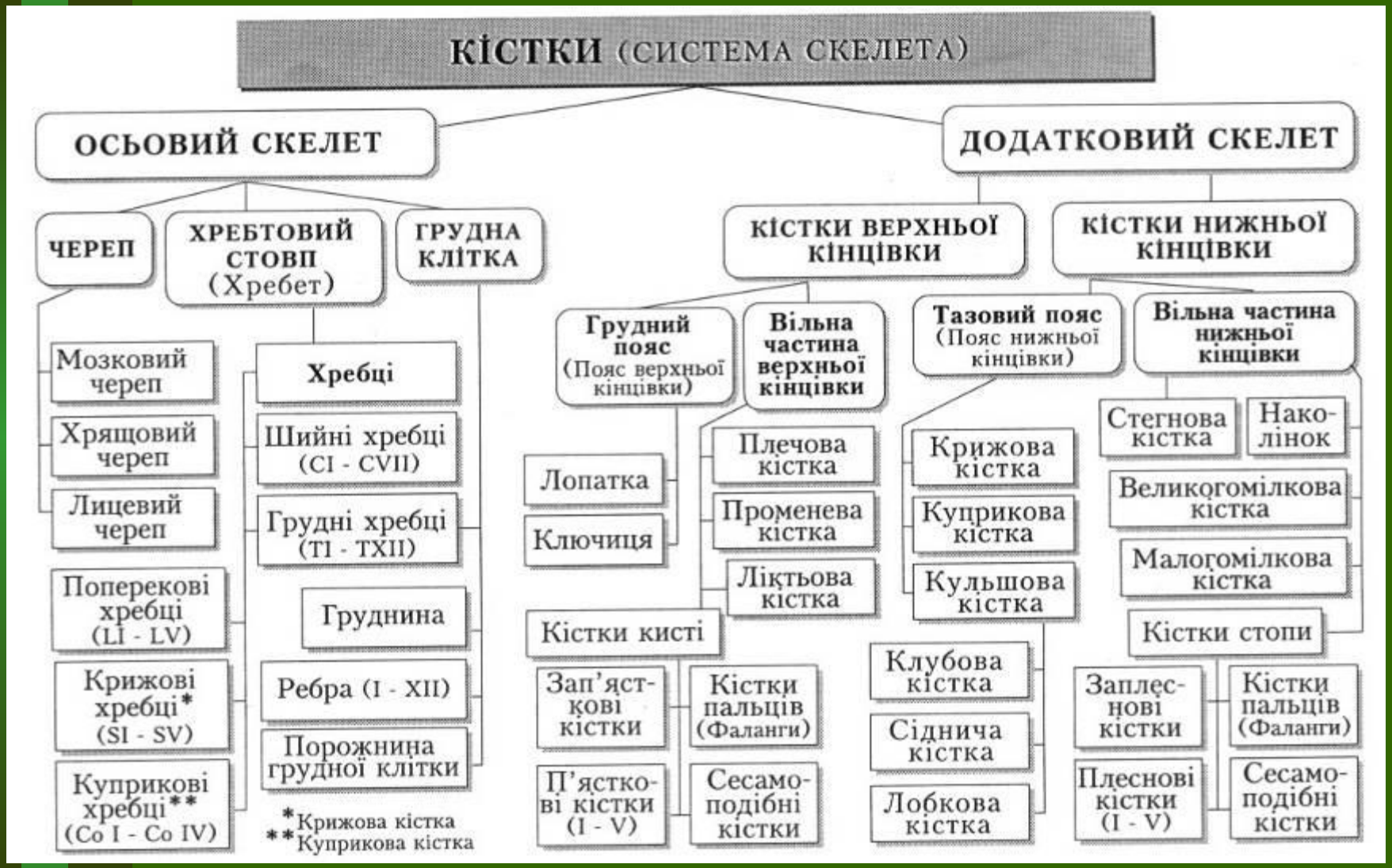
КІСТКИ (СИСТЕМА СКЕЛЕТА)
ОСЬОВИЙ СКЕЛЕТ
ДОДАТКОВИЙ СКЕЛЕТ
ЧЕРЕП
ХРЕБТОВИЙ СТОВП (Хребет)
ГРУДНА КЛІТКА
Мозковий череп
Хрящовий череп
Лицевий череп
Поперекові хребці (LI - LV)
Крижові хребці* (SI - SV)
Куприкові хребці** (Co I - Co IV)
Хребці
Шийні хребці (CI - CVII)
Грудні хребці (TI - TXII)
Груднина
Ребра (I - XII)
Порожнина грудної клітки
*Крижова кістка
**Куприкова кістка
КІСТКИ ВЕРХНЬОЇ КІНЦІВКИ
КІСТКИ НИЖНЬОЇ КІНЦІВКИ
Грудний пояс (Пояс верхньої кінцівки)
Вільна частина верхньої кінцівки
Лопатка
Ключиця
Плечова кістка
Променева кістка
Ліктьова кістка
Кістки кисті
Зап'ясткові кістки
Кістки пальців (Фаланги)
П'ясткові кістки (I - V)
Сесамоподібні кістки
Тазовий пояс (Пояс нижньої кінцівки)
Крижова кістка
Куприкова кістка
Кульшова кістка
Клубова кістка
Сіднича кістка
Лобкова кістка
Вільна частина нижньої кінцівки
Стегнова кістка
Наколінок
Великогомілкова кістка
Малогомілкова кістка
Кістки стопи
Заплеснові кістки
Кістки пальців (Фаланги)
Плеснові кістки (I - V)
Сесамоподібні кістки

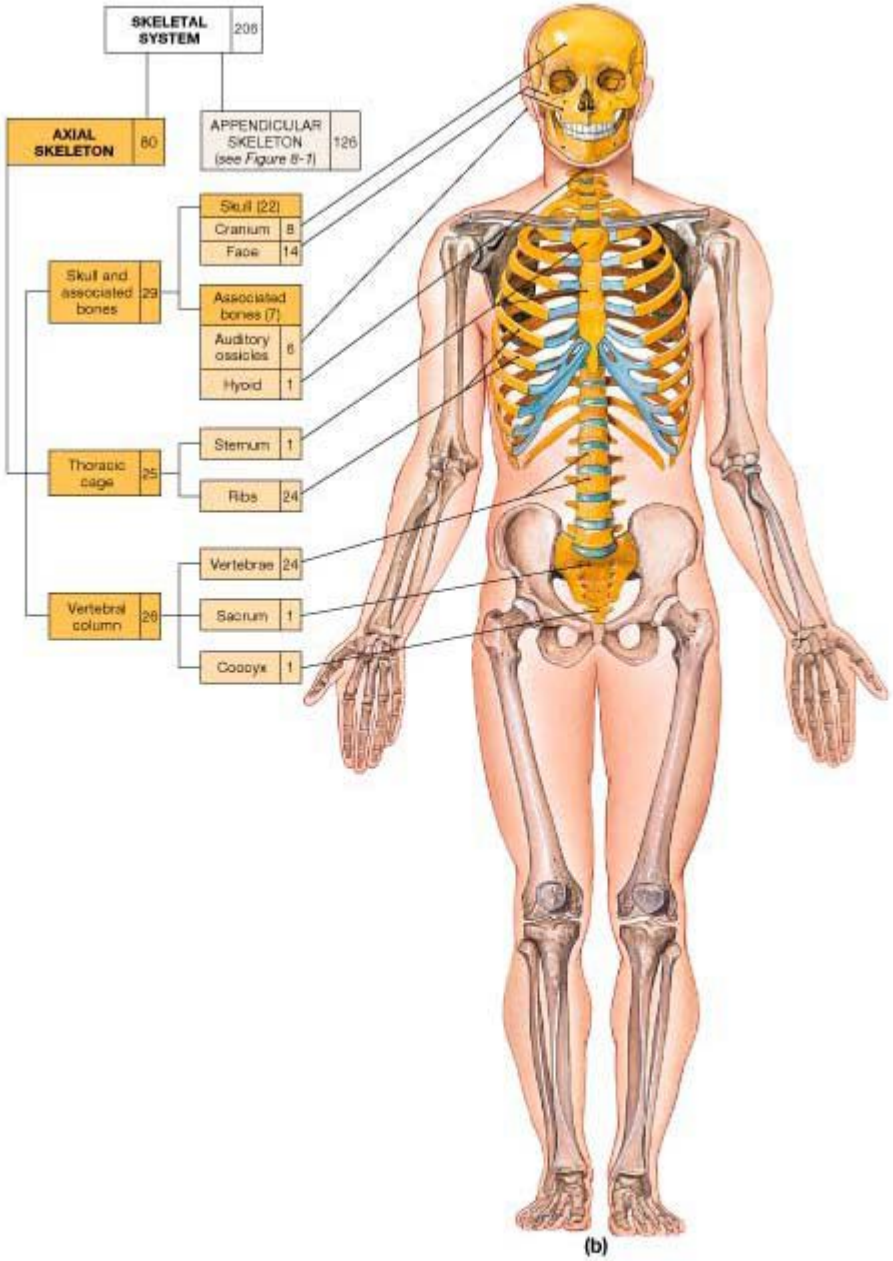

FIGURE 7-1 The Axial Skeleton. (b) Anterior view of the entire skeleton, with the axial components highlighted. The numbers within the boxes indicate the usual number of bones present in the adult skeleton.

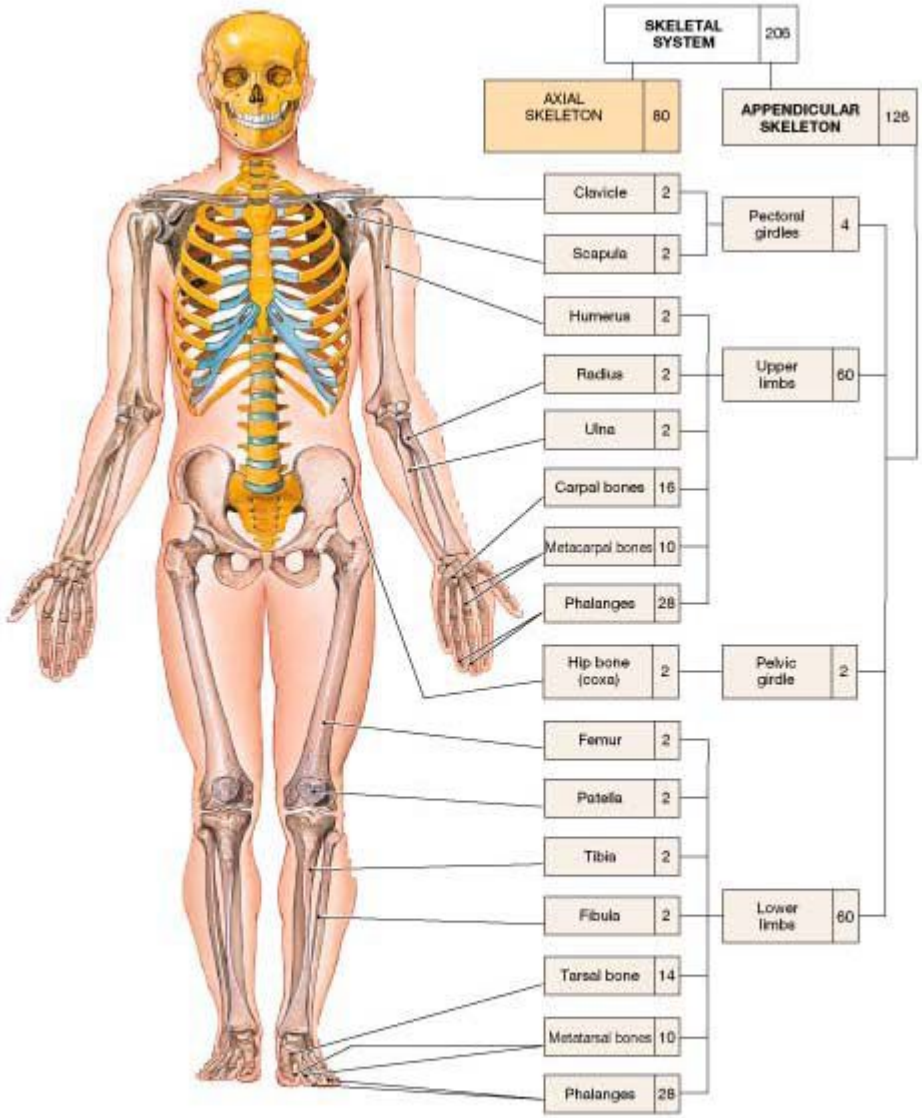

• ***FIGURE 8-1*** **The Appendicular Skeleton.** Anterior view of the skeleton, with appendicular components highlighted. The total number of bones of each type or within each category are indicated.

СКЕЛЕТ ТУЛУБА

- **ХРЕБТОВИЙ СТОВП**
  - Грудні хребці (TI - TXII)
  - Поперекові хребці (LI - LV)
  - Крижова кістка (Крижові хребці SI - SV)
  - Куприкова кістка (Куприкові хребці Co I - Co IV)
- **ГРУДНА КЛІТКА**
  - Грудні хребці (TI - TXII)
  - Ребра (I - XII)
  - Груднина
- **ГРУДНИЙ ПОЯС** (Пояс верхньої кінцівки)
  - Лопатка
  - Ключиця
- **ТАЗОВИЙ ПОЯС** (Пояс нижньої кінцівки)
  - Крижова кістка* (Крижові хребці SI - SV)
  - Кульшова кістка
    - Клубова кістка
    - Сіднича кістка
    - Лобкова кістка

*А також куприкова

ЧЕРЕП (КІСТКИ ЧЕРЕПА)

МОЗКОВИЙ ЧЕРЕП

СКЛЕПІННЯ ЧЕРЕПА

- Тім'яна кістка*
- Потилична кістка**
- Лобова кістка**
- Скронева кістка*

ОСНОВА ЧЕРЕПА

- Лобова кістка**
- Скронева кістка*
- Верхня щелепа*
- Решітчаста кістка**
- Клиноподібна кістка**
- Піднебінна кістка*

ЛИЦЕВИЙ (Вісцеральний череп)

- Лобова кістка**
- Решітчаста кістка**
- Клиноподібна кістка**
- Скронева кістка*
- Потилична кістка **
- Верхня щелепа*
- Нижня щелепа**
- Леміш**
- Носова кістка*
- Під'язикова кістка**
- Сльозова кістка*
- Піднебінна кістка*
- Вилична кістка *
- Нижня носова раковина*

*Парна
**Непарна

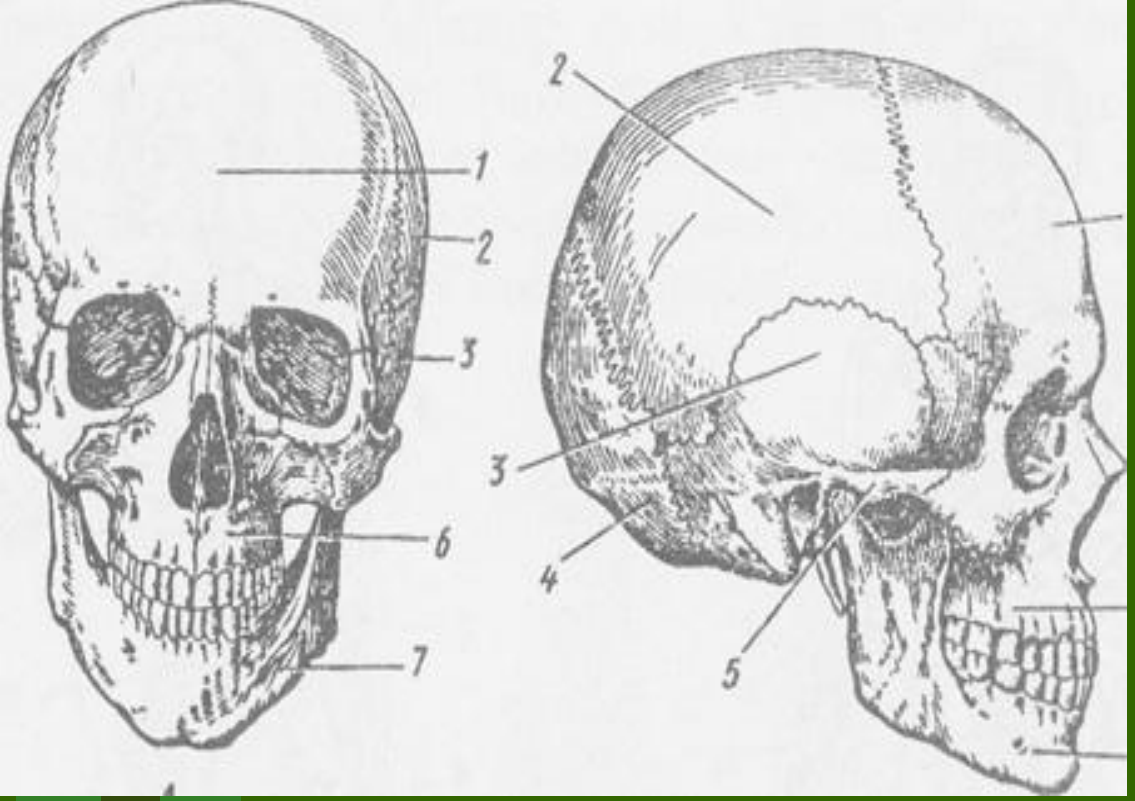
1
2
3
6
7
2
3
4
5

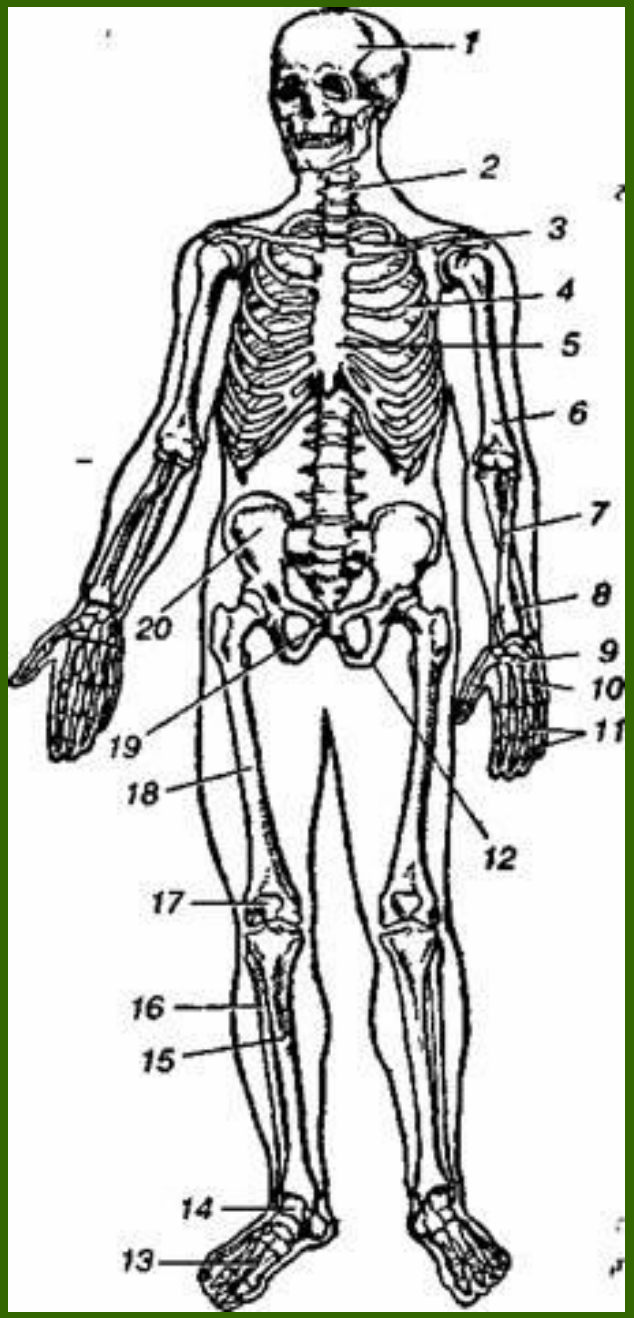
1
2
3
4
5
6
7
8
9
10
11
12
13
14
15
16
17
18
19
20

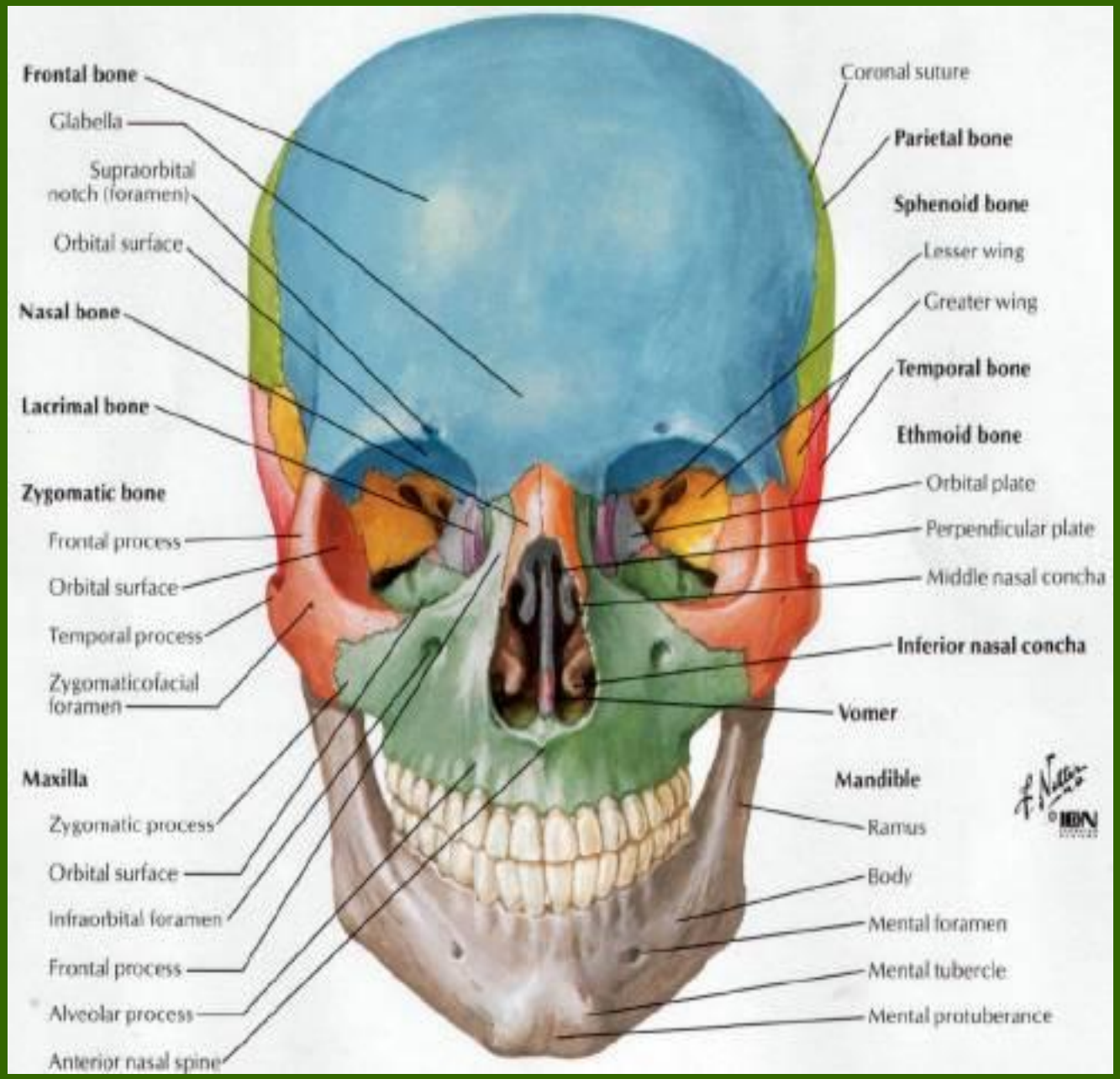
Frontal bone
Glabella
Supraorbital notch (foramen)
Orbital surface
Nasal bone
Lacrimal bone
Zygomatic bone
Frontal process
Orbital surface
Temporal process
Zygomaticofacial foramen
Maxilla
Zygomatic process
Orbital surface
Infraorbital foramen
Frontal process
Alveolar process
Anterior nasal spine
Coronal suture
Parietal bone
Sphenoid bone
Lesser wing
Greater wing
Temporal bone
Ethmoid bone
Orbital plate
Perpendicular plate
Middle nasal concha
Inferior nasal concha
Vomer
Mandible
Ramus
Body
Mental foramen
Mental tubercle
Mental protuberance

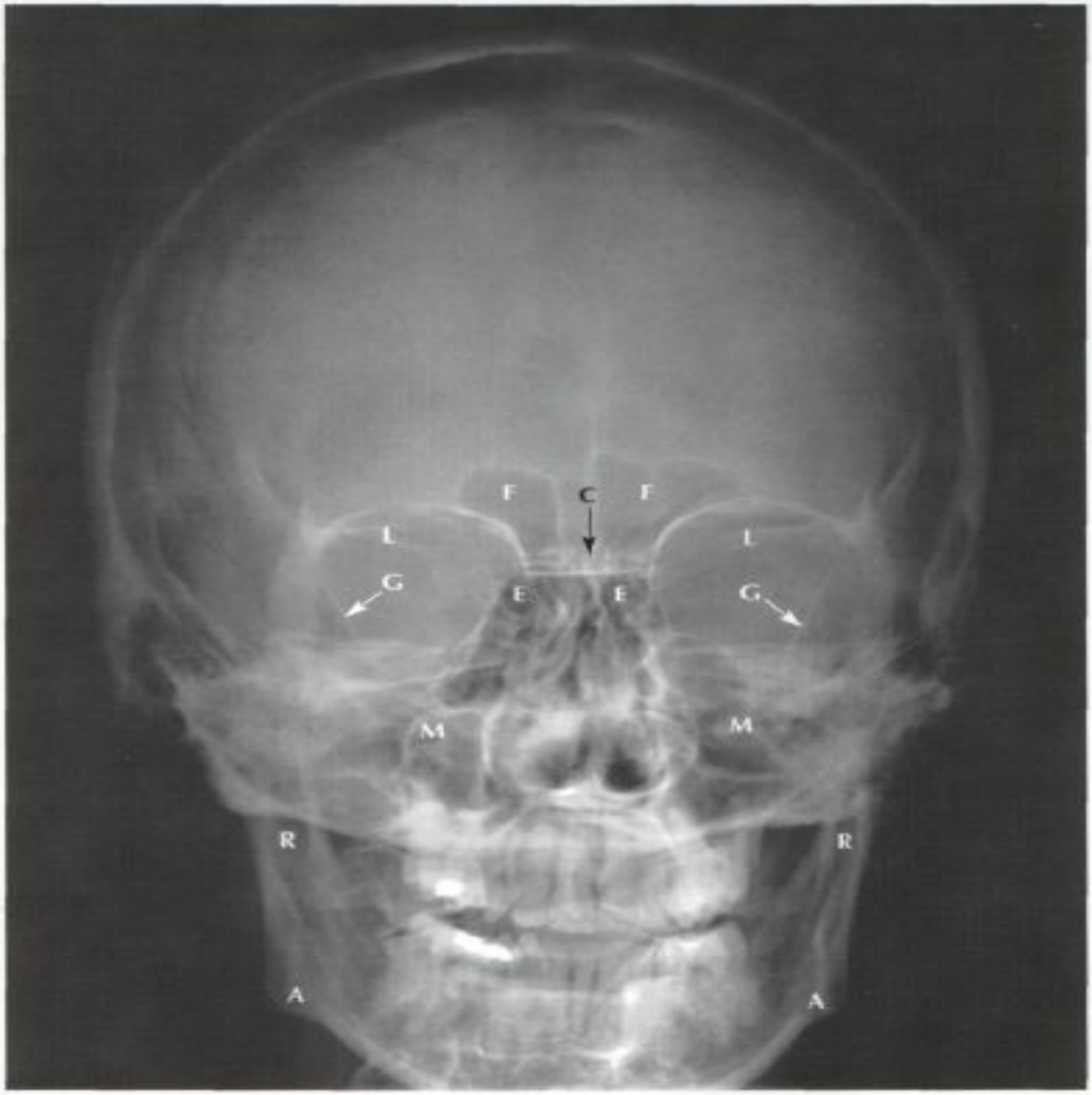
F
C
F
L
L
G
E
E
G
M
M
R
R
A
A

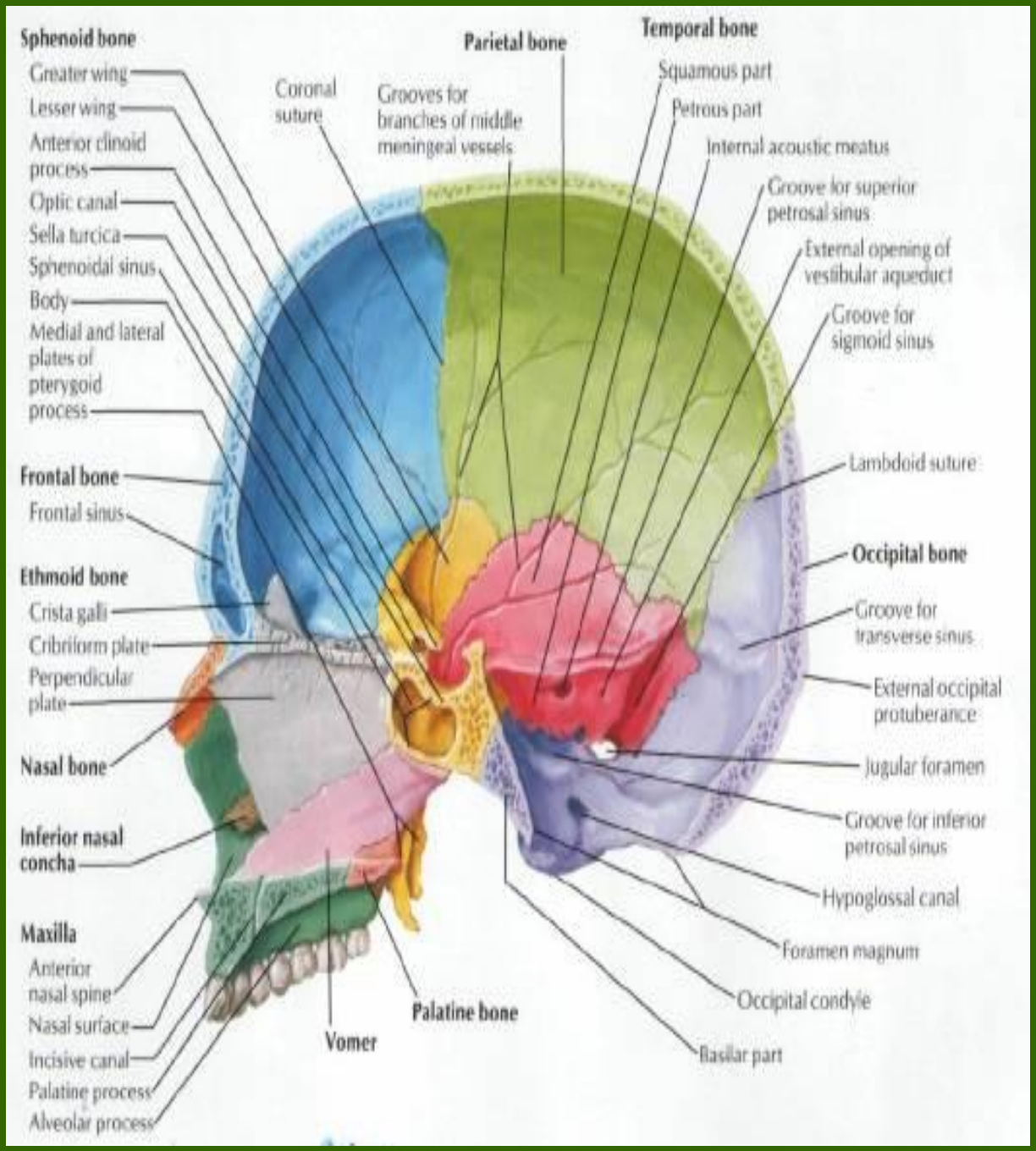
Sphenoid bone
Greater wing
Lesser wing
Anterior clinoid process
Optic canal
Sella turcica
Sphenoidal sinus
Body
Medial and lateral plates of pterygoid process
Frontal bone
Frontal sinus
Ethmoid bone
Crista galli
Cribriform plate
Perpendicular plate
Nasal bone
Inferior nasal concha
Maxilla
Anterior nasal spine
Nasal surface
Incisive canal
Palatine process
Alveolar process
Coronal suture
Grooves for branches of middle meningeal vessels
Parietal bone
Temporal bone
Squamous part
Petrous part
Internal acoustic meatus
Groove for superior petrosal sinus
External opening of vestibular aqueduct
Groove for sigmoid sinus
Lambdoid suture
Occipital bone
Groove for transverse sinus
External occipital protuberance
Jugular foramen
Groove for inferior petrosal sinus
Hypoglossal canal
Foramen magnum
Occipital condyle
Basilar part
Palatine bone
Vomer

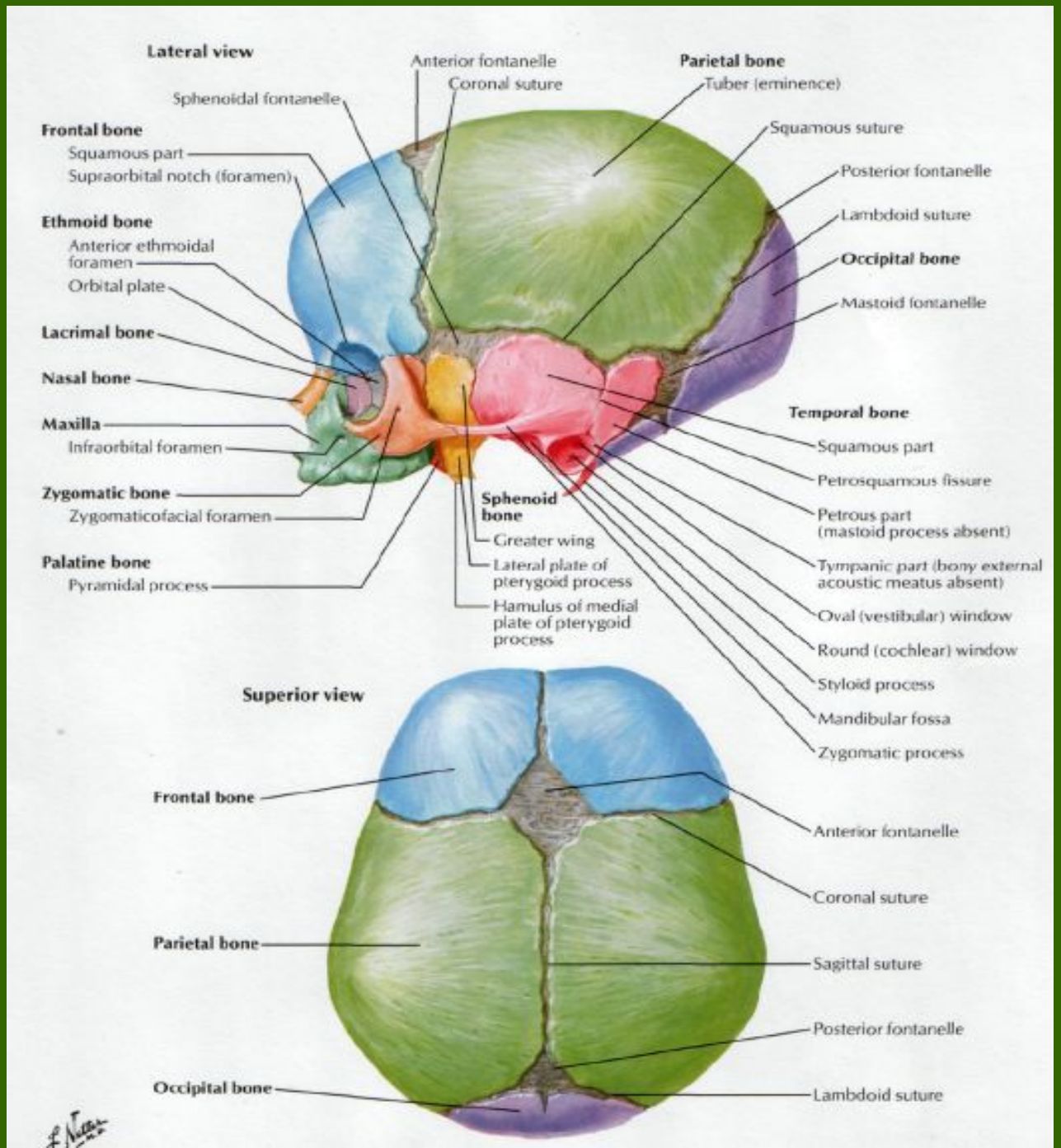
Lateral view
Anterior fontanelle
Coronal suture
Parietal bone
Tuber (eminence)
Sphenoidal fontanelle
Frontal bone
Squamous part
Supraorbital notch (foramen)
Squamous suture
Posterior fontanelle
Lambdoid suture
Ethmoid bone
Anterior ethmoidal foramen
Orbital plate
Occipital bone
Mastoid fontanelle
Lacrimal bone
Nasal bone
Temporal bone
Maxilla
Infraorbital foramen
Squamous part
Petrosquamous fissure
Zygomatic bone
Zygomaticofacial foramen
Sphenoid bone
Petrous part (mastoid process absent)
Greater wing
Palatine bone
Pyramidal process
Lateral plate of pterygoid process
Tympanic part (bony external acoustic meatus absent)
Hamulus of medial plate of pterygoid process
Oval (vestibular) window
Round (cochlear) window
Styloid process
Mandibular fossa
Zygomatic process
Superior view
Frontal bone
Anterior fontanelle
Coronal suture
Parietal bone
Sagittal suture
Posterior fontanelle
Occipital bone
Lambdoid suture

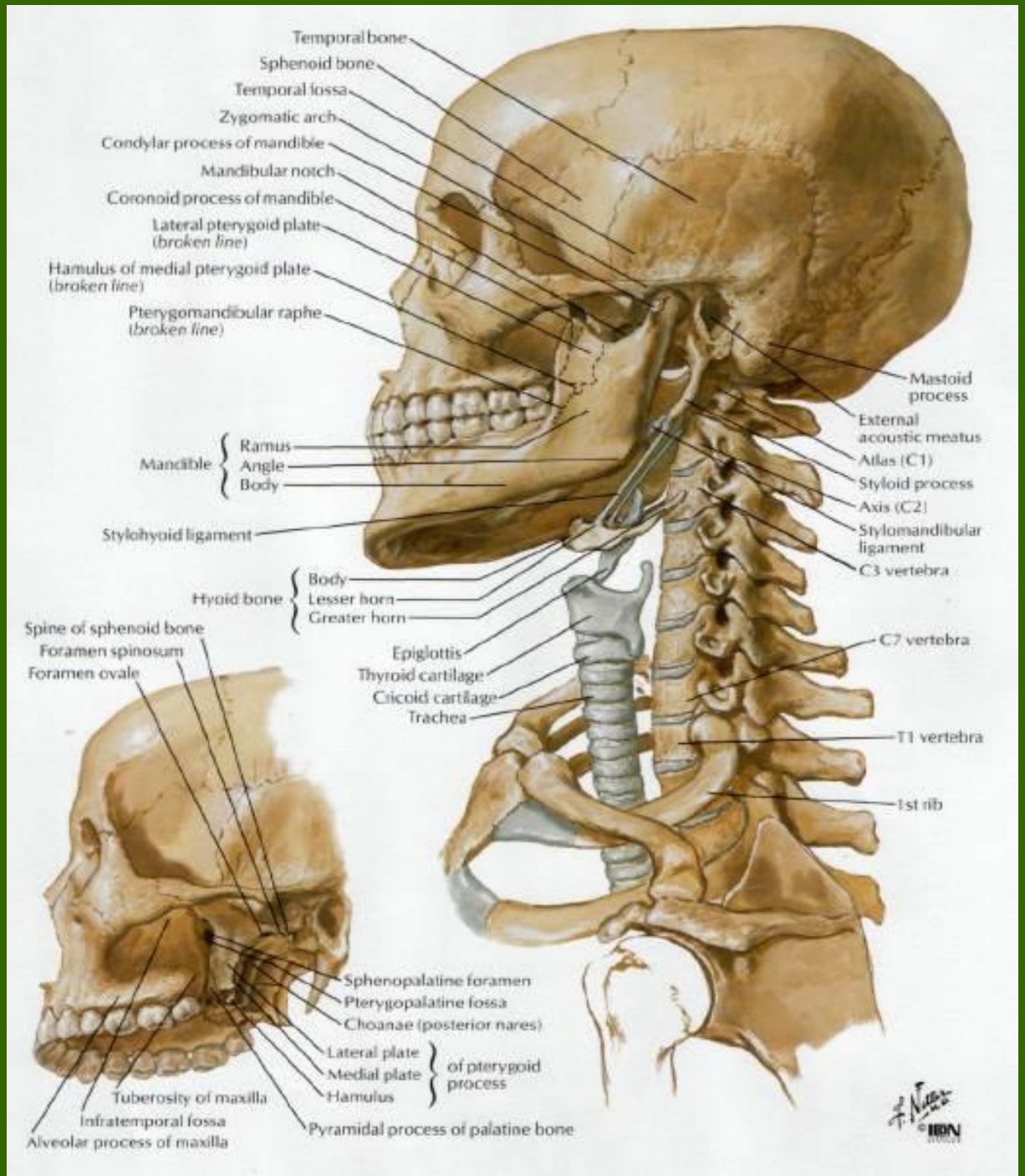
Temporal bone
Sphenoid bone
Temporal fossa
Zygomatic arch
Condylar process of mandible
Mandibular notch
Coronoid process of mandible
Lateral pterygoid plate (broken line)
Hamulus of medial pterygoid plate (broken line)
Pterygomandibular raphe (broken line)
Mandible
Ramus
Angle
Body
Stylohyoid ligament
Hyoid bone
Body
Lesser horn
Greater horn
Spine of sphenoid bone
Foramen spinosum
Foramen ovale
Epiglottis
Thyroid cartilage
Cricoid cartilage
Trachea
Mastoid process
External acoustic meatus
Atlas (C1)
Styloid process
Axis (C2)
Stylomandibular ligament
C3 vertebra
C7 vertebra
T1 vertebra
1st rib
Sphenopalatine foramen
Pterygopalatine fossa
Choanae (posterior nares)
Lateral plate
Medial plate
Hamulus
of pterygoid process
Tuberosity of maxilla
Infratemporal fossa
Alveolar process of maxilla
Pyramidal process of palatine bone

Anterior view
Left lateral view
Posterior view
Atlas (C1)
Axis (C2)
C7
T1
T12
L1
L5
Sacrum (S1–5)
Coccyx
Cervical curvature
Thoracic curvature
Lumbar curvature
Sacral curvature
Cervical vertebrae
Thoracic vertebrae
Lumbar vertebrae

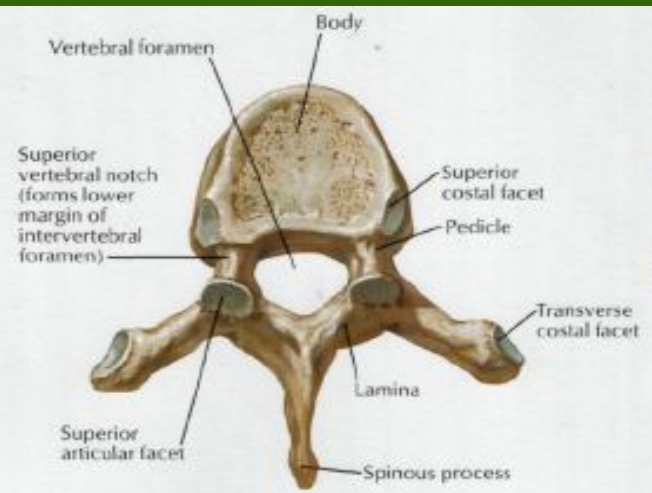

T6 vertebra: superior view

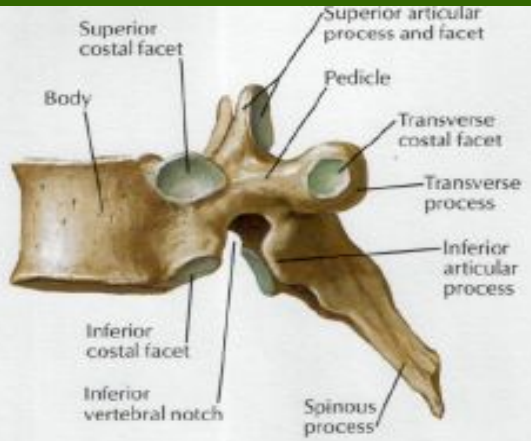

T6 vertebra: lateral view

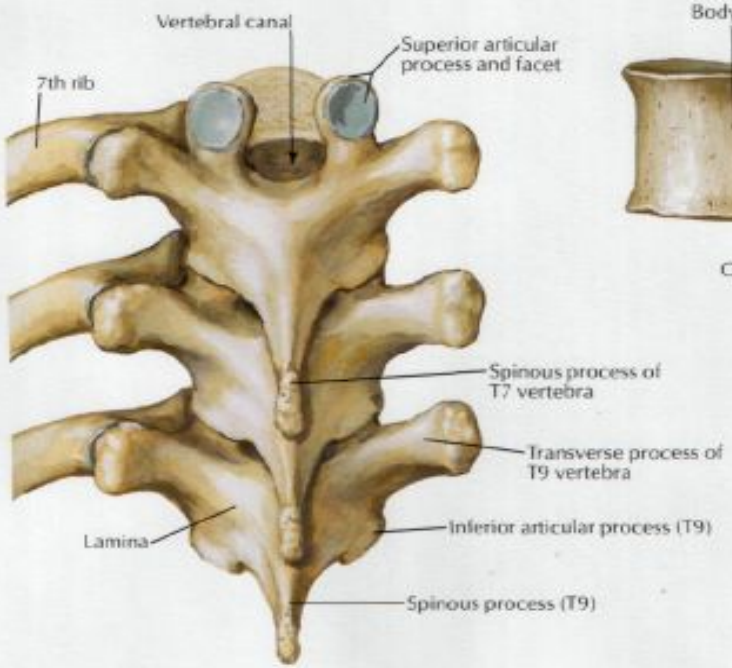

T7, T8 and T9 vertebrae: posterior view

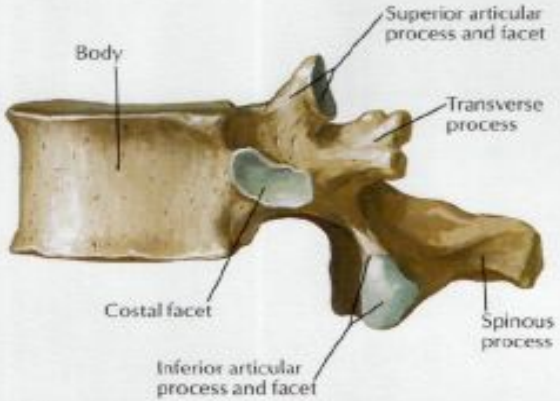

T12 vertebra: lateral view

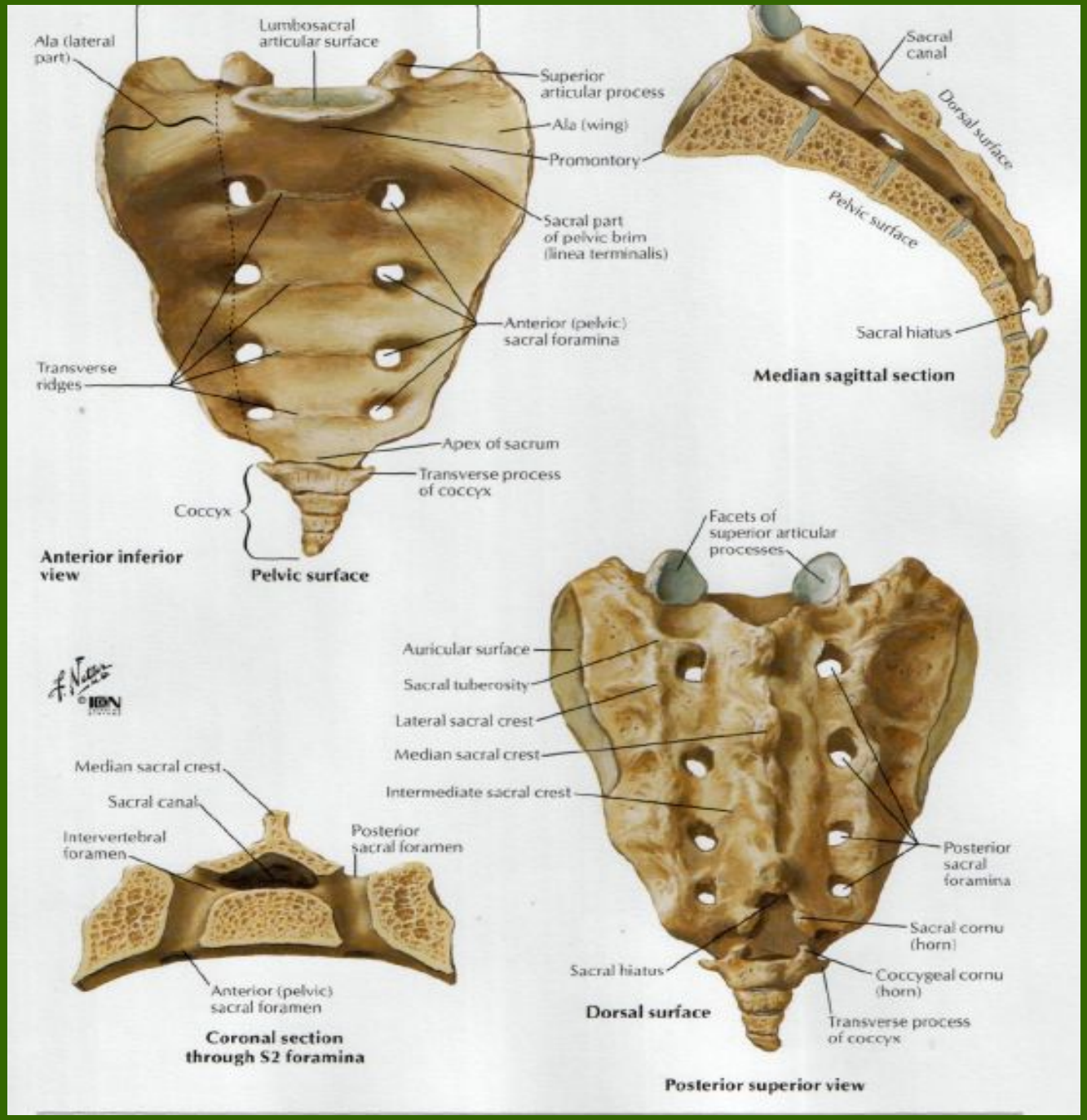
Ala (lateral part)
Lumbosacral articular surface
Superior articular process
Ala (wing)
Promontory
Sacral part of pelvic brim (linea terminalis)
Anterior (pelvic) sacral foramina
Transverse ridges
Apex of sacrum
Transverse process of coccyx
Coccyx
Anterior inferior view
Pelvic surface
Sacral canal
Dorsal surface
Pelvic surface
Sacral hiatus
Median sagittal section
Facets of superior articular processes
Auricular surface
Sacral tuberosity
Lateral sacral crest
Median sacral crest
Intermediate sacral crest
Posterior sacral foramina
Sacral cornu (horn)
Sacral hiatus
Coccygeal cornu (horn)
Transverse process of coccyx
Dorsal surface
Posterior superior view
Median sacral crest
Sacral canal
Intervertebral foramen
Posterior sacral foramen
Anterior (pelvic) sacral foramen
Coronal section through S2 foramina

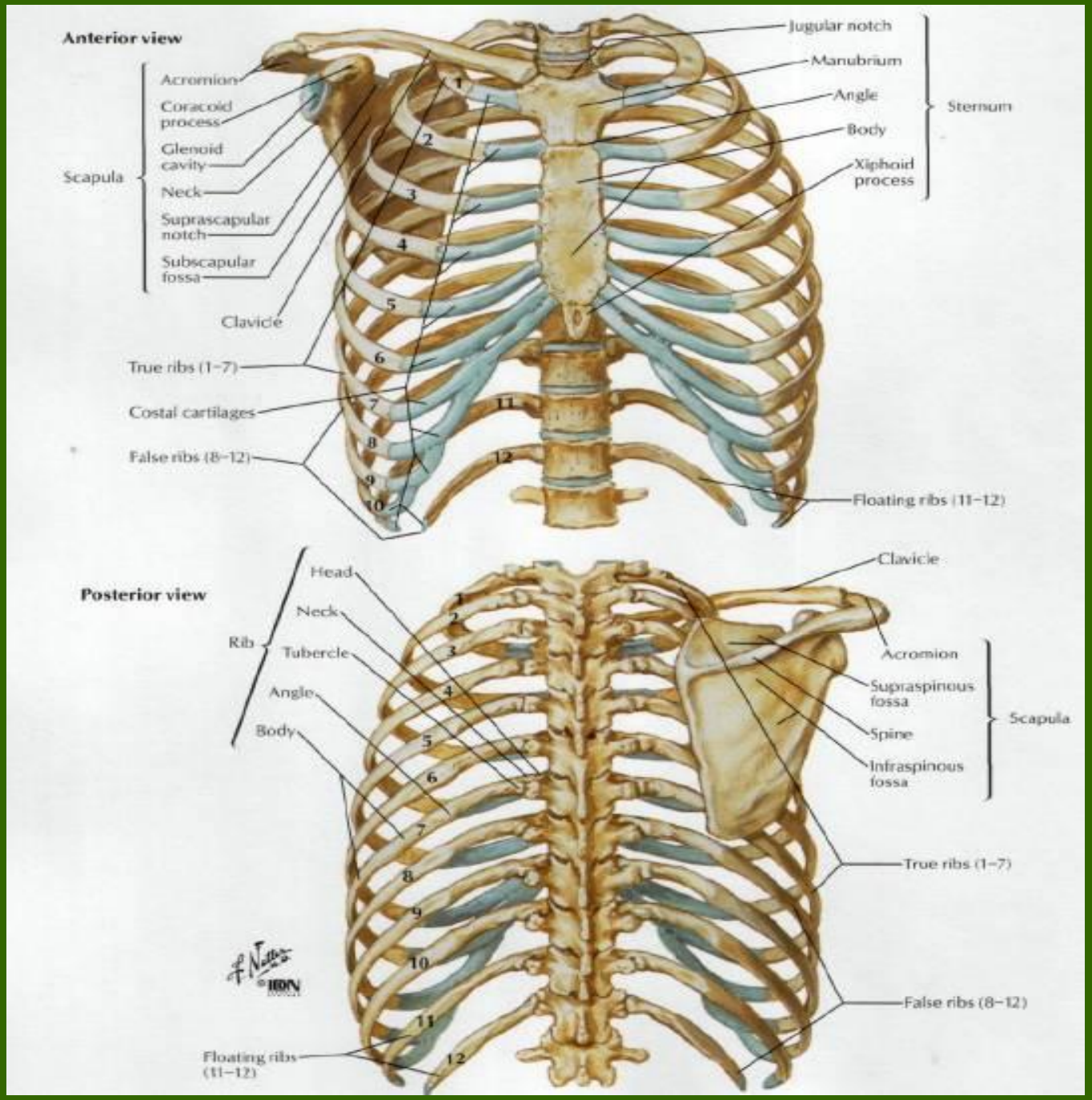
Anterior view
Jugular notch
Manubrium
Angle
Body
Xiphoid process
Sternum
Acromion
Coracoid process
Glenoid cavity
Neck
Suprascapular notch
Subscapular fossa
Scapula
Clavicle
True ribs (1–7)
Costal cartilages
False ribs (8–12)
Floating ribs (11–12)
Posterior view
Head
Neck
Tubercle
Angle
Body
Rib
Clavicle
Acromion
Supraspinous fossa
Spine
Infraspinous fossa
Scapula
True ribs (1–7)
False ribs (8–12)
Floating ribs (11–12)

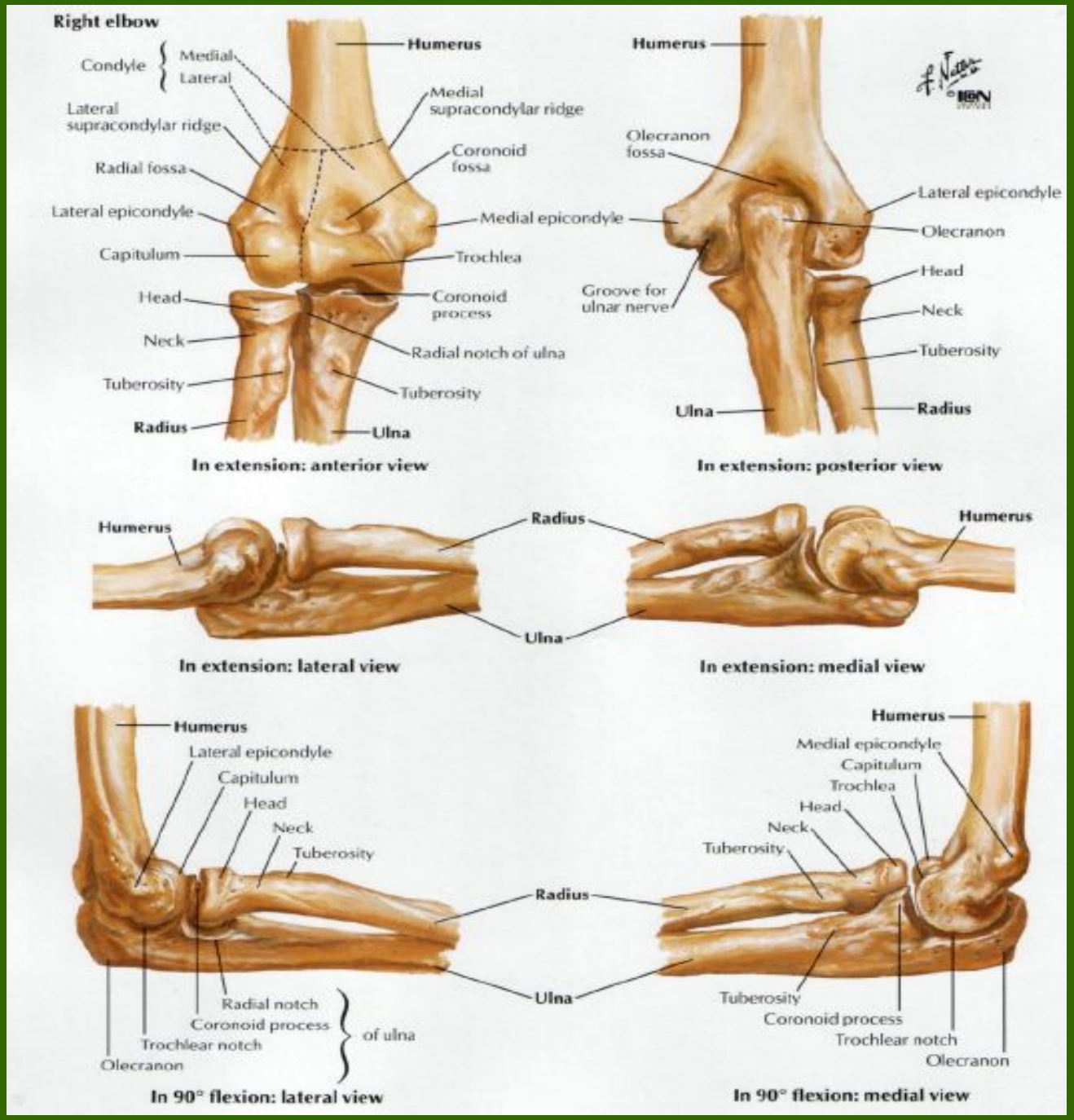
Right elbow
Condyle
Medial
Lateral
Humerus
Lateral supracondylar ridge
Medial supracondylar ridge
Radial fossa
Coronoid fossa
Lateral epicondyle
Medial epicondyle
Capitulum
Trochlea
Head
Coronoid process
Neck
Radial notch of ulna
Tuberosity
Tuberosity
Radius
Ulna
In extension: anterior view
Humerus
Olecranon fossa
Lateral epicondyle
Olecranon
Groove for ulnar nerve
Head
Neck
Tuberosity
Ulna
Radius
In extension: posterior view
Humerus
Radius
Ulna
In extension: lateral view
Humerus
In extension: medial view
Humerus
Lateral epicondyle
Capitulum
Head
Neck
Tuberosity
Radius
Ulna
Radial notch
Coronoid process
Trochlear notch
Olecranon
of ulna
In 90° flexion: lateral view
Humerus
Medial epicondyle
Capitulum
Trochlea
Head
Neck
Tuberosity
Tuberosity
Coronoid process
Trochlear notch
Olecranon
In 90° flexion: medial view

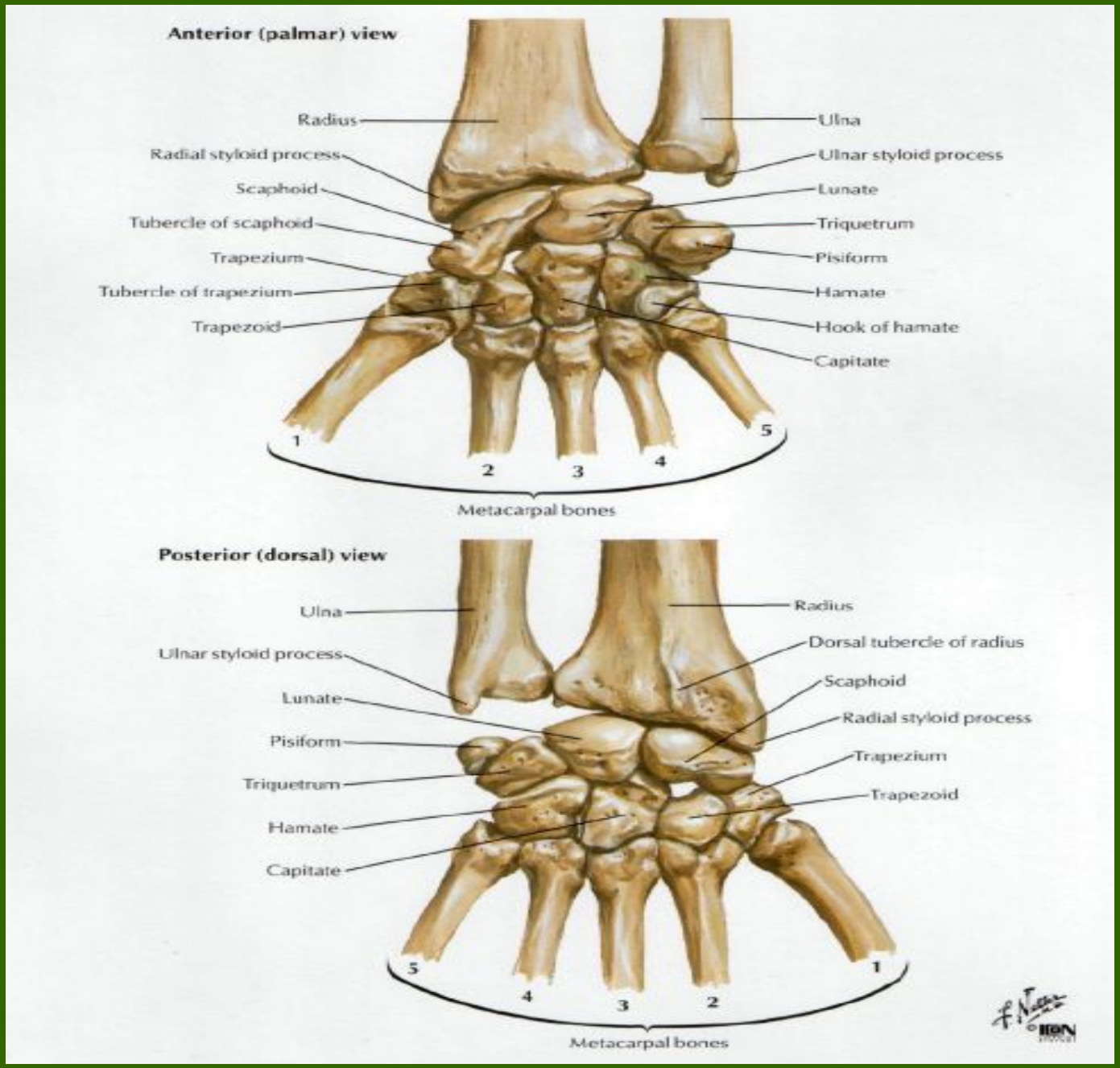
Anterior (palmar) view
Radius
Radial styloid process
Scaphoid
Tubercle of scaphoid
Trapezium
Tubercle of trapezium
Trapezoid
Ulna
Ulnar styloid process
Lunate
Triquetrum
Pisiform
Hamate
Hook of hamate
Capitate
1
2
3
4
5
Metacarpal bones
Posterior (dorsal) view
Ulna
Ulnar styloid process
Lunate
Pisiform
Triquetrum
Hamate
Capitate
Radius
Dorsal tubercle of radius
Scaphoid
Radial styloid process
Trapezium
Trapezoid
5
4
3
2
1
Metacarpal bones

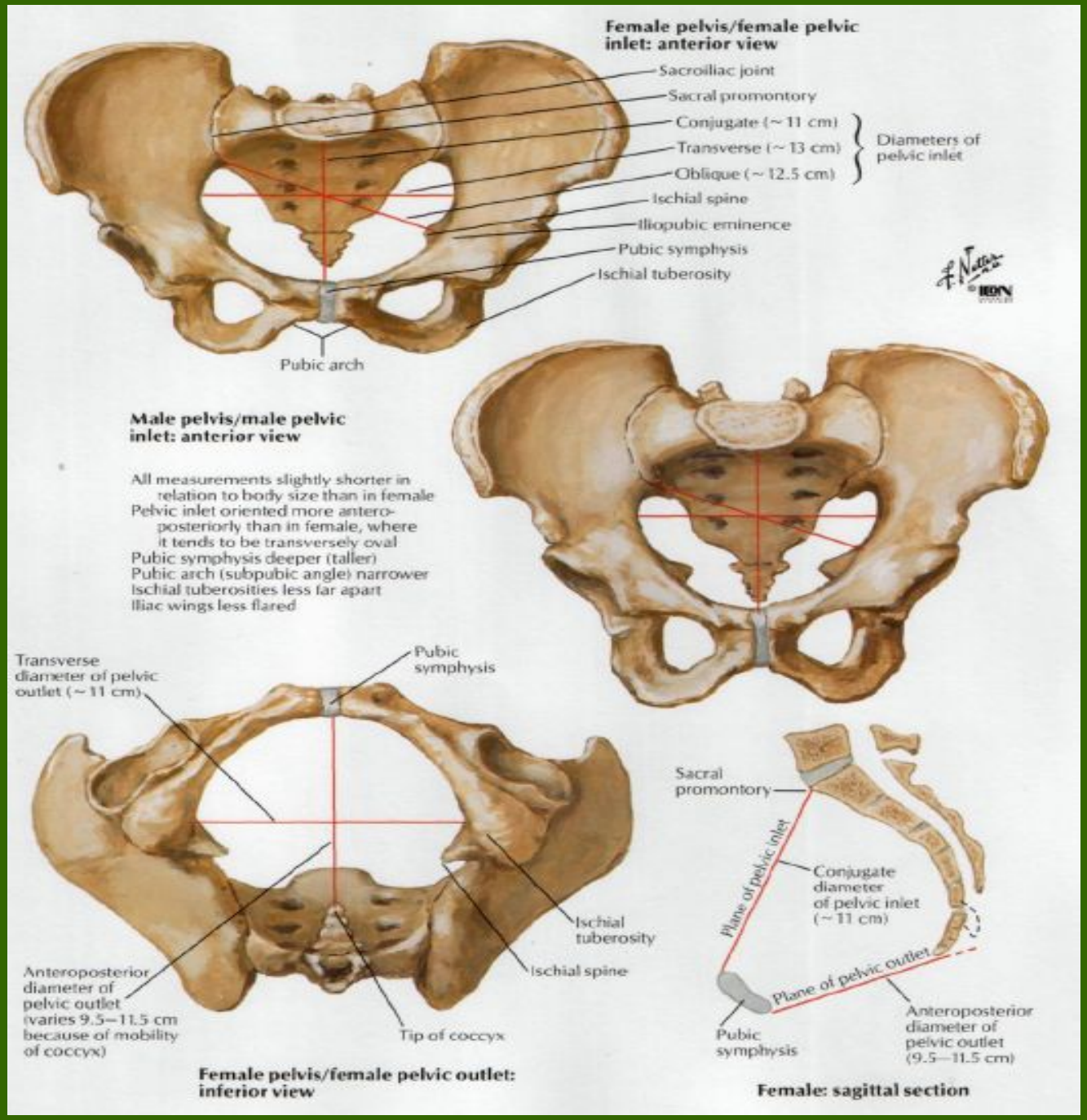
Female pelvis/female pelvic inlet: anterior view
Sacroiliac joint
Sacral promontory
Conjugate (~ 11 cm)
Transverse (~ 13 cm)
Oblique (~ 12.5 cm)
Diameters of pelvic inlet
Ischial spine
Iliopubic eminence
Pubic symphysis
Ischial tuberosity
Pubic arch
Male pelvis/male pelvic inlet: anterior view
All measurements slightly shorter in relation to body size than in female
Pelvic inlet oriented more antero-posteriorly than in female, where it tends to be transversely oval
Pubic symphysis deeper (taller)
Pubic arch (subpubic angle) narrower
Ischial tuberosities less far apart
Iliac wings less flared
Transverse diameter of pelvic outlet (~ 11 cm)
Pubic symphysis
Ischial tuberosity
Ischial spine
Anteroposterior diameter of pelvic outlet (varies 9.5–11.5 cm because of mobility of coccyx)
Tip of coccyx
Female pelvis/female pelvic outlet: inferior view
Sacral promontory
Plane of pelvic inlet
Conjugate diameter of pelvic inlet (~ 11 cm)
Plane of pelvic outlet
Pubic symphysis
Anteroposterior diameter of pelvic outlet (9.5–11.5 cm)
Female: sagittal section

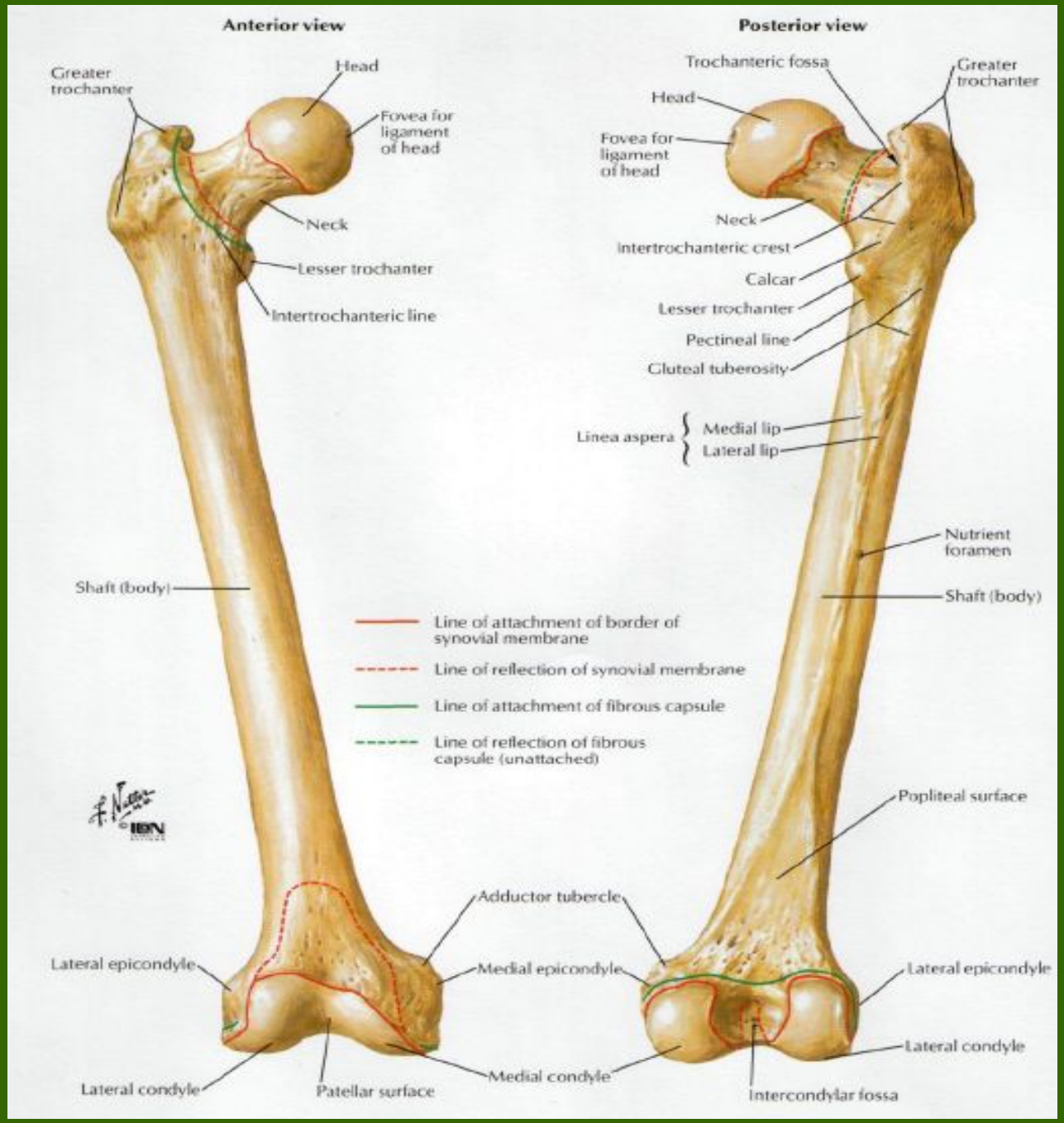
Anterior view
Posterior view
Greater trochanter
Head
Fovea for ligament of head
Neck
Lesser trochanter
Intertrochanteric line
Shaft (body)
Lateral epicondyle
Lateral condyle
Patellar surface
Medial condyle
Medial epicondyle
Adductor tubercle
Trochanteric fossa
Greater trochanter
Head
Fovea for ligament of head
Neck
Intertrochanteric crest
Calcar
Lesser trochanter
Pectineal line
Gluteal tuberosity
Linea aspera
Medial lip
Lateral lip
Nutrient foramen
Shaft (body)
Popliteal surface
Lateral epicondyle
Lateral condyle
Intercondylar fossa
Line of attachment of border of synovial membrane
Line of reflection of synovial membrane
Line of attachment of fibrous capsule
Line of reflection of fibrous capsule (unattached)

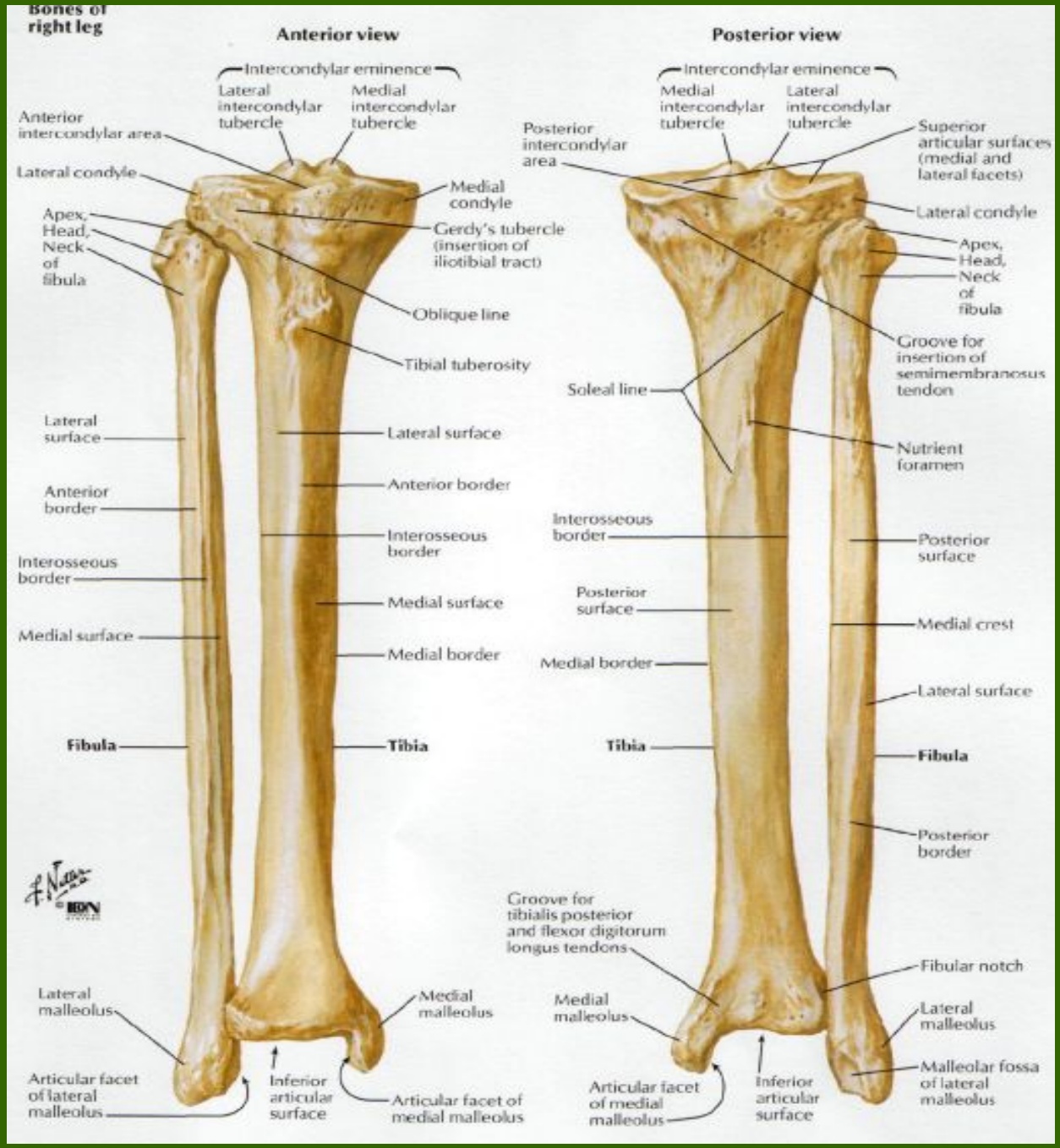
Bones of right leg
Anterior view
Posterior view
Intercondylar eminence
Lateral intercondylar tubercle
Medial intercondylar tubercle
Anterior intercondylar area
Lateral condyle
Apex, Head, Neck of fibula
Medial condyle
Gerdy's tubercle (insertion of iliotibial tract)
Oblique line
Tibial tuberosity
Lateral surface
Anterior border
Interosseous border
Medial surface
Medial border
Fibula
Tibia
Lateral malleolus
Medial malleolus
Articular facet of lateral malleolus
Inferior articular surface
Articular facet of medial malleolus
Intercondylar eminence
Medial intercondylar tubercle
Lateral intercondylar tubercle
Posterior intercondylar area
Superior articular surfaces (medial and lateral facets)
Lateral condyle
Apex, Head, Neck of fibula
Groove for insertion of semimembranosus tendon
Soleal line
Nutrient foramen
Interosseous border
Posterior surface
Medial crest
Medial border
Lateral surface
Tibia
Fibula
Posterior border
Groove for tibialis posterior and flexor digitorum longus tendons
Fibular notch
Medial malleolus
Lateral malleolus
Malleolar fossa of lateral malleolus
Articular facet of medial malleolus
Inferior articular surface

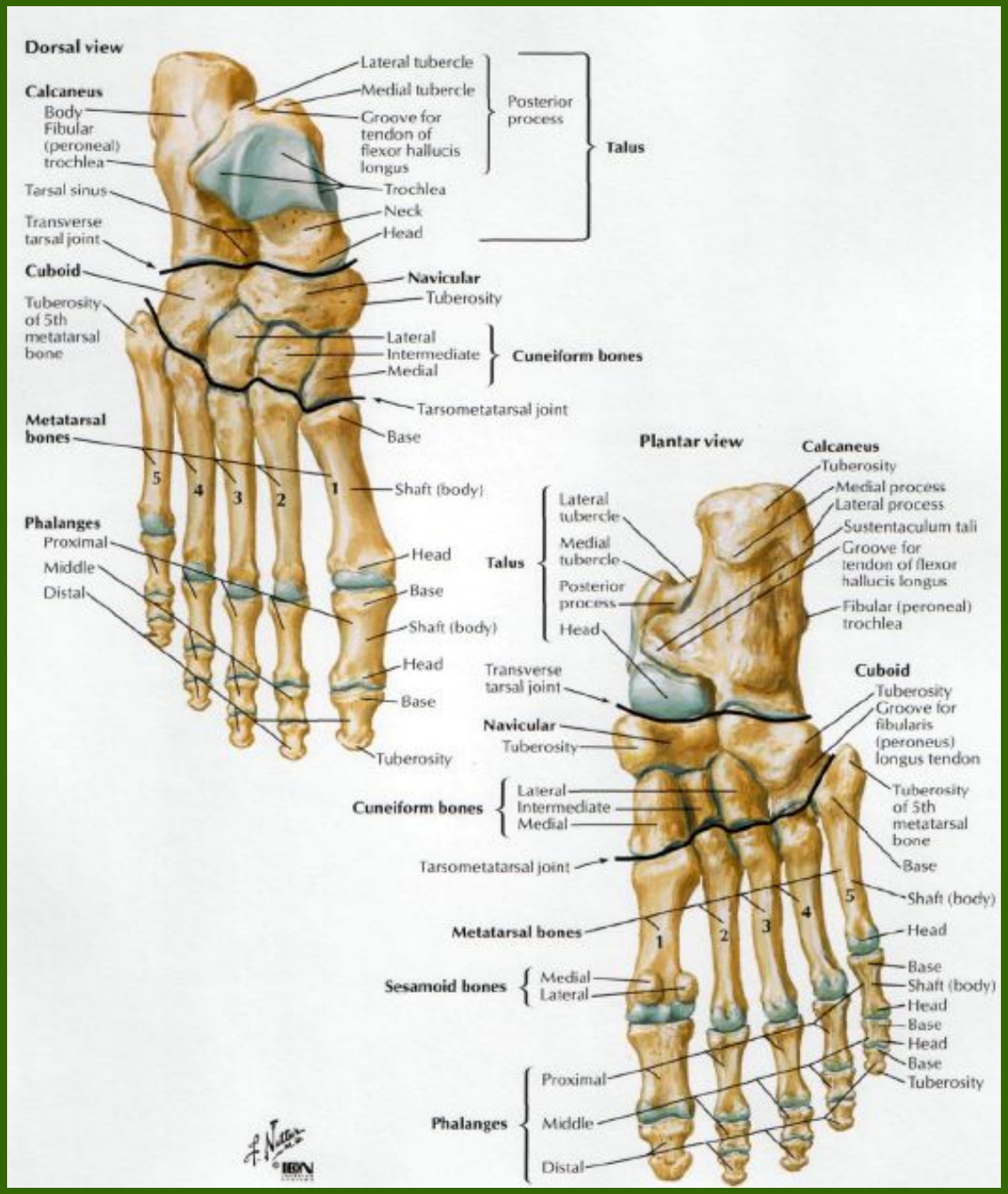
Dorsal view
Calcaneus
Body
Fibular (peroneal) trochlea
Tarsal sinus
Transverse tarsal joint
Cuboid
Tuberosity of 5th metatarsal bone
Metatarsal bones
Phalanges
Proximal
Middle
Distal
Lateral tubercle
Medial tubercle
Groove for tendon of flexor hallucis longus
Posterior process
Talus
Trochlea
Neck
Head
Navicular
Tuberosity
Lateral
Intermediate
Medial
Cuneiform bones
Tarsometatarsal joint
Base
Shaft (body)
Head
Base
Shaft (body)
Head
Base
Tuberosity
Plantar view
Calcaneus
Tuberosity
Medial process
Lateral process
Sustentaculum tali
Groove for tendon of flexor hallucis longus
Fibular (peroneal) trochlea
Lateral tubercle
Medial tubercle
Posterior process
Head
Talus
Transverse tarsal joint
Navicular
Tuberosity
Cuboid
Tuberosity
Groove for fibularis (peroneus) longus tendon
Tuberosity of 5th metatarsal bone
Base
Cuneiform bones
Lateral
Intermediate
Medial
Tarsometatarsal joint
Metatarsal bones
Sesamoid bones
Medial
Lateral
Shaft (body)
Head
Base
Shaft (body)
Head
Base
Head
Base
Tuberosity
Phalanges
Proximal
Middle
Distal
1
2
3
4
5