Гипертрофии

Зубец Р (возбуждение предсердий)

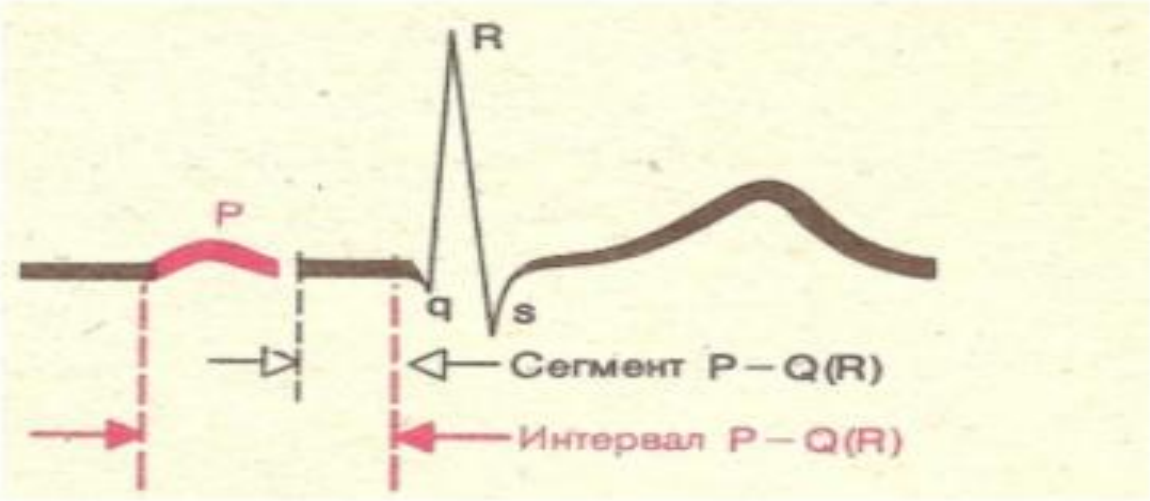

<u>В норме:</u>
положительный,
амплитуда до 2,5 мм,
продолжительность
0,06-0,10 “ (во II отв.)

Гипертрофия левого предсердия

Во II стандартном отведении:

- Зубец Р становится двугорбым, с расстоянием между двумя пиками в 40 мсек. и более (1 маленькая клетка).
- Длительность зубца Р - более 110 мсек (три маленьких клетки и более).

В отведении V1:

- Двухфазный зубец Р, при этом глубина отрицательной фазы - более 1 мм (более 0,1 mV)
- Двухфазный зубец Р, при этом ширина отрицательной фазы - более 1 мм (более 40 мсек.)

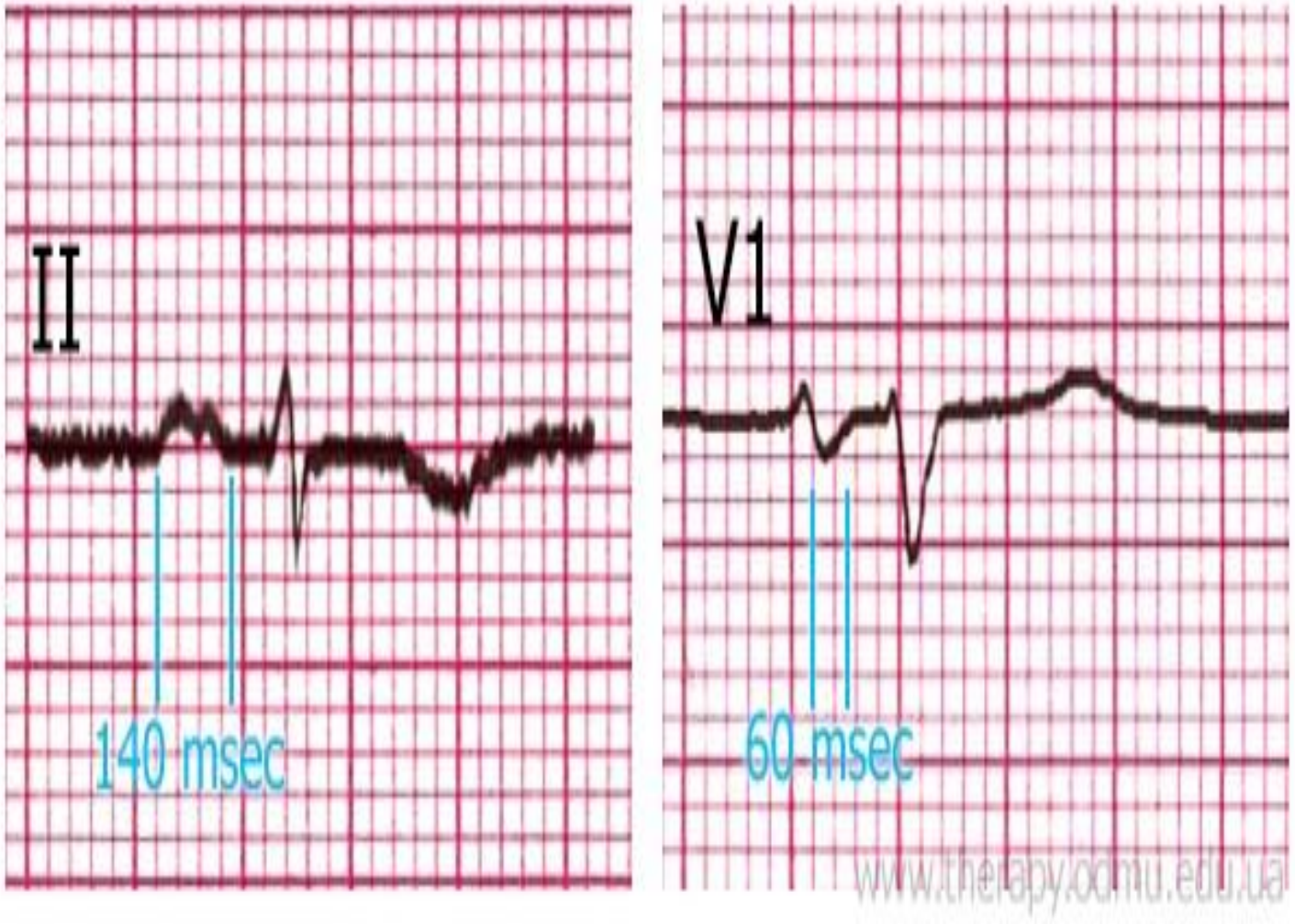

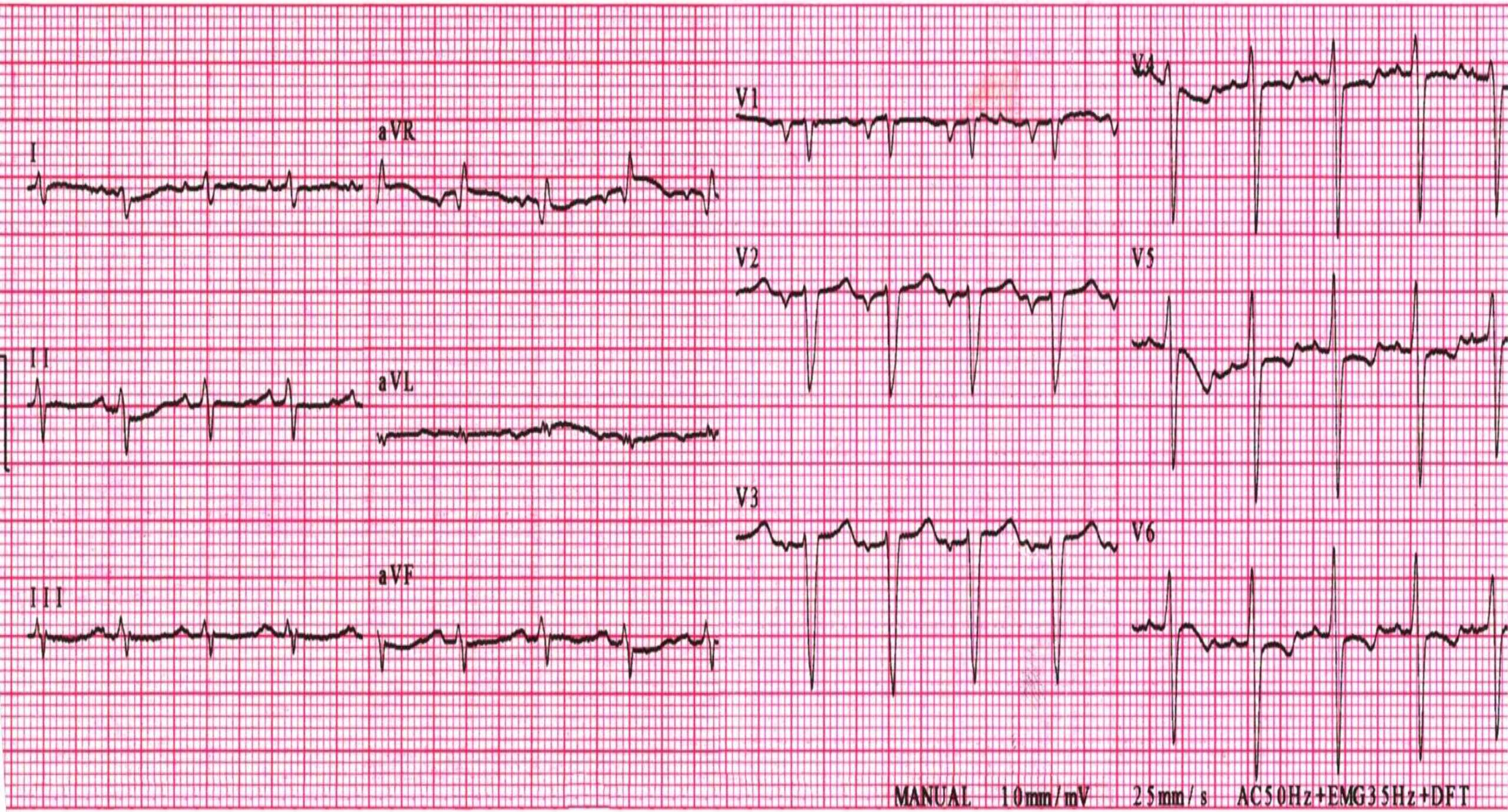
I
aVR
V1
V4
II
aVL
V2
V5
III
aVF
V3
V6
MANUAL 10mm/mV 25mm/s AC50Hz+EMG35Hz+DFT

Гипертрофия правого предсердия

- Высота P во II, III, aVF более 2,5 мм (3 мм и более).
- Высота положительной фазы P в V1 - более 1,5 мм

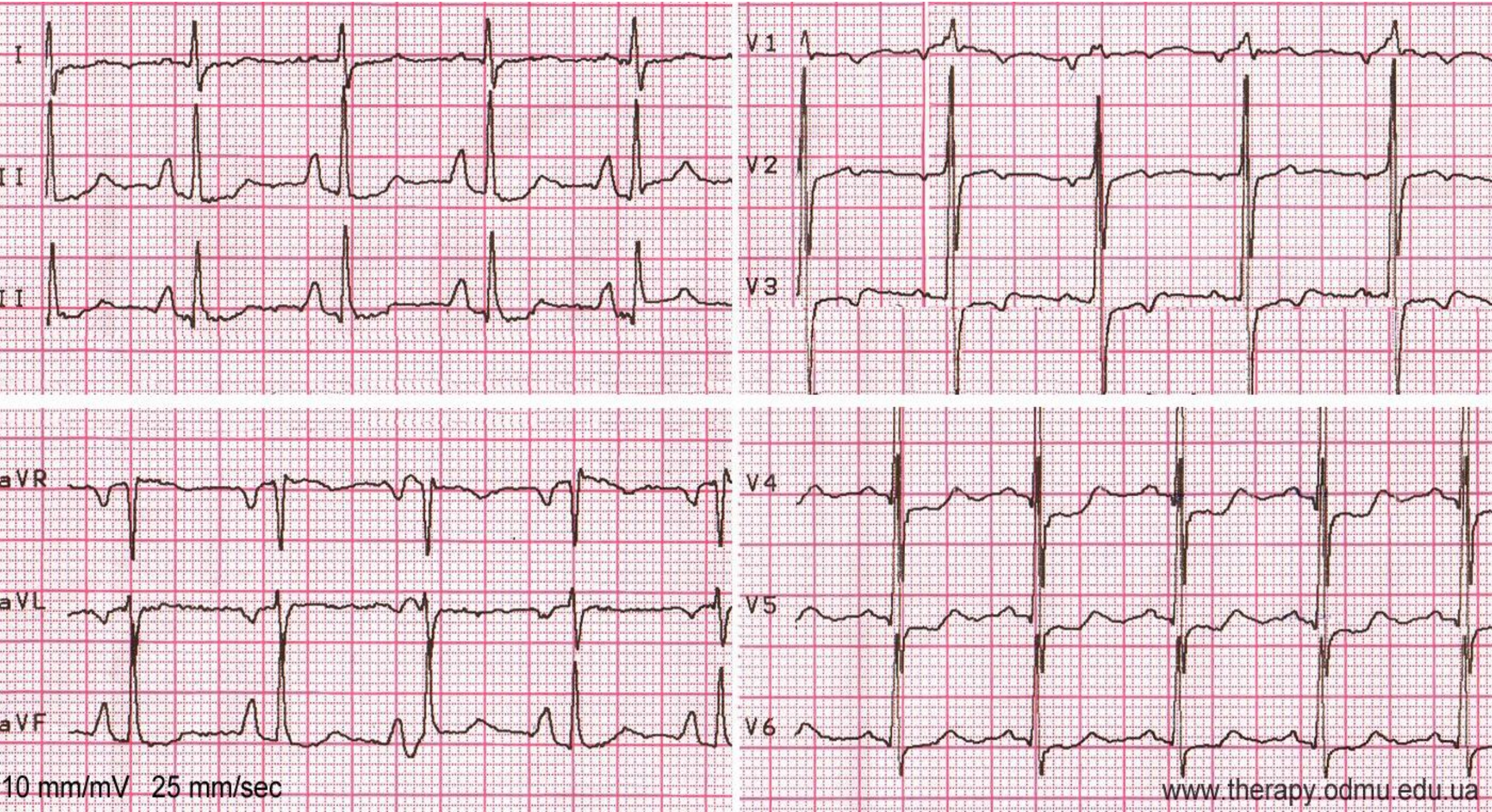
I
II
III
aVR
aVL
aVF
V1
V2
V3
V4
V5
V6
10 mm/mV 25 mm/sec
www.therapy.odmu.edu.ua

I
II
III
aVR
aVL
aVF
V1
V2
V3
V4
V5
V6
25 mm/sec 10 mm/mV
www.therapy.odmu.edu.u

Гипертрофия обоих предсердий

- Зубец P всегда заостренный в III ,AVF
- В отв. I, AVL, V5, V6 – широкий и двугорбый
- В отв.V1 выражены как положительная так и отрицательная фаза зубца

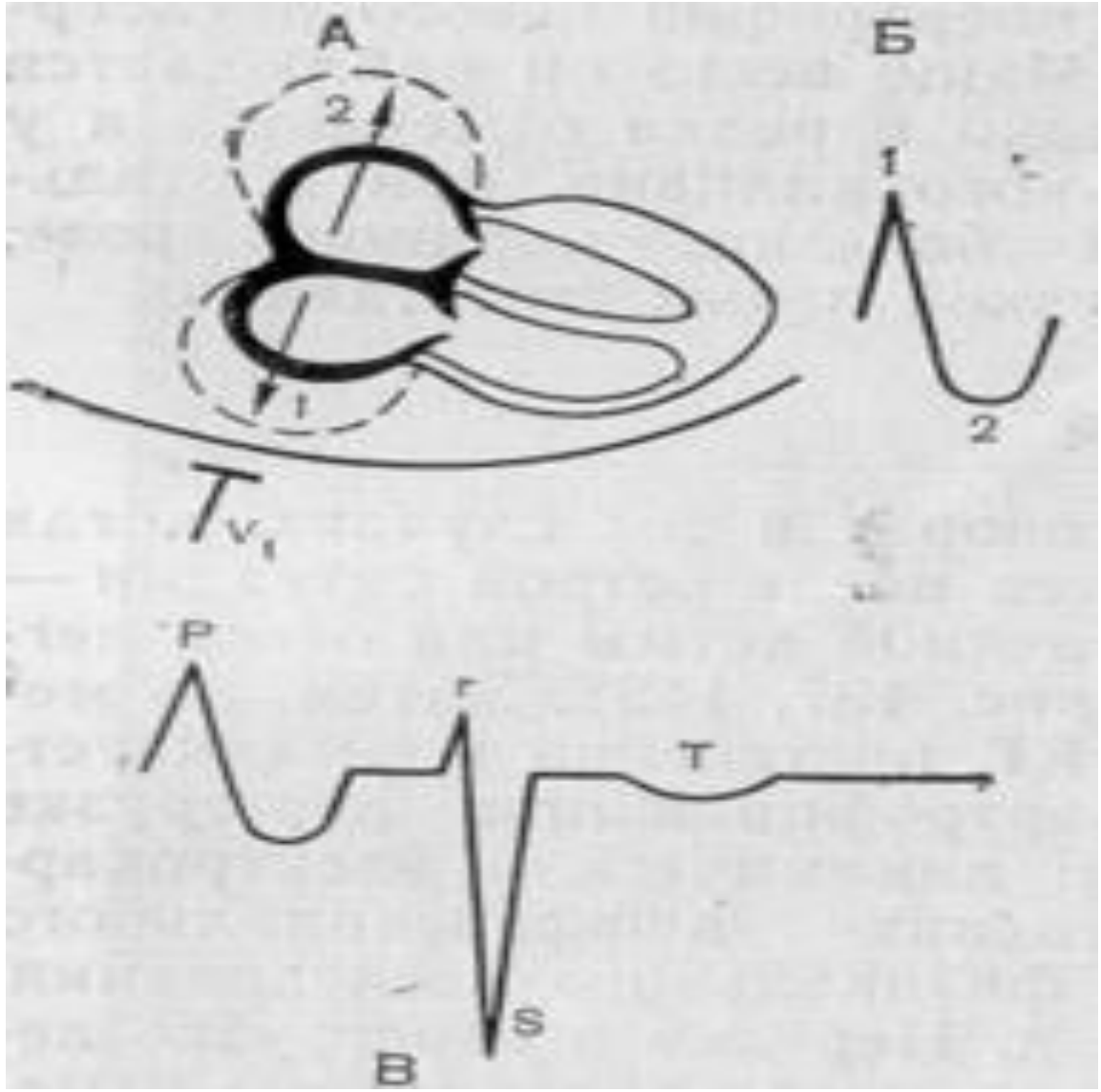

Гипертрофия левого желудочка

Диагностических критериев гипертрофии ЛЖ очень много, но чаще всего используется индекс Соколова-Лайона и Корнуэльский вольтажный индекс.

Индекс Соколова –Лайона

1) S V1+ R V5 или V6 >35 мм
2) R V5 или R V6 > 26 мм

Корнельский вольтажный индекс

R в aVL + S в V3 > 28мм у мужчин и > 20 мм у женщин

Гипертрофия левого желудочка

Невольтажные признаки ГЛЖ:

- Отклонение ЭОС влево, горизонтальное или нормальное положение ЭОС
- Увеличение амплитуды з. R V5, V6 > 16 мм, в AVL >7 мм в I -10 мм;
- В правых грудных отведениях (V1-V2) увеличивается амлитуды з. S
- Депрессия ST >0,5 мм и инверсия T в отведениях V5-V6 (т.н. признаки перегрузки ЛЖ)

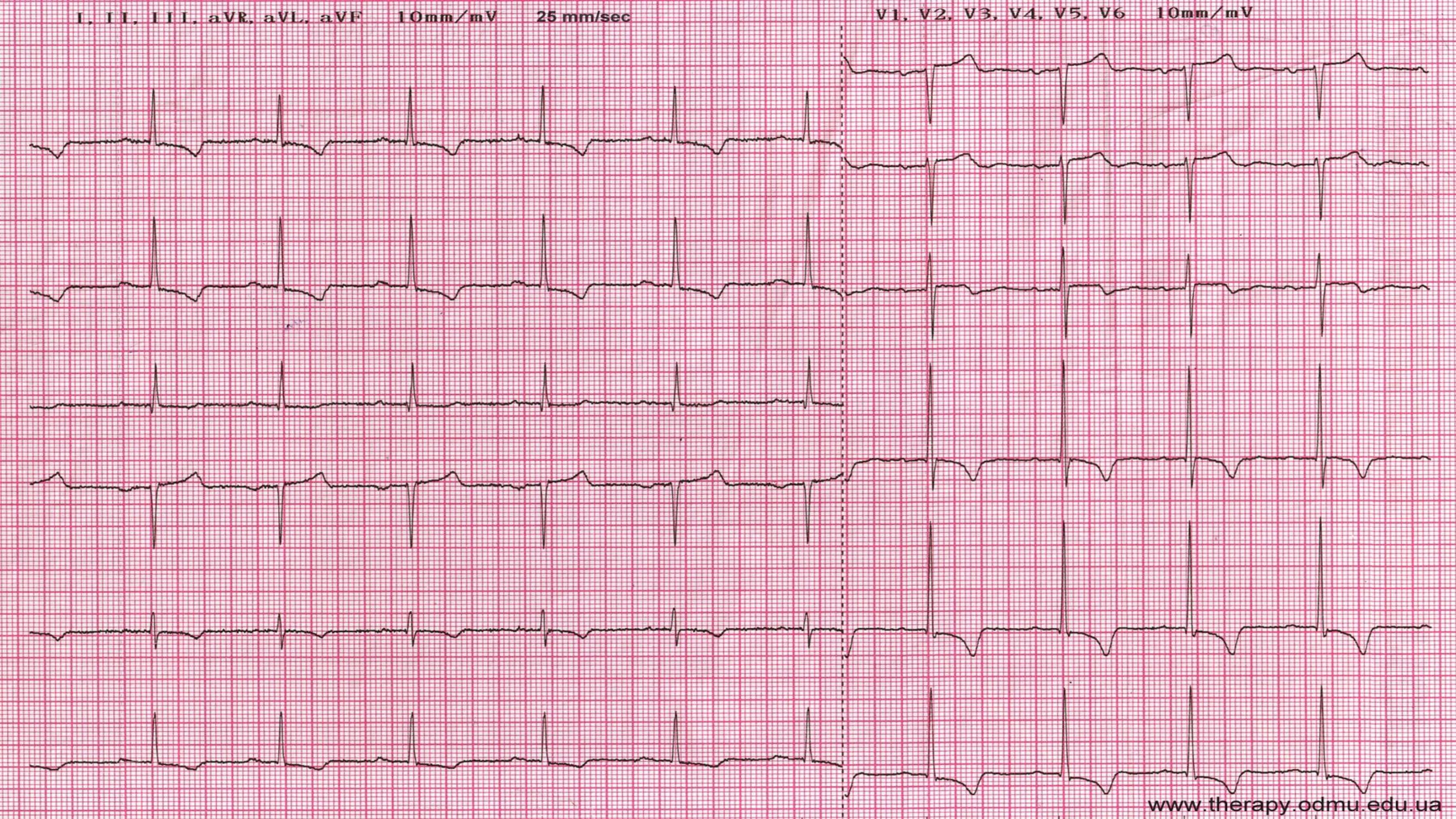
I, II, III, aVR, aVL, aVF 10mm/mV 25 mm/sec
V1, V2, V3, V4, V5, V6 10mm/mV
www.therapy.odmu.edu.ua

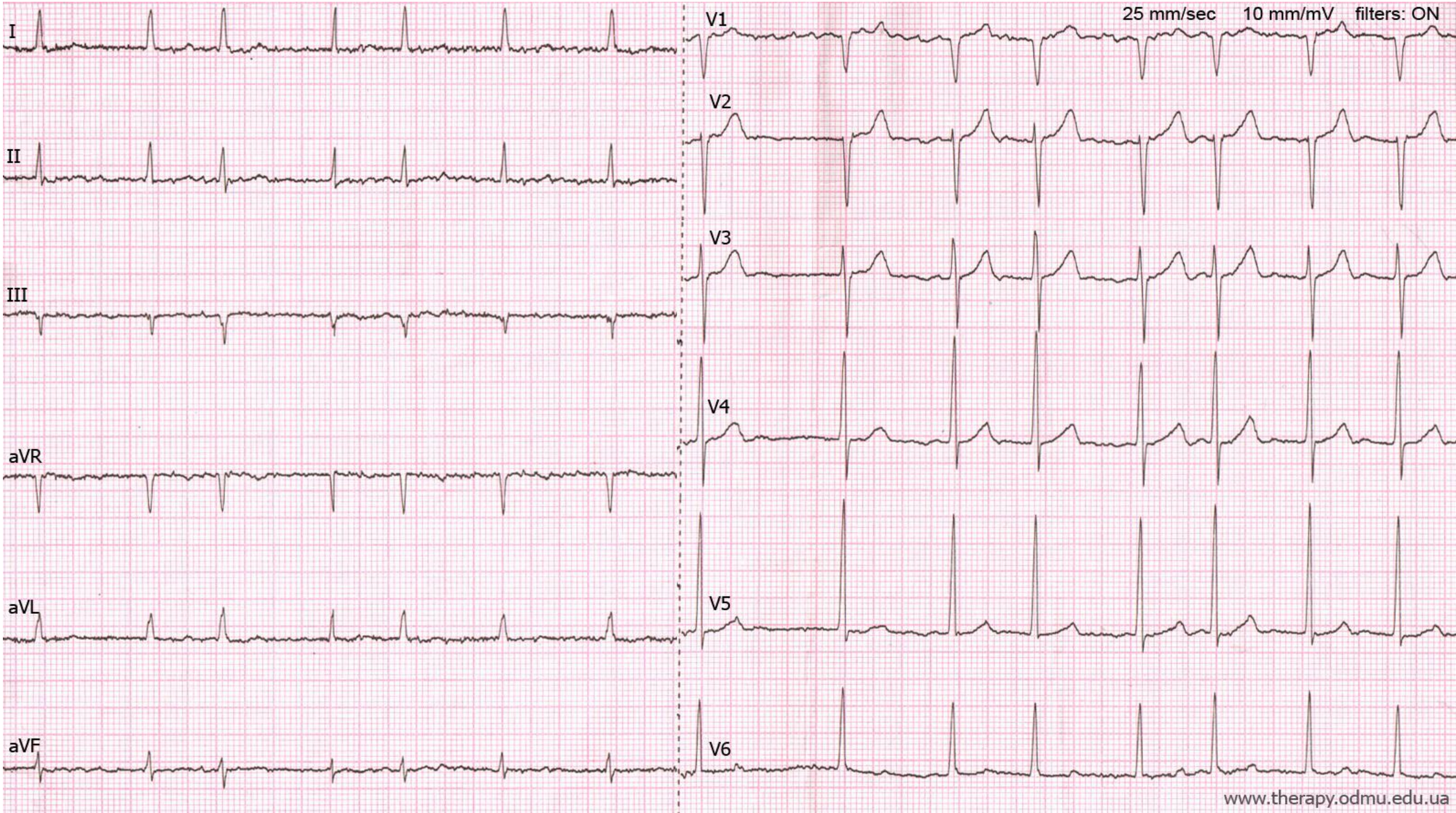
25 mm/sec
10 mm/mV
filters: ON
I
II
III
aVR
aVL
aVF
V1
V2
V3
V4
V5
V6
www.therapy.odmu.edu.ua

Гипертрофия правого желудочка

Признаки гипертрофии ПЖ встречаются реже, чем гипертрофии ЛЖ, однако следует помнить несколько причинных заболеваний:

- Хроническое легочное сердце
- Легочная гипертензия
- ТЭЛА
- Митральный стеноз
- Врожденные пороки сердца со сбросом направо (дефекты перегородог, тетрада Фалло, стеноз устья легочной артерии).

Гипертрофия правого желудочка

- Смещение ЭОС вправо (угол альфа более+100);
- Увеличение амплитуды з. R в правых грудных отведениях (V1-V2) и AVF III
- Увеличение амплитуды зубца S в левых грудных отведениях (V5-V6)

з.R V1 >7 мм

з. R V1+ SV5 или R V1 + S V6> 10.5 мм

- Косонисходящая депрессия ST V1 V2 (III AVR) и формирование асимметричного отрицательного зубца T
- Признаки гипертрофии правого предсердия
- QRS в V1 имеет вид Qr, RS, qR

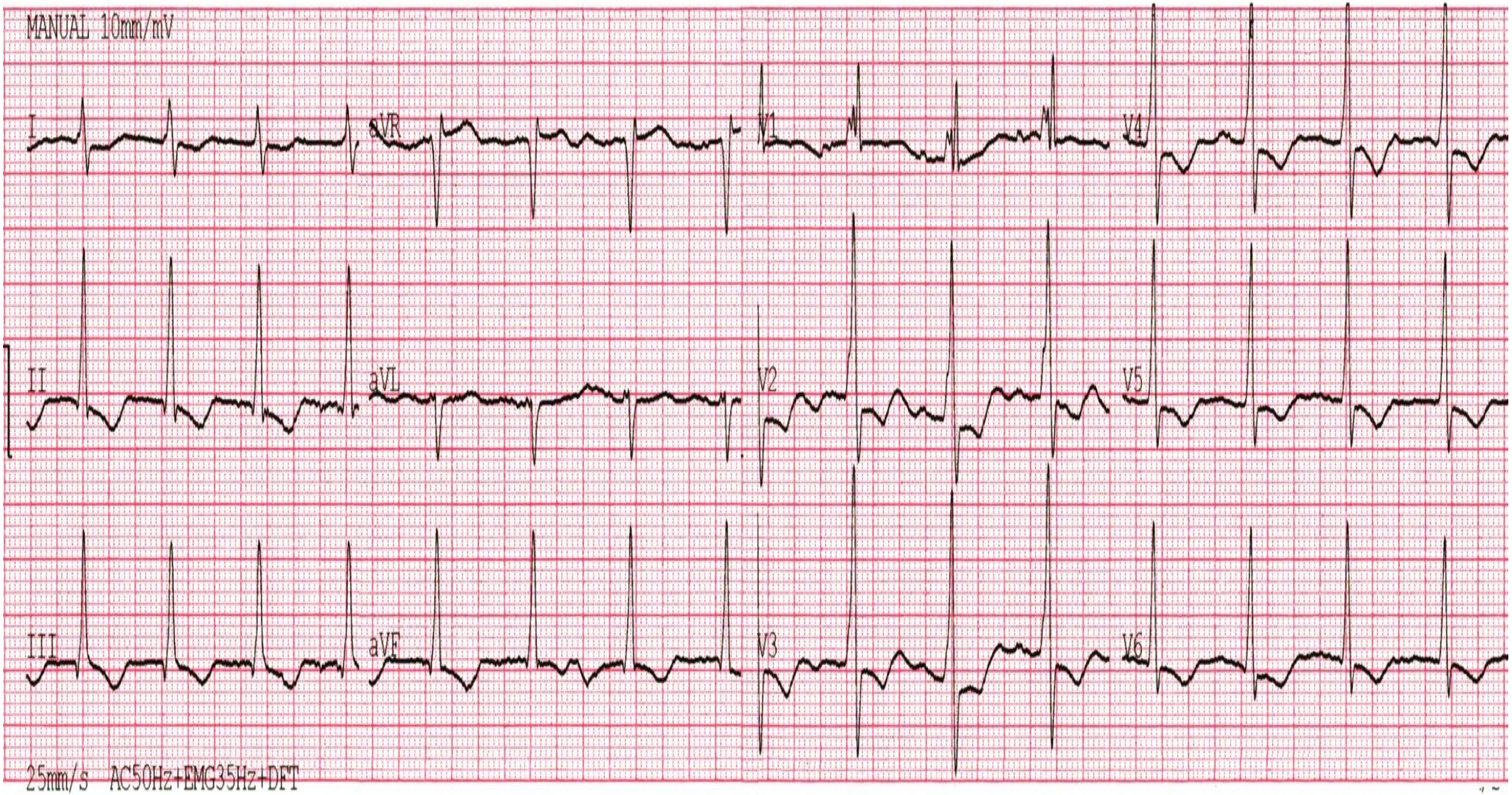
MANUAL 10mm/mV
I
aVR
V1
V4
II
aVL
V2
V5
III
aVF
V3
V6
25mm/s AC50Hz+EMG35Hz+DFT

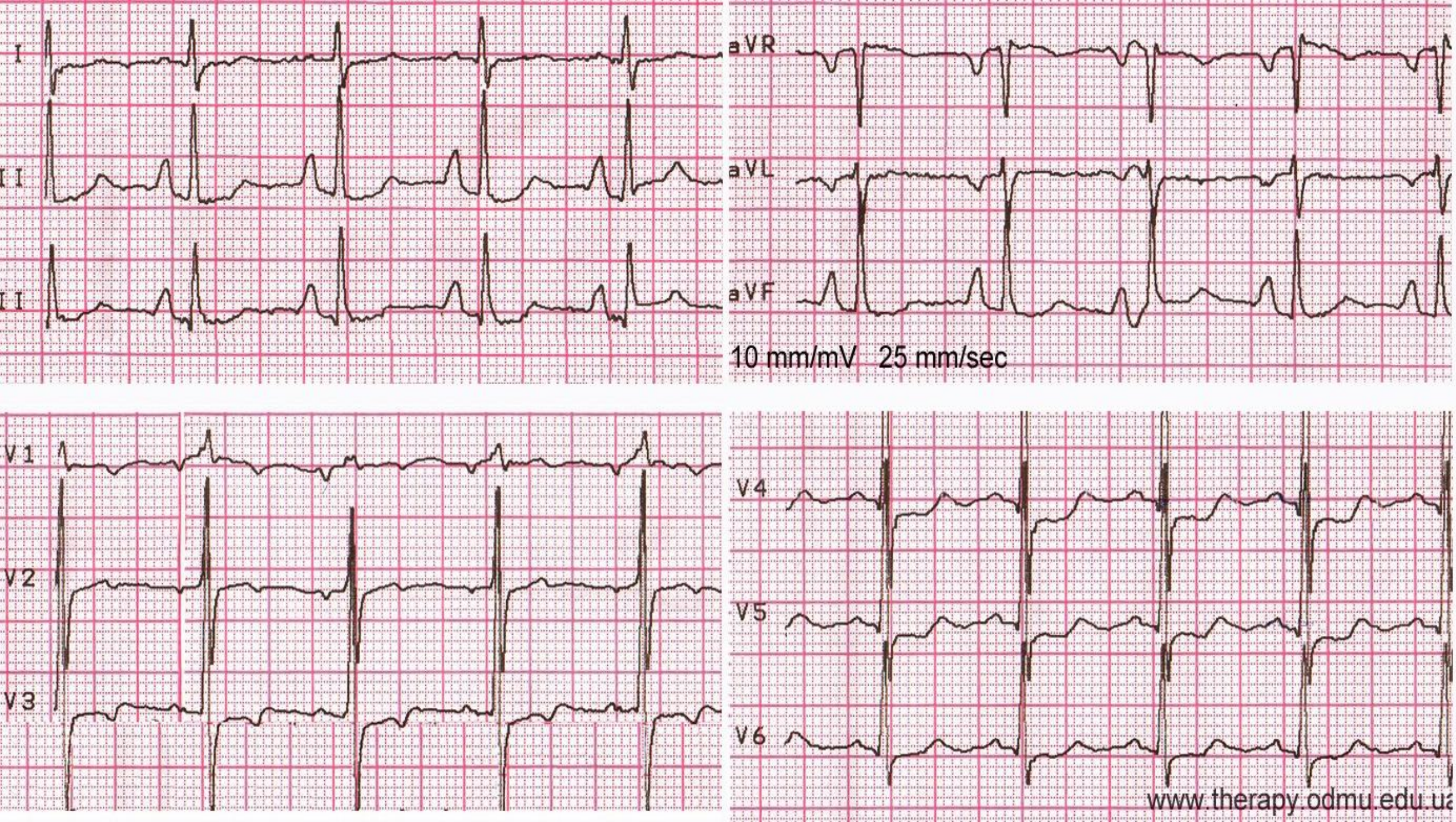
I
II
III
aVR
aVL
aVF
10 mm/mV 25 mm/sec
V1
V2
V3
V4
V5
V6
www.therapy.odmu.edu.ua

ЭКГ диагностика ишемической болезни сердца

ИБС – характеризуется недостаточным снабжением сердечной мышцы кислородом при нагрузках или даже в состоянии покоя.

В зависимости от степени кислородного голодания и его длительности могут развиваться следующие нарушения:

1) Ишемия миокарда – обратимое нарушение
2) Ишемическое повреждение – обратимое нарушение
3) Некроз миокарда – инфаркт - необратимое нарушение

ЭКГ диагностика ишемической болезни сердца

- Ишемия – проявляется изменениями зубца Т
- динамика этих изменений во времени (!)

ЭКГ диагностика ишемической болезни сердца

- Ишемическое повреждение проявляется смещением сегмента ST выше или ниже изолинии
- динамика этих изменений во времени (!)

ЭКГ диагностика ишемической болезни сердца

Депрессия ST может быть трех видов:

- **Косовосходящая депрессия ST** часто возникает на фоне тахикардии (например, при физической нагрузке) и исчезает при урежении ЧСС. Такая депрессия является вариантом нормы.
- **Косовосходящая депрессия**, переходящая в высокоамплитудные "коронарные" зубцы Т может означать острейшую стадию обширного инфаркта миокарда
- **Горизонтальная и косонисходящая депрессия ST**, глубиной ≥0,5 мм в двух и более соседних отведениях является признаком ишемии миокарда

ЭКГ диагностика ишемической болезни сердца

Косовосходящая

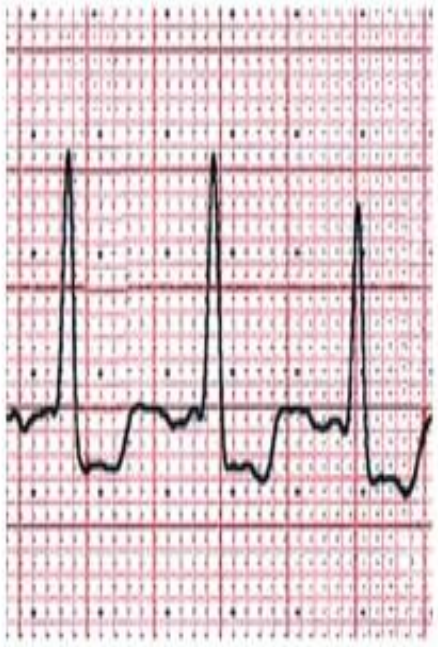

Горизонтальная

Косонисходящая

www.therapy.odmu.edu.ua

в покое

www.therapy.odmu.edu.ua

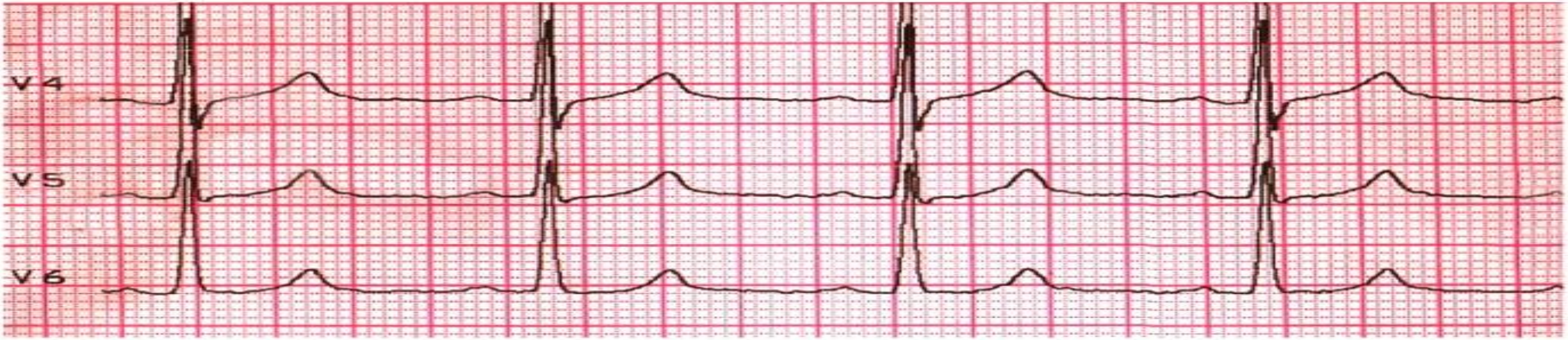

после нагрузки

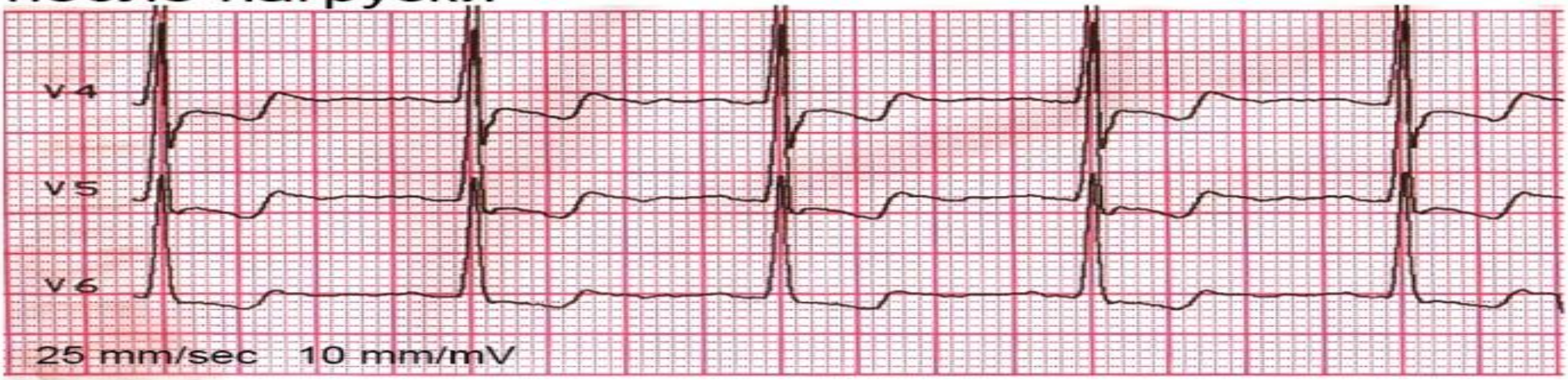

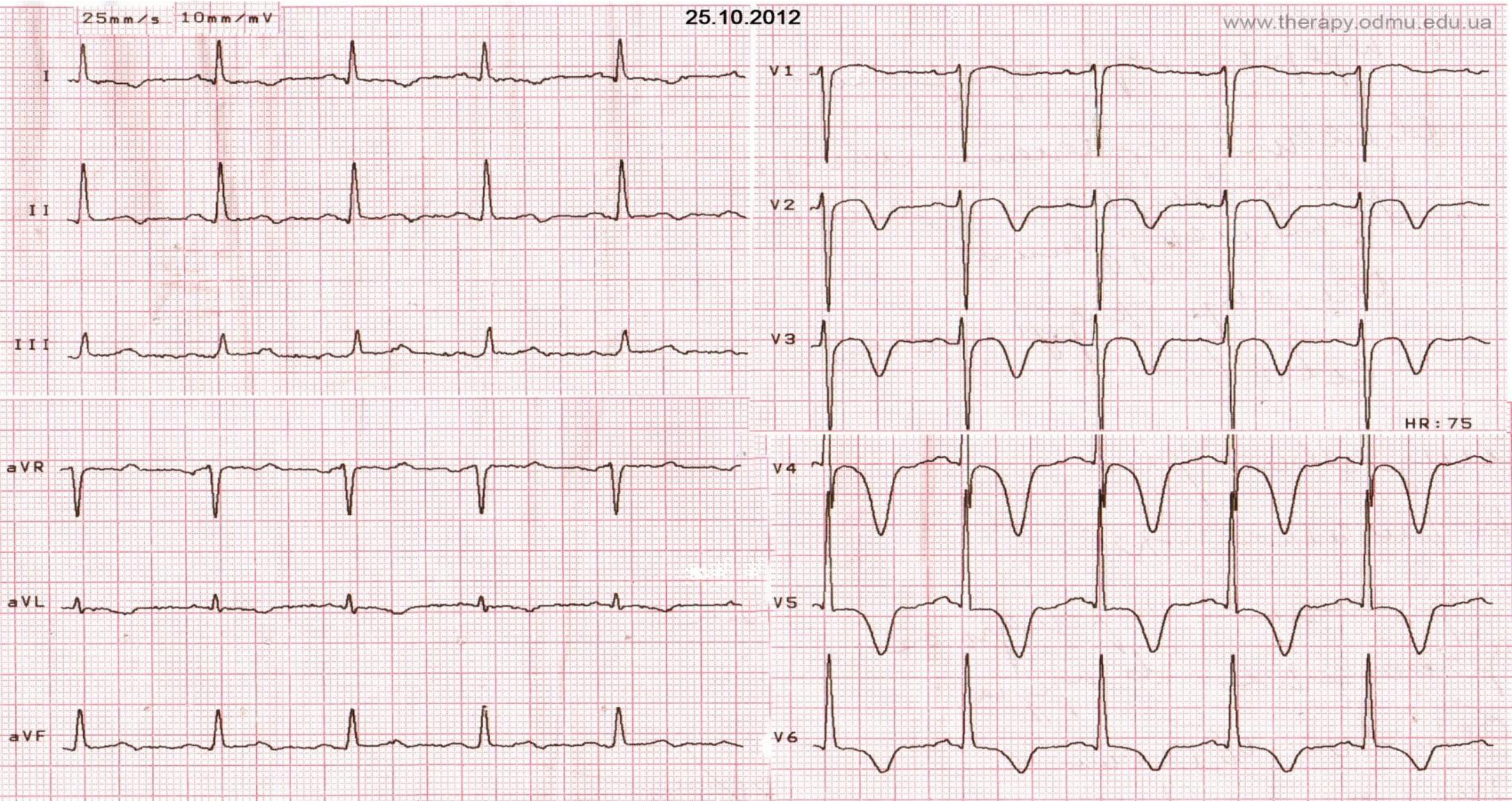
25mm/s 10mm/mV
25.10.2012
www.therapy.odmu.edu.ua
I
II
III
aVR
aVL
aVF
V1
V2
V3
V4
V5
V6
HR: 75

Синдром ранней реполяризации желудочков

- Это электрокардиографический феномен, который проявляется вогнутой элевацией ST и крючкообразной элевацией точки J;
- Элевация ST при СРРЖ очень похожа на передне-перегородочный STEMI или на перикардит.
- Чаще всего СРРЖ выявляется у молодых пациентов (до 50 лет), часто - у занимающихся спортом.

Синдром ранней реполяризации желудочков

- Считается, что причина СРРЖ - повышенная парасимпатическая активность.
- Проба с физической нагрузкой чаще всего приводит к исчезновению признаков СРРЖ на фоне повышения ЧСС.
- У пациентов старше 50 лет изменения ST скорее всего связаны с ишемией, а не с СРРЖ; у пациентов старше 70 лет СРРЖ практически не встречается.

ЭКГ критерии СРРЖ

- Наличие вогнутой элевации ST в грудных отведениях V2-V5 до 2 мм, в отведениях от конечностей до 0,5 мм.
- Отсутствие при этом реципроктной депрессии ST в "зеркальных" отведениях.
- Элевация точки J, повление небольшого зубца в точке J (т.н. "зубца J").
- Обнаруженная элевация ST не меняется со временем: она присутствует на архивных ЭКГ и не меняется при повторении ЭКГ через 15-30-60 минут.
- Элевация ST уменьшается при повышении частоты сердечных сокращений (например, во время нагрузки).

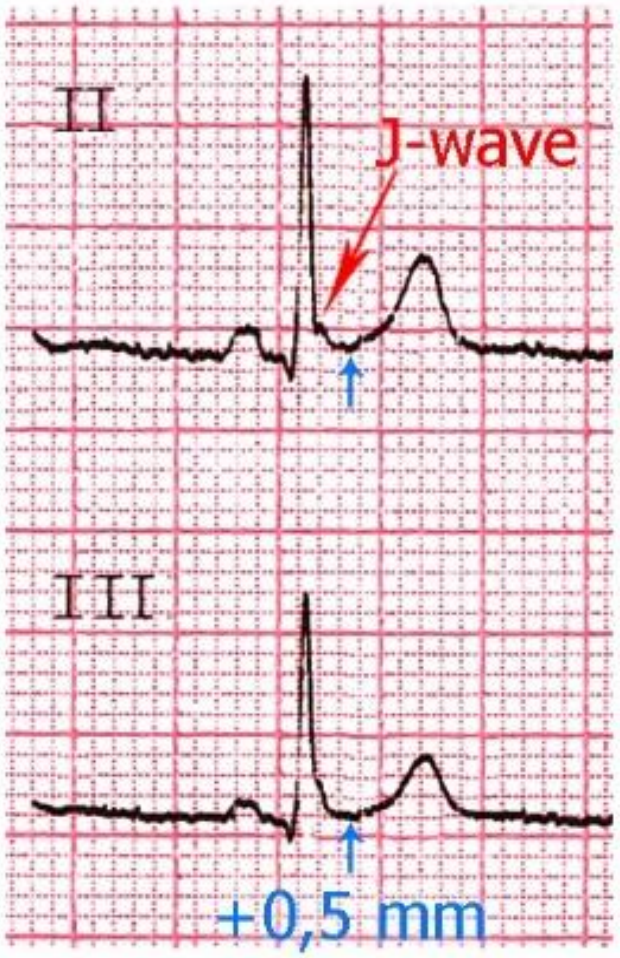

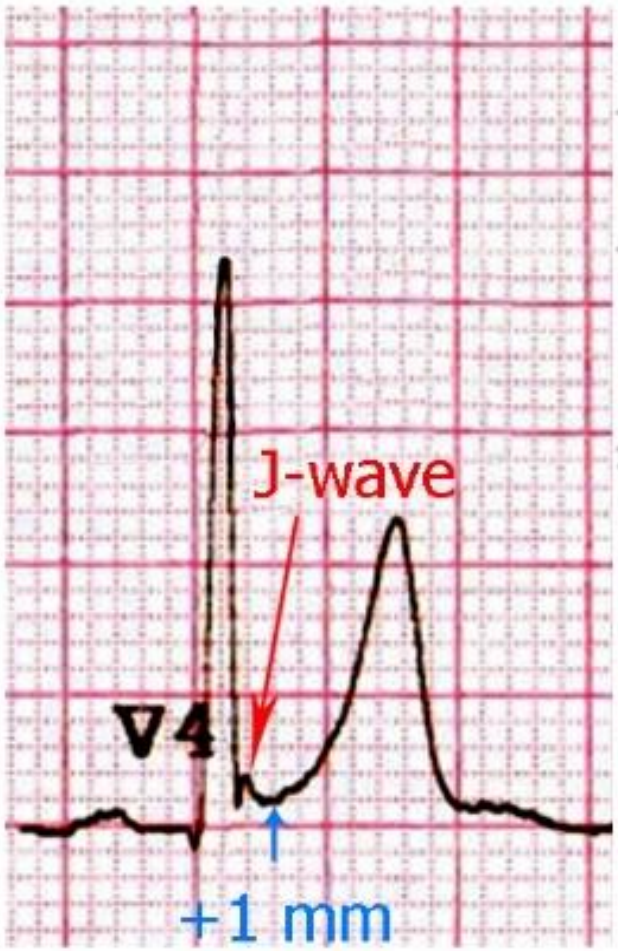

www.therapy.odmu.edu.ua

Синдром ранней реполяризации желудочков

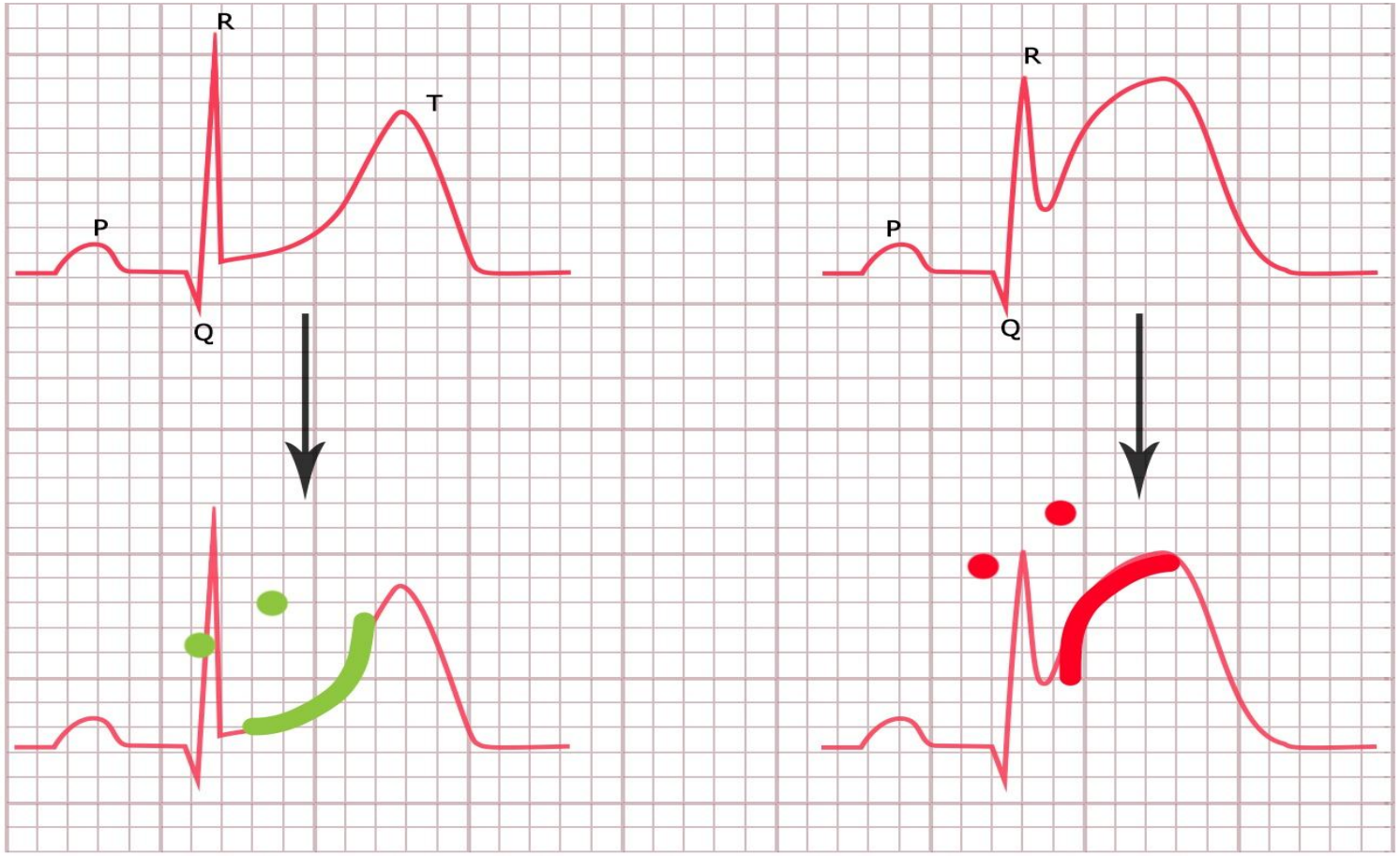

www.therapy.odmu.edu.ua

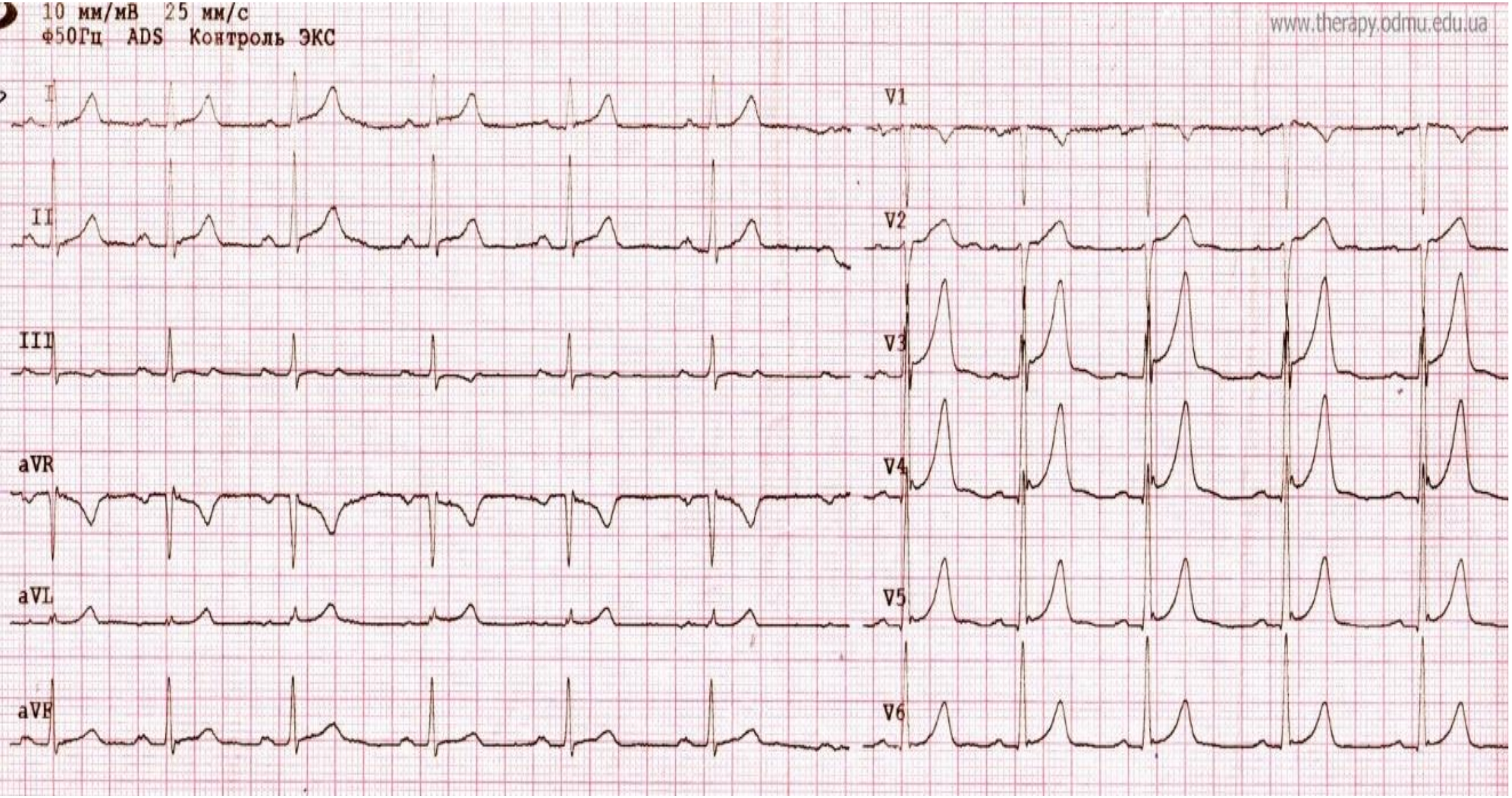
10 мм/мВ 25 мм/с
ф50Гц ADS Контроль ЭКС
www.therapy.odmu.edu.ua
I
II
III
aVR
aVL
aVF
V1
V2
V3
V4
V5
V6

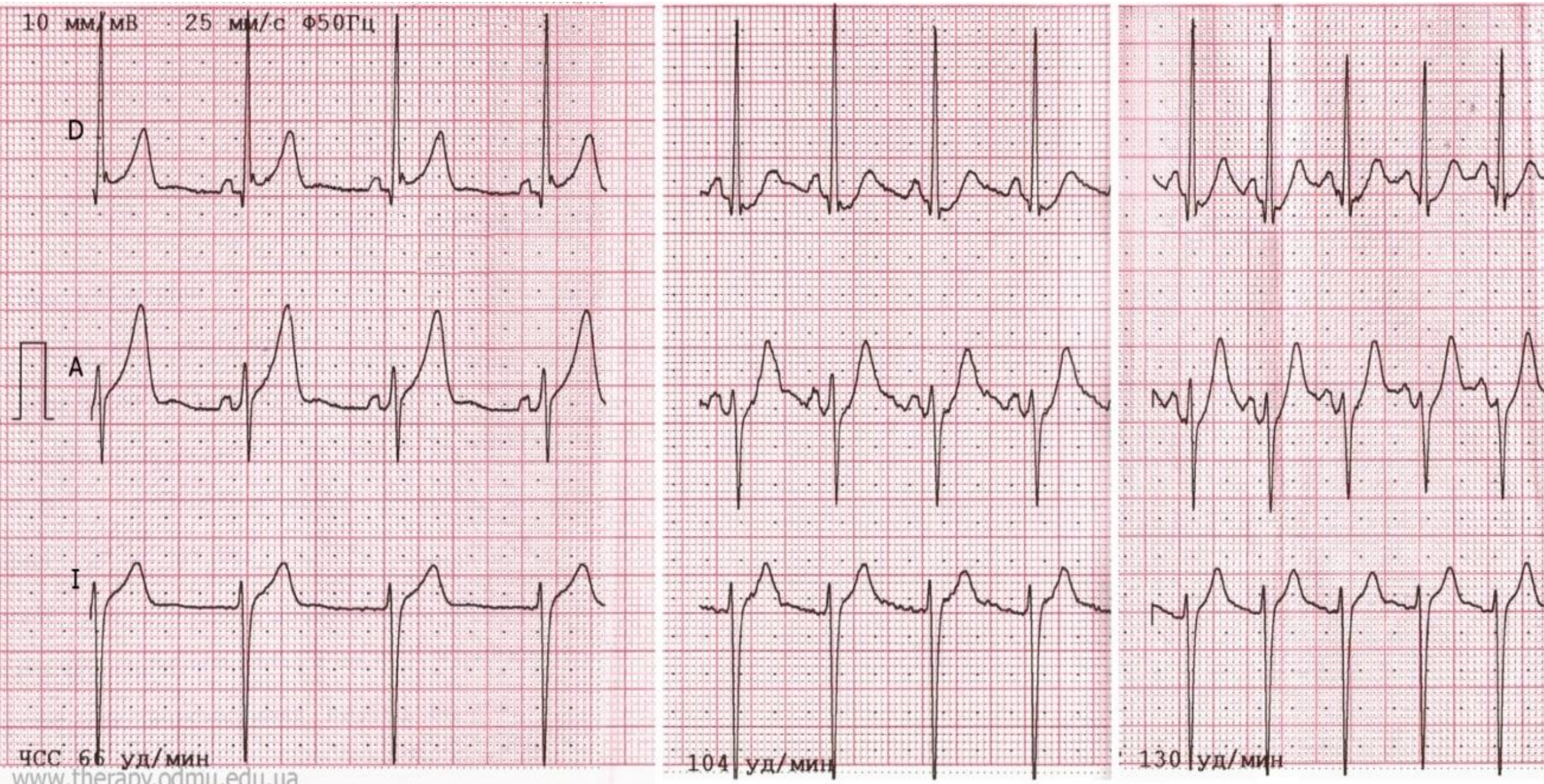

www.therapy.odmu.edu.ua

ЭКГ диагностика инфаркта миокарда

<u>В своем развитии ИМ проходит 4 стадии:</u>

1. Острейшая стадия или стадия повреждения
2. Острая стадия
3. Подострая стадия
4. Стадия рубца

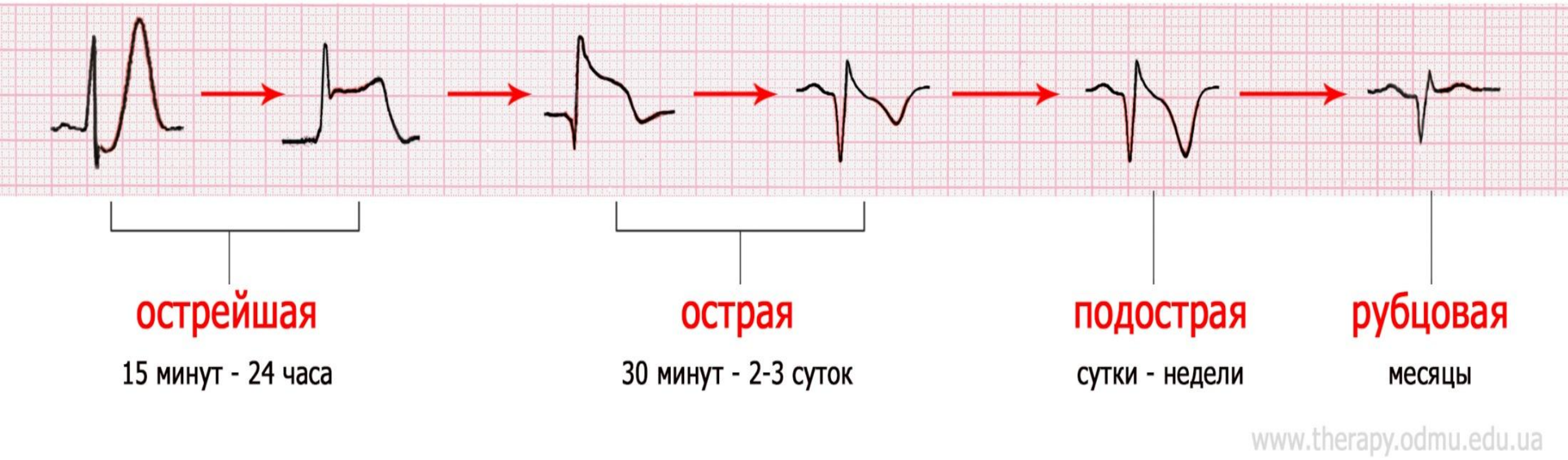

- От 15 минут до 24 часов.
- Проявляется депрессией ST которая быстро, в течение 15-30 минут переходит в элевацию ST; или же элевация ST развивается сразу, без депрессии.
- Также появляются т.н. "коронарные" зубцы T - высокие, симметричные, часто превышающие зубец R, которые сливаются с приподнятым сегментом ST и образуют типичную "инфарктную" ЭКГ.

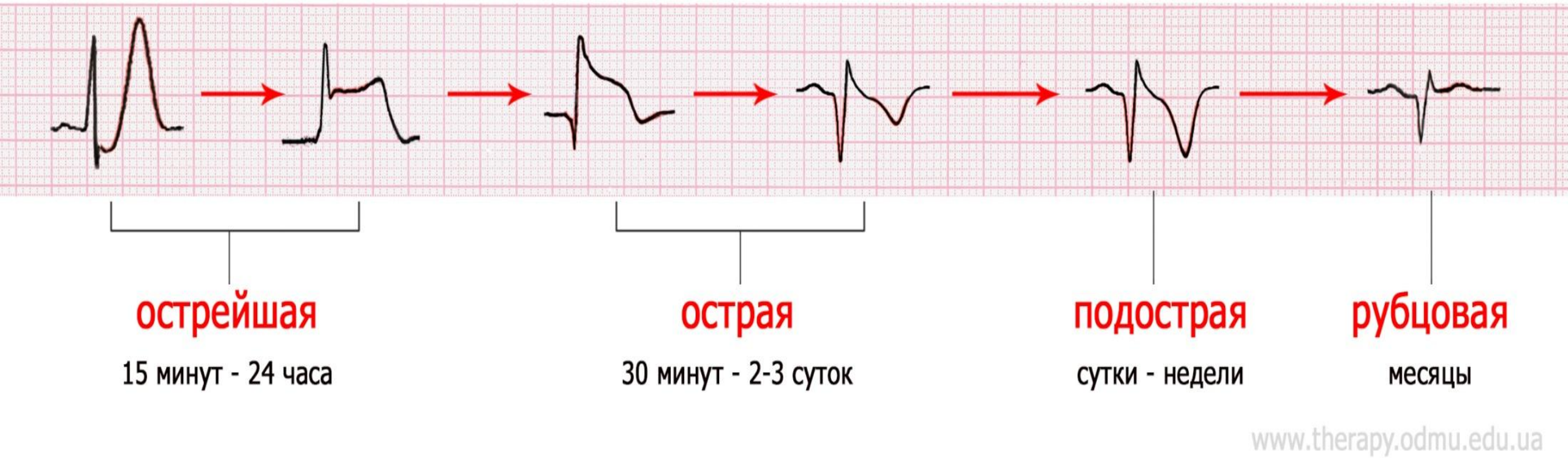

- От 30 минут до 2-3 суток (редко - до 2 недель).
- Началом острой стадии считается появление сначала небольшого **зубца Q или комплексом QS** (признак некроза), который углубляется по мере увеличения толщины мертвого миокарда. При этом сегмент ST начинает постепенно опускаться обратно на изолинию.
- Зубец T становится отрицательным по мере снижения сегмента ST.

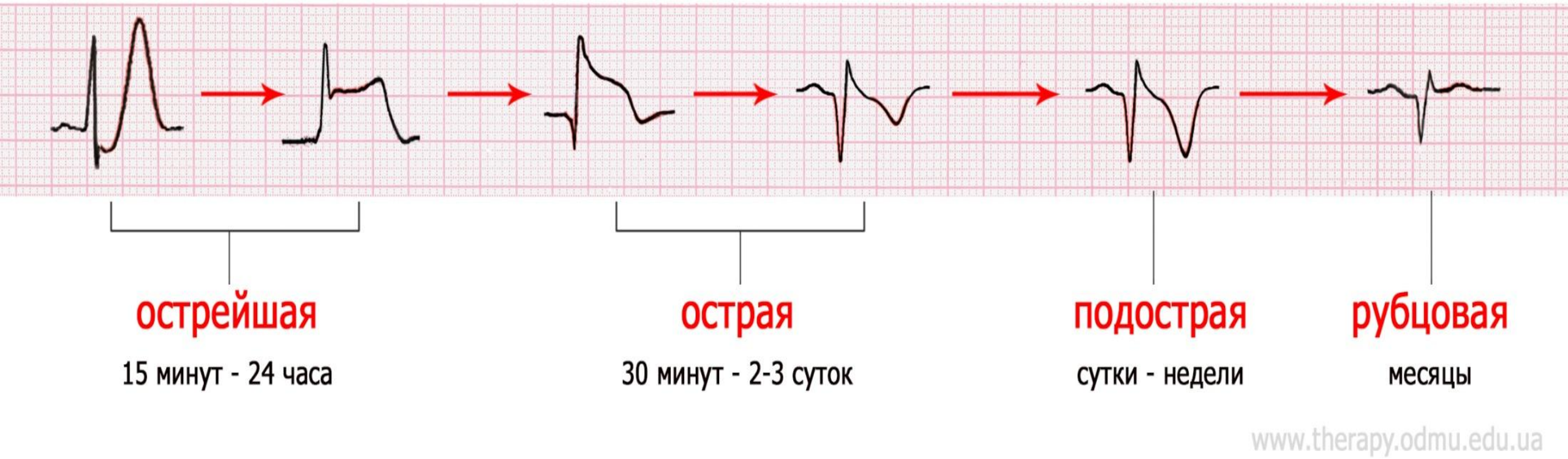

- От нескольких суток до нескольких недель
- ЭКГ-критерием начала этой стадии считается возвращение ST на изолинию и продолжается эта фаза пока продолжает углубляться отрицательный зубец Т.
- Иногда элевация ST не возвращается на изолинию: обычно у таких больных комплекс QRS имеет форму QS, что говорит о полной гибели пораженного участка миокарда. Это типичная картина развития аневризмы левого желудочка.

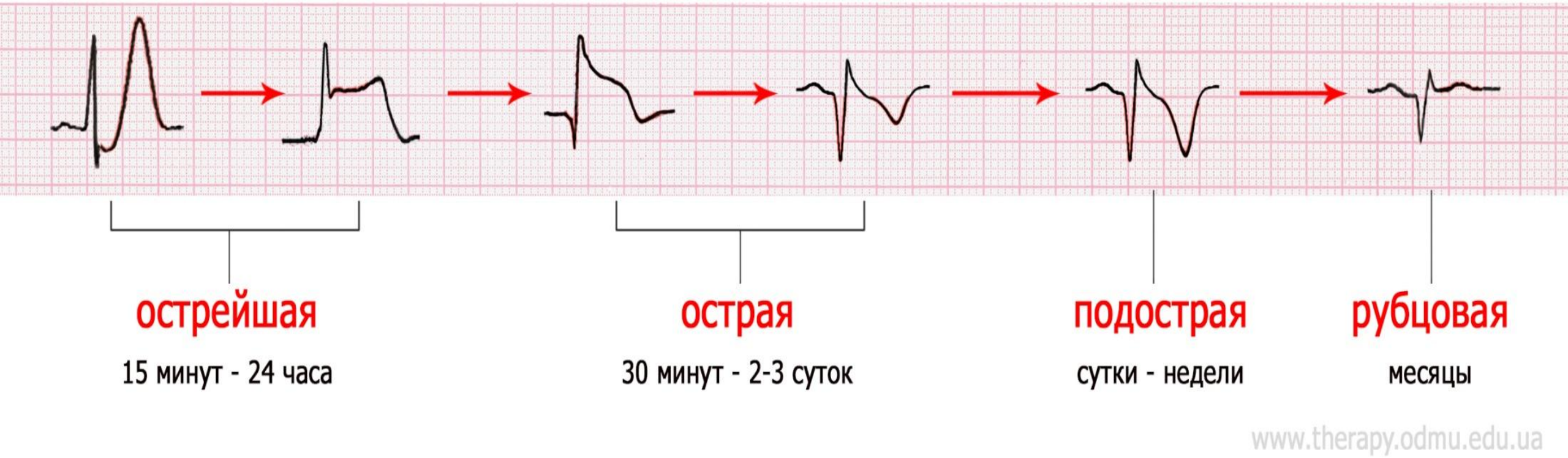

- От нескольких недель до года и более
- Зубец T, максимально глубокий после подострой стадии, начинает возвращаться к изолинии. У некоторых больных через многие месяцы он может стать позитивным.
- Зубец Q обычно сохраняется в течение всей жизни больного, однако он может стать менее глубоким. Также в затронутых отведениях может появляться исчезнувший при инфаркте зубец R, и комплекс приобретает форму Qr, а иногда qrS

Локализация ИМ	Характерные ЭКГ отведения
Переднеперегородочный	V_1, V_2, V_3
Верхушечный	V_3, V_4, V_5
Боковой	V_5, V_6
Переднеперегородочный, верхушечный и боковой ИМ, или распространенный передний ИМ	I, II, aVL, $V_1, V_2, V_3, V_4, V_5, V_6$
Нижний (заднедиафрагмальный)	II, III, aVF, D (по Нэбу)
Заднебазальный (задний)	реципрокные изменения в V_1, V_2, прямые признаки в отведениях V_7, V_8, V_9, D (по Нэбу)
ИМ высоких (базальных) переднебоковых отделов левого желудочка	aVL, высокие V_1, V_2, V_3 (на 2 межреберья выше)
ИМ правого желудочка	правые V_3, V_4, V_5, V_6

Опасные нарушения на ЭКГ

- Острый ИМ или подозрение на него
- Регистрации ишемии миокарда и ишемического повреждения, которые не отмечались на предыдущих ЭКГ

- При регистрации указанных нарушений медсестра должна оставить больного на кушетке, вызвать врача , а при его отсутствии – дежурного врача-реаниматолога больницы, дежурного врача поликлиники или, при отсутствии врача в медпункте – скорую медицинскую помощь по телефону 03 или 112
- Медсестра должна протоколировать все свои действия с точным указанием времени(до минут) и дождаться прибытия врача

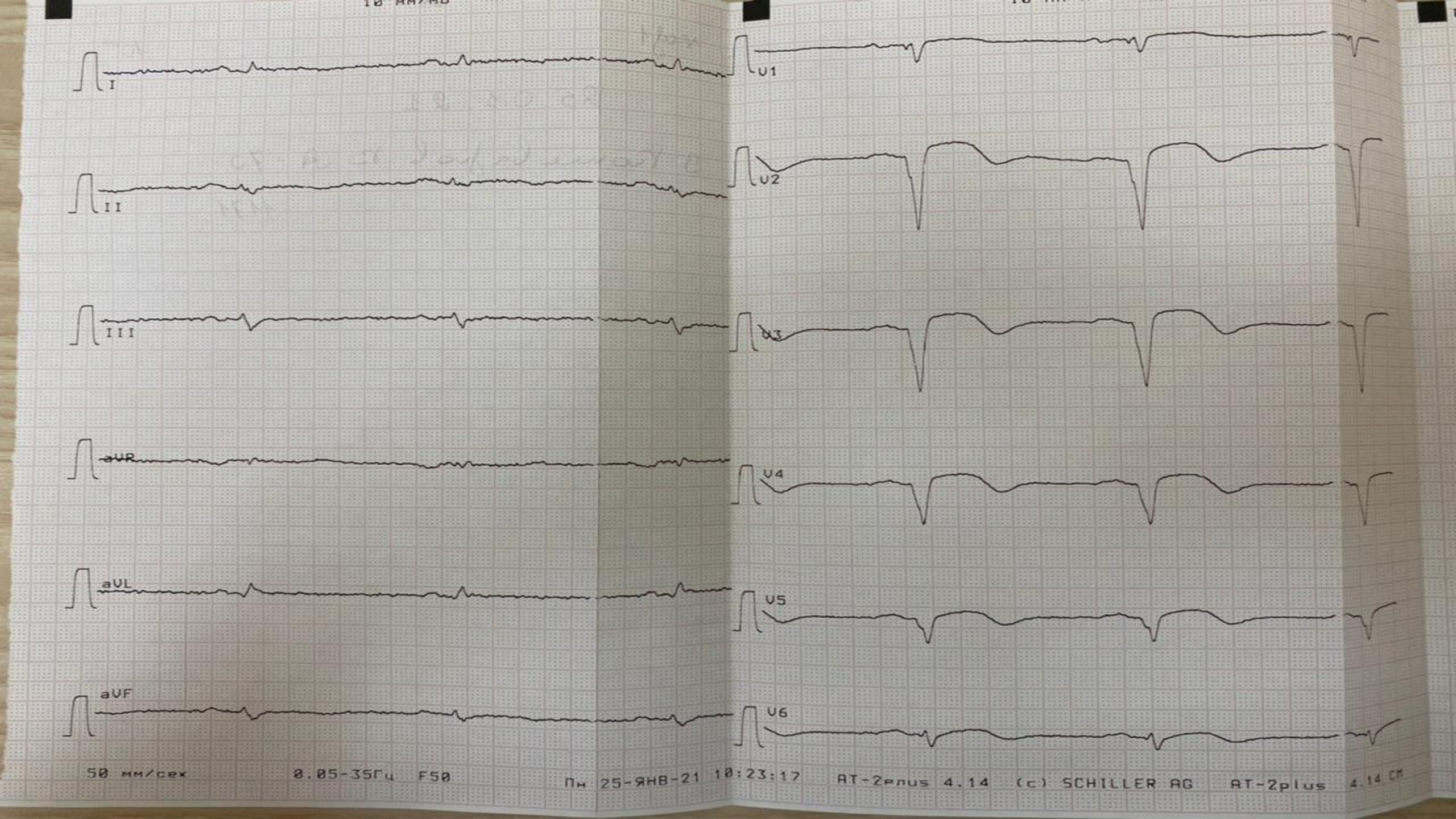
10 мм/мВ
I
II
III
aVR
aVL
aVF
V1
V2
V3
V4
V5
V6
50 мм/сек
0.05-35Гц F50
Пн 25-ЯНВ-21 10:23:17
AT-2plus 4.14 (c) SCHILLER AG
AT-2plus 4.14 CM

ЭК12Т-01-'Р-Д' 01.01.21 04:00

[redacted]

I

II

III

aVR

aVL

aVF

10 мм/мВ 50 мм/с ФИЛЬТР: ДРФ+ТРМ

10 мм/мВ 50 мм/с ФИЛЬТР: ДРФ+ТРМ