

Пациент Г. 57 л

Диагноз: ИБС: ОКС без подъема сегмента ST

Выполнена коронарография:

Тип кровоснабжения: левый

Ствол левой коронарной артерии: без видимых изменений.

Передняя межжелудочковая ветвь: без гемодинамически значимых стенозов.

Диагональная ветвь: без гемодинамически значимых стенозов.

Огибающая ветвь: без гемодинамически значимых стенозов

Ветвь тупого края: в пр/3 стеноз 60%, на границе пр/3 и ср/3 окклюзия

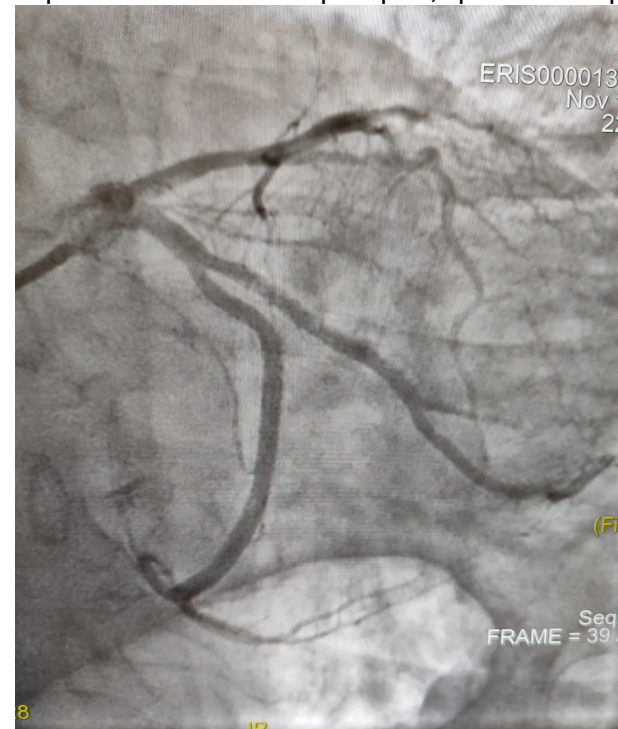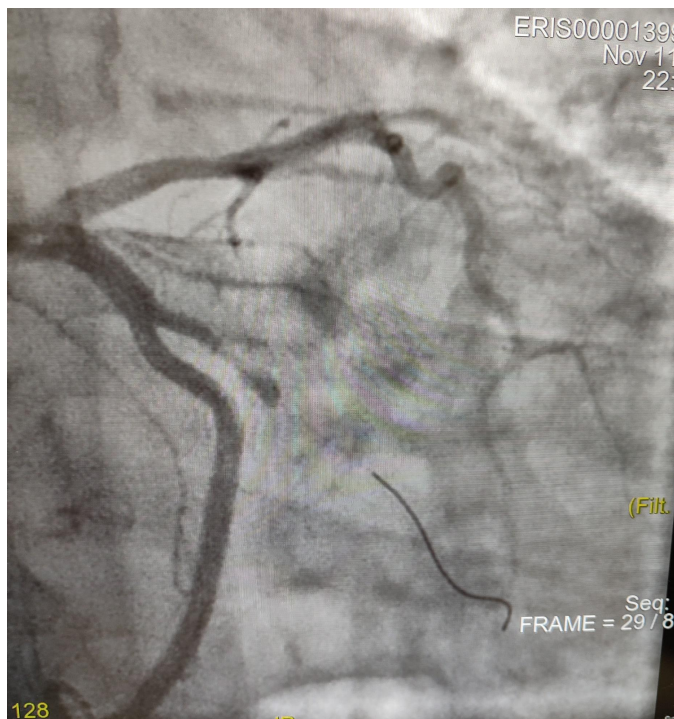Правая коронарная артерия: в пр/3 неровности контуров, стеноз в с/3 до 50%.

После совместного консилиума врачей кабинета РХМДиЛ и ОРИТ(кардио) принято решение о ЧКВ ВТК.

ЧКВ: механическая реканализация, баллонная ангиопластика и стентирование ветви тупого края

В устье ЛКА установлен гайд-катетер. Механическая реканализация, коронарный проводник проведен в дистальный отдел ВТК. Ангиопластика в пр/3, с/3 ОВ баллоном.

В зону остаточных стенозов ОВ имплантирован стент Flexinnium 2,75x28мм. При контрольной КАГ - стент раскрыт, кровоток в артерии TIMI 3.



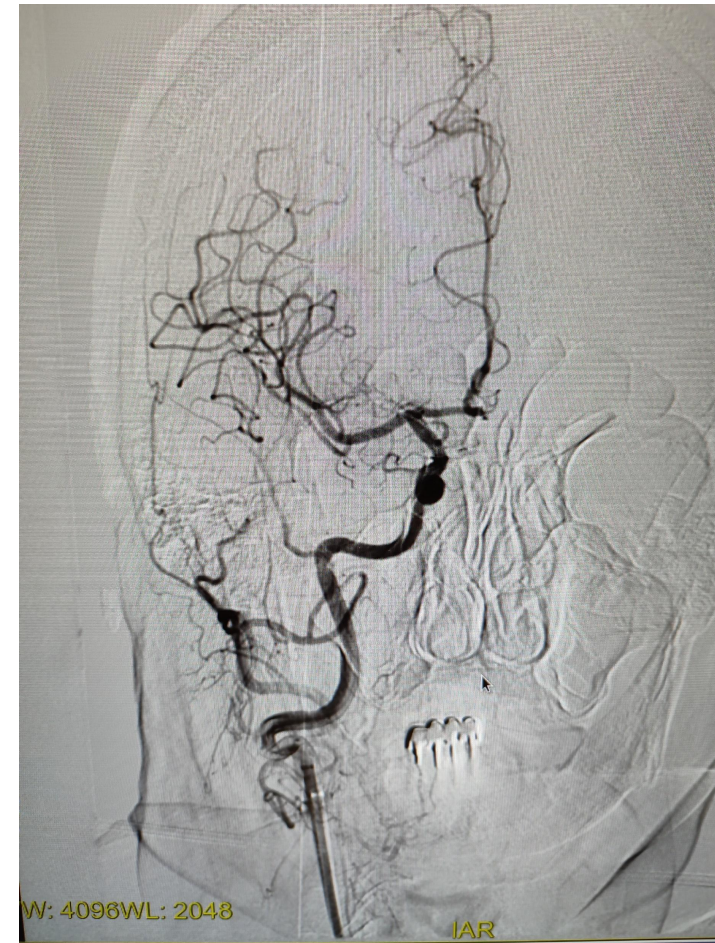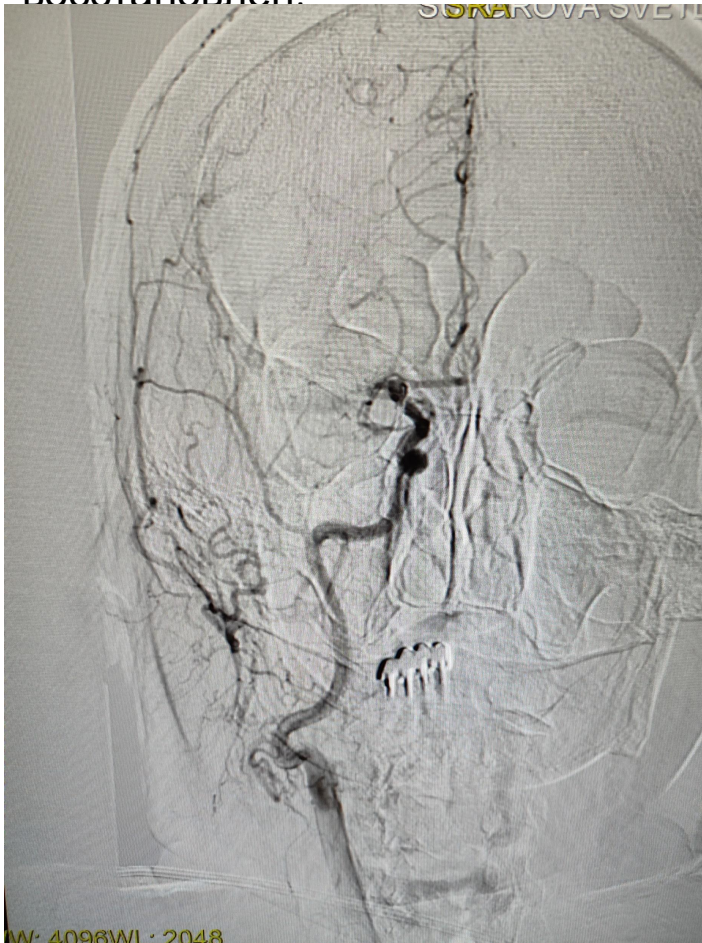Пациентка С. 72 г

Диагноз: ЦВБ. Инфаркт мозга, синдром правой средней мозговой артерии от 09.11.2021.

Фон: гипертоническая болезнь 3 ст

Выполнена БЦА, Эндоваскулярная тромбэкстракция из М1 сегмента среднемозговой артерии справа.

На нейро-проводнике к М1 сегменту среднемозговой артерии справа проведен комплекс катетеров микрокатетер МАХ и аспирационный катетер. Выполнена вакуумная тромбэкстракция. При контрольной АГ - хороший ангиографический результат, антеградный кровоток по среднемозговой артерии восстановлен.



Пациентка Б. 35л

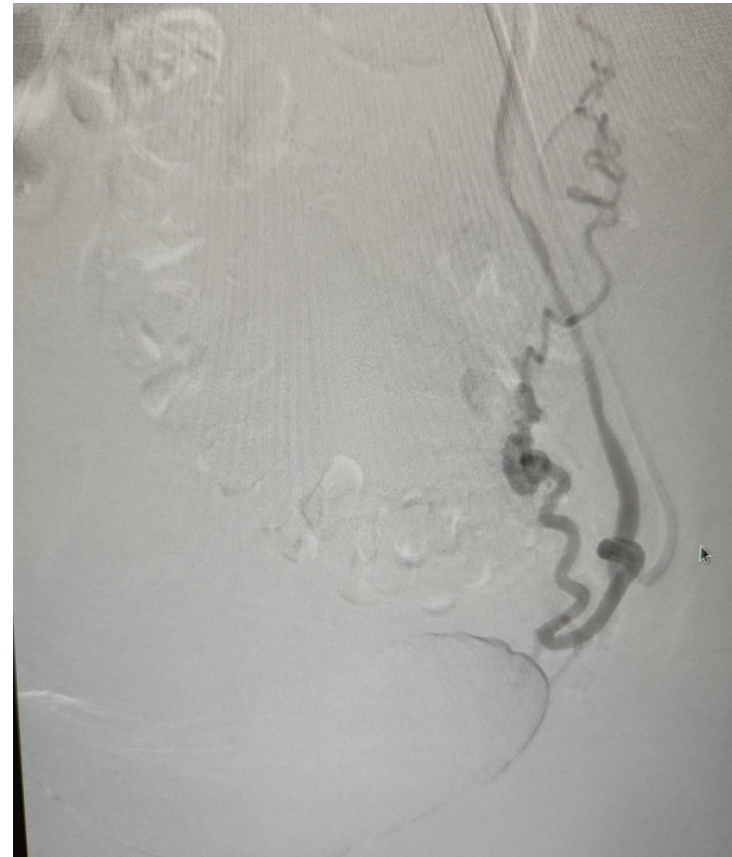
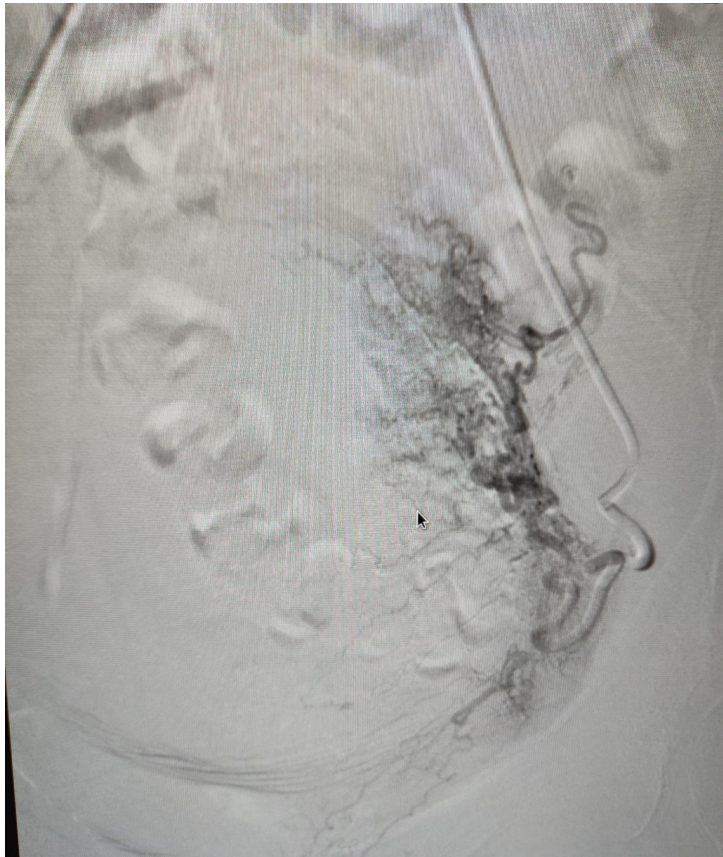Диагноз :Образование шейки матки

Миома матки. Рождающийся субмукозный миоматозный узел

Выполнена ангиография, эмболизация маточных артерий.

Под местной анестезией выполнена пункция правой бедренной артерии. Катетер pigtail установлен в брюшной отдел аорты, выполнена ангиография артерий таза.

Катетером UFE последовательно селективно катетеризированы левая и правая маточные артерии, выполнена эмболизация микросферами с размером частиц 500-700мкм. Достигнуты конечные точки эмболизации.



Пациентка Н. 77 л

Диагноз:

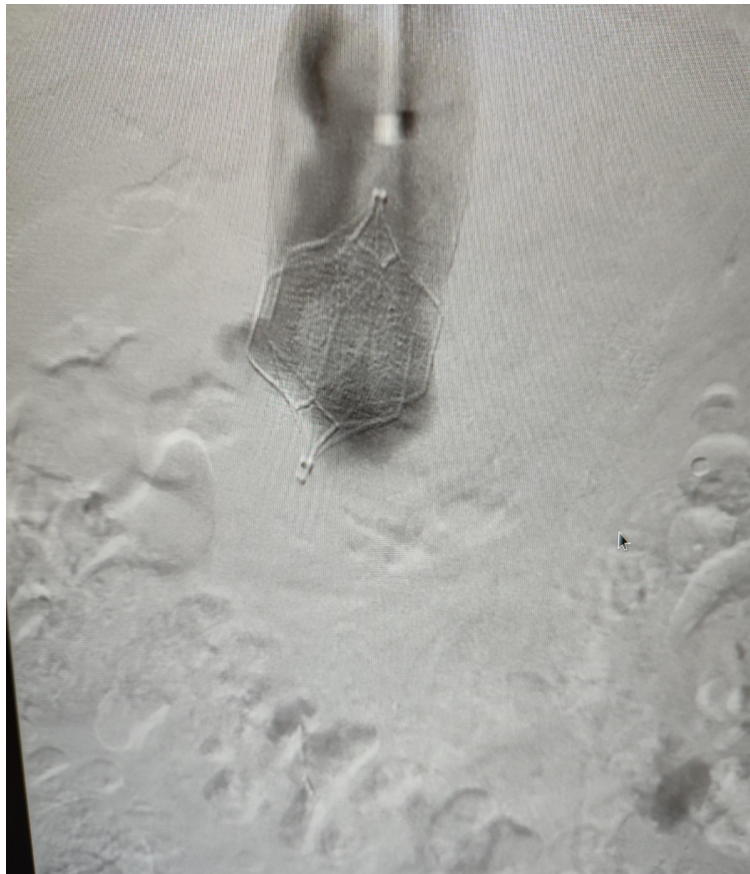
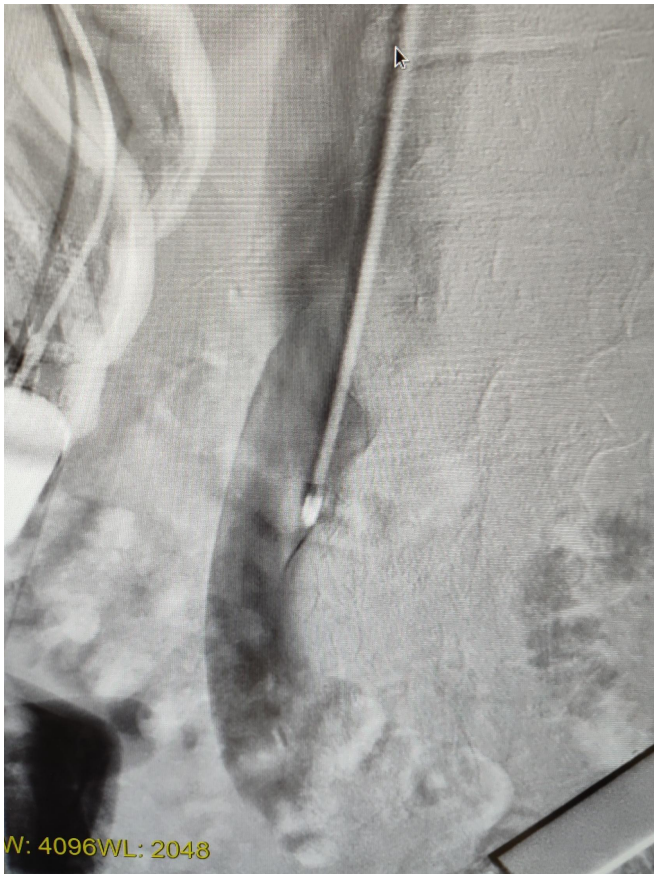Тромбоз правой подколенной вены с флотацией

ИБС. Стенокардия 2 ФК. Фон: Гипертоническая болезнь 3 ст, 3 ст, риск 4. Хронический эрозивный гастрит.

Бронхиальная астма, средне-тяжелого течения, контролируемая. Сахарный диабет 2 типа.

Диабетическая ангиопатия, полинейропатия.

Выполнена флебография, имплантация кава-фильтра



Пациентка С. 74г

Диагноз: Атеросклероз артерий конечностей. Стеноз ПБА 80% слева.

Хроническая ишемия левой н/конечности 2б ст. Состояние после механической реканализации,

ТЛБАП ПБА слева (12.03.2021). Гипертоническая болезнь III ст. риск ССО 4.

ИБС. Атеросклеротический кардиосклероз. Хронический гастродуоденит.

Артериография н/к: Окклюзия подколенной артерии в в\3 слева.

Выполнена баллонная ангиопластика поверхностной бедренной артерии в н/3, подколенной артерии в в/3 слева.

