# Образцы гистологических препаратов.

# ЖЕЛЕЗИСТЫЙ ЭПИТЕЛИЙ

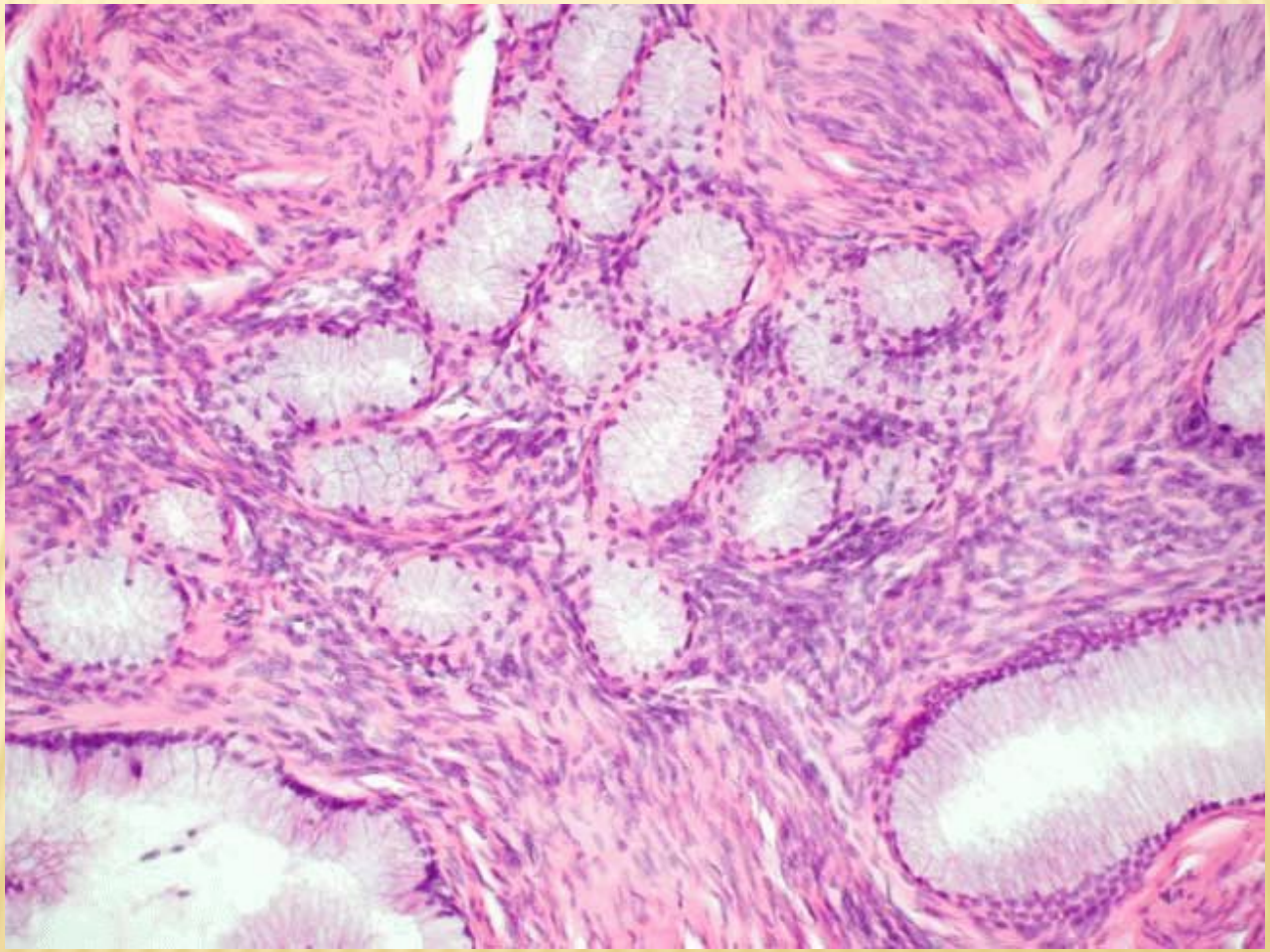

# ЦИЛИНДРИЧЕСКИЙ ЭПИТЕЛИЙ.

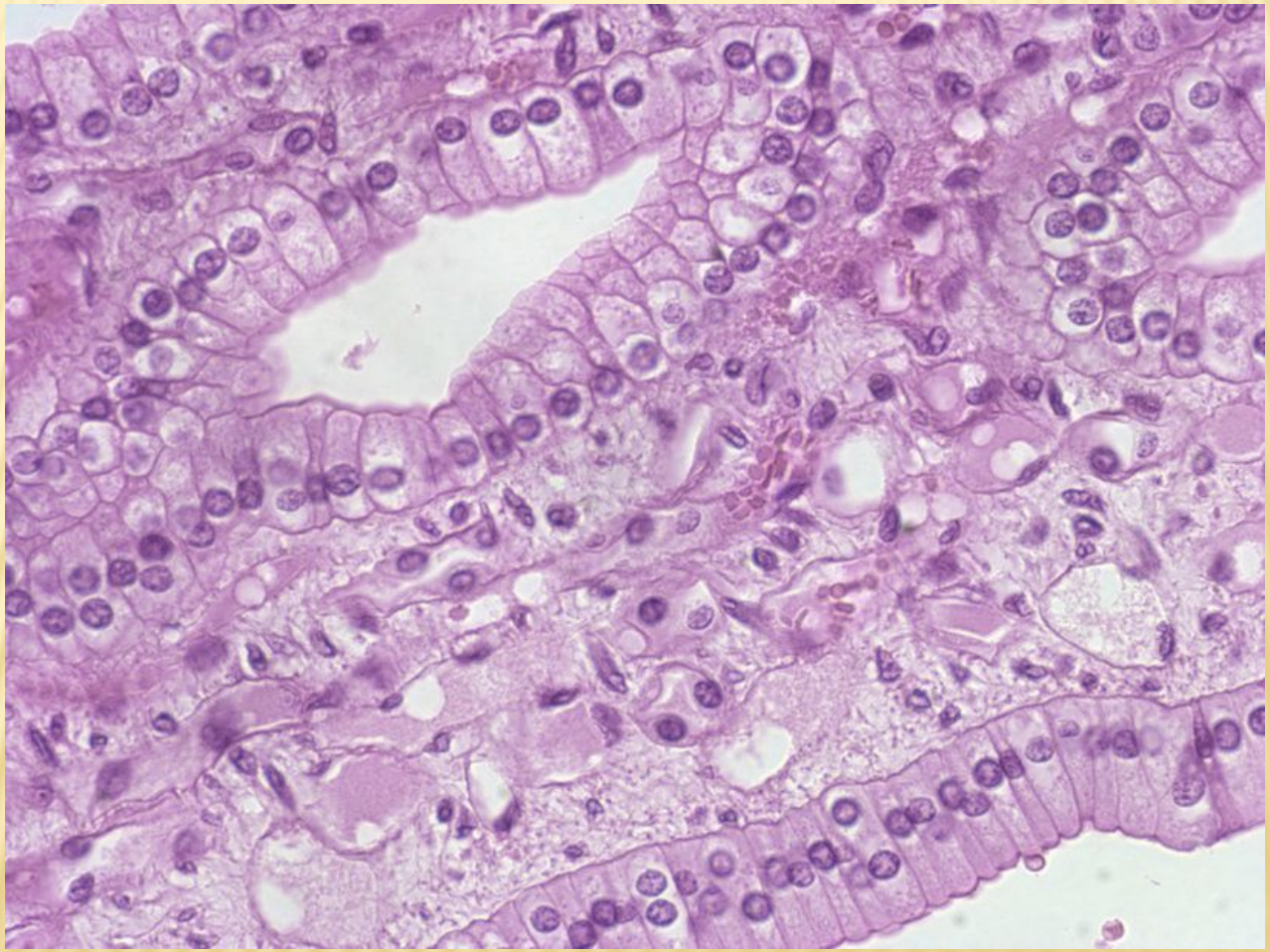

**МНОГОСЛОЙНЫЙ ПЛОСКИЙ НЕОРОГОВЕВАЮЩИЙ ЭПИТЕЛИЙ**

*Окраска гематоксилин-эозином*1 - базальный слой
2 - промежуточный (шиповатый) слой
3 - поверхностный слой

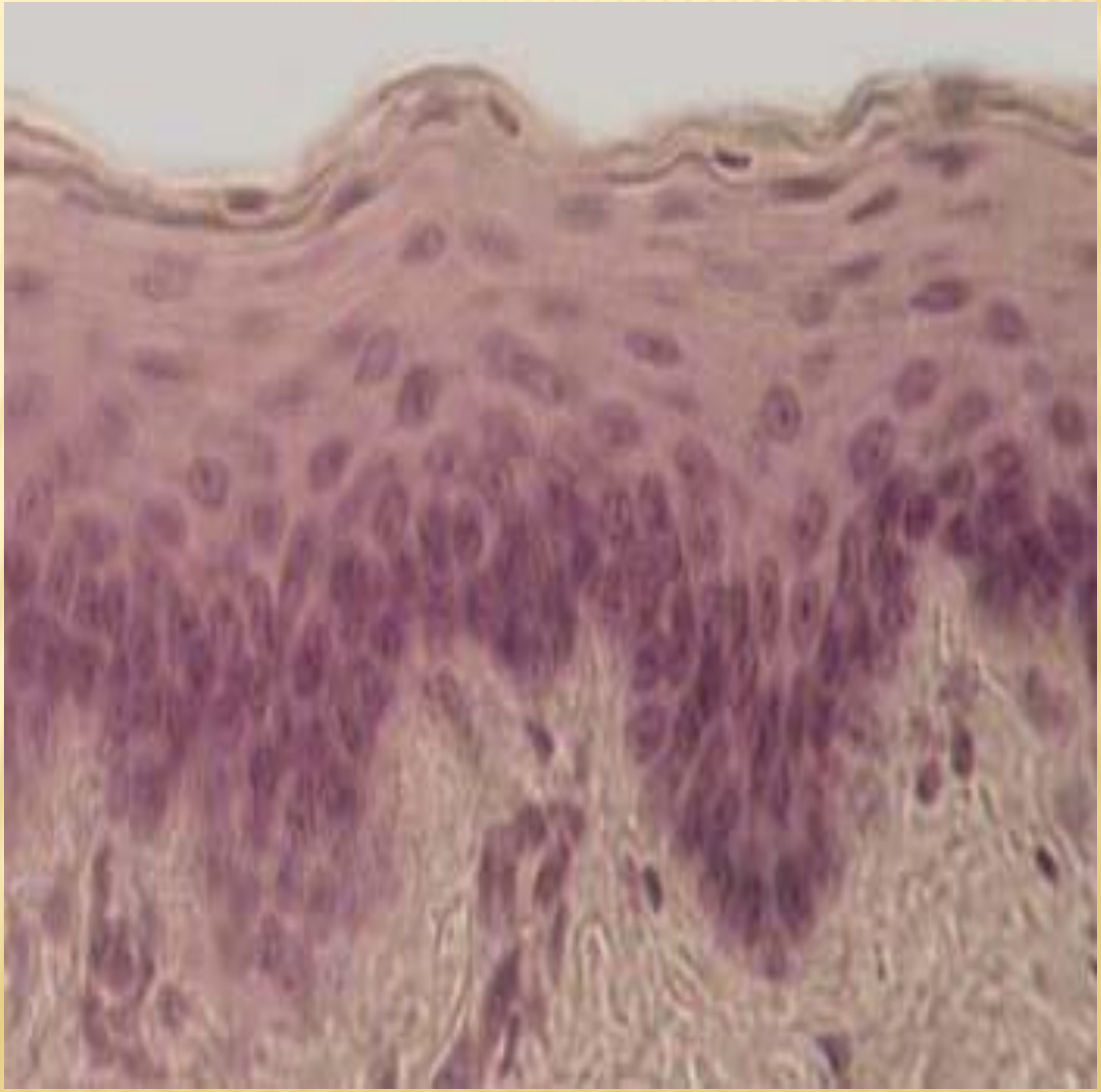

- МНОГОСЛОЙНЫЙ ПЛОСКИЙ ОРОГОВЕВАЮЩИЙ ЭПИТЕЛИЙ (ЭПИДЕРМИС)
- Окраска гематоксилин-эозином
- 1 - базальный слой
- 2 - шиповатый слой
- 3 - зернистый слой
- 4 - блестящий слой
- 5 - роговой слой

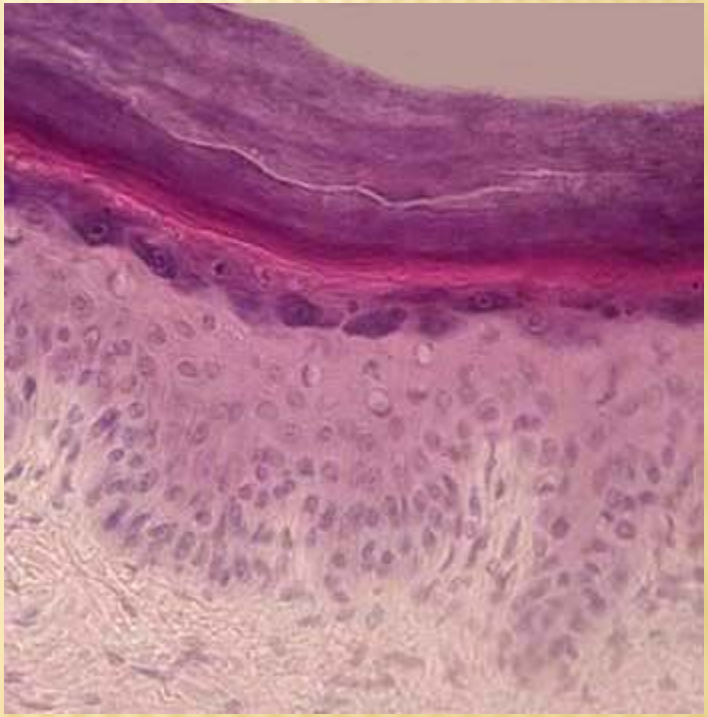

**Кожа с волосом (продольный разрез).**
1-эпидермис, 2-дерма, 3-стержень волоса, 4-корень волоса, 5-наружное волосяное влагалище, 6-сальные железы, 7-волосяной фолликул.

**Skin with hair (longitudinal section).**
1-epidermis, 2-dermis, 3-hair shaft, 4-hair root, 5-external root sheath, 6-sebaceous glands, 7-hair follicle.

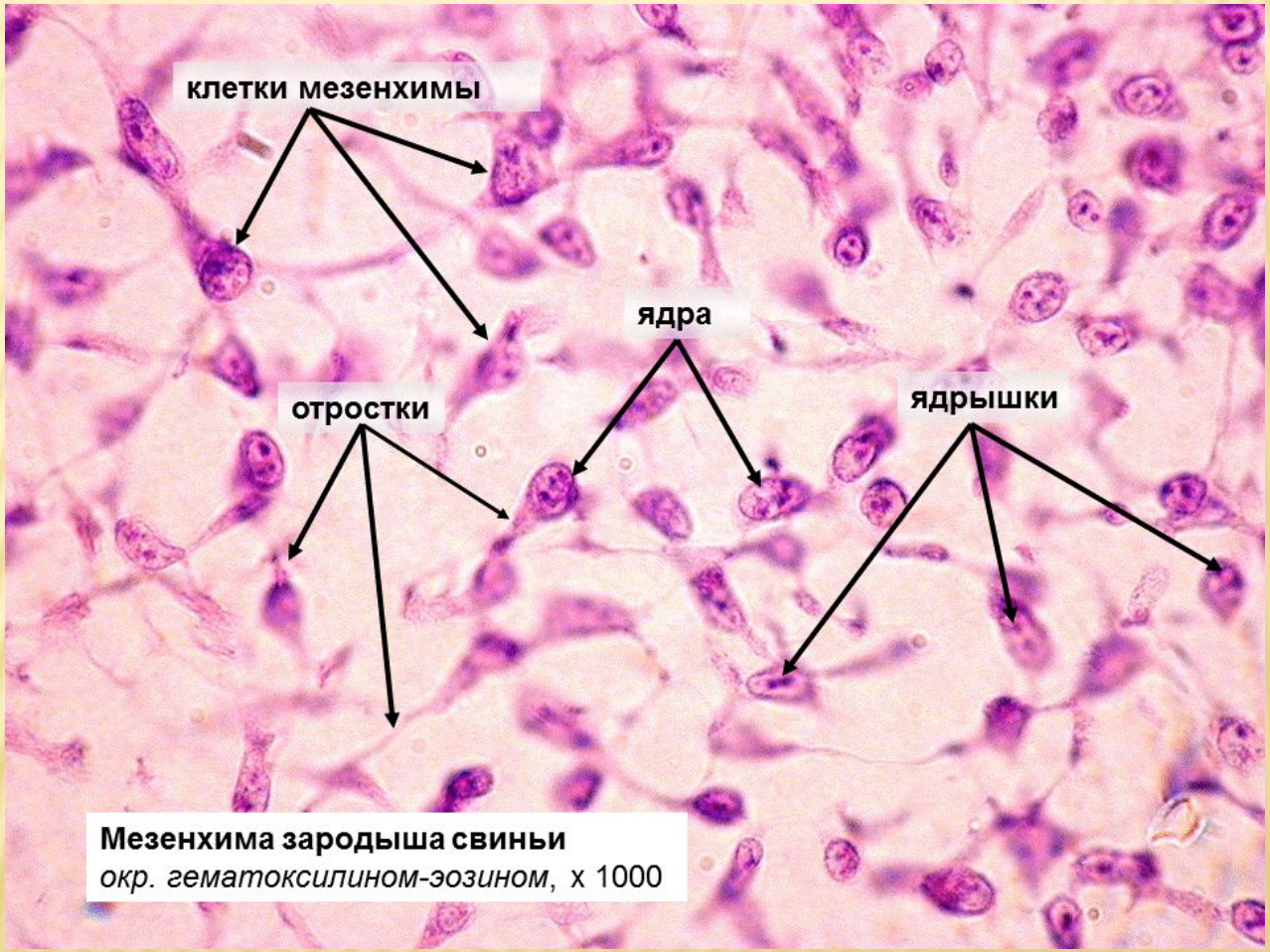


**Мезенхима зародыша свиньи**
*окр. гематоксилином-эозином*, х 1000

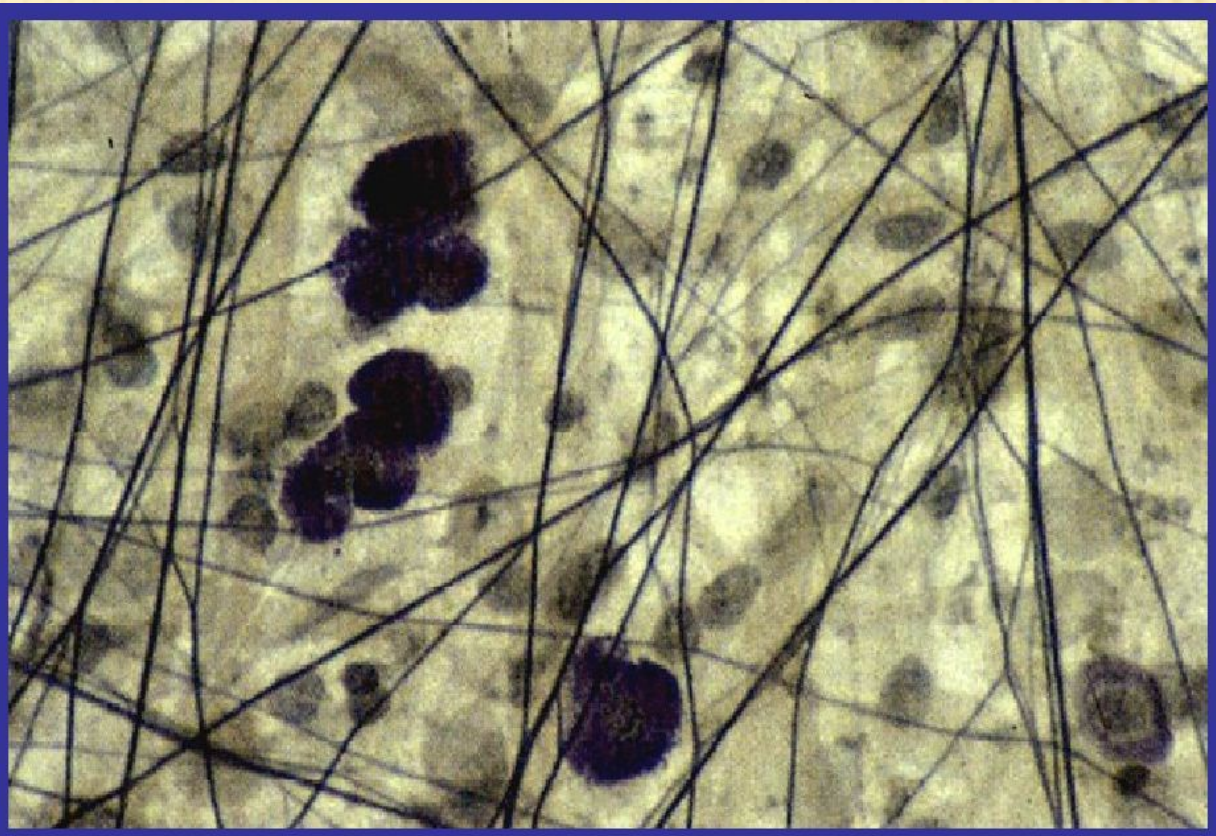

Сеть эластических волокон и тучные клетки в рыхлой волокнистой соединительной ткани брыжейки. Ув. Х 660

# ПЛОТНАЯ НЕОФОРМЛЕННАЯ СОЕДИНИТЕЛЬНАЯ ТКАНЬ КОЖИ ПАЛЬЦА ЧЕЛОВЕКА

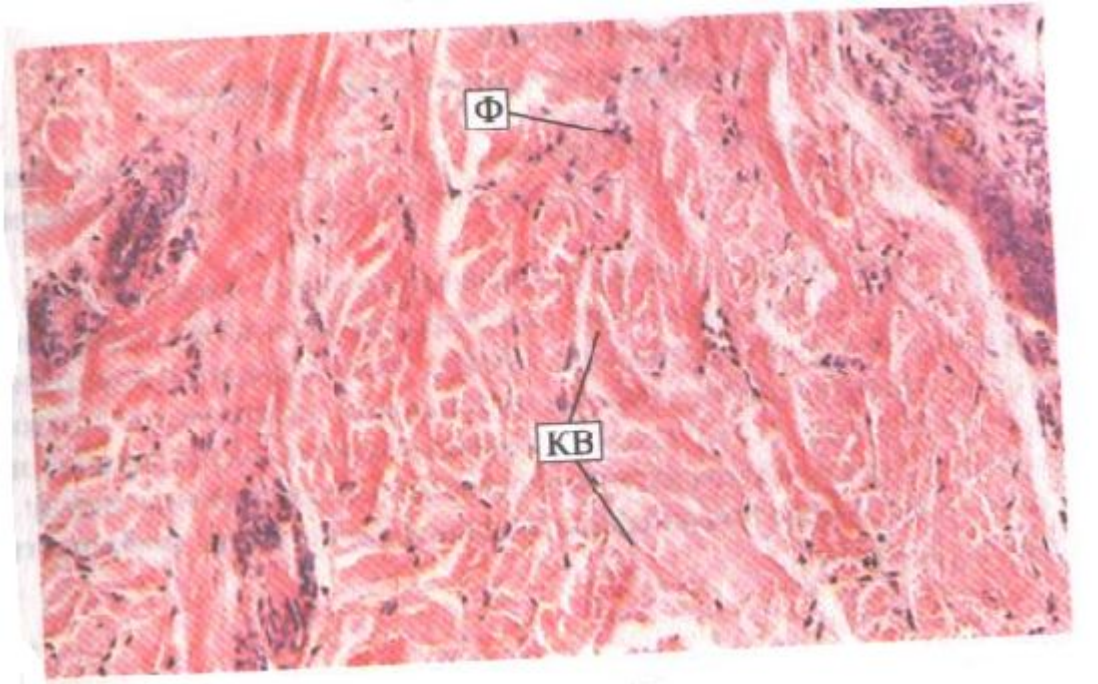

**Рис. 102. Плотная оформленная волокнистая соединительная ткань эластического типа (продольный срез эластической связки)**

Окраска пикрофуксином и гематоксилином

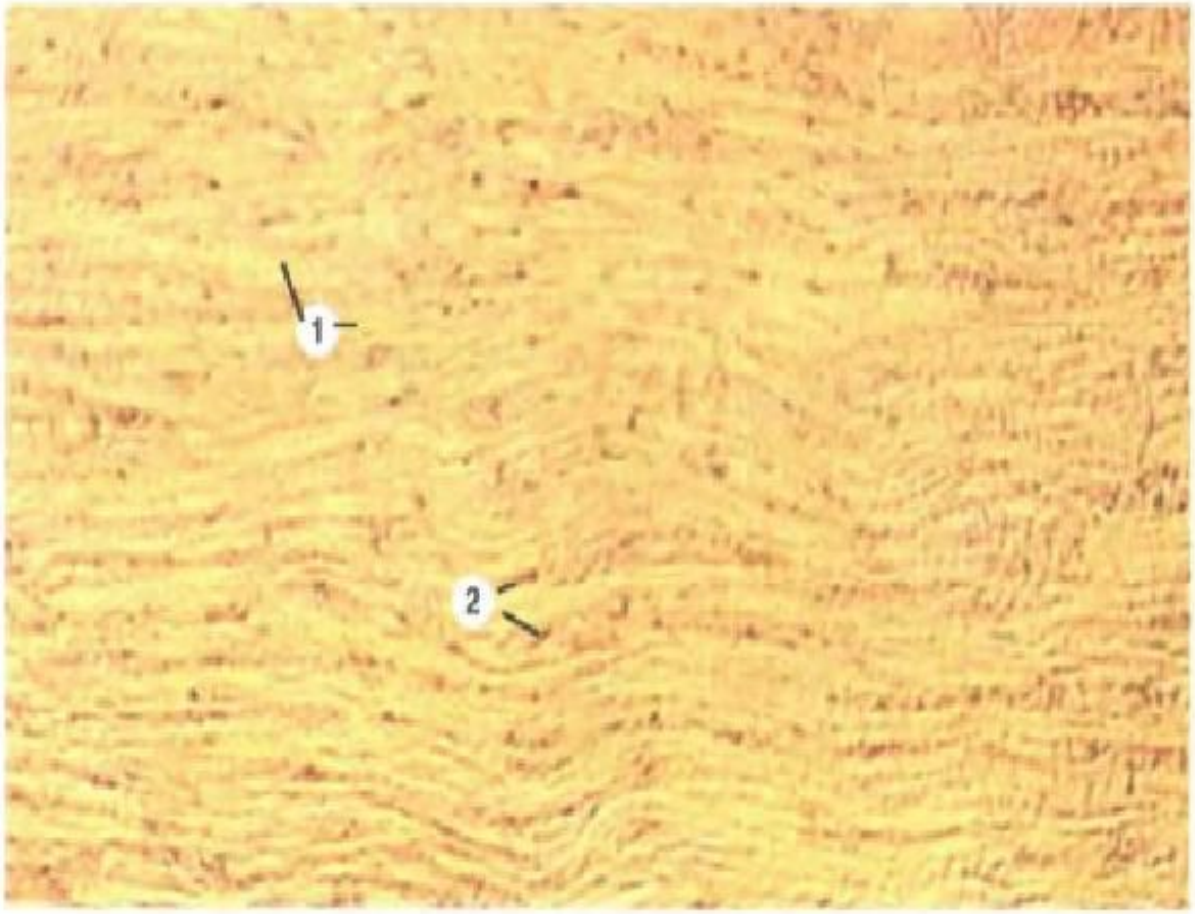


1 — эластические волокна, окрашенные пикриновой кислотой в желтый цвет. Лежат параллельно друг другу и объединяются в пучки разной толщины.

2 — фиброциты между эластическими волокнами.

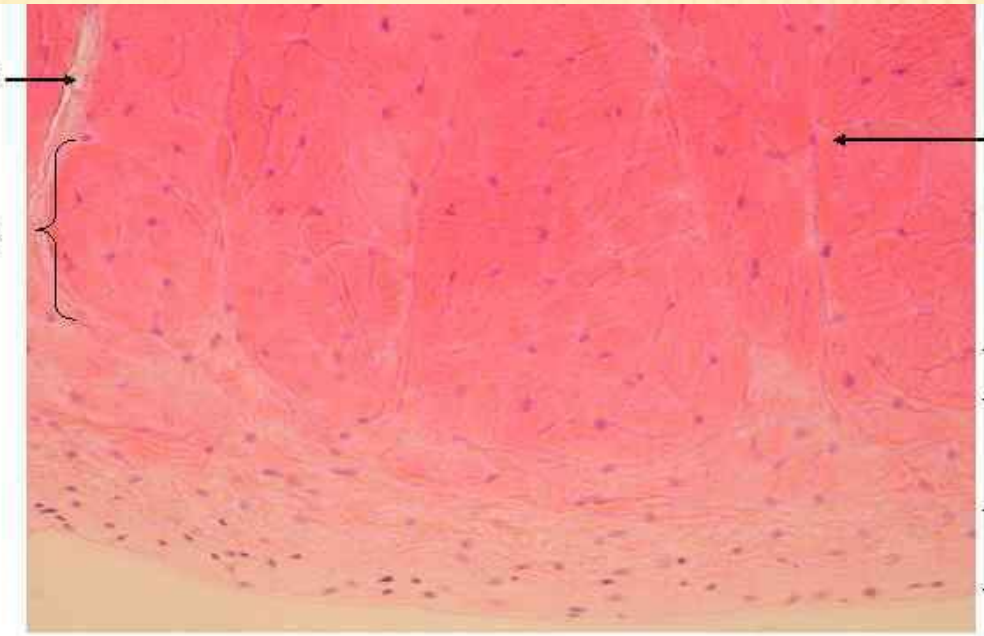


**Сухожилие** (поперечном разрезе)
1-перитеноний,
2-эндотеноний,
3-тендиноциты,
4-пучки коллагеновых волокон 1-го порядка,
5-пучки коллагеновых волокон 2-го порядка.

**Tendon** (transverse section)
1-peritenonium,
2-endotenonium,
3-tendon cells,
4-fascicle of collagen fibers (1st order),
5-bundle of collagen fascicles (2nd order).

# КОСТНЫЕ КЛЕТКИ ЖАБЕРНОЙ ПЛАСТИНКИ

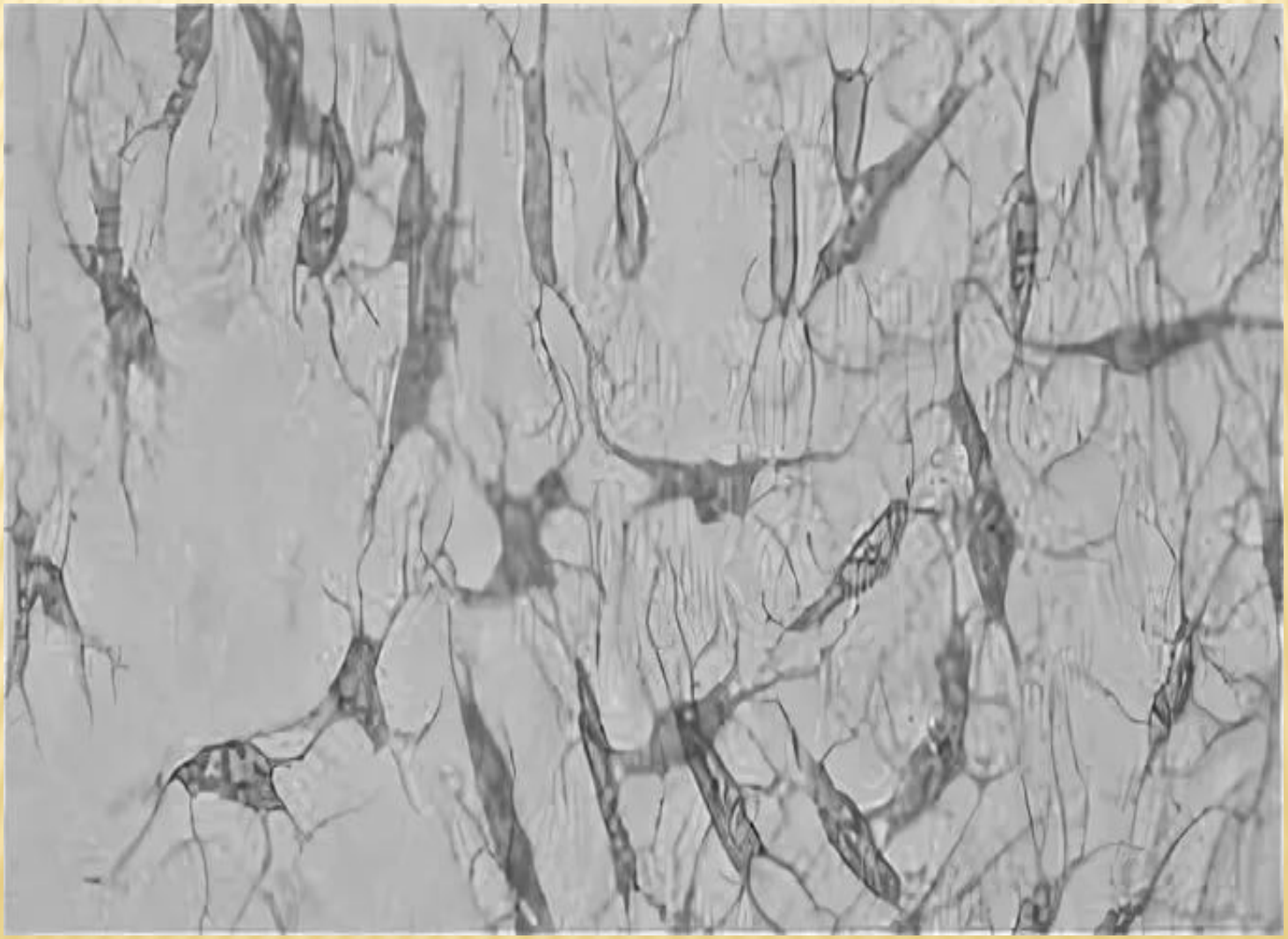

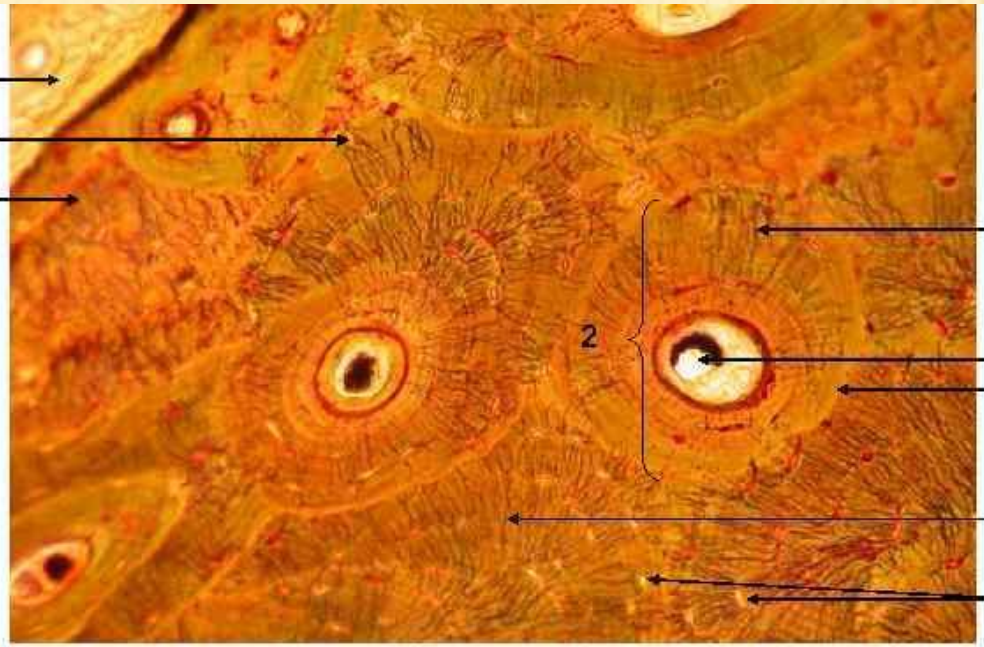


**Пластинчатая кость** в поперечном разрезе. Окраска тионином по Шморлю.
1-надкостница, 2-остеон, 3-Гаверсов канал, 4-спайная линия, 5-костные полости, 6-костные канальцы, 7-Гаверсовы костные пластинки, 8-интерстициальные пластинки, 9-наружные генеральные пластинки.

**Lamellar bone**.
Transverse section, Schmorl's staining.
1-periosteum, 2-osteon, 3-Haversian canal, 4-cement line, 5-lacunae, 6-canaliculi, 7-lamellae, 8-interstitial lamellae, 9-external circumferential lamellae.

**Прямой остеогенез. Поперечный срез челюсти зародыша (окраска гематоксилином и эозином, большое увеличение):** 1 - костная трабекула; 2 - остеоцит; 3 - обызвествленное межклеточное вещество кости; 4 - остеобласт; 5 - остеокласт; 6 - необызвествленное костное вещество; 7 - мезенхимные клетки; 8 - кровеносный капилляр

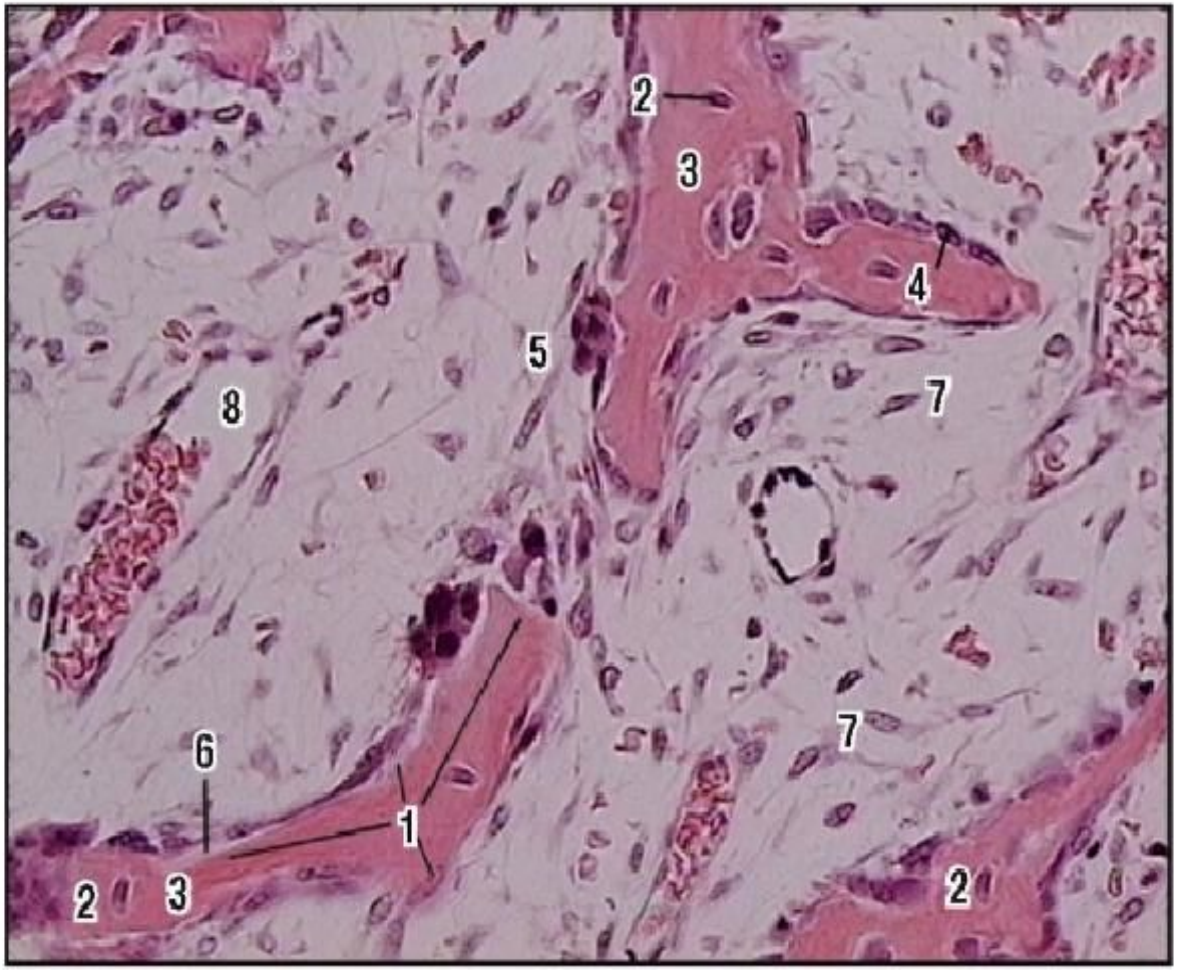

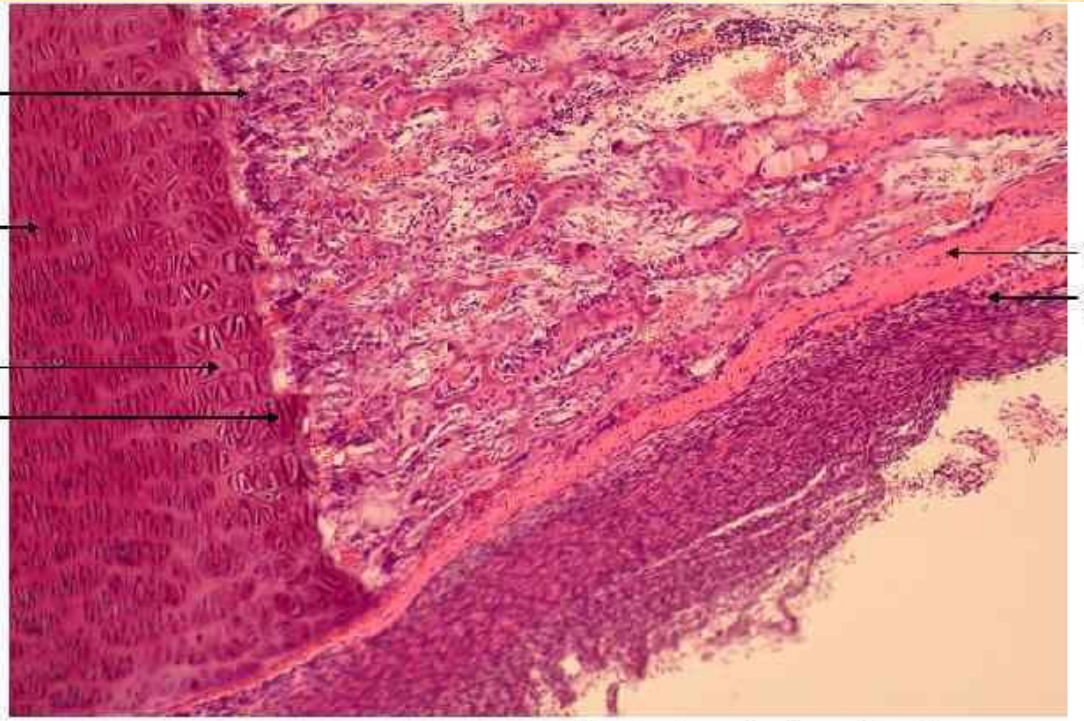


**Образование кости на месте хряща.**
1-зона пузырчатого хряща,
2-зона столбчатого хряща,
3-обызвествленный хрящ,
4-костная манжетка, 5-надкостница,
6-костно-хрящевое соединение.

**Endochondral ossification.**
1-zone of hypertrophing vacuolated chondrocytes, 2-zone of proliferating columnar chondrocytes, 3-zone of ossification, 4-periosteal bone collar, 5-periosteum, 6-osteochondral junction.

**ДЕМОНСТРАЦИОННЫЙ ПРЕПАРАТ**
**Препарат: Развитие кости на месте хряща**
**Фиксатор: 10% формалин**
**Красители: гематоксилин и эозин**

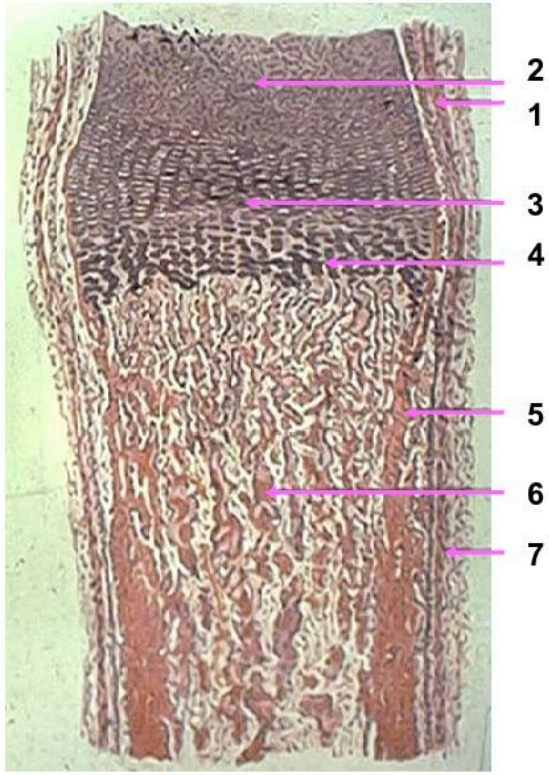


1. Надхрящница
2. Зона неизмененного хряща
3. Зона столбчатого хряща
4. Зона пузырчатого хряща
5. Перихондральное окостенение
6. Эндохондральное окостенение
7. Надкостница

**Белая жировая ткань. Тотальный препарат сальника**

Окраска суданом III и гематоксилином

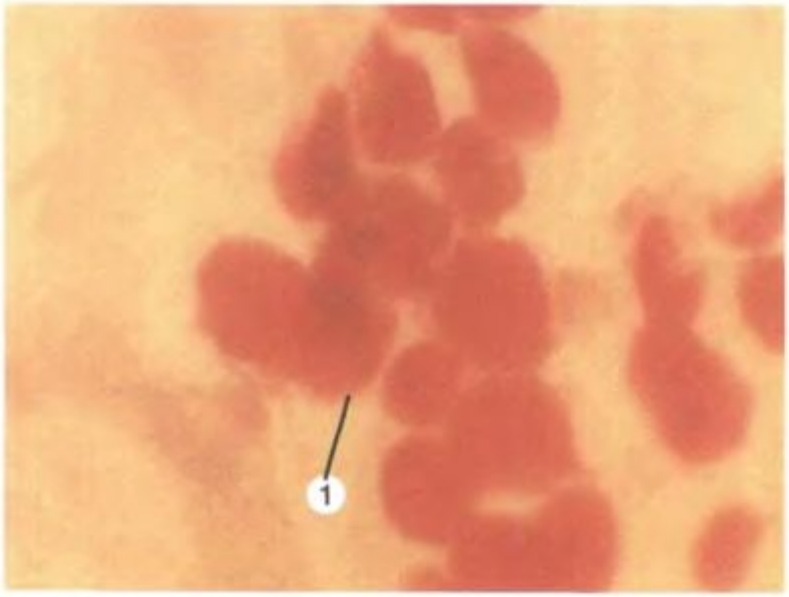


1 — адипоцит: содержит крупную каплю жира, которая заполняет почти всю цитоплазму и окрашена суданом III в ярко-оранжевый цвет.

***Препарат: Ретикулярная ткань лимфатического узла***
***Фиксатор: 10% формалин***
***Красители: гематоксилин и эозин***

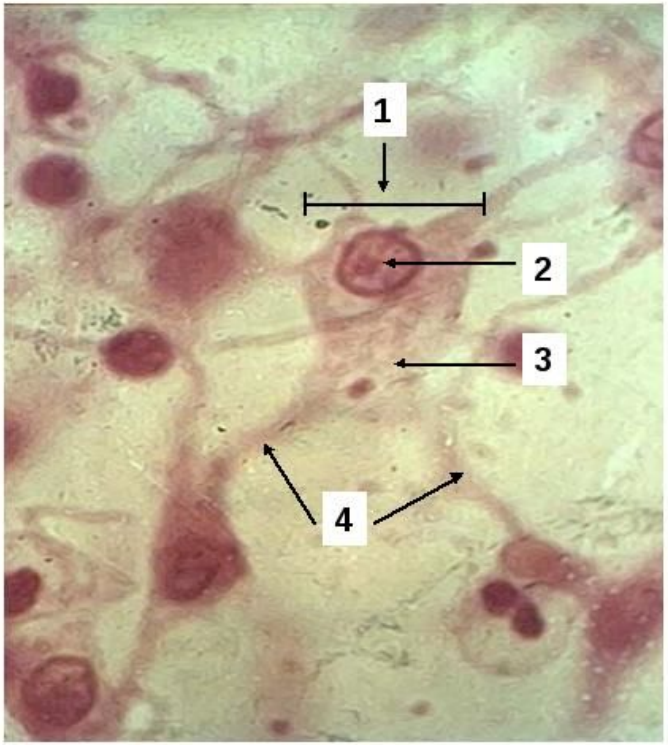


***Рассмотреть препарат на малом увеличении и определить:***

1. Ретикулоцит
2. Ядро
3. Цитоплазму
4. Отростки клеток

## 1.Накопление краски макрофагами (гистиоцитами) соединительной ткани

*(трипановый синий-кармин)*

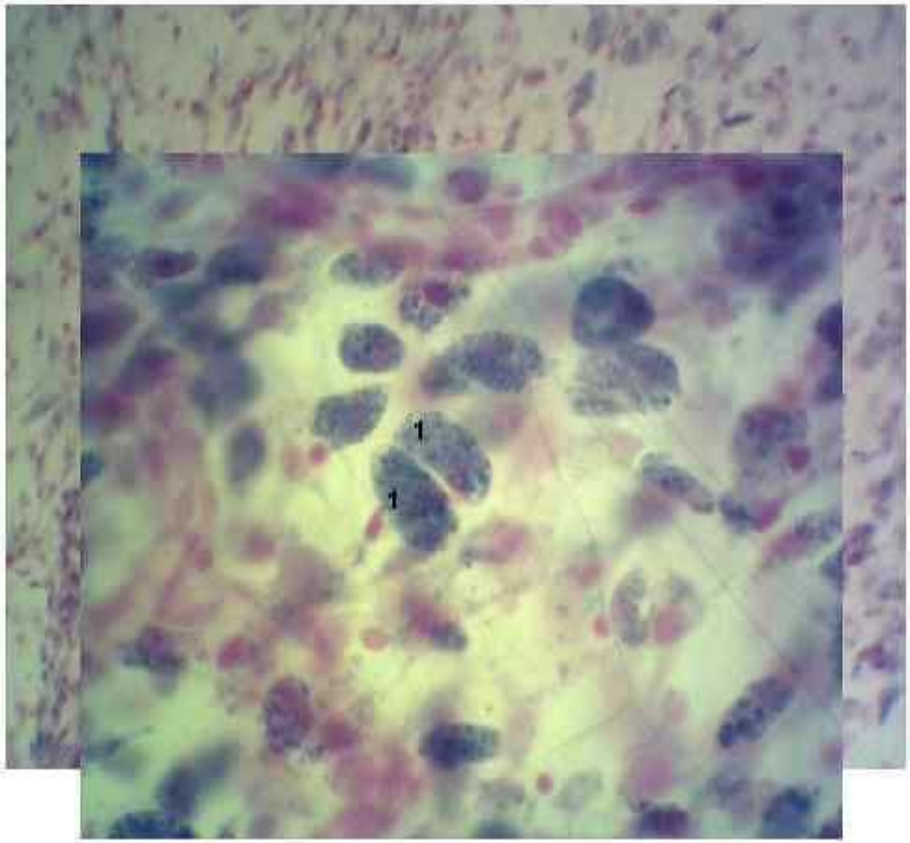


1 – макрофаги с включениями трипанового синего в цитоплазме

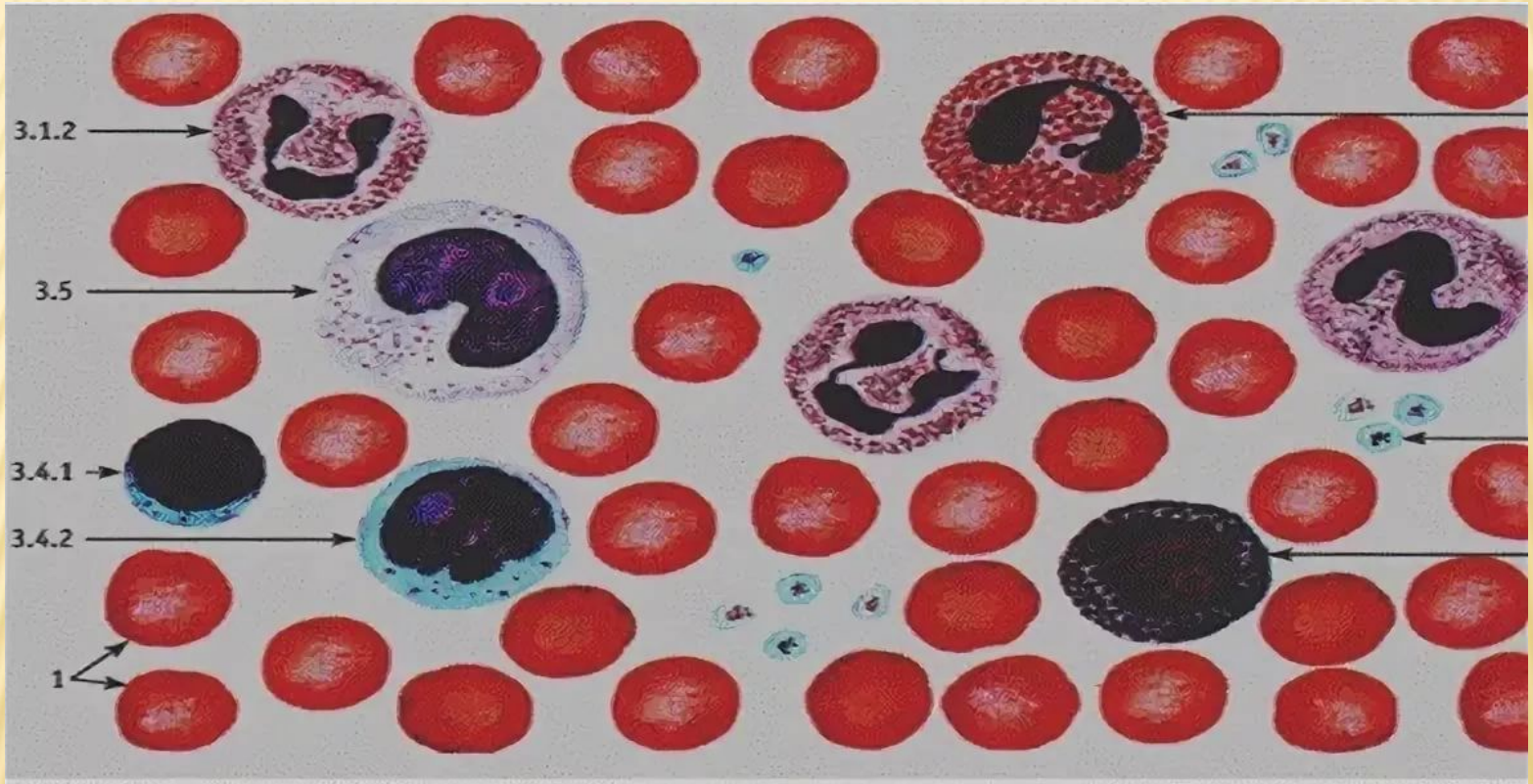


**Кровь человека (мазок)**

Окраска: по Романовскому-Гимзе

1– эритроцит; 2– тромбоцит; 3– лейкоцит: 3.1– нейтрофильные гранулоциты, 3.1.1– палочкоядерный, 3.1.2– сегментоядерный, 3.2– базофильный гранулоцит, 3.3– эозинофильный гранулоцит, 3.4– лимфоцит, 3.4.1– малый лимфоцит, 3.4.2– средний лимфоцит, 3.5– моноцит




Рис.5.4. *Поперечно-полосатая мышечная ткань:*
1 – мышечные волокна; 2 – ядра; 3 – прослойка соединительной ткани

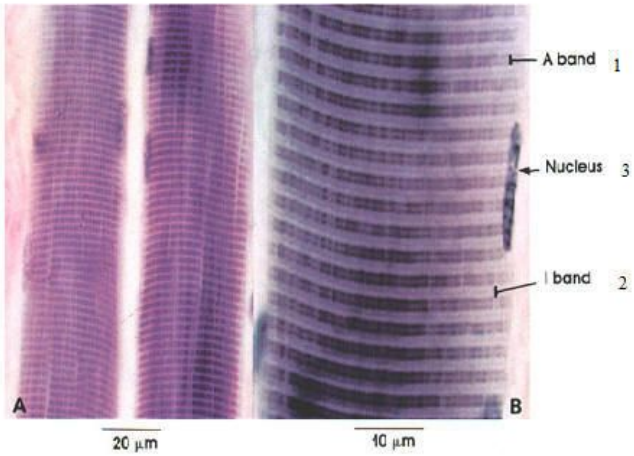


Рис.5.5. *Поперечно-полосатые мышечные волокна:*
1 – А – диск (анизотропный); 2 – I – диск (изотропный); 3 – ядро

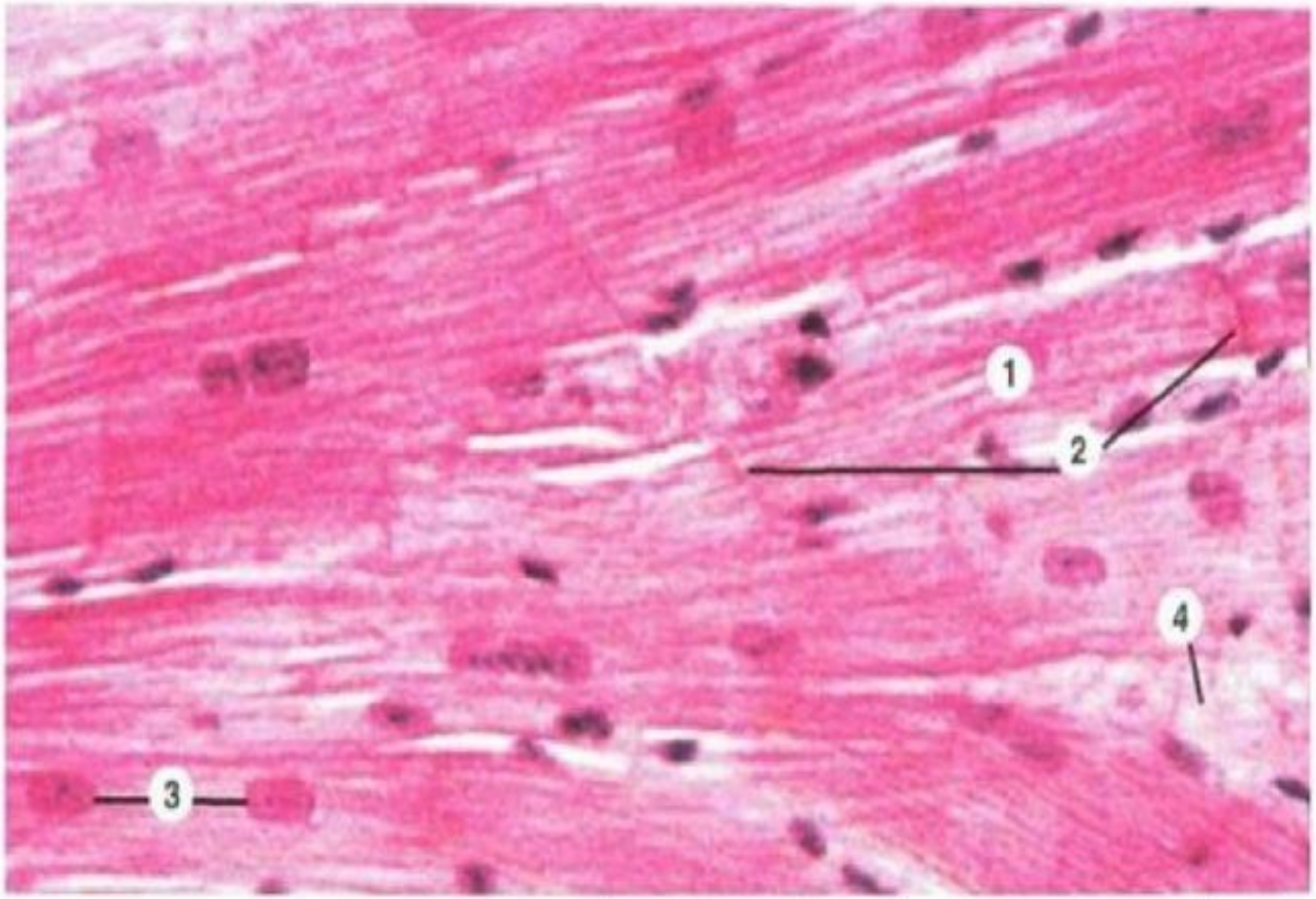


**Рис.6. Срез миокарда**
**Окраска гематоксилином и эозином**

1 — сократительный кардиомиоцит: с обеих сторон ограничен вставочными дисками (2);
3 — ядра кардиомиоцитов: отчетливо видно их центральное положение;
4 — рыхлая соединительная ткань.

# ГЛАДКАЯ МЫШЕЧНАЯ ТКАНЬ

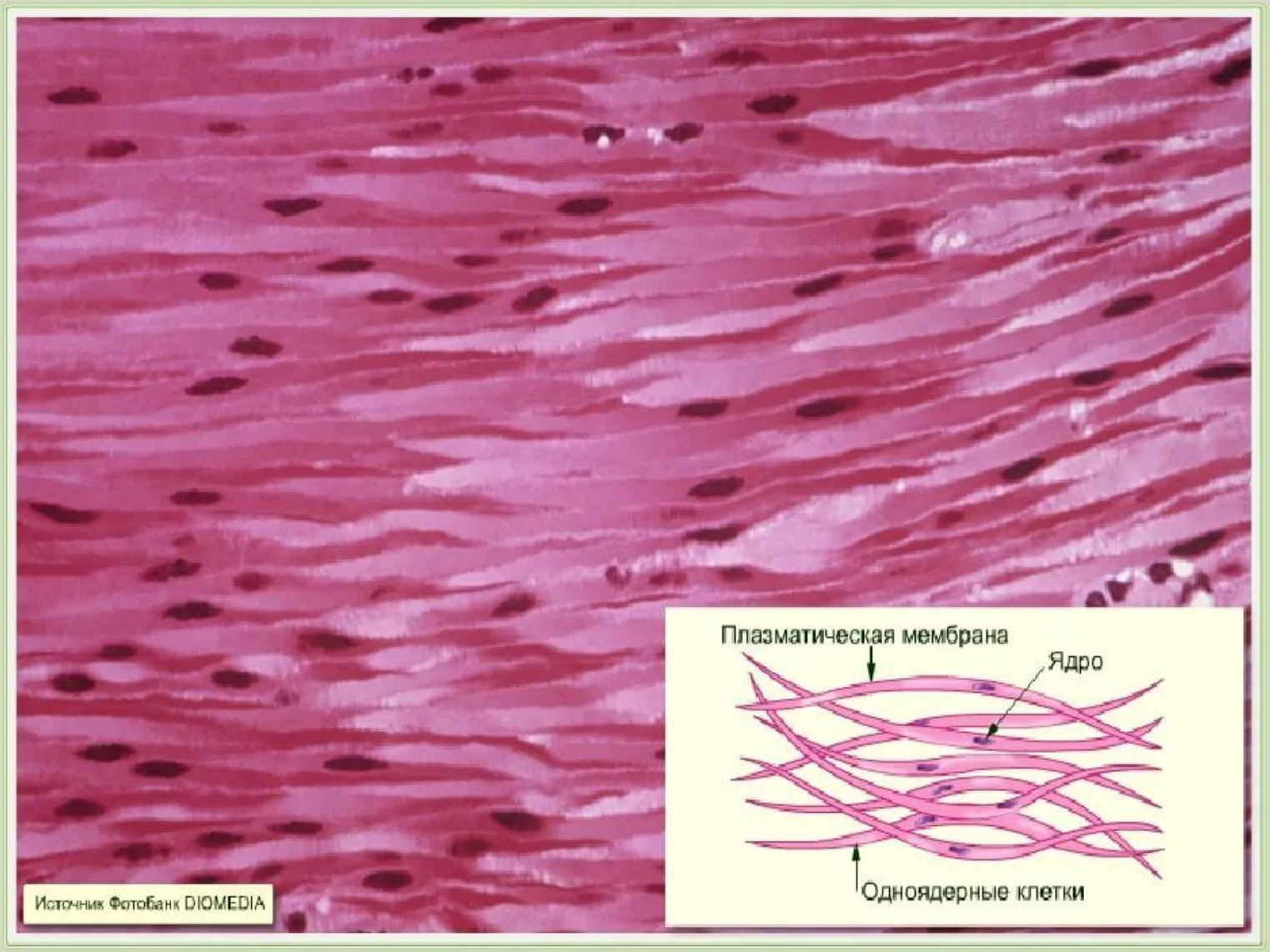

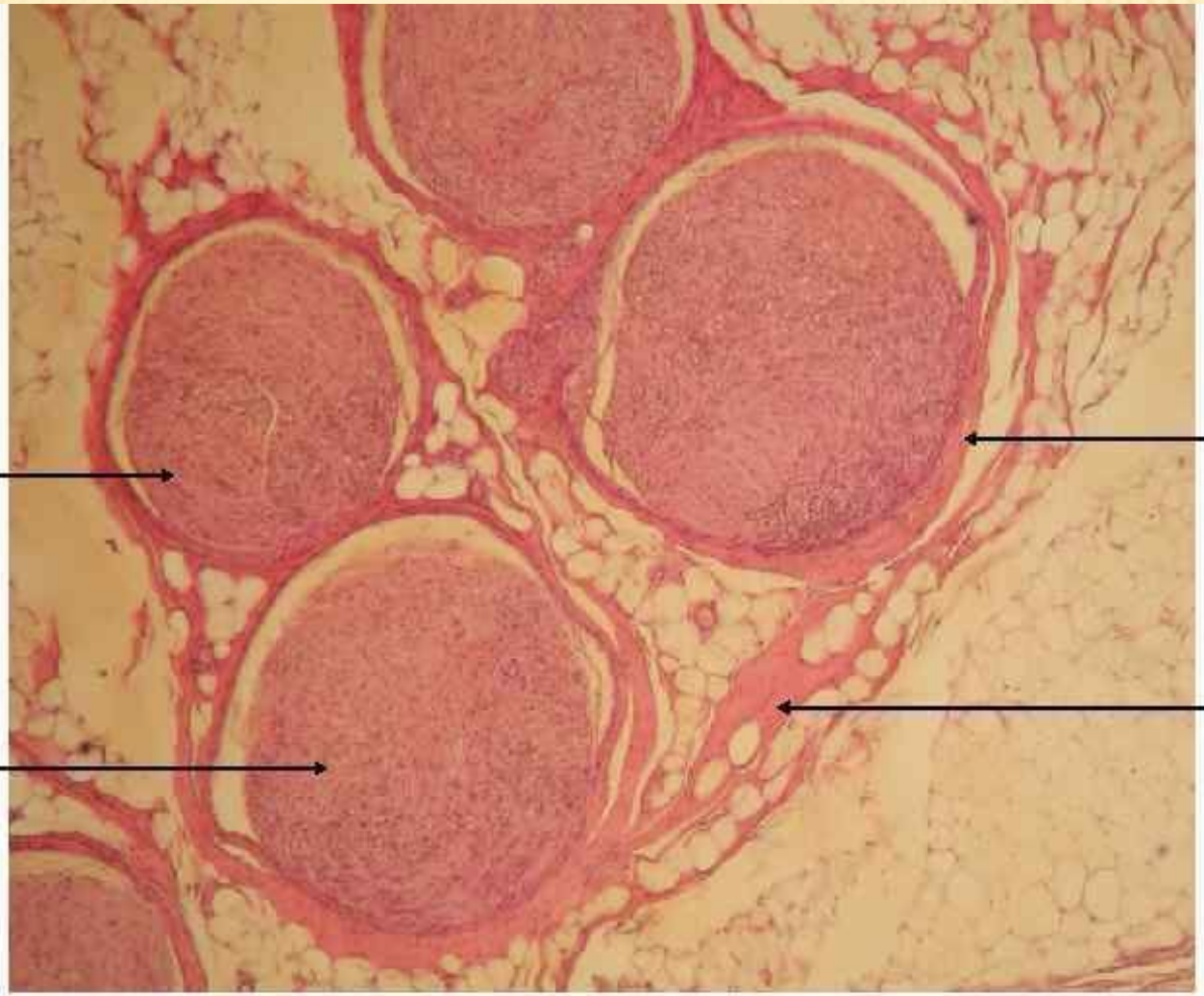


**Нерв в поперечном разрезе.**
1-эпиневрий, 2-периневрий,
3-пучки нервных волокон.

**Nerve fibers in transverse section.**
1-epineurium, 2-perineurium,
3-nerve fibers.

# ПИГМЕНТНЫЕ КЛЕТКИ

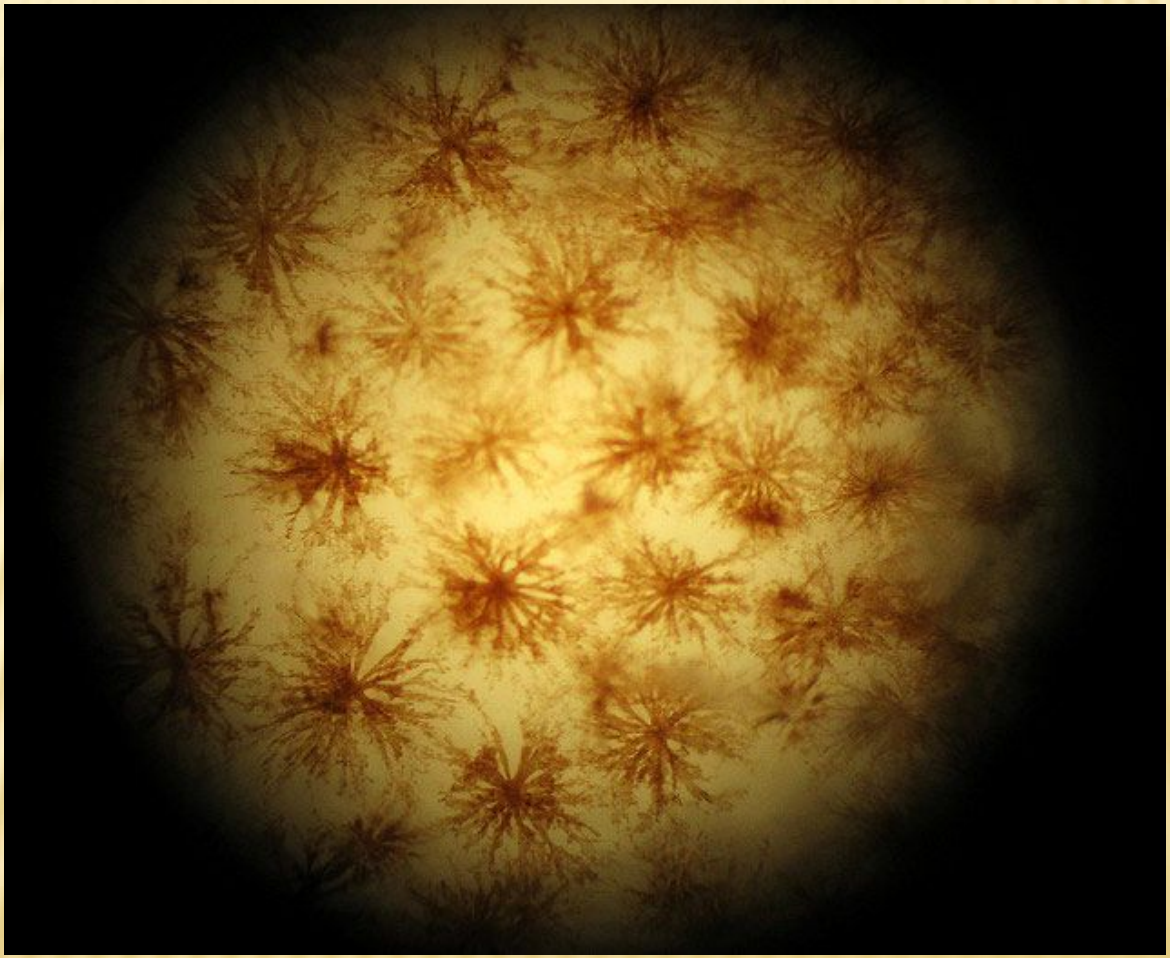

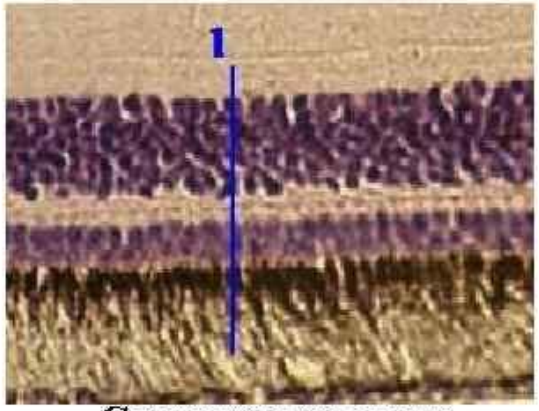


Сетчатка на свету

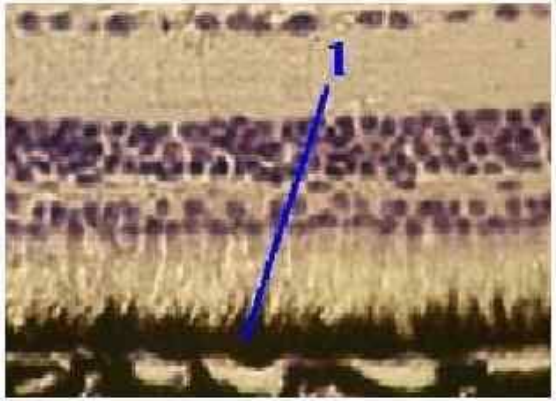


Сетчатка в темноте

- Участвует в адаптации глаза к свету: при ярком освещении пигмент из тел клеток мигрирует в отростки – образуется «пигментная борода». Палочки удлиняются и погружаются в нее. При слабом освещении меланин перемещается в тело клетки, палочки укорачиваются, чтобы наибольшее количество лучей при слабом освещении падало на них, а колбочки удлиняются и погружаются в короткую пигментную бороду.

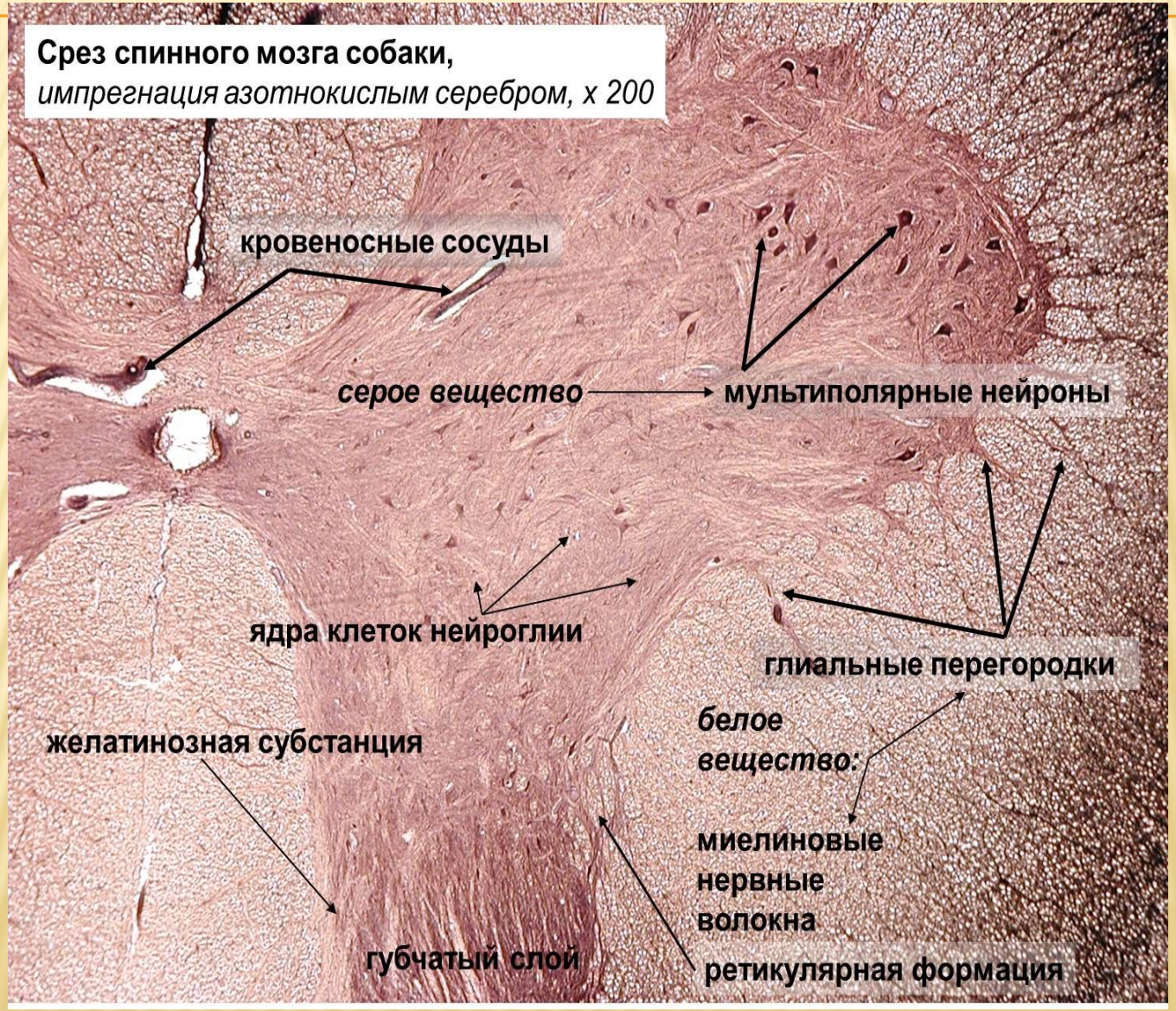
Срез спинного мозга собаки,
импрегнация азотнокислым серебром, х 200
кровеносные сосуды
серое вещество
мультиполярные нейроны
ядра клеток нейроглии
глиальные перегородки
белое вещество:
желатинозная субстанция
миелиновые нервные волокна
губчатый слой
ретикулярная формация