САМАРСКИЙ ГОСУДАРСТВЕННЫЙ МЕДИЦИНСКИЙ УНИВЕРСИТЕТ
Кафедра общей и клинической патологии

Синдром Кавасаки

Докладчица: студентка 4 курса института педиатрии Рудкова Агата Рашидовна

СТУДЕНЧЕСКИЙ НАУЧНЫЙ КРУЖОК
ИСКАТЕЛИ СУТИ
КАФЕДРЫ ОБЩЕЙ И КЛИНИЧЕСКОЙ ПАТОЛОГИИ

Терминология

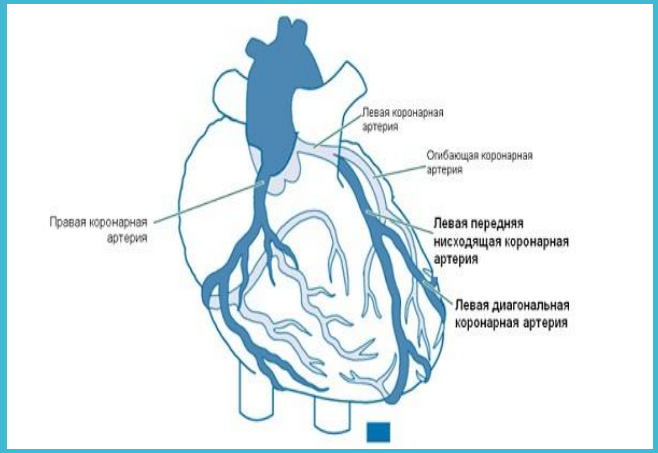

Синдром Кавасаки/Болезнь Кавасаки *(слизисто-кожный лимфонодулярный синдром)* — некротизирующий системный васкулит с преимущественным поражением средних и мелких артерий. Проявляется лихорадкой, изменениями слизистых оболочек, кожи, поражением коронарных и других висцеральных артерий с возможным образованием аневризм, тромбозов и разрывов сосудистой стенки.

Синдром Кавасаки - один из диагнозов, который должен обязательно рассматриваться в качестве причины фебрильной лихорадки у детей. Синдром Кавасаки у детей, являясь относительно редкой патологией, может вызывать развитие аневризм и стенозов коронарных артерий, особенно при поздней диагностике и несвоевременном и/или неадекватном лечении. Таким образом, синдром Кавасаки - одна из причин приобретенных сердечно-сосудистых заболеваний

Актуальность

Синдром Кавасаки встречается намного чаще, чем диагностируется. В России в последние годы количество больных детей растёт, однако диагноз и лечение начинается несвоевременно, что приводит к изменениям в коронарных артериях и повышению риска летальных исходов во взрослом возрасте.

Признаки болезни Кавасаки начали выявлять у детей, перенёсших Covid-19 по всему миру, что делает понимание патогенеза, симптомов и лечения синдрома ещё более актуальным.

Эпидемиология в цифрах

- Частота – Европа 3,9- 14,7 на 100 тыс. Япония 137,7 на 100 тыс.
- Мальчики: девочки – 1,5 : 1.
- Возраст- от нескольких недель до 7 лет, чаще дети восточной национальности.
- Сезонность- в Японии пик заболеваемости приходится на январь и короткий пик летом. В США зимой и ранней весной. Систематизированных данных по России нет.
- Примерно 90-95% заболевших – дети в возрасте до 10 лет, до 85-90% случаев приходится на пациентов младше 5 лет. Наиболее часто болеют младенцы 9-11 мес.

Этиология

До настоящего времени нет однозначного мнения о причине заболевания. Существуют несколько теорий его происхождения:

- Инфекционные агенты такие как стафилококк, стрептококк, микоплазма, вирус Эпштейна- Барр.
- Аутоимунная теория.
- Генетическая предрасположенность.

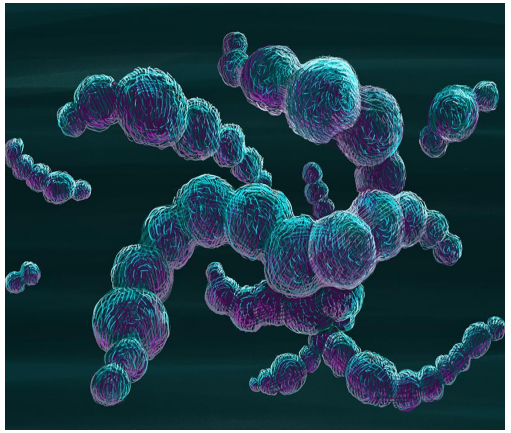

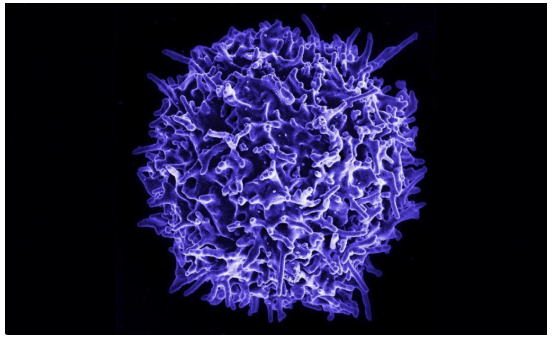

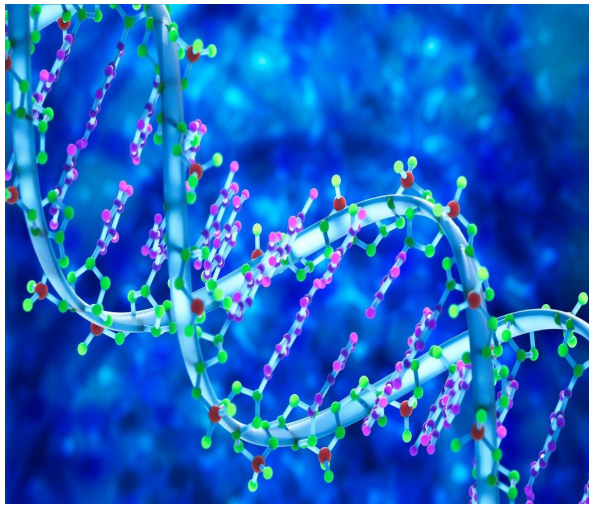

Классификация

По форме:

- Полная — наличие лихорадки не менее пяти дней и 4-5 клинических признаков,
- Неполная ("атипичная") — типичные клинические признаки заболевания отсутствуют; может наблюдаться, например, почечная недостаточность, которая не характерна для полной формы.

По стадии:

- Острая стадия начинается с внезапного повышения температуры и длится примерно 7–14 дней.
- Подострая стадия начинается, когда лихорадка утихла, и продолжается до 4–6 недель.
- Фаза выздоровления характеризуется полным исчезновением клинических признаков болезни, как правило, в течение трёх месяцев после начала заболевания.
- Хроническая стадия имеет клиническое значение только у тех пациентов, у которых развились сердечные осложнения.

По морфологии поражения КА:

- Нет изменений.
- Транзиторная эктазия КА, исчезающая через 6-8 нед.
- Одна малая или средняя аневризма главной КА или ее ветви.
- Более 1 большой или гигантской аневризмы КА, множественные аневризмы одной КА с обструкцией.
- Обструкция КА.

Патогенез

- Бактерия
- Вирус

Реснитчатый бронхиальный эпителий

Интраплазматические включения

- Макрофаги
- Т- лимфоциты
- Моноциты
- NK-клетки

- АТ к эндотелиальным антигенам
- Цитокины
- АТ к цитоплазме нейтрофилов
- ЦИК

Деструктивно-некротический васкулит

Патогенез иммунокомплексных реакций

3 тип аллергической реакции (иммунокомплексный)

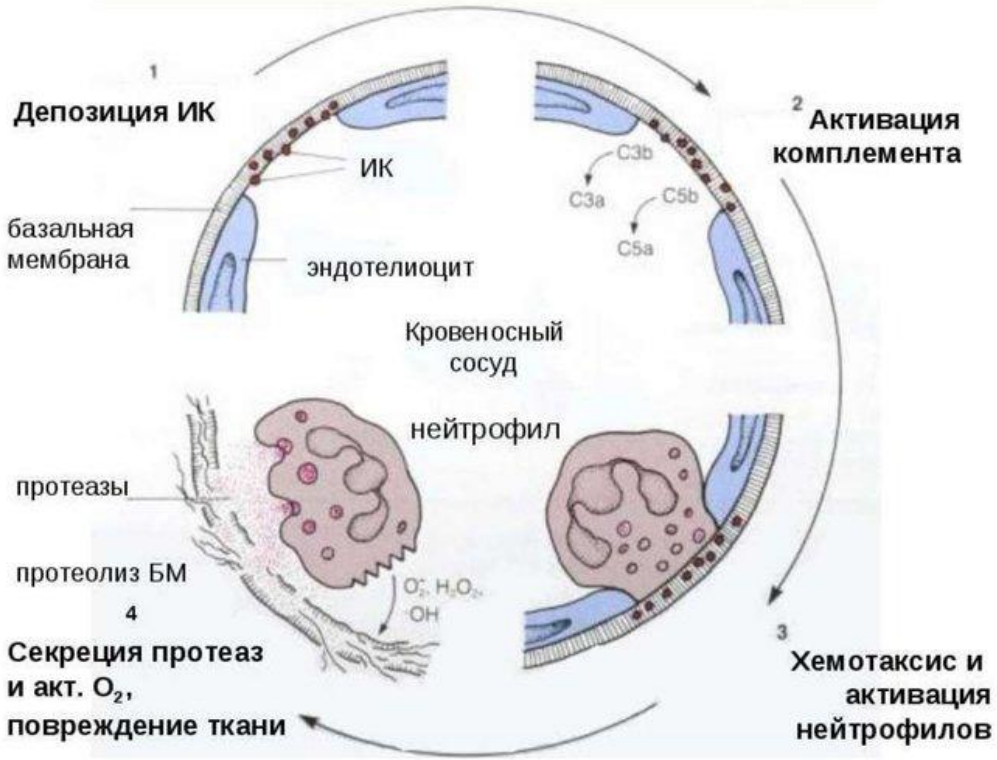

Патогенез цитотоксических реакций

- Для Болезни Кавасаки особенно важно появление антиэндотелиальных антител, которые повреждают клетки эндотелия, путем реакции антителозависимой клеточной цитотоксичности.

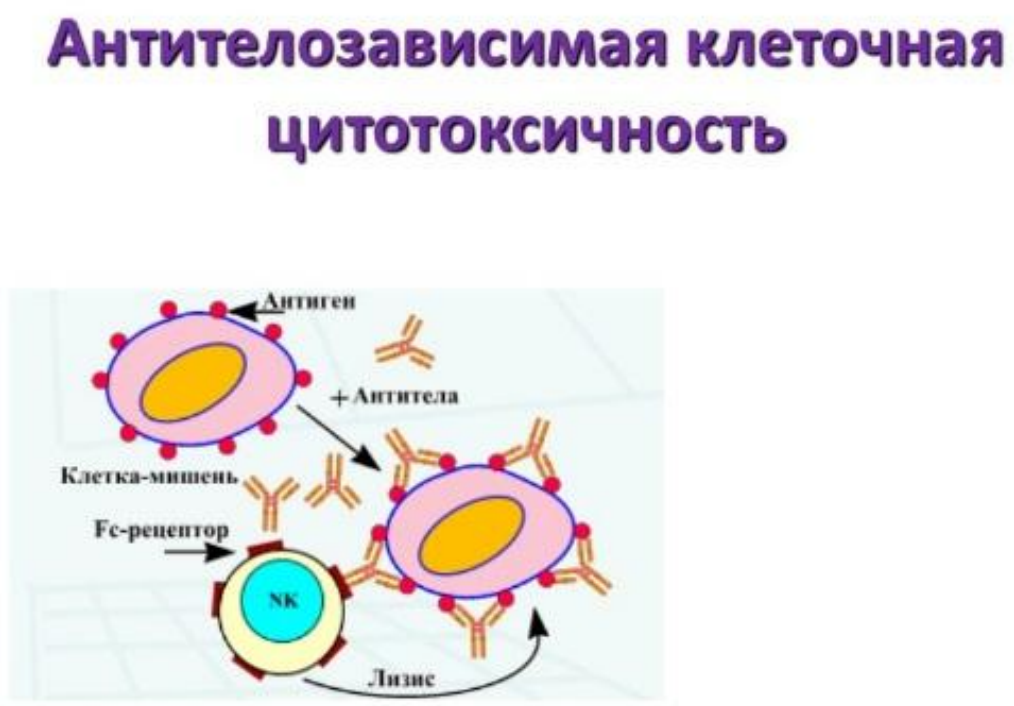

Патогенез цитотоксических реакций

Патогенез АНЦА-ассоциированных ГН

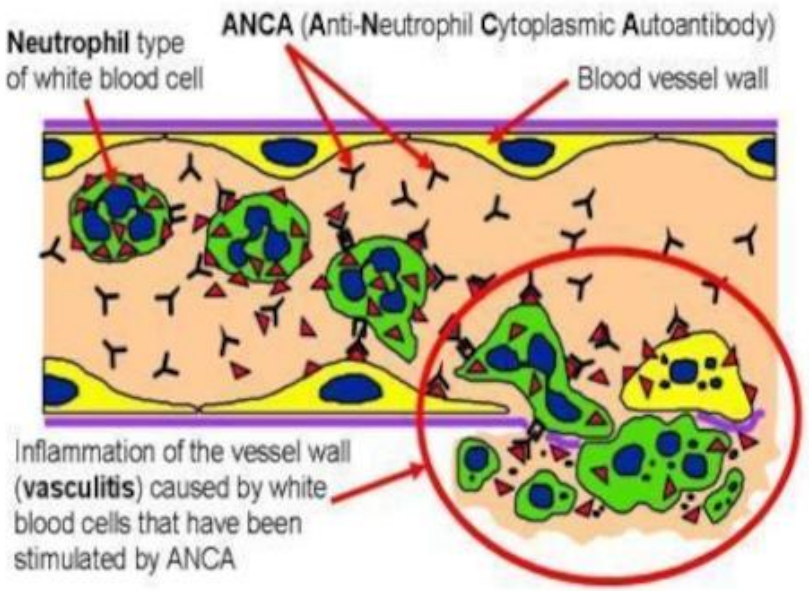

- **АНЦА активируют нейтрофилы, которые освобождают медиаторы воспаления и повреждают клетки эндотелия**

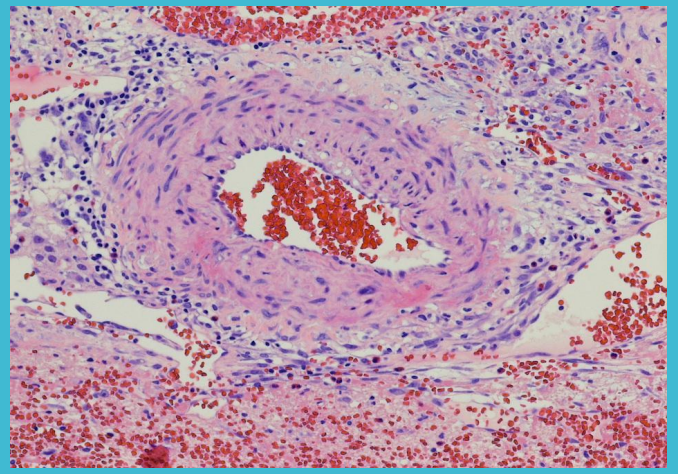

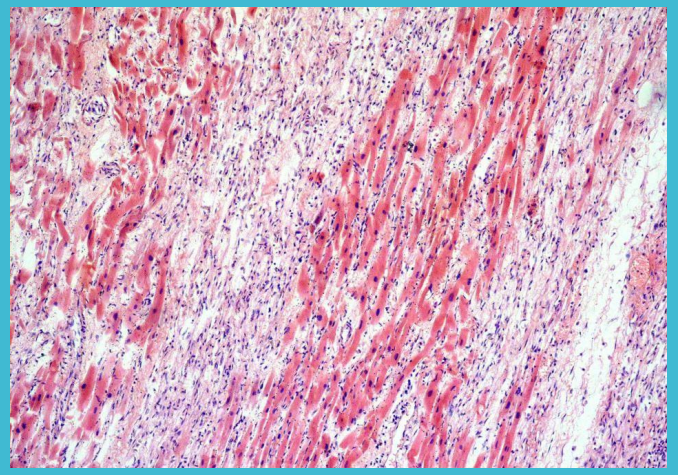

Клинические проявления со стороны ССС:

1. Аневризмы коронарных артерий
2. Миокардит
3. Перикардиальный выпот
4. Аневризмы других артерий
5. Болезнь клапанов сердца (редко)
6. Переферическая гангрена (редко)

Клинические проявления

Со стороны ДС

- Пневмонит: интерстициальные и перибронхиальные инфильтраты
- Легочные узлы (редко)

Со стороны ЖКТ

- Гепатит
- Обструктивная желтуха
- Водянка желчного пузыря
- Диарея

Со стороны скелетно-мышечной системы

- Артрит

Со стороны МПС

- Уретрит
- Гидроцеле

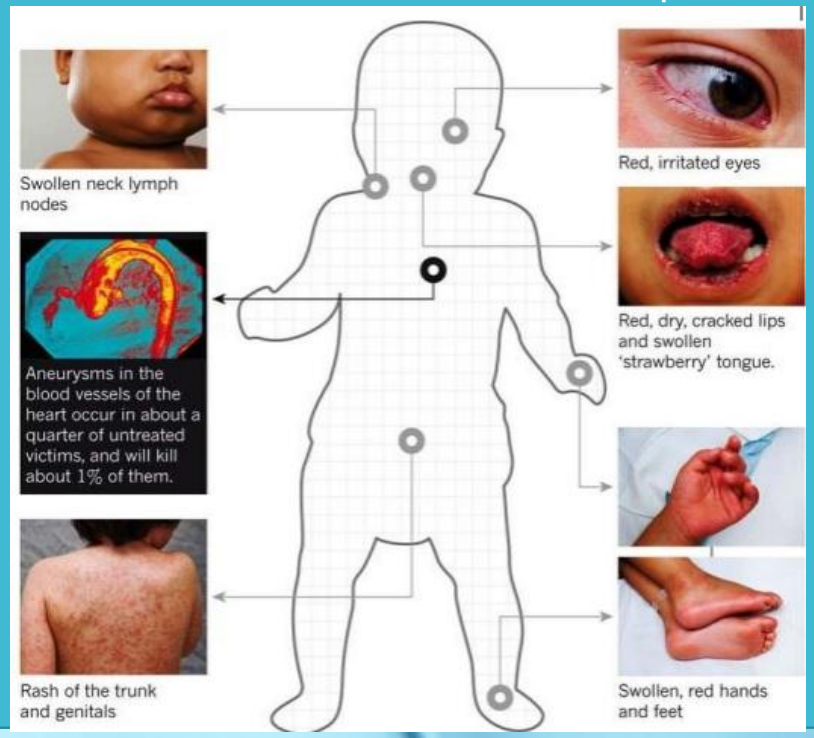

Со стороны НС

- Асептический менингит
- Перез лица (редко)
- Нейросенсорная тугоухость

Другое

- Передний увеит
- Гиперемия слизистой языка,хейлит
- Эритема, отёк кистей и стоп, шелушение пальцев

Патоморфология коронарных изменений

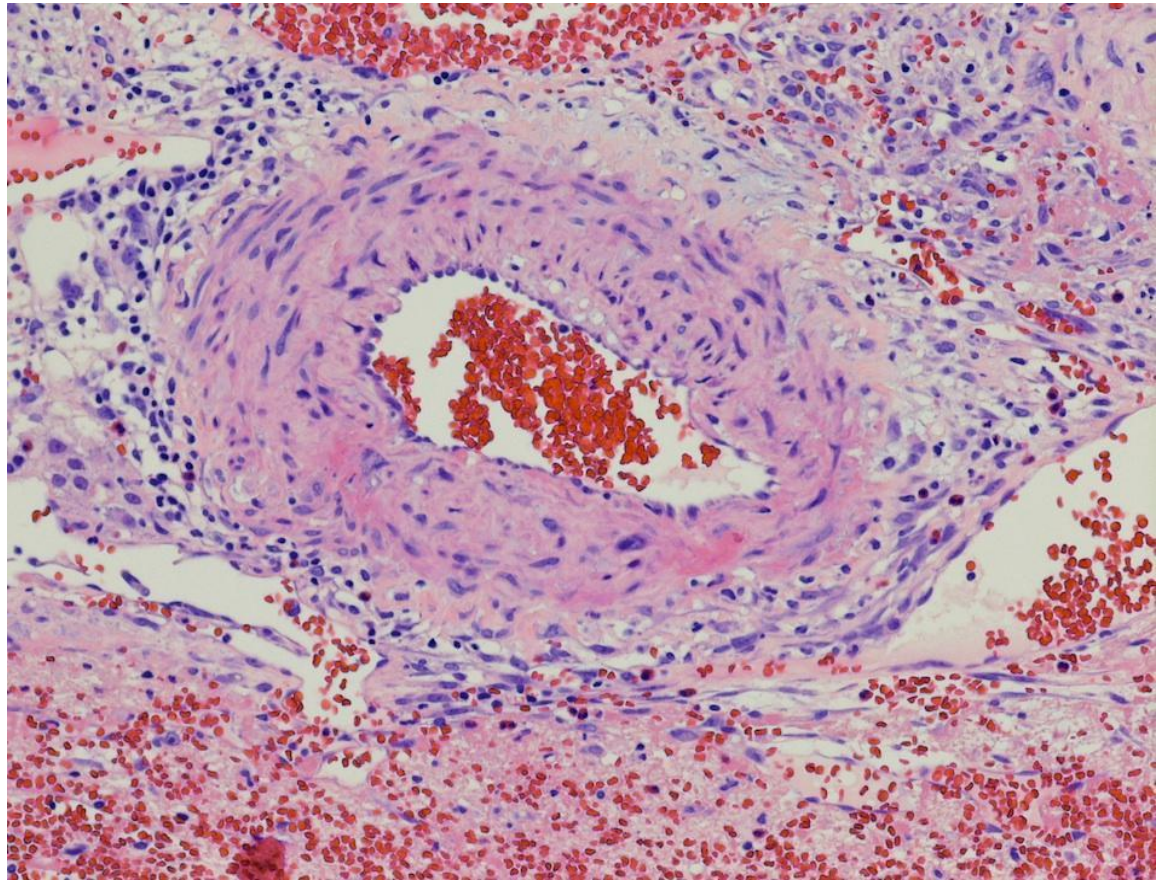

Нормальная коронарная артерия

Патоморфология коронарных изменений

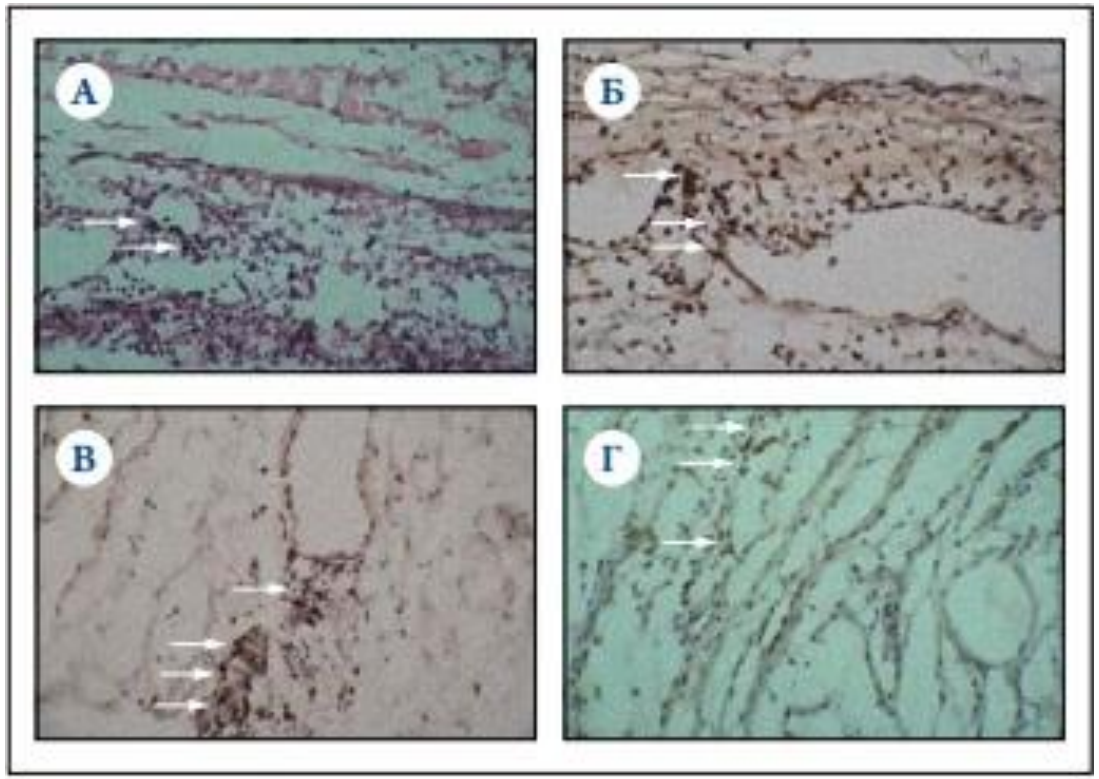

Рис. 3. Морфологические признаки коронарита при синдроме Кавасаки.

А – инфильтрация лимфоидными клетками адвентиции и vasa vasorum, окраска гематоксилином и эозином, ×100; иммуногистохимическое исследование – инфильтрация оболочек стенки артерии иммунокомпетентными клетками (стрелки): **Б** – CD4/Т-лимфоциты по периферии и в стенке vasa vasorum, ×200; **В** – CD8/Т-лимфоциты вокруг vasa vasorum, ×100; **Г** – CD68/макрофаги в адвентиции аневризмы КА, ×100. КА – коронарные артерии.

Патоморфология коронарных изменений

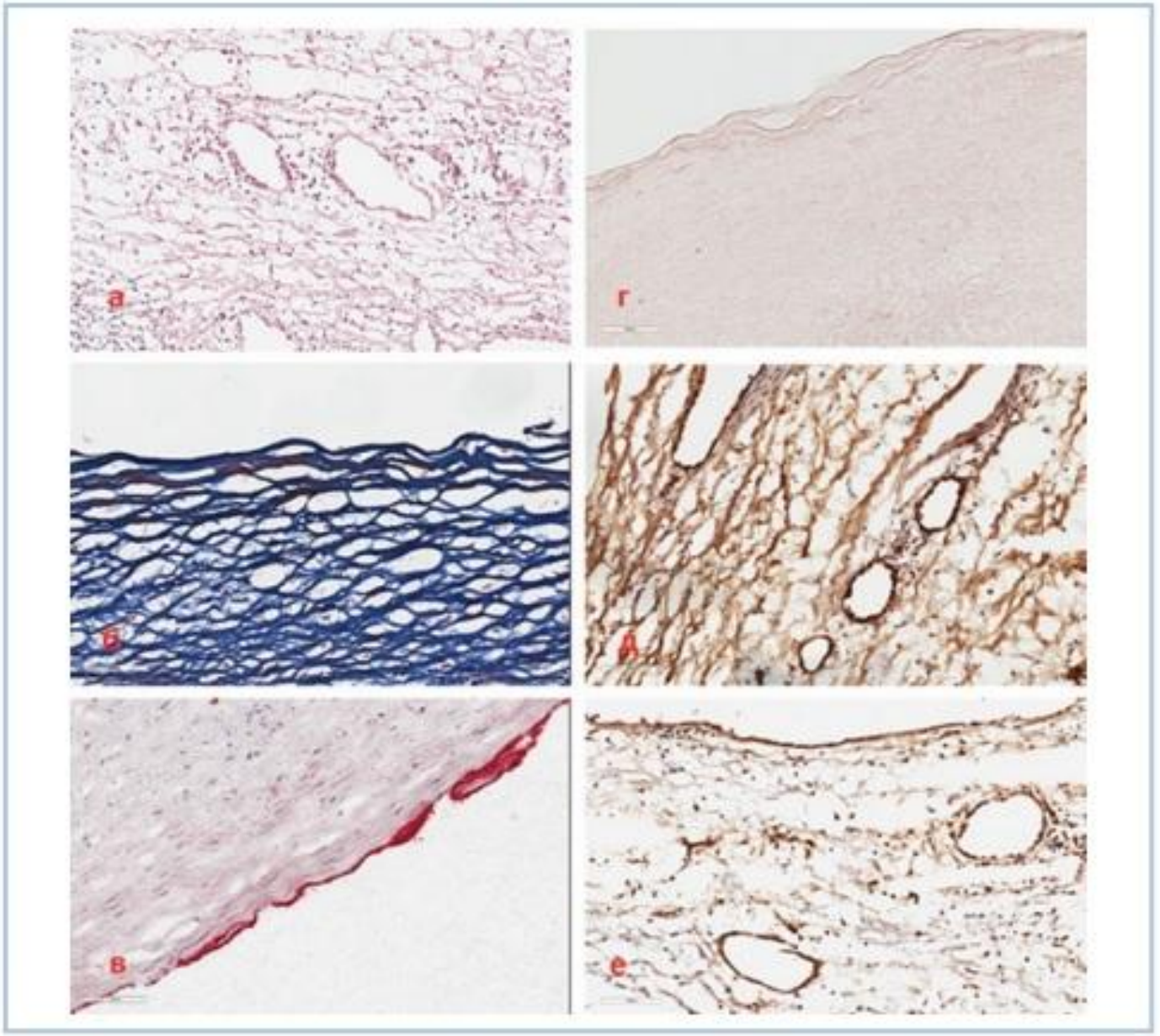

Рис. 1. **Аневризматически измененная коронарная артерия.**

а — воспалительные инфильтраты в *t. adventitia* и вокруг *vasa vasorum*. Окраска гематоксилином и эозином, ×400; б — разрастание соединительной ткани в *t. adventitia*. Окраска по Масону, ×400; в — липиды в *t. intima*. Окраска Oil red, ×400; г — расщепление и фрагментация внутренней эластической мембраны. Окраска на эластику по Вейгерту, ×400; д — фактор Виллебранда в эндотелиальных клетках *vasa vasorum*. Иммунопероксидазная реакция, ×400; е — NO-синтаза в эндотелии *vasa vasorum*. Иммунопероксидазная реакция, ×400.

Патоморфология

Таким образом отличительные морфологические черты Синдрома Кавасаки:

- преимущественное поражение коронарных артерий
- меньшая выраженность или отсутствие фибриноидного некроза
- выраженное утолщение интимы
- характер клеточной инфильтрации сосудистой стенки: преобладание CD8-позитивных Т-лимфоцитов (цитотоксические), макрофагов и небольшое количество полиморфноядерных клеток.

С чем может столкнуться патологоанатом?

Операционно резецированная коронарная аневризма

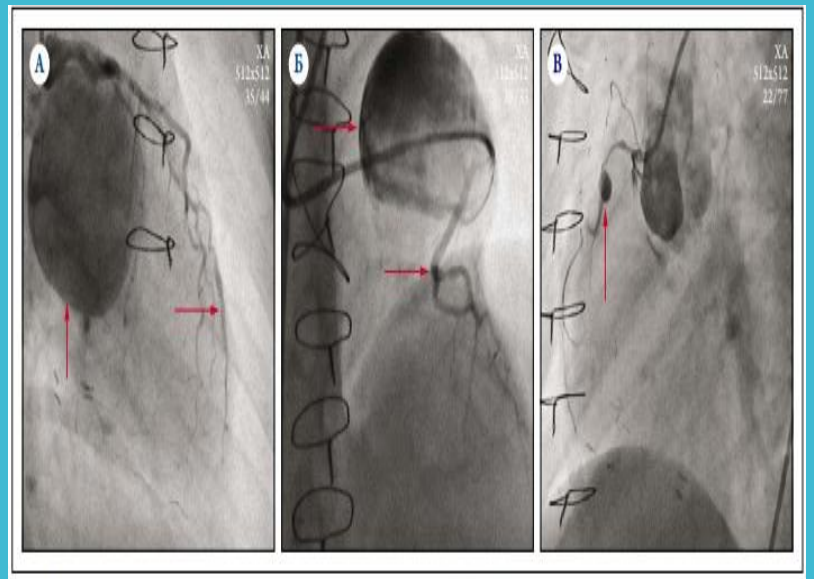

Рис. 2. Гигантская аневризма ОА с эктазией дистального участка ДА (А), ее интактный дистальный участок (Б) и окклюзированная ПКА с локальной аневризмой в среднем отделе (В).

ОА – огибающая артерия; ДА – дистальная артерия; ПКА – правая коронарная артерия.

Инфаркт миокарда у молодых

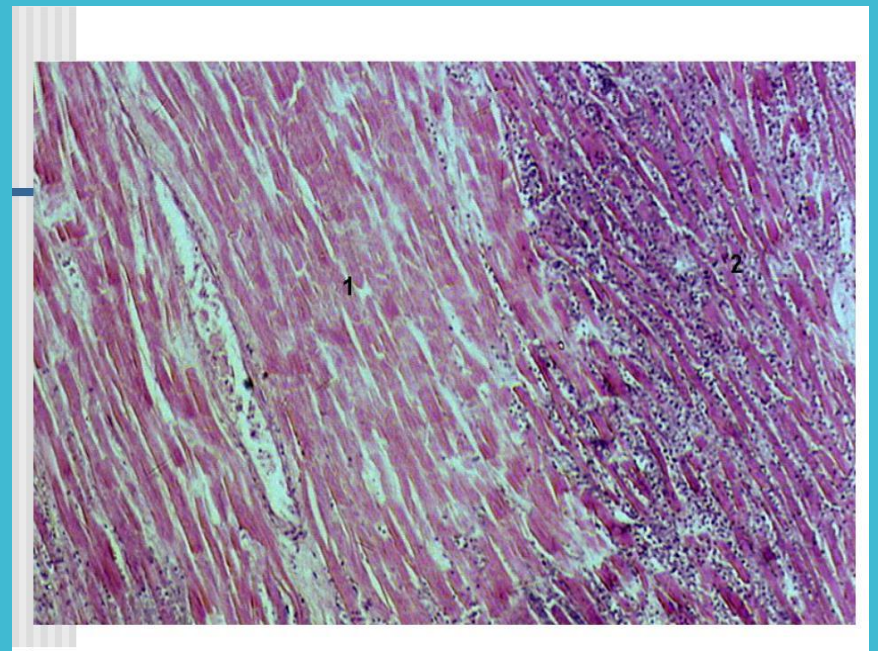

1 - участок некроза миокарда;
2 - зона демаркационного воспаления;

Внезапная коронарная смерть

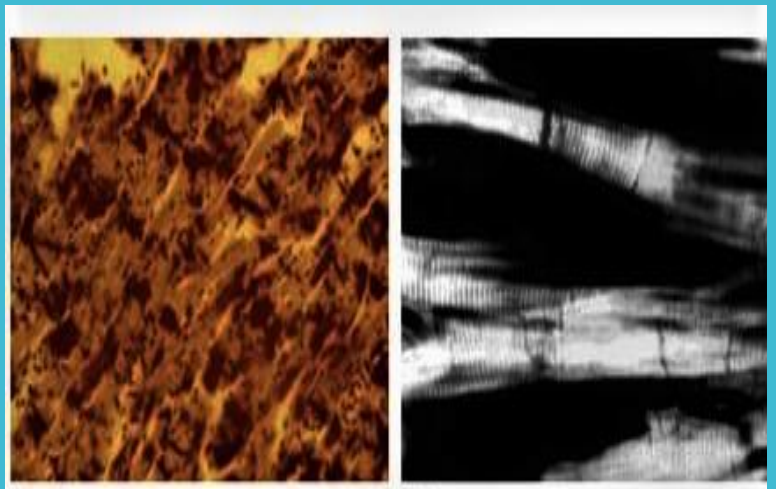

Микропрепарат миокарда при внезапной коронарной смерти: окраска по Ли позволяет выявить контрактурные пересокращения миофибрилл (участки красного цвета); ×250.

Микропрепарат миокарда в поляризованном свете при внезапной коронарной смерти: выявляются участки, в которых отсутствует характерная поперечная исчерченность кардиомиоцитов; ×400.

Диагностика

Болезнь Кавасаки определяют на основании диагностических критериев, поскольку однозначных клинических признаков и специфических тестов не существует. При подозрении на болезнь Кавасаки важно рекомендовать госпитализацию, чтобы провести тщательную оценку и подтвердить диагноз. У детей первых лет жизни с длительной лихорадкой (более 5 дней) в дифференциально-диагностический ряд всегда нужно включать СК. Критерии:

- Двустороннее покраснение конъюктивы
- Покраснение и отёк губ, «малиновый» язык
- Отёк, эритема, десквамация на кистях и стопах
- Сыпь (полиморфная)
- Шейная лимфоаденопатия

Рис. 5 а, б. Шелушение пальцев.

Диагностика

- Развернутый анализ крови с формулой и обязательным подсчетом числа тромбоцитов.
- Биохимический анализ крови (общий белок, альбумин, билирубин, трансаминазы, гамма-глютамилтрансфераза).
- СРБ (повышение характерно для СК), антистрептолизин О, антистрептогиалуронидаза (повышение нехарактерно для СК).
- Коагулограмма.
- Исследование мочи: микроскопия осадка, белок
- Бактериологическое исследование крови.
- Прокальцитониновый тест.
- По показаниям – УЗИ печени и желчевыводящих путей.
- По показаниям спинномозговая пункция
- Офтальмологическое исследование с помощью щелевой лампы
- Инструментальная диагностика поражения сердца: электрокардиография (ЭКГ) и эхокардиография (ЭхоКГ).

Лечение

Основным методом лечения является сочетание иммуноглобулина для внутривенного введения (ИГВВ) и ацетилсалициловой кислоты. Используют стандартные или обогащенные IgM ИГВВ.

- ИГВВ регулируют иммунный и воспалительный ответ, блокируют или связывают IgG Fc – рецепторы, нейтрализуют микробные антигены или суперантигены, добавляют антитела пациентам со сниженной способностью их синтеза, индуцируют выведение иммунных комплексов, негативно влияют на секрецию В-лимфоцитами иммуноглобулинов, предотвращают адгезию тромбоцитов на эндотелии
- Ацетилсалициловая кислота (Аспирин) оказывает противовоспалительное, анальгезирующее, жаропонижающее и антиагрегантное действие

Заключение

1. Этиология и патогенез не до конца изучены. Предполагаются теории воздействия иммунных комплексов, механизмов клеточной цитотоксичности, механизмов клеточного иммунитета с образованием цитокинов и молекул адгезии.
2. Морфологические изменения артерий при данном виде васкулита представлены преимущественно коронариитом с дальнейшим образованием аневризм. Данные изменения опасны своими смертельными осложнениями в молодом возрасте: инфарктом миокарда, внезапной сердечной смертью, а так же могут приводить к снижению уровня жизни больного.
3. Знание клинических проявлений, патогенеза и патоморфологии важно для своевременной постановки диагноза и незамедлительного начала правильного лечения, а значит и дальнейшей полноценной жизни пациента.

Благодарю за внимание!