Головной мозг

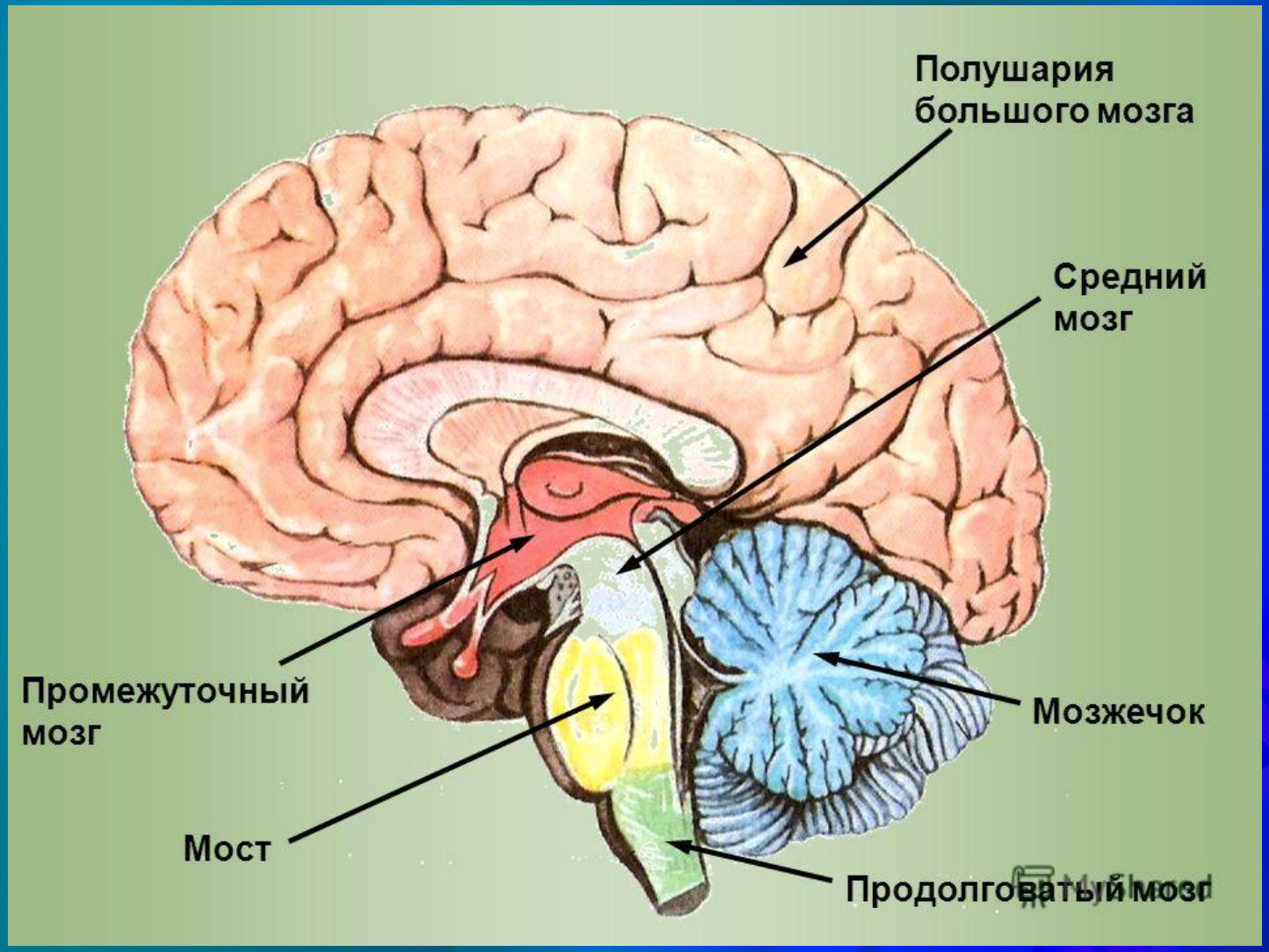

Нейрон

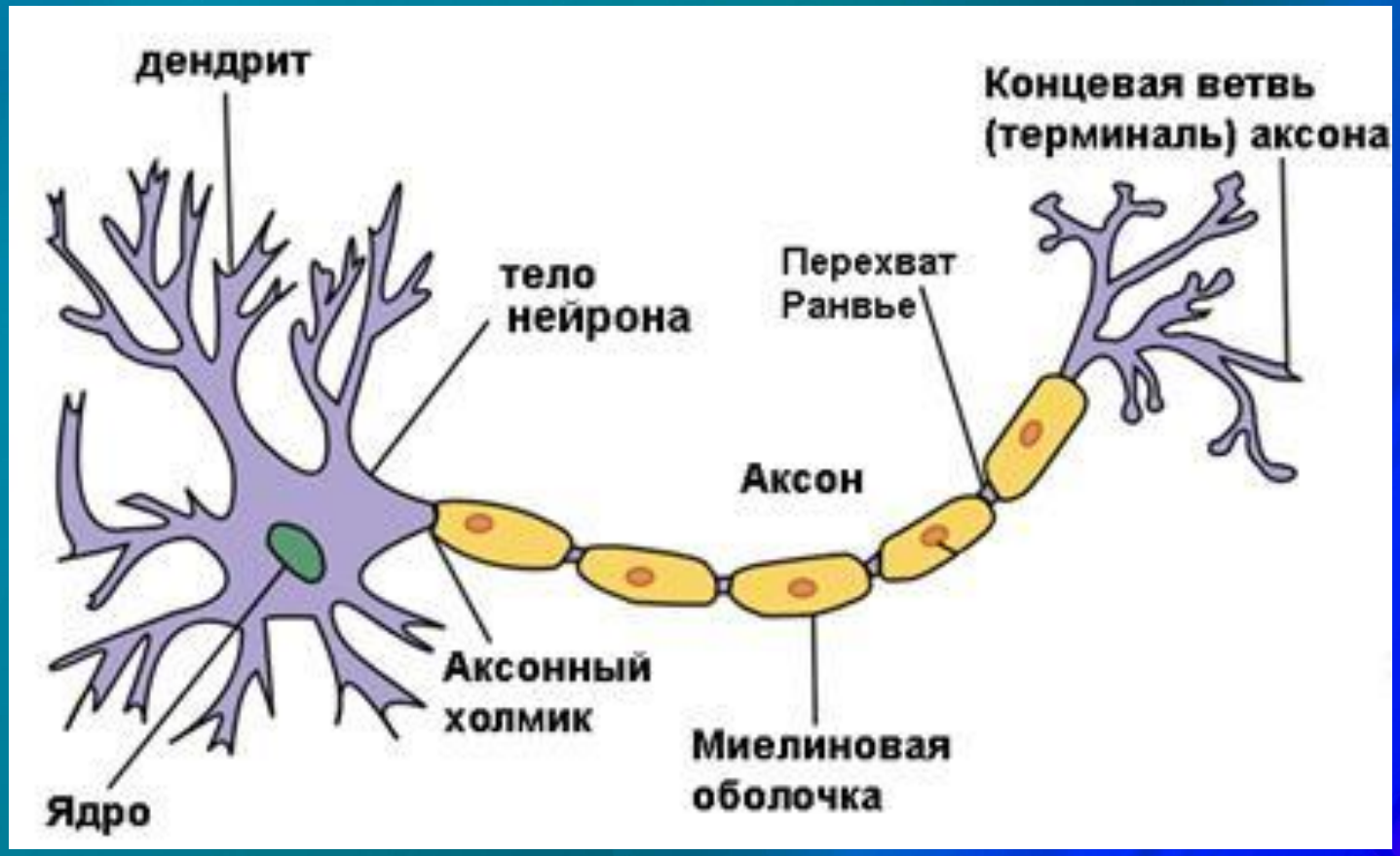
дендрит
Концевая ветвь
(терминаль) аксона
тело
нейрона
Перехват
Ранвье
Аксон
Аксонный
холмик
Миелиновая
оболочка
Ядро

Классификация нейронов

По количеству отростков: униполярные, биполярные, мультиполярные

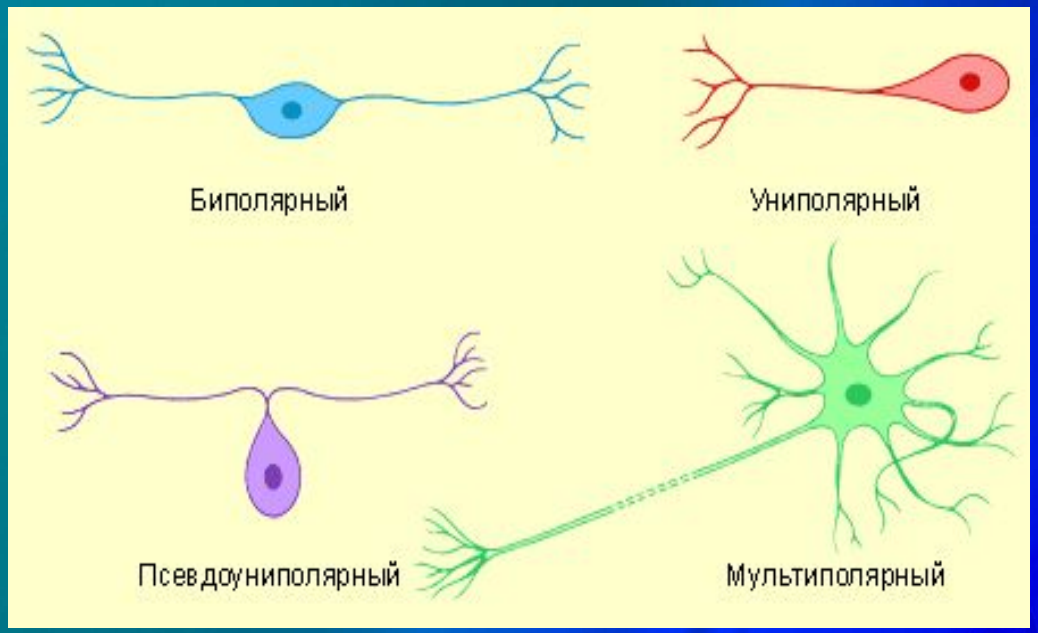

По функциям: афферентные (анализируют сигнал, идущий с рецепторов), эфферентные (дают команду эффектору), вставочные (передают сигнал от одного нейрона к другому)

Виды синапсов

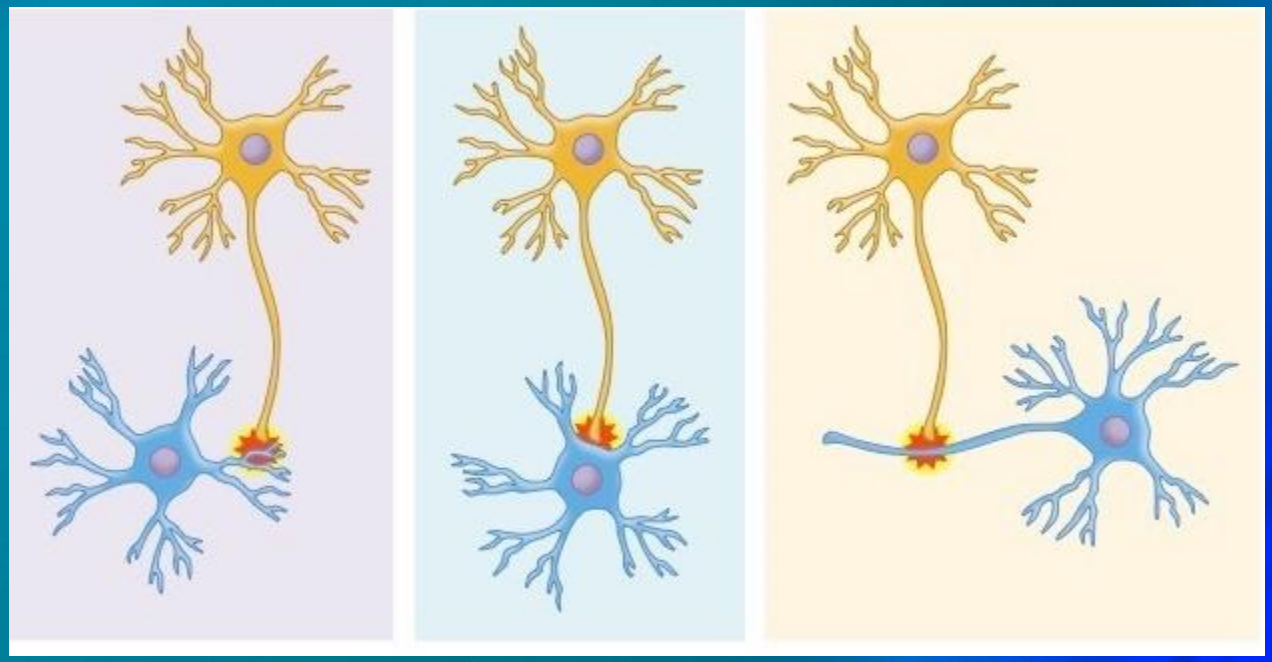

Аксо-дендритический, аксо-соматический, аксо-аксональный.

Аксоваскулярные, нервно-мышечные и нейро-секеторные.

СИНАПС

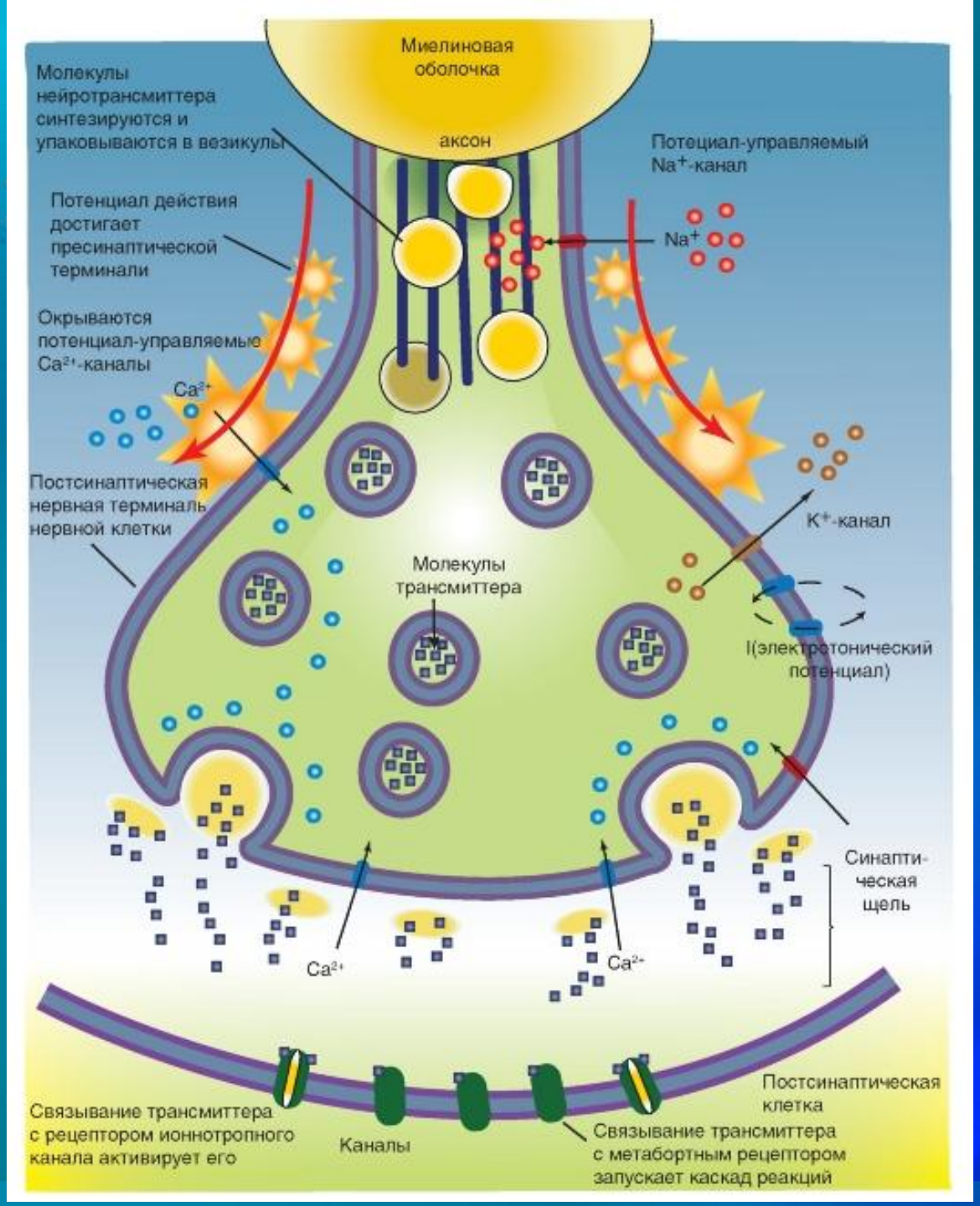
Миелиновая оболочка
аксон
Молекулы нейротрансмиттера синтезируются и упаковываются в везикулы
Потенциал действия достигает пресинаптической терминали
Окрываются потенциал-управляемые Ca^{2+}-каналы
Ca^{2+}
Потенциал-управляемый Na^+-канал
Na^+
Постсинаптическая нервная терминаль нервной клетки
K^+-канал
Молекулы трансмиттера
I(электротонический потенциал)
Синапти-ческая щель
Ca^{2+}
Ca^{2+}
Постсинаптическая клетка
Связывание трансмиттера с рецептором ионнотропного канала активирует его
Каналы
Связывание трансмиттера с метабортным рецептором запускает каскад реакций

Потенциал действия

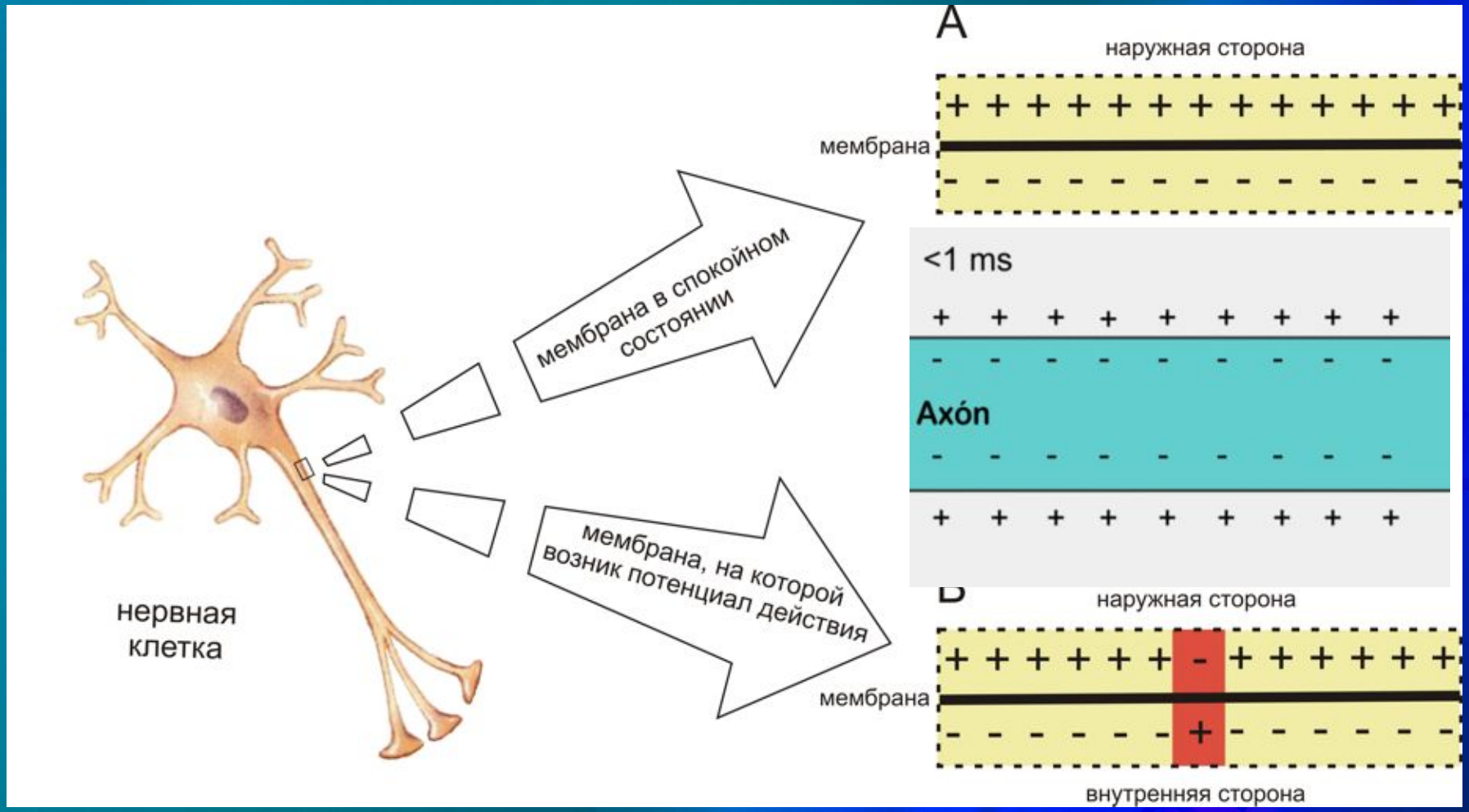

Потенциал покоя

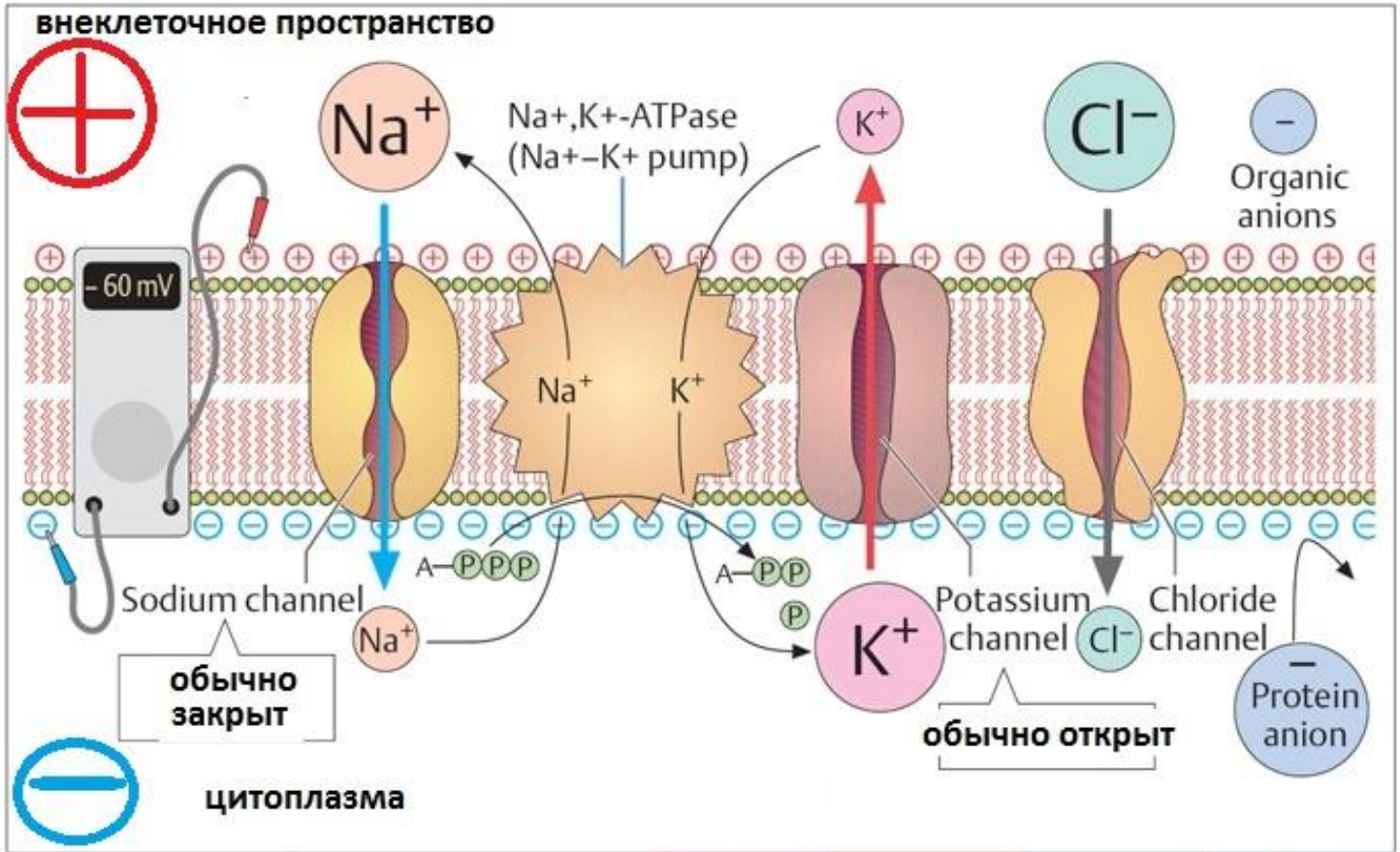

Ион		K^+	Na^+	Cl^-	Орг. анионы
Концентрация (mM)	цитоплазма	139	12	4	138
	внеклеточное пространство	4	145	116	134

Потенциал действия

Медиаторы или нейротрансмиттеры

- Ацетилхолин
- Глутамат
- Глицин
- Υ-Аминомасляная кислота (ГАМК)
- Серотонин
- Гистамин
- Дофамин
- Норадреналин
- Энкефалин, эндорфин, динорфин

ОТП-ФМК

Удаление медиатора

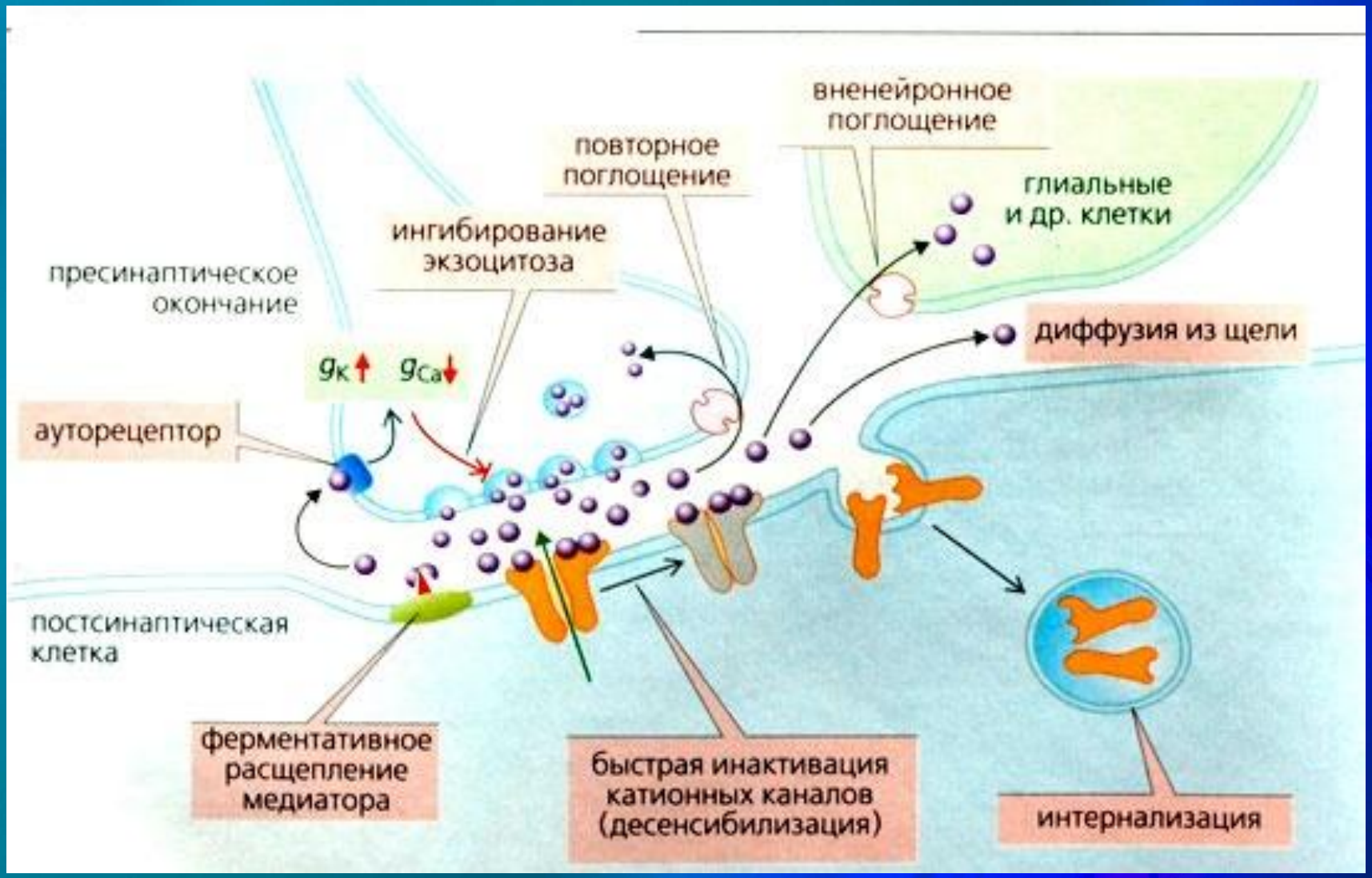

Глиальные клетки

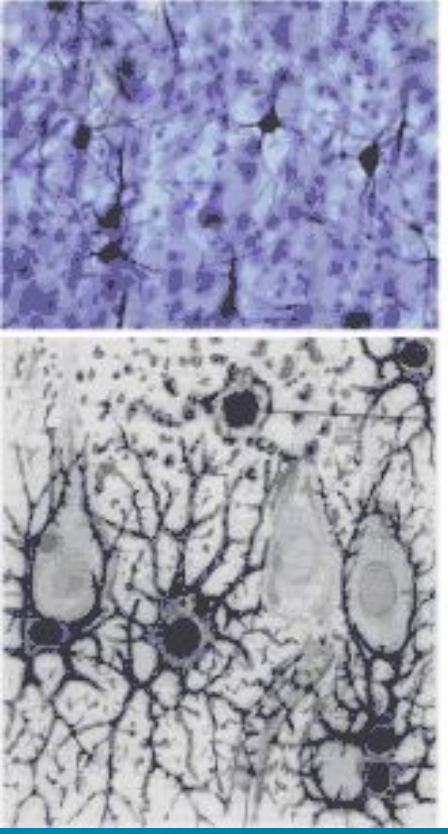

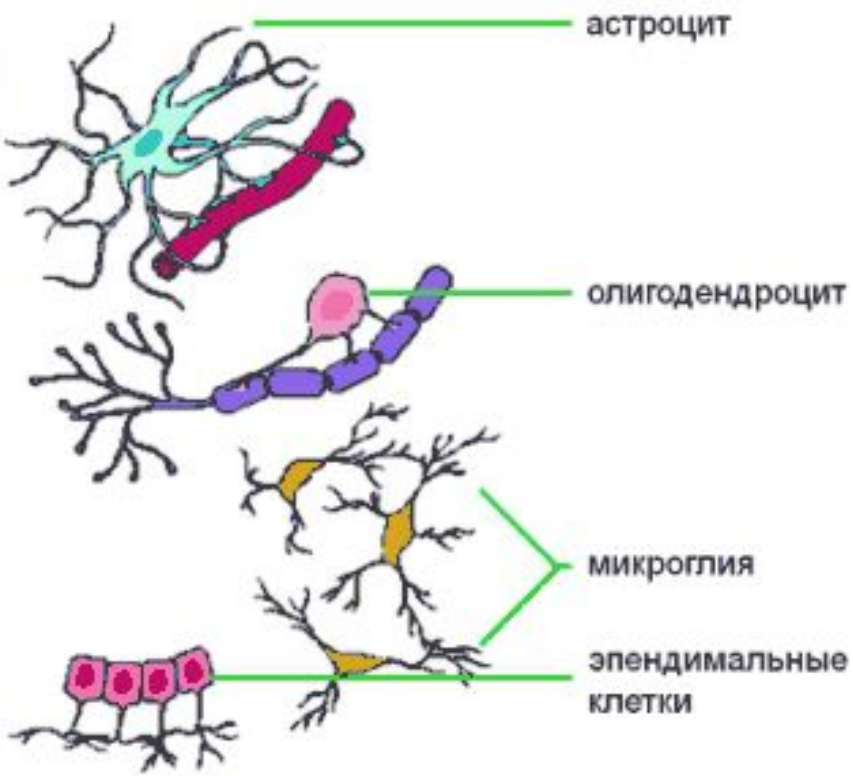

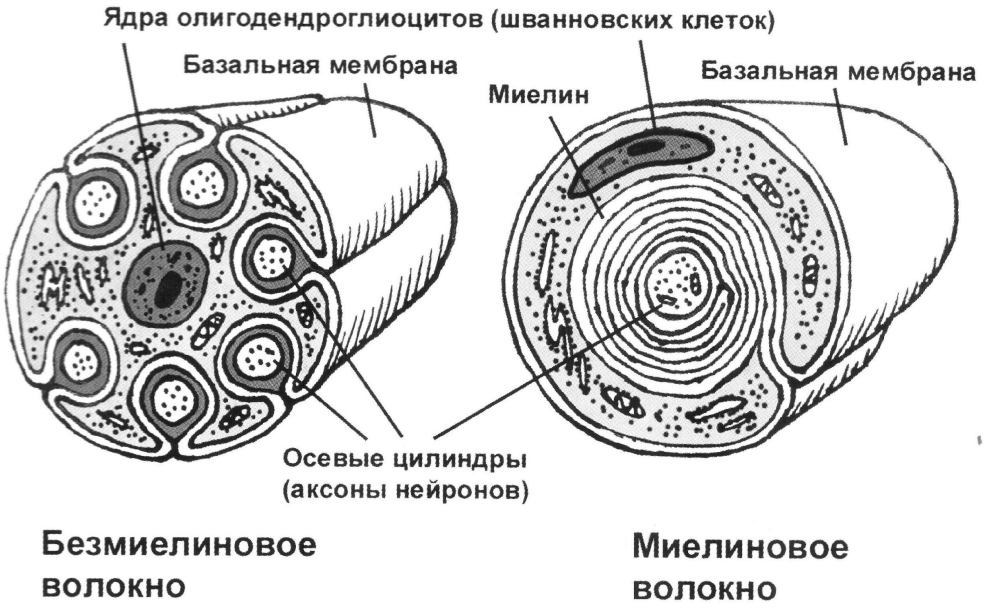

Проведение импульса

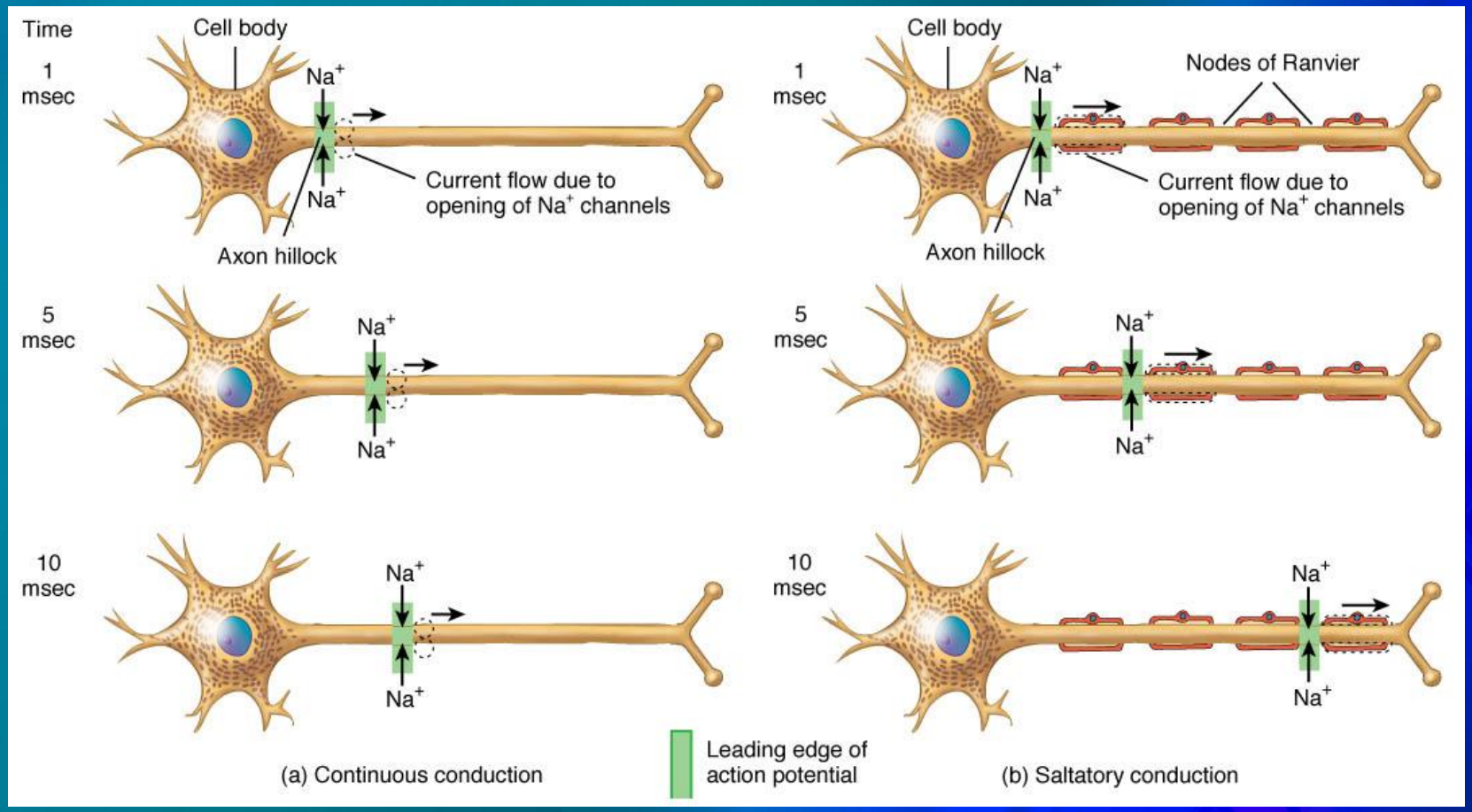

Миелин

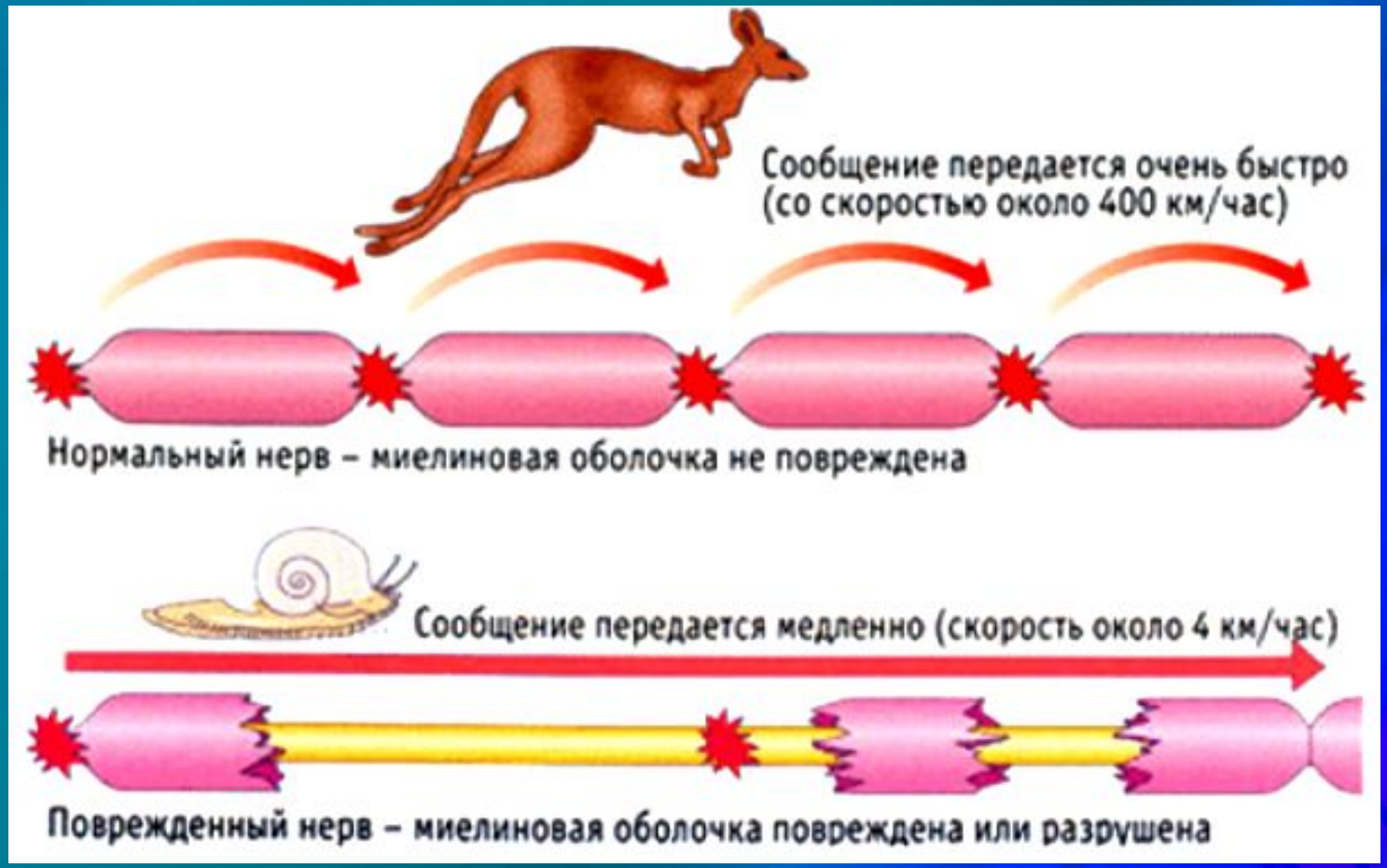
Сообщение передается очень быстро
(со скоростью около 400 км/час)
Нормальный нерв – миелиновая оболочка не повреждена
Сообщение передается медленно (скорость около 4 км/час)
Поврежденный нерв – миелиновая оболочка повреждена или разрушена

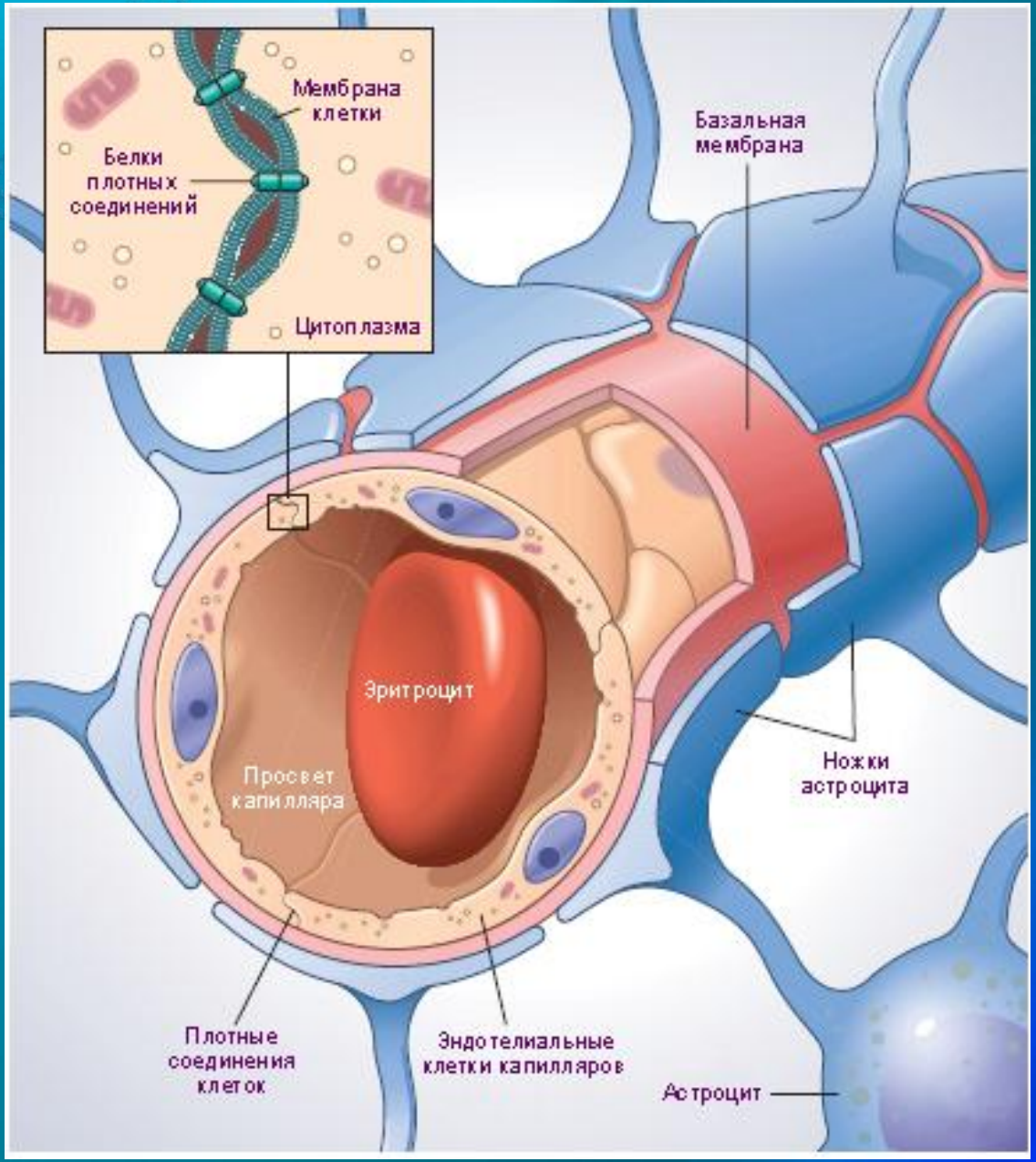

Гемато-энцефа-лический барьер

Спинной мозг

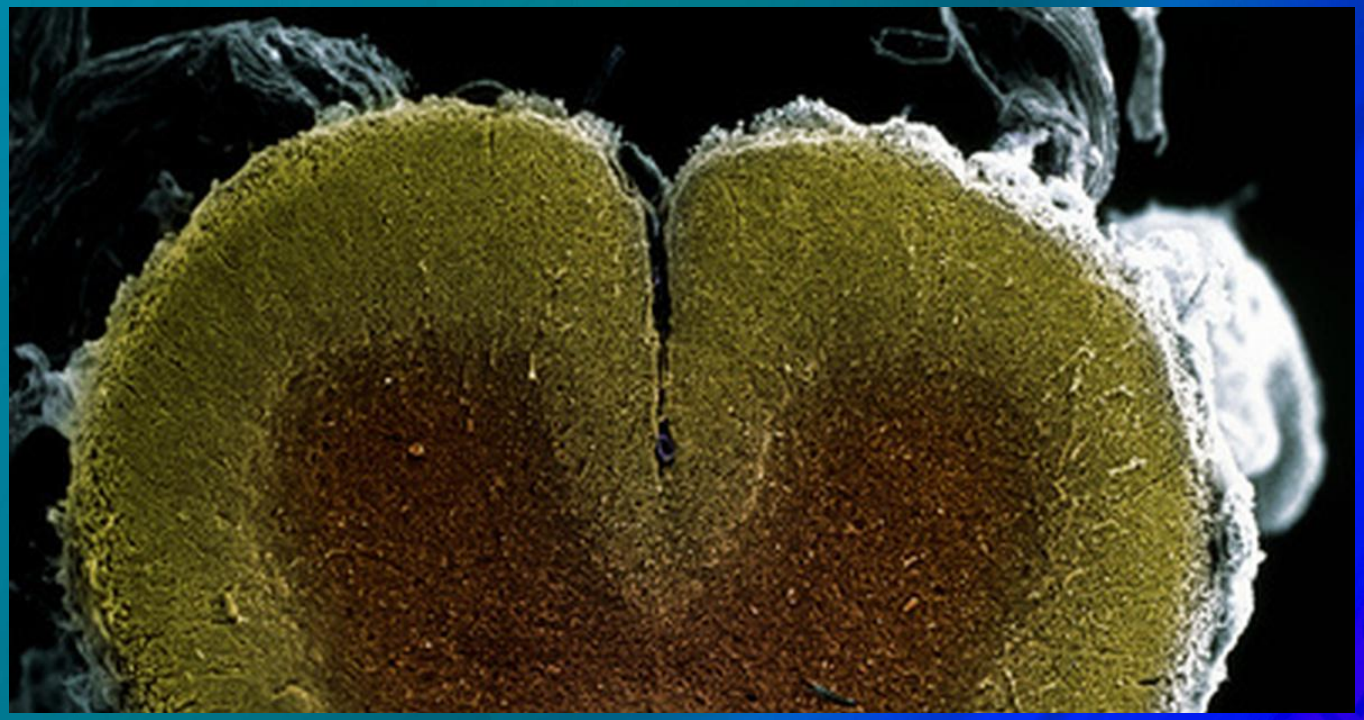

Спинной мозг (medulla spinalis)

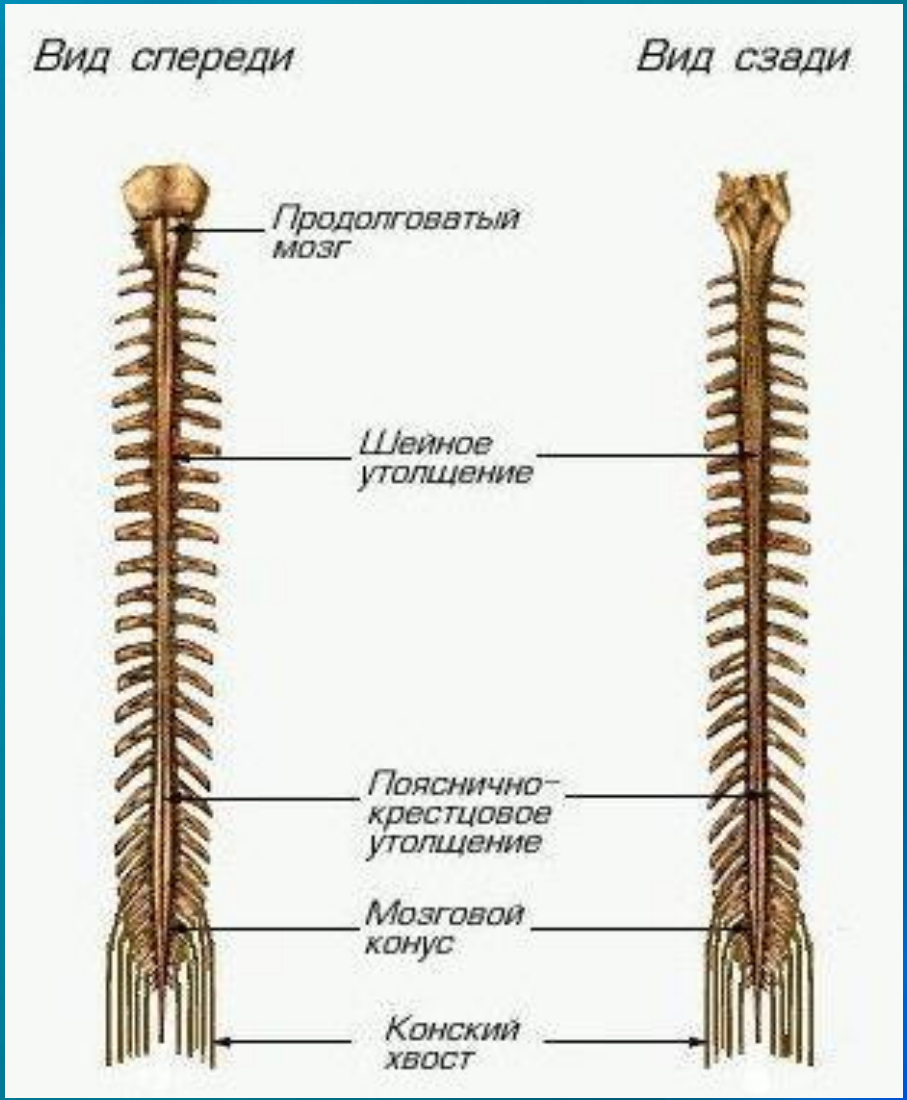

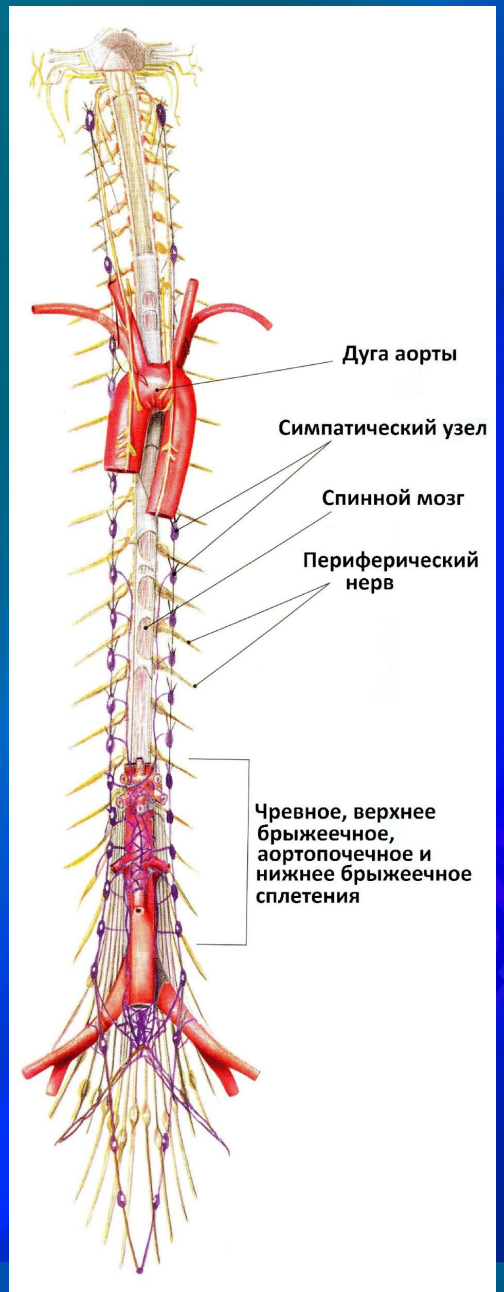

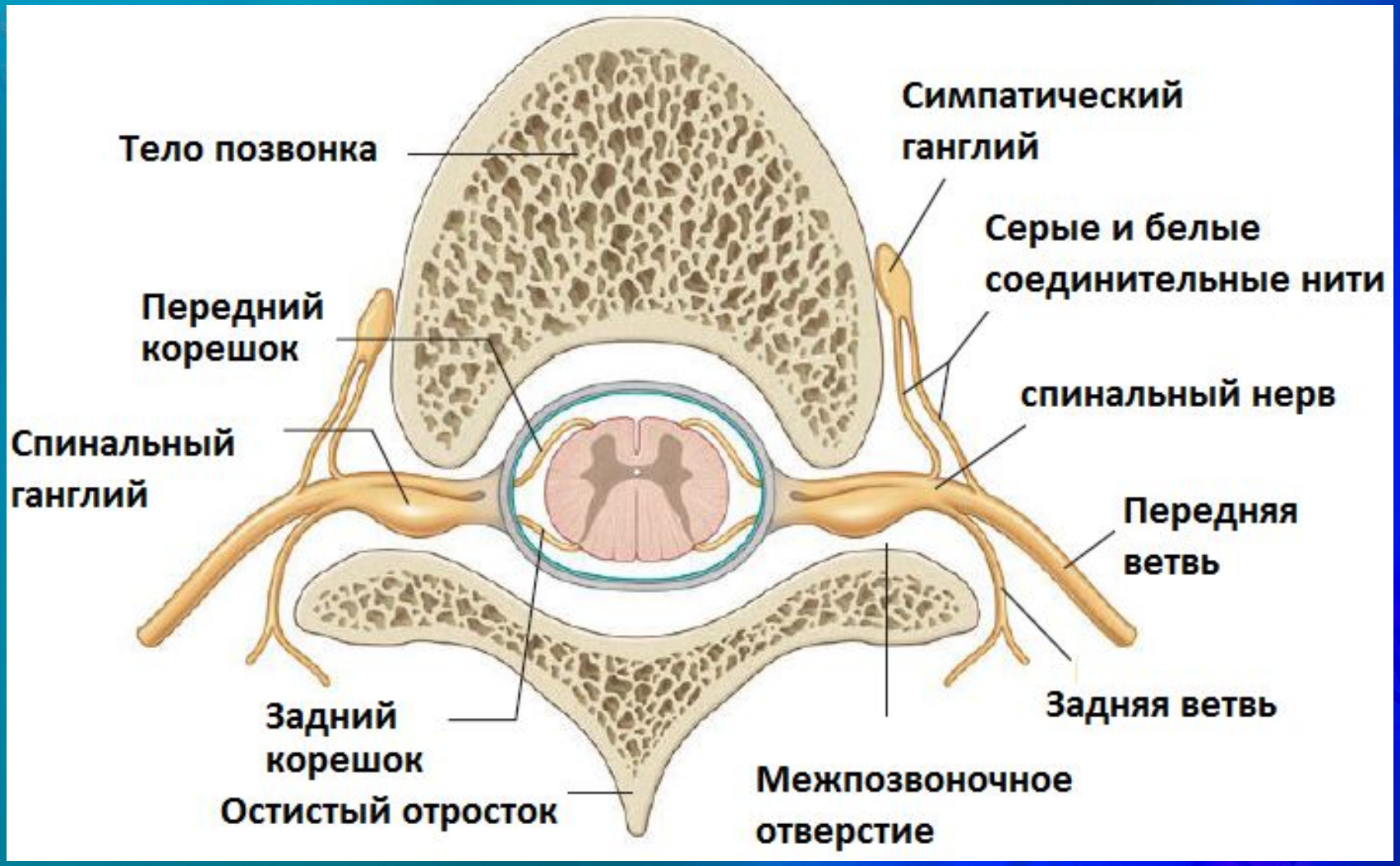
Тело позвонка
Симпатический ганглий
Серые и белые соединительные нити
Передний корешок
спинальный нерв
Спинальный ганглий
Передняя ветвь
Задняя ветвь
Задний корешок
Остистый отросток
Межпозвоночное отверстие

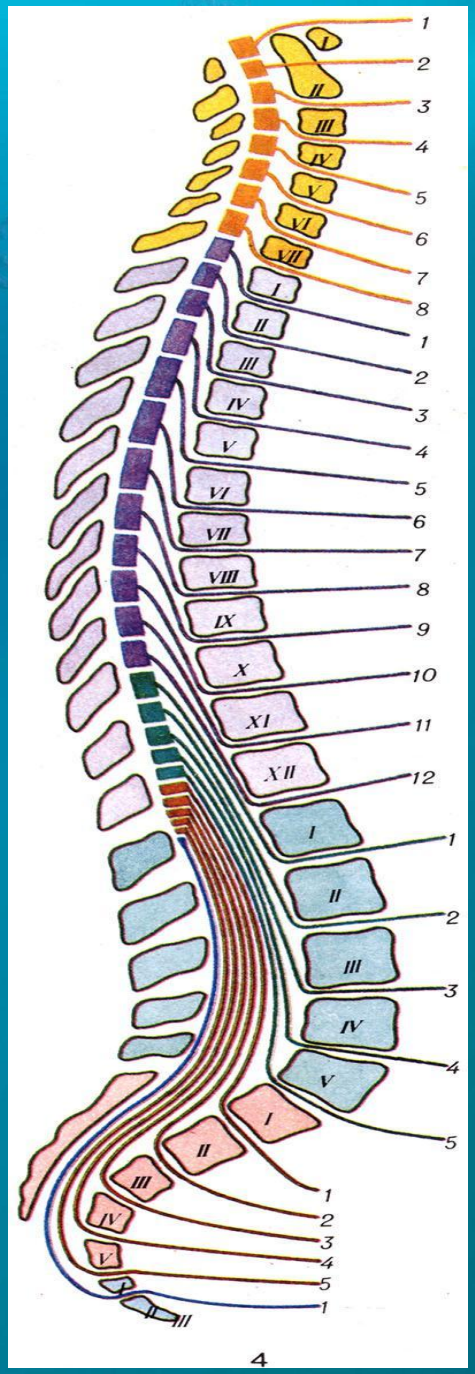

Соотношение сегментов спинного мозга и позвоночного столба

В шейном и верхнегрудном отделах сегменты спинного мозга расположены на один позвонок выше соответствующего им по счету позвонка, в среднегрудном – выше на два позвонка, в нижнегрудном (Th10, Th11< Th12) – выше на три позвонка. Поясничные сегменты спинного мозга лежат в позвоночном канале на уровне тел X и XI грудных позвонков, крестцовые и копчиковый – на уровне XII грудного и I поясничного позвонка.

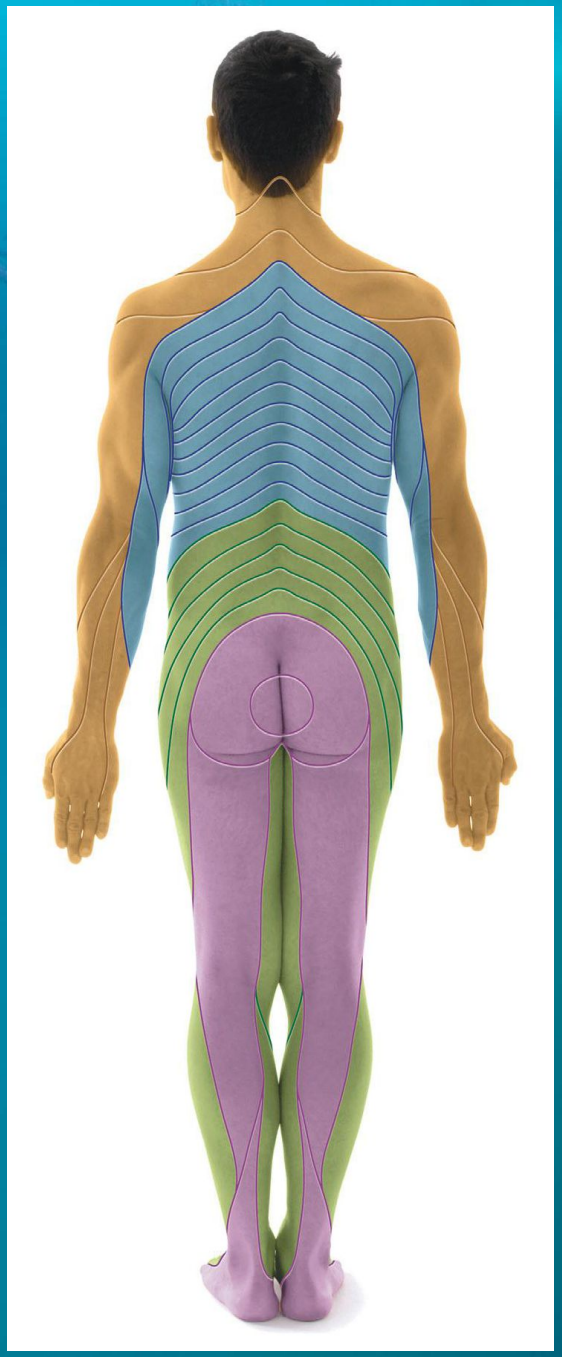

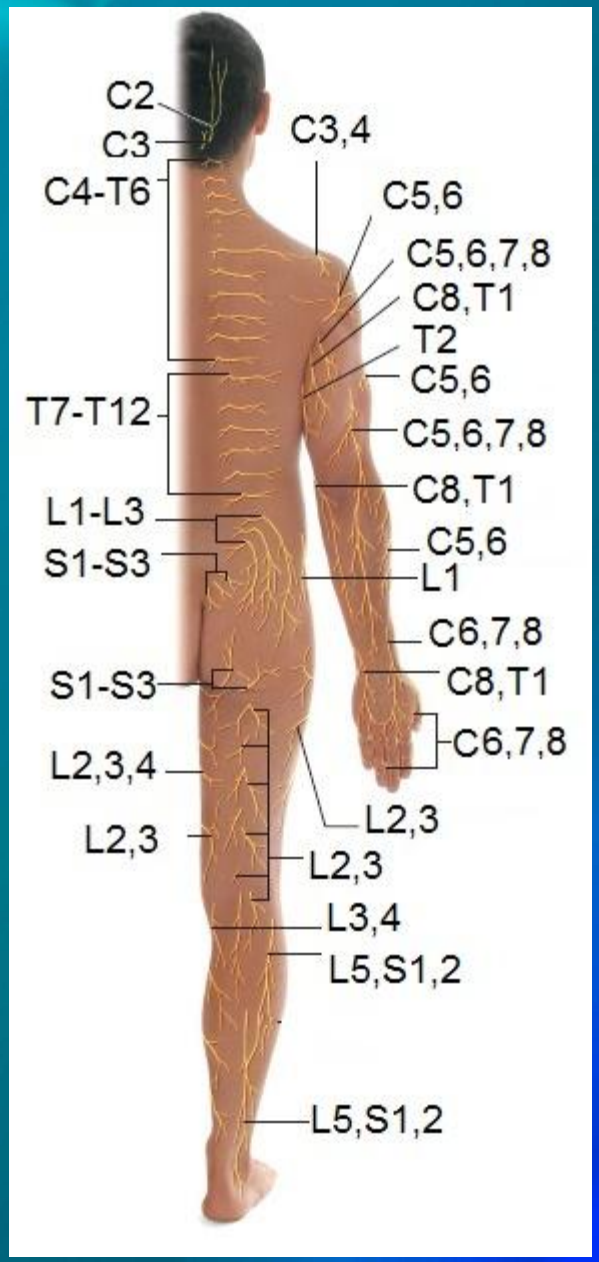

Сегментарная иннервация задней поверхности туловища (кожа)

ОТЛ-ФМК

Оболочки спинного мозга

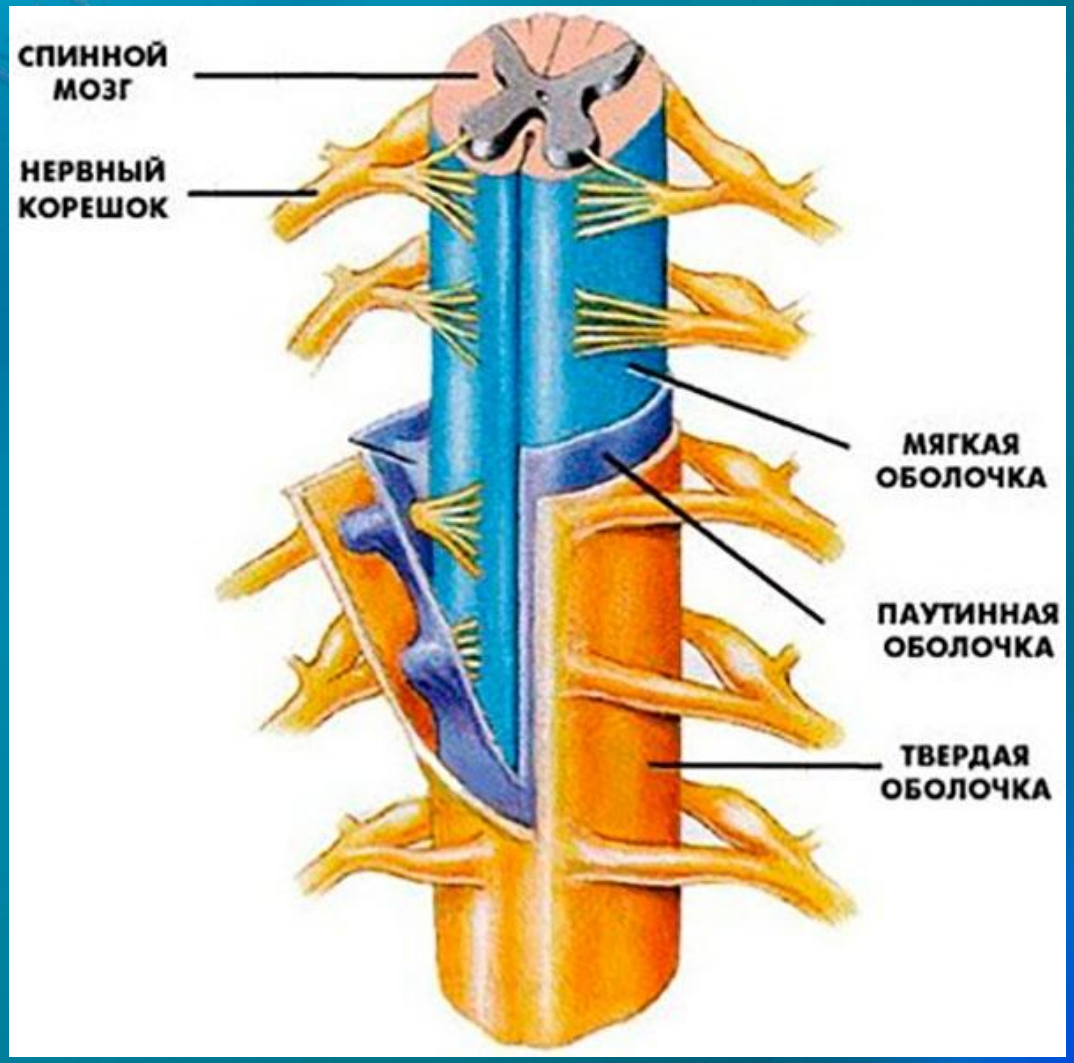

dura mater spinalis
cavum epidurale
arachnoidea spinalis
cavum subdurale
pia mater spinalis
cavum arachnoidea

ОТП-ФМК

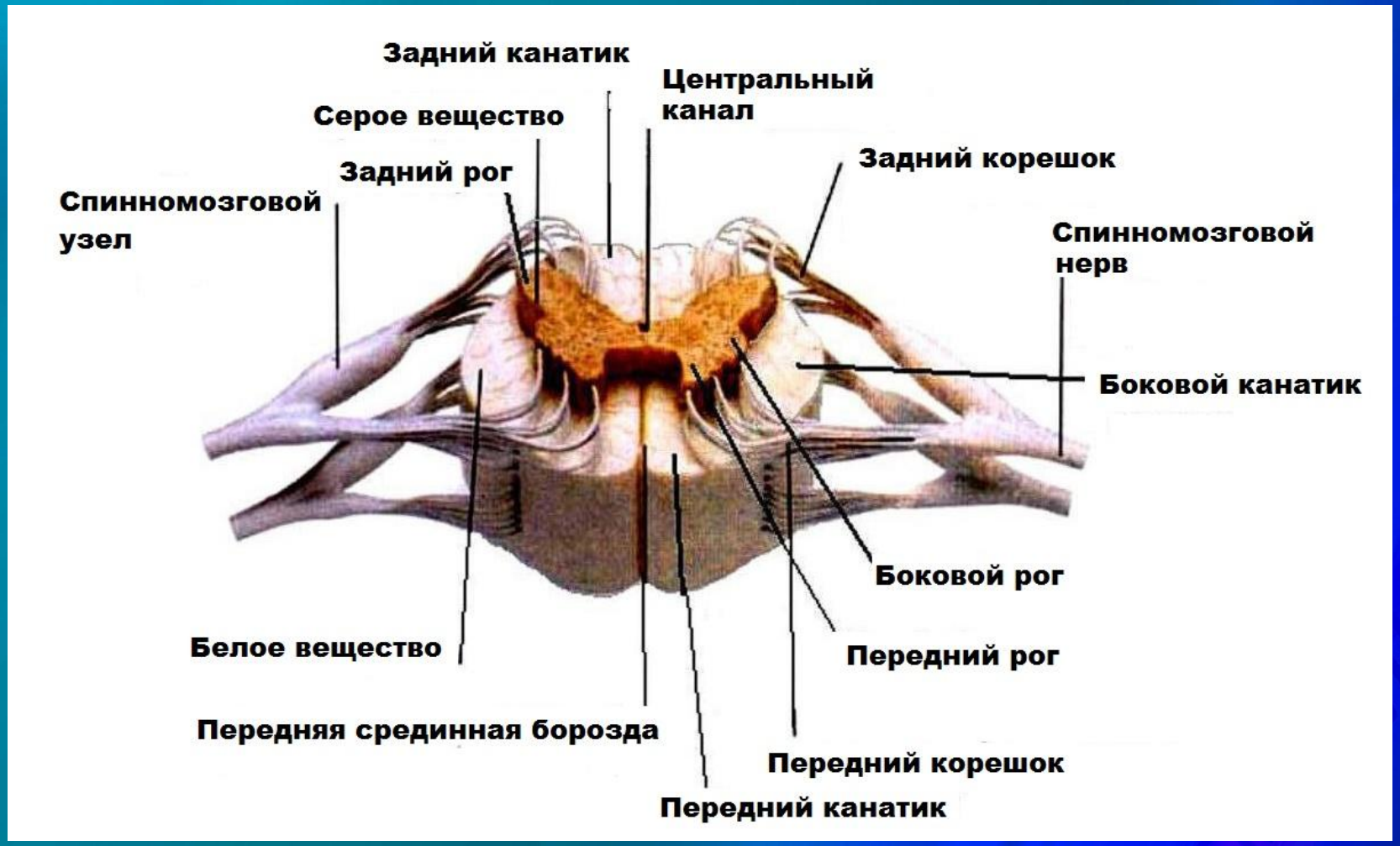
Задний канатик
Центральный канал
Серое вещество
Задний рог
Задний корешок
Спинномозговой узел
Спинномозговой нерв
Боковой канатик
Боковой рог
Передний рог
Белое вещество
Передняя срединная борозда
Передний корешок
Передний канатик

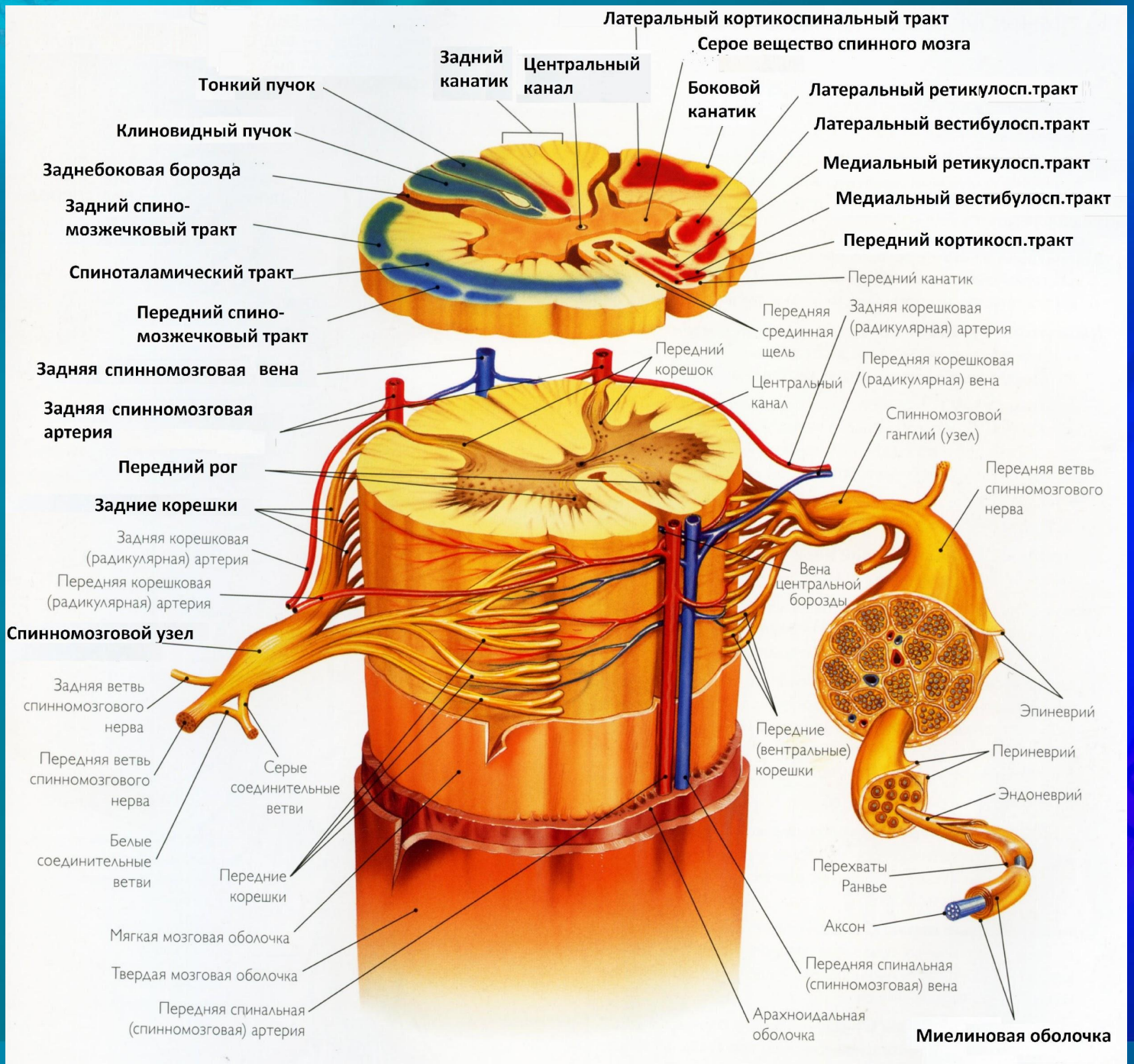
Латеральный кортикоспинальный тракт
Серое вещество спинного мозга
Задний канатик
Центральный канал
Тонкий пучок
Боковой канатик
Латеральный ретикулосп.тракт
Клиновидный пучок
Латеральный вестибулосп.тракт
Заднебоковая борозда
Медиальный ретикулосп.тракт
Задний спино-мозжечковый тракт
Медиальный вестибулосп.тракт
Передний кортикосп.тракт
Спиноталамический тракт
Передний канатик
Передний спино-мозжечковый тракт
Передняя срединная щель
Задняя корешковая (радикулярная) артерия
Задняя спинномозговая вена
Передний корешок
Передняя корешковая (радикулярная) вена
Центральный канал
Задняя спинномозговая артерия
Спинномозговой ганглий (узел)
Передний рог
Передняя ветвь спинномозгового нерва
Задние корешки
Задняя корешковая (радикулярная) артерия
Передняя корешковая (радикулярная) артерия
Вена центральной борозды
Спинномозговой узел
Задняя ветвь спинномозгового нерва
Эпиневрий
Передние (вентральные) корешки
Периневрий
Передняя ветвь спинномозгового нерва
Серые соединительные ветви
Эндоневрий
Белые соединительные ветви
Перехваты Ранвье
Передние корешки
Аксон
Мягкая мозговая оболочка
Передняя спинальная (спинномозговая) вена
Твердая мозговая оболочка
Передняя спинальная (спинномозговая) артерия
Арахноидальная оболочка
Миелиновая оболочка

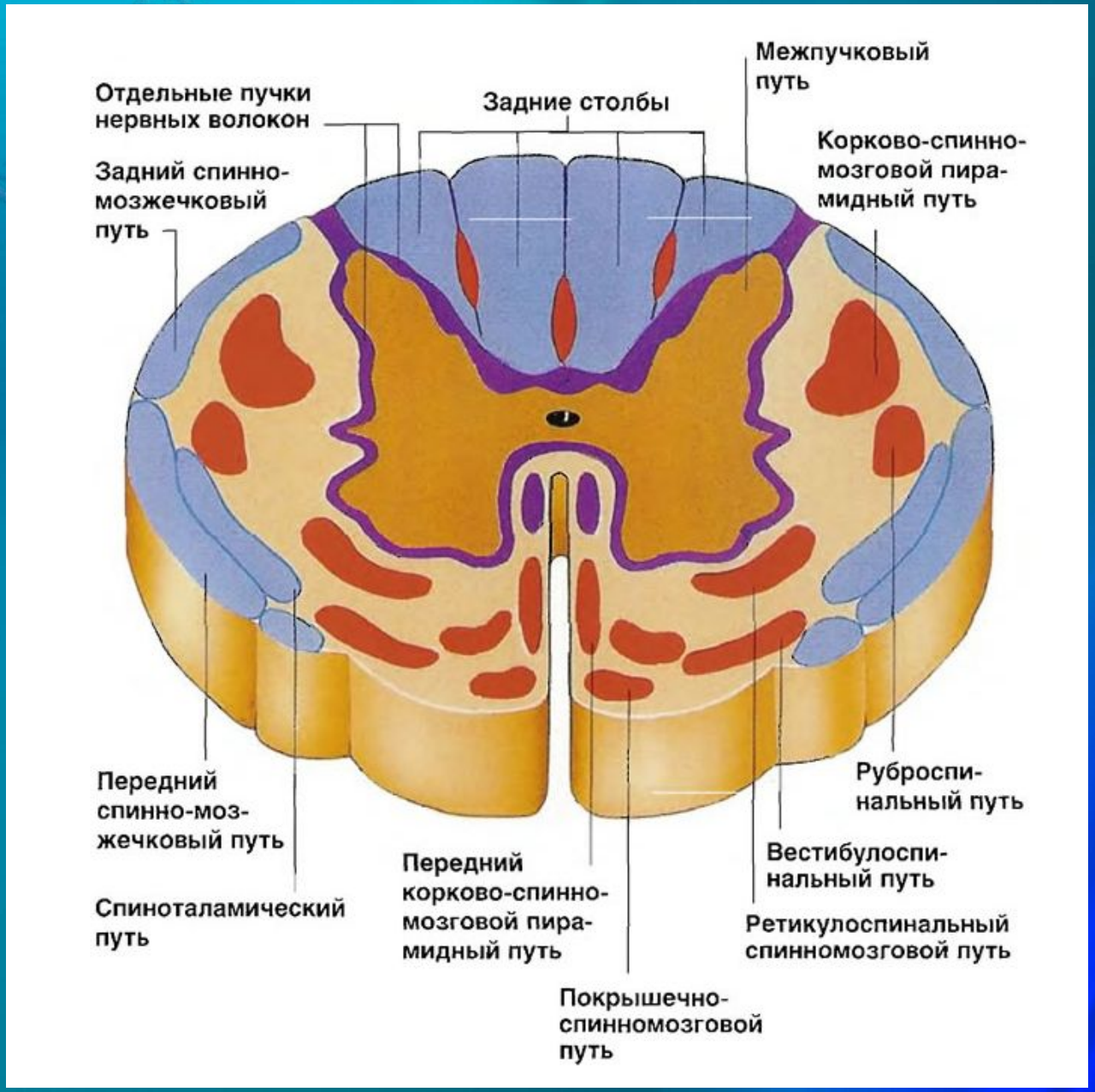

- Голубой цвет – восходящие пути;
- Красный – нисходящие;
- Сиреневый – волокна проходящие в обоих направлениях

ОТЛ-ФМК

Рефлекторная дуга

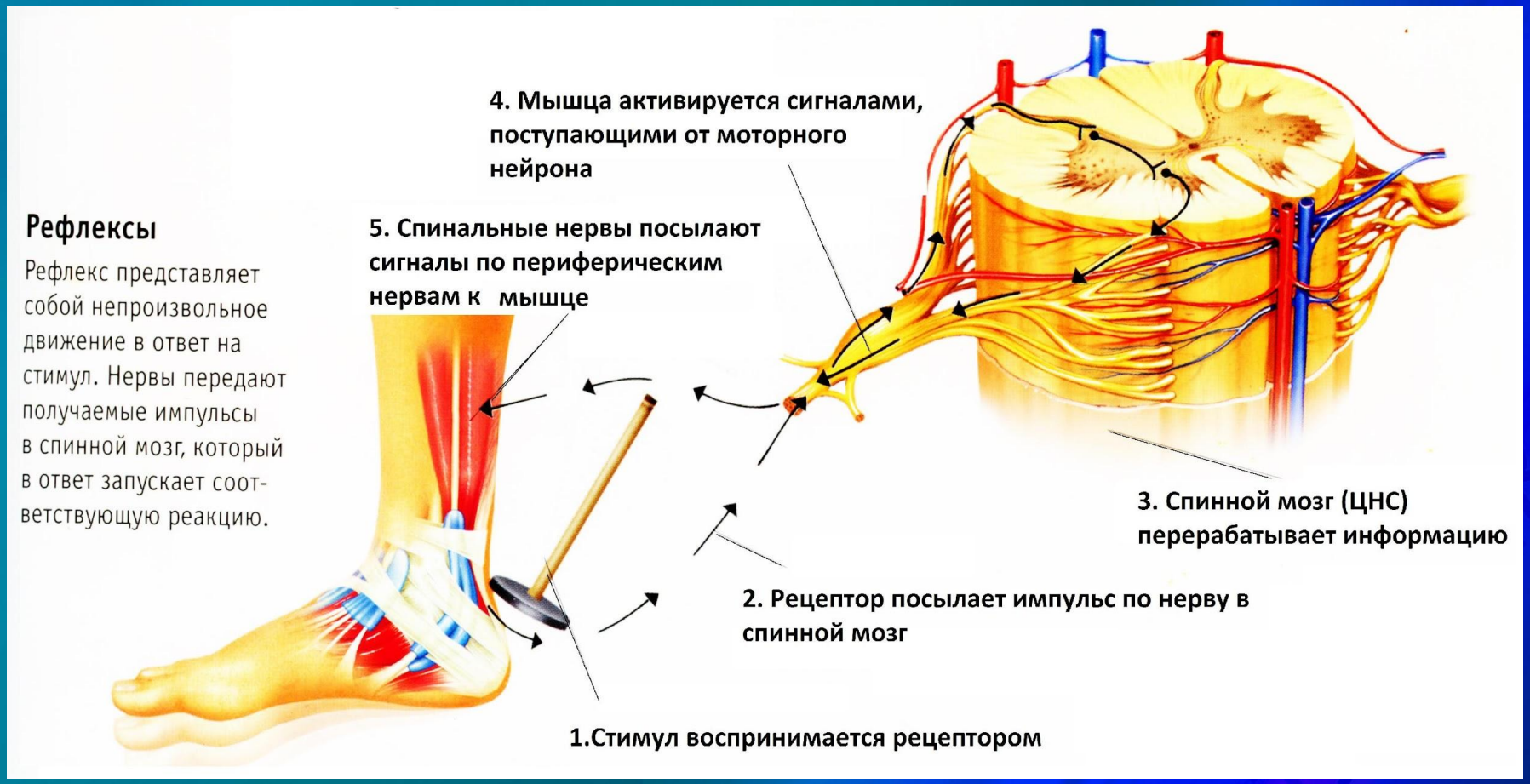

Коленный рефлекс

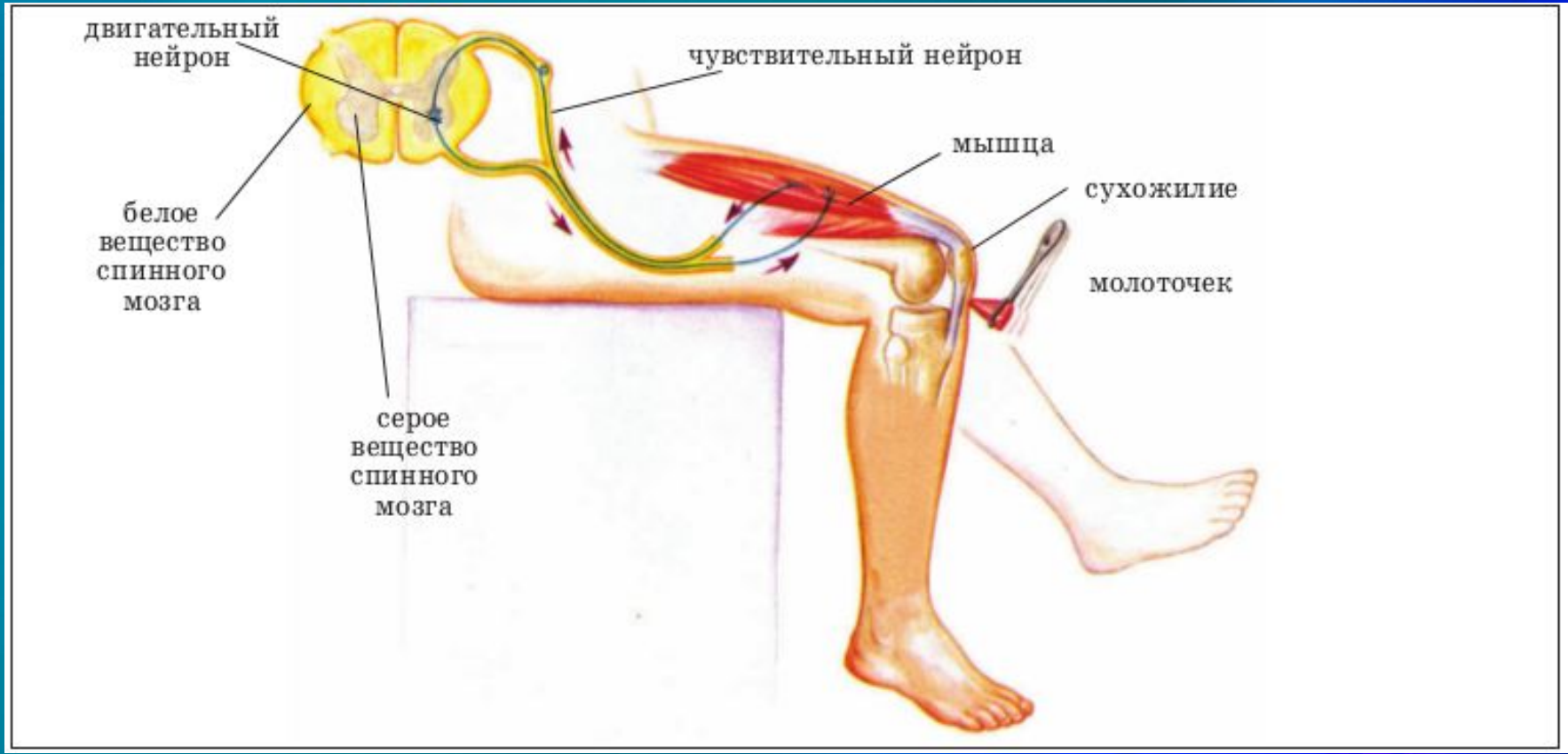

Рефлексы спинного мозга

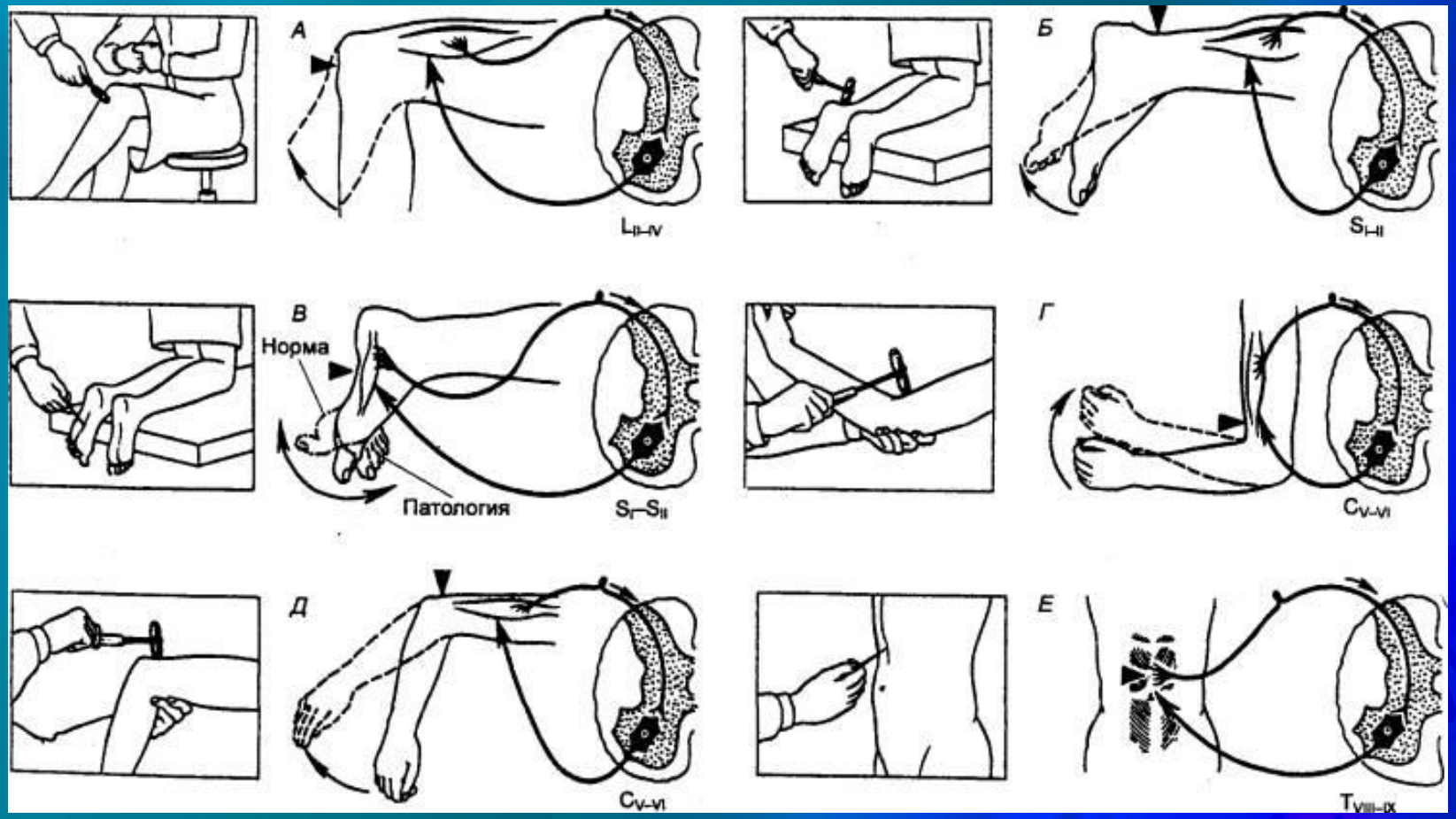

Коленный, ахиллов, подошвенный, сгибательно-локтевой, разгибательно-локтевой, брюшной рефлекс

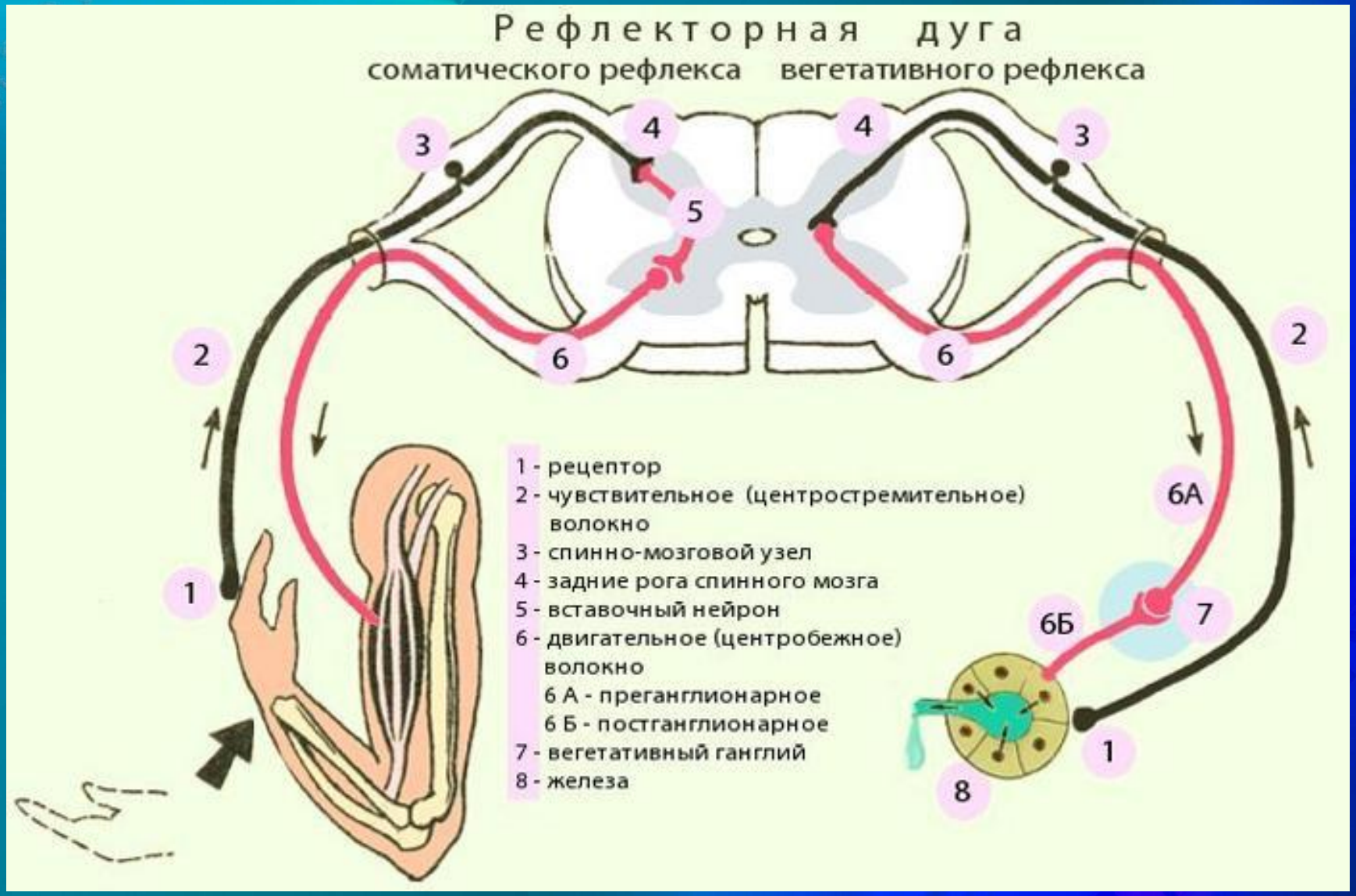
Рефлекторная дуга
соматического рефлекса
вегетативного рефлекса
1 - рецептор
2 - чувствительное (центростремительное) волокно
3 - спинно-мозговой узел
4 - задние рога спинного мозга
5 - вставочный нейрон
6 - двигательное (центробежное) волокно
6 А - преганглионарное
6 Б - постганглионарное
7 - вегетативный ганглий
8 - железа
1
2
3
4
5
6
6А
6Б
7
8

Физиология вегетативной нервной системы

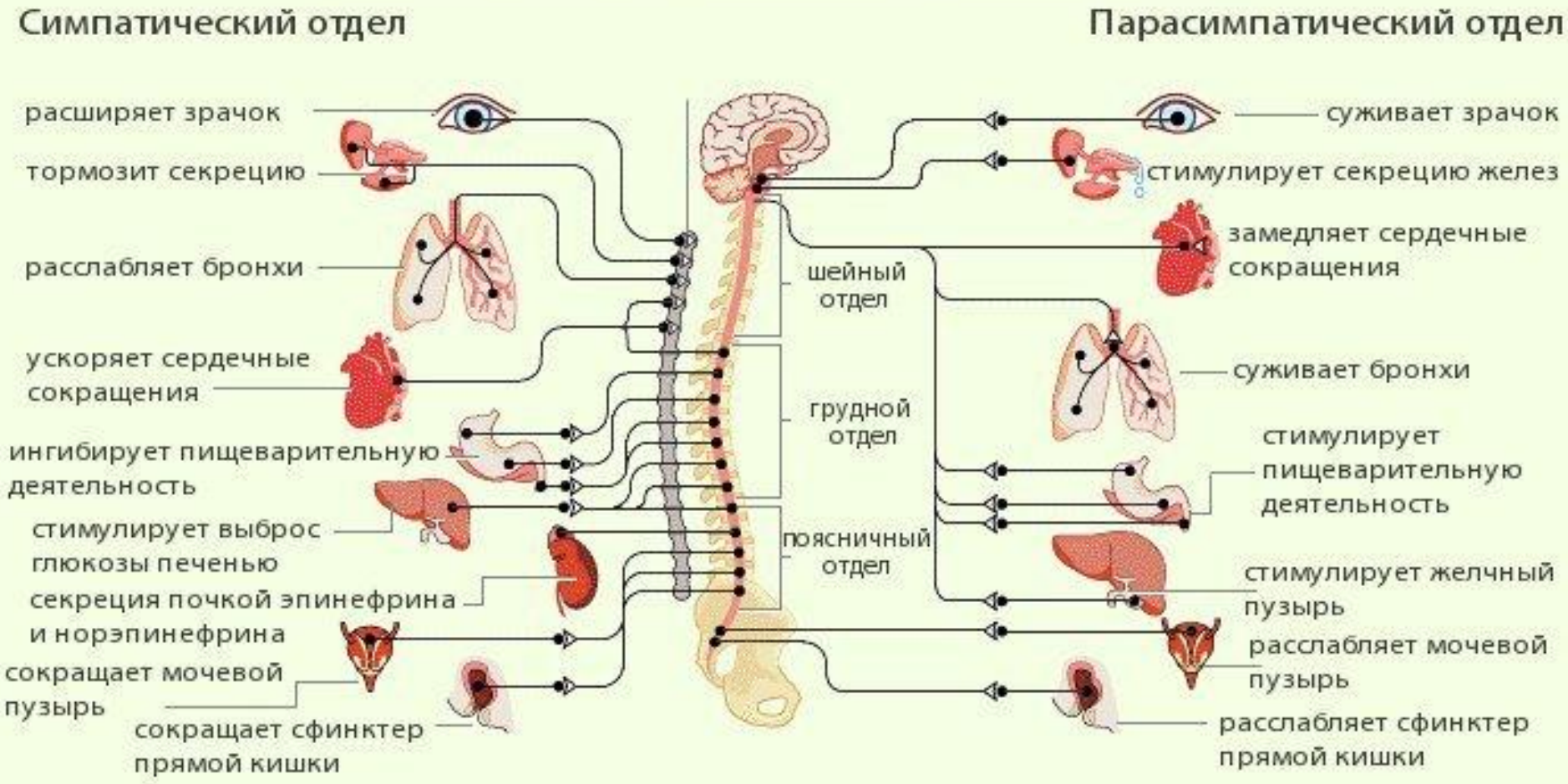

ОТП-ФМК