СНО «НИИ неотложной детской хирургии и травматологии»

Сеченовский Университет

Синдром обструктивного апноэ сна у детей

Таций Анна Дмитриевна
ПМГМУ им. И. М. Сеченова, 5 курс,
Международная школа «Медицина Будущего»

Виды нарушений дыхания во сне у детей (SDB)

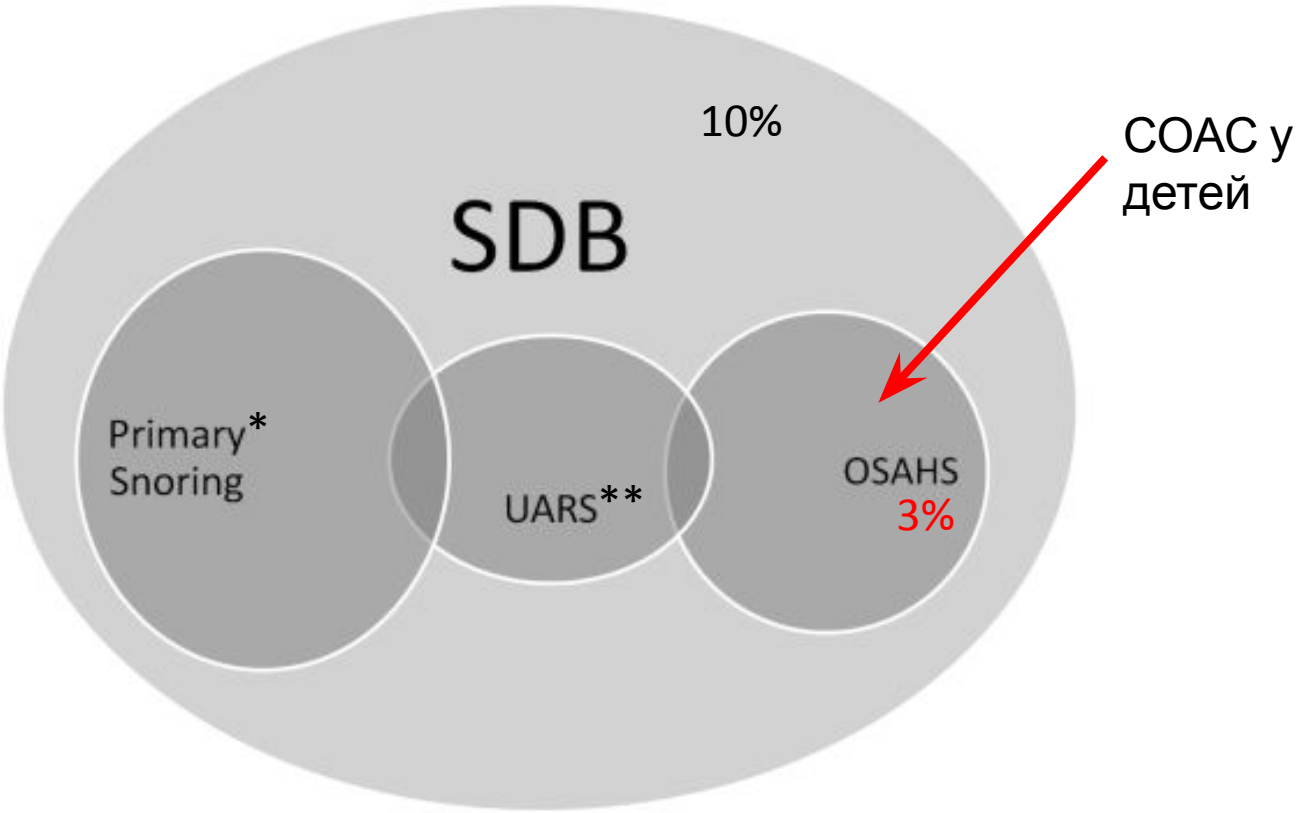

*Неосложненный храп
** Синдром повышенной резистентности верхних дыхательных путей

Определение

СОАС – состояние, характеризующееся наличием храпа, периодическим спаданием верхних дыхательных путей на уровне глотки и прекращением легочной вентиляции при сохраняющихся дыхательных усилиях, снижением уровня кислорода крови, грубой фрагментацией сна и избыточной дневной сонливостью.

Терминология

Апноэ – прекращение легочной вентиляции длительностью не менее 10 с.

Обструктивное апноэ – прекращение легочной вентиляции в связи с обструкцией дыхательных путей на уровне глотки при сохраняющихся дыхательных движениях.

Центральное апноэ – прекращение легочной вентиляции в связи отсутствием дыхательных движений, что обусловлено центральными нарушениями дыхания.

Гипопноэ – снижение потока воздуха через нос и рот на 50% и более, приводящее к снижению насыщения крови кислородом на 3% и более.

СИНДРОМ ОБСТРУКТИВНОГО АПНОЭ СНА

Свободное дыхание

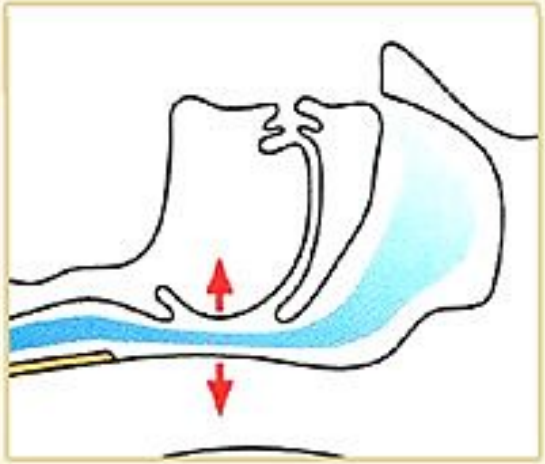

Дыхательный поток

Нормальное дыхание

Суженные дыхательные пути во время обструктивного гипопноэ

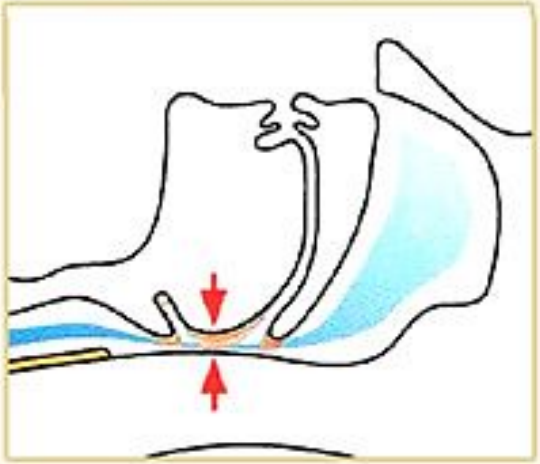

Дыхательный поток

Гипопноэ

Закрытые дыхательные пути во время обструктивного апноэ

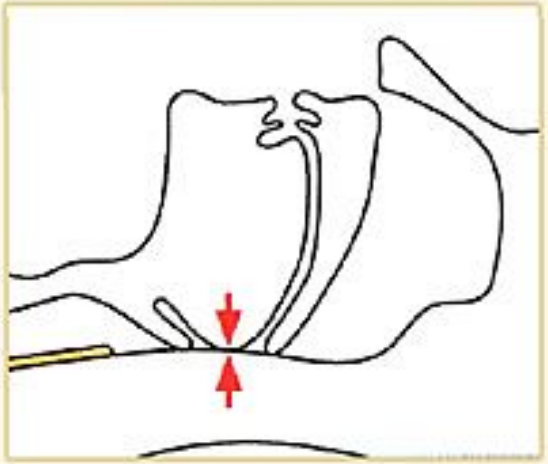

Дыхательный поток

Апноэ

Виды апноэ

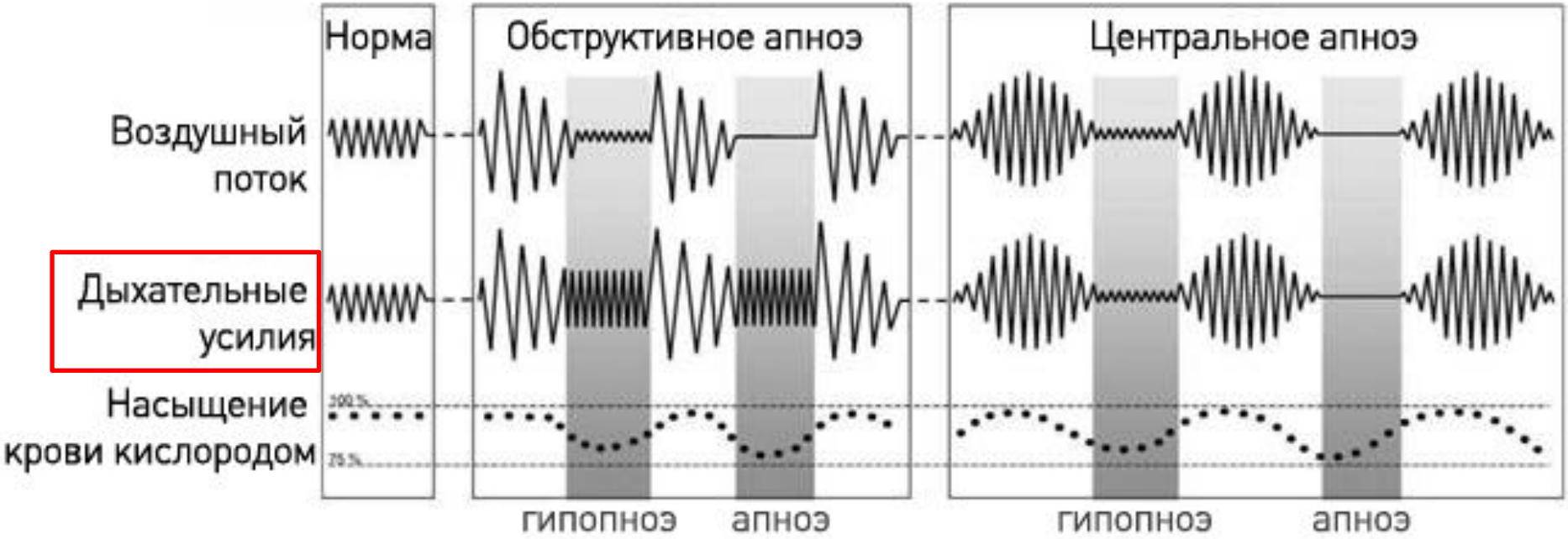

Основной критерий дифференцировки – наличие/отсутствие дыхательных усилий.

Что же такое храп??



Храп

Процесс во время сна, выраженный отчётливым низкочастотным, дребезжащим звуком и вибрацией, связан с тем, что во время сна у человека непроизвольно расслабляется мягкое нёбо и язычок.

Как оценить нарушения сна?

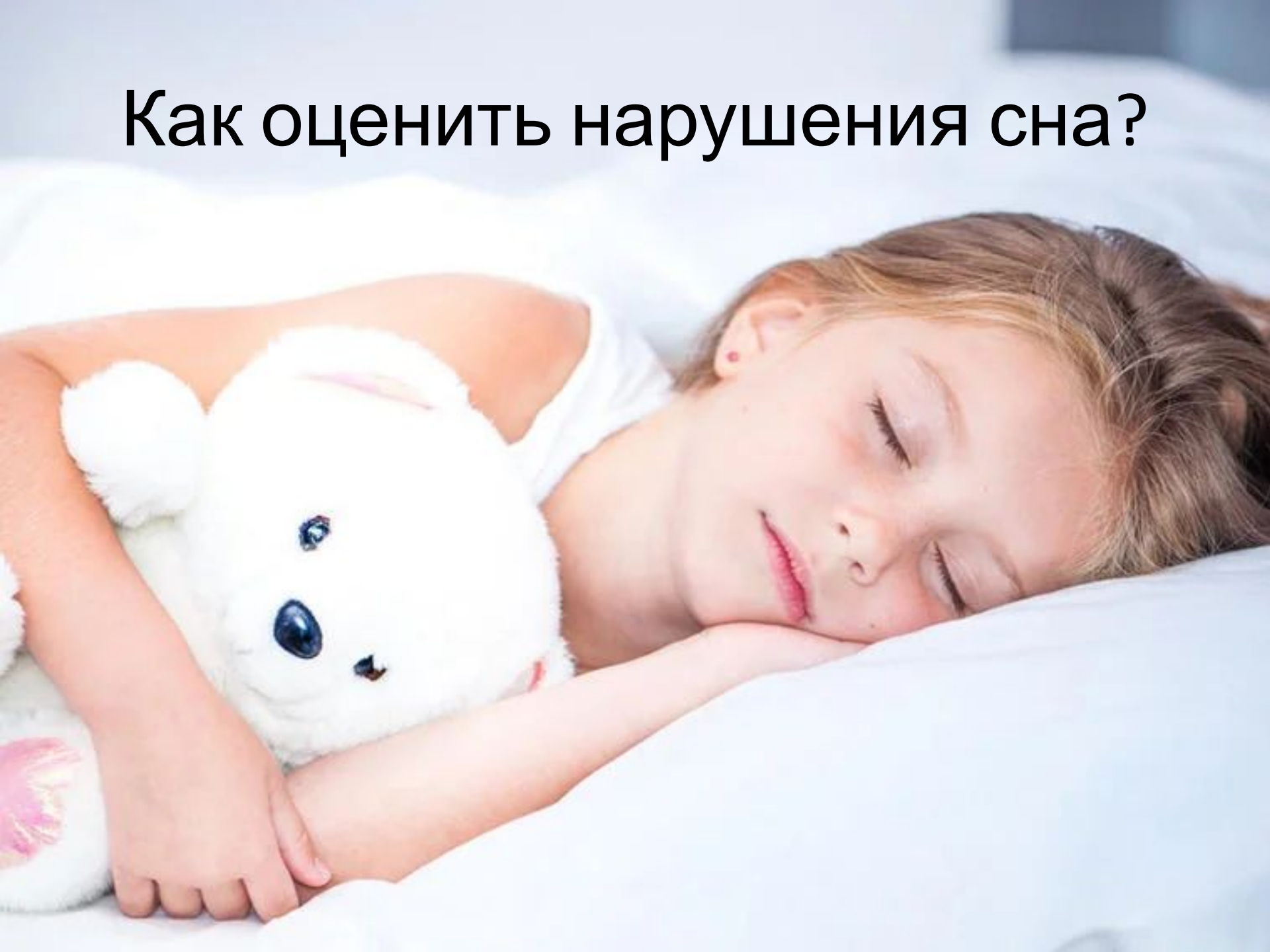

Полисомнография (ПСГ)

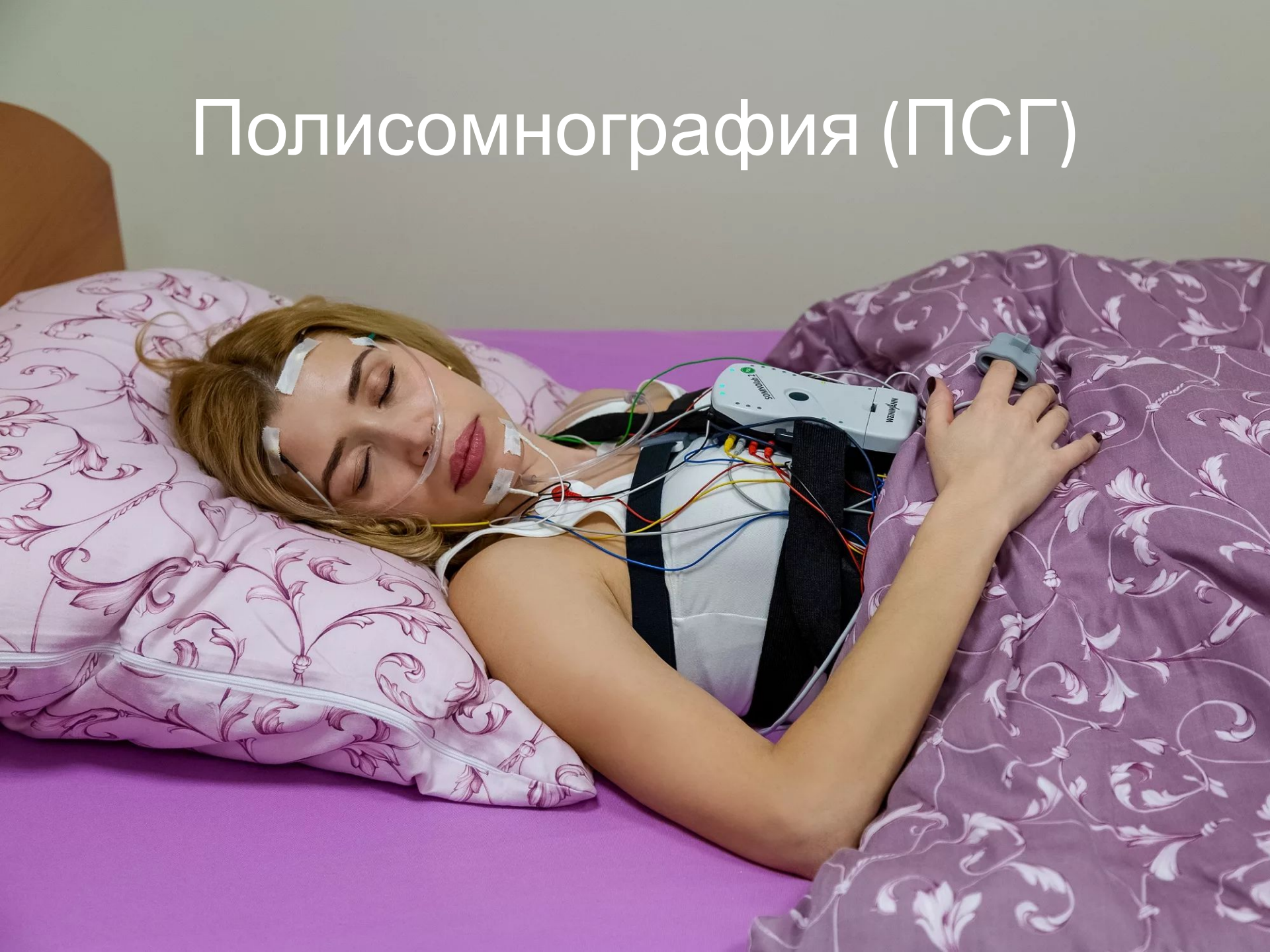

ПСГ + ребенок = ?

Как оценить данные нарушения?

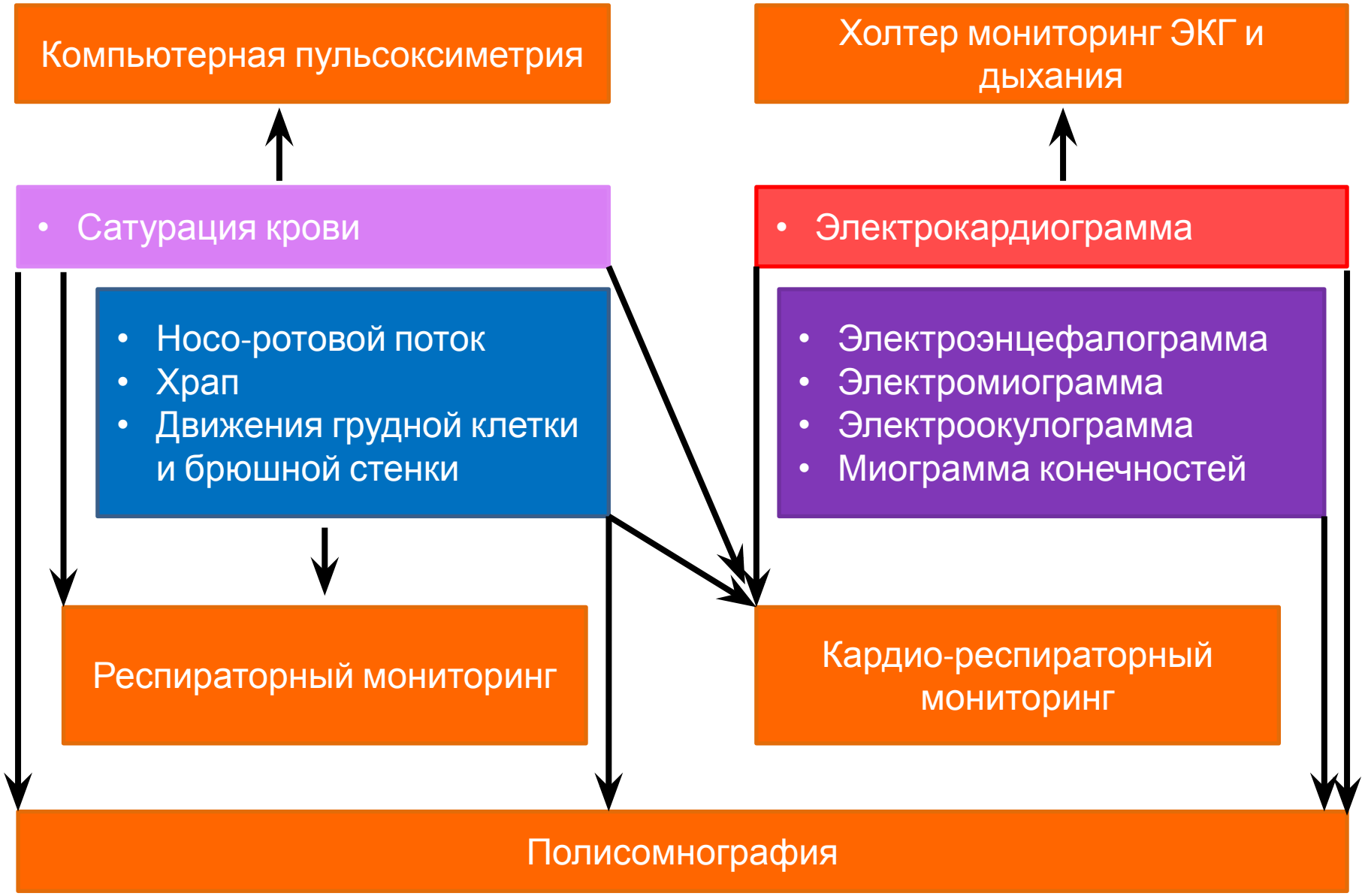

Степени тяжести СОАС

Индекс апноэ/гипопноэ (ИАГ) – количество апноэ и гипопноэ в час.

Степени тяжести СОАС у детей	**ИАГ**
Легкая	≥1 - <5
Средняя	≥5 - <15
Тяжелая	≥15

Пример ПСГ с СОАС

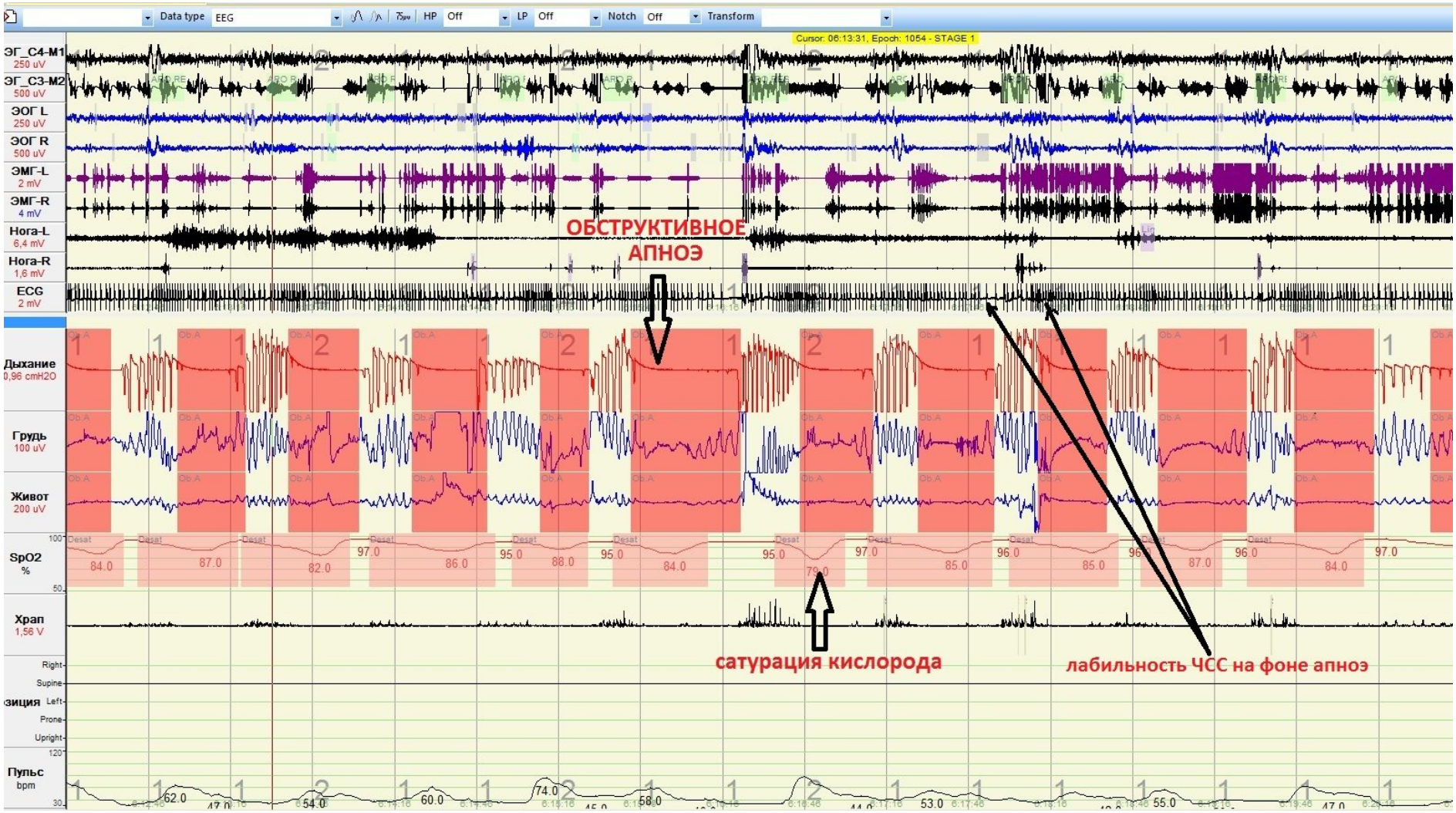

Немножко ЭЭГ…

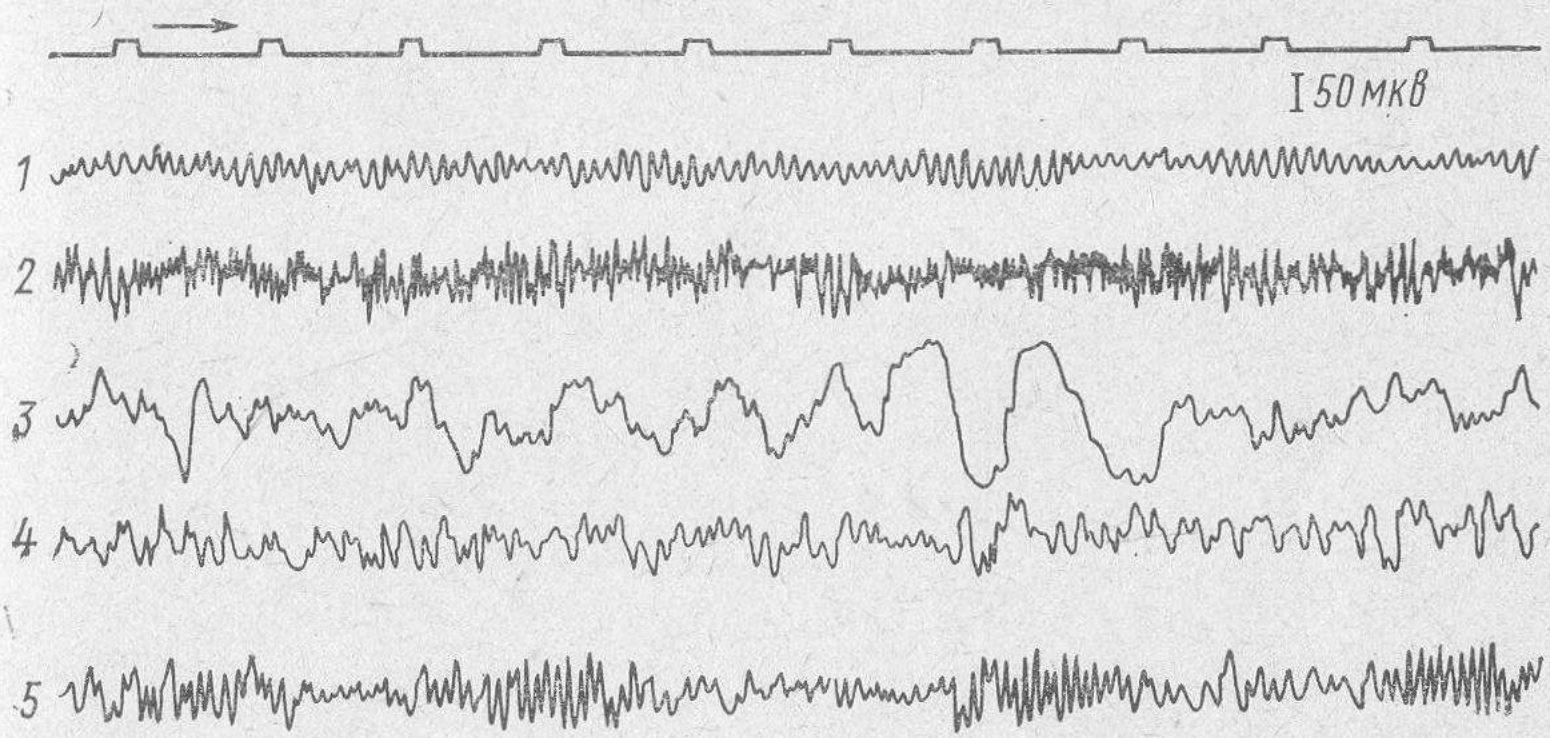

Рис. 119. Ритмы электрических колебаний в электроэнцефалограмме человека:

1 — альфа-ритм, *2* — бета-ритм, *3* — дельта-ритм, *4* — тета-ритм, *5* — веретена

Критерии постановки диагноза

Необходимо наличие критериев А и В:

А. Наличие одного и более:

1. Храп;
2. Затрудненное, парадоксальное или обструктивное дыхание во время сна;
3. Сонливость, гиперактивность, нарушения поведения или трудности с обучением.

В. По данным ПСГ:

1. Одно и более обструктивное апноэ или гипопноэ в час.

Патогенез

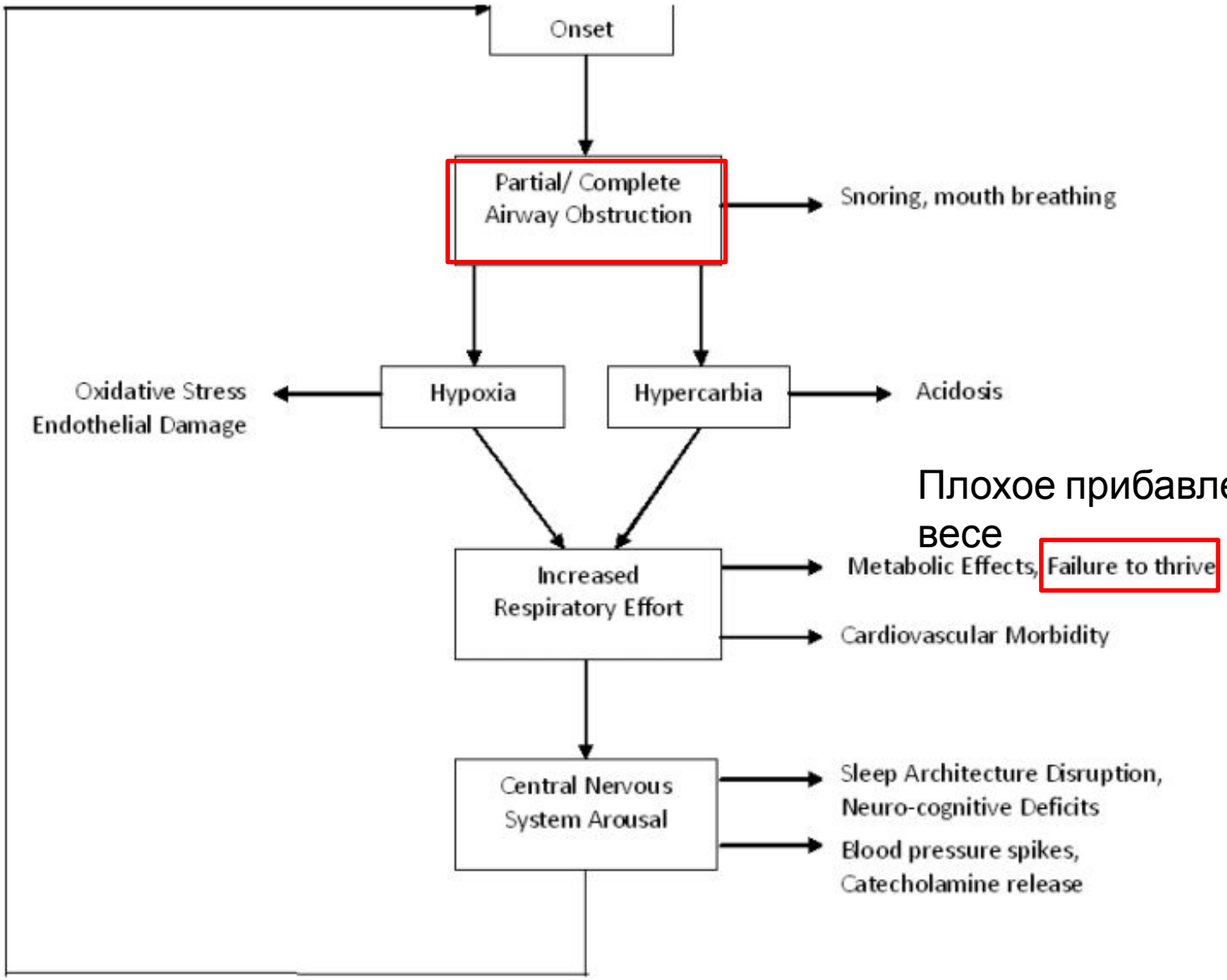

Плохое прибавление в весе

Нормальная структура сна

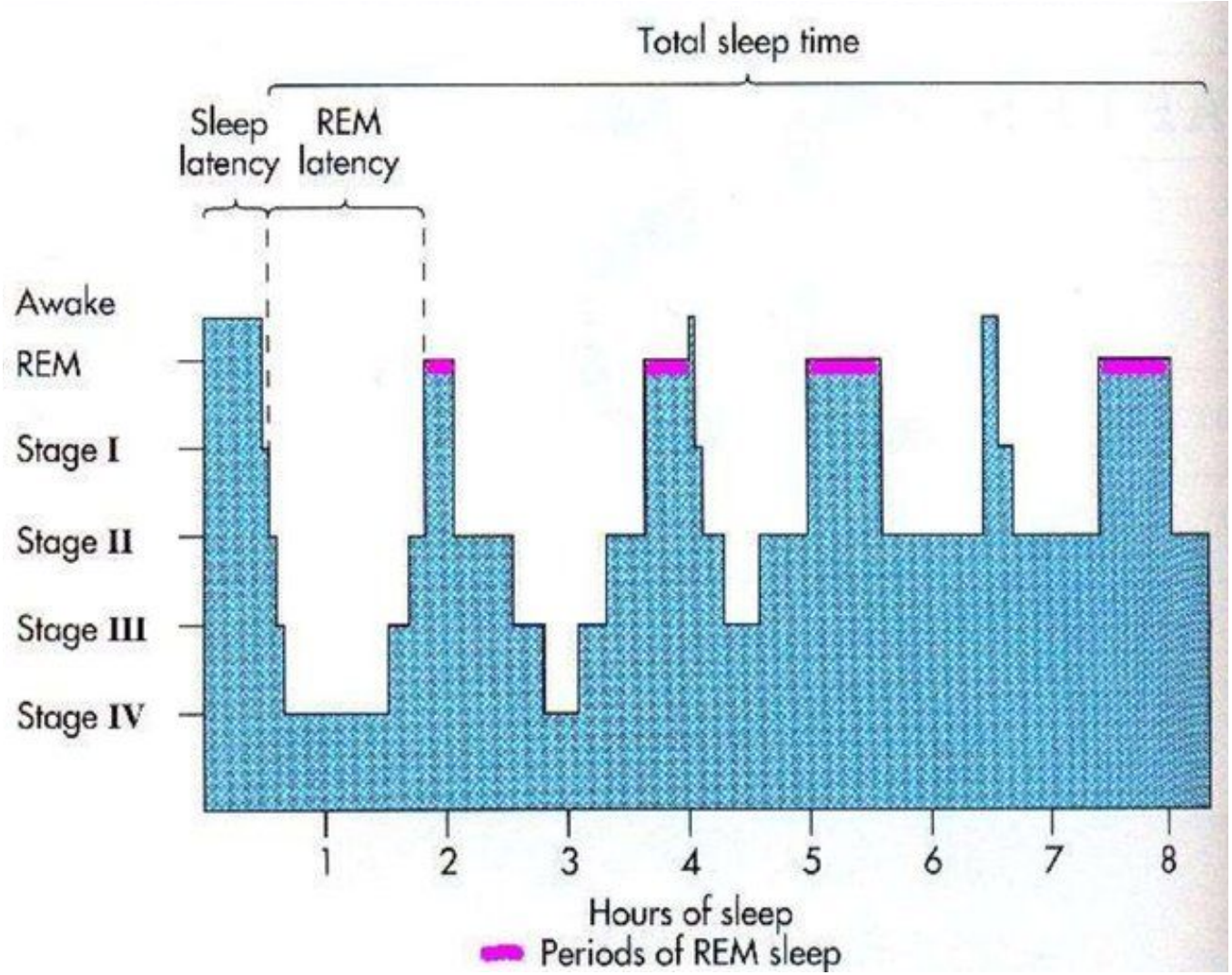

*REM – сон у детей (7-9 месяцев) – 40% от всего времени сна;

*REM – сон у взрослых (>18 лет) – 20% от всего времени сна;

Фрагментация сна и рост

При СОАС

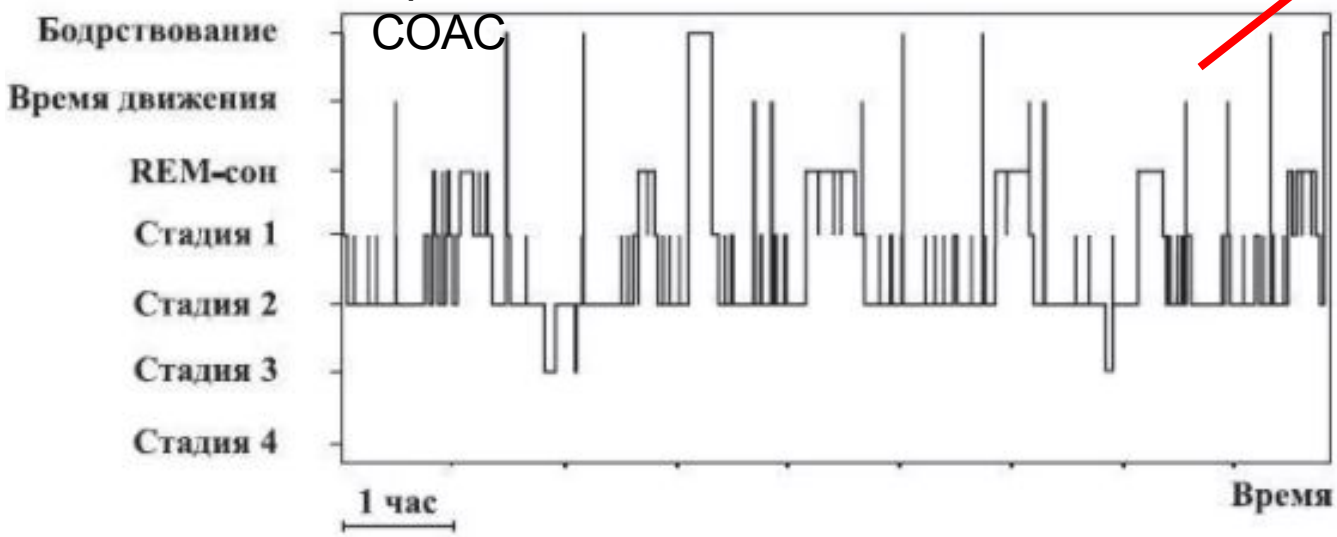

Норма

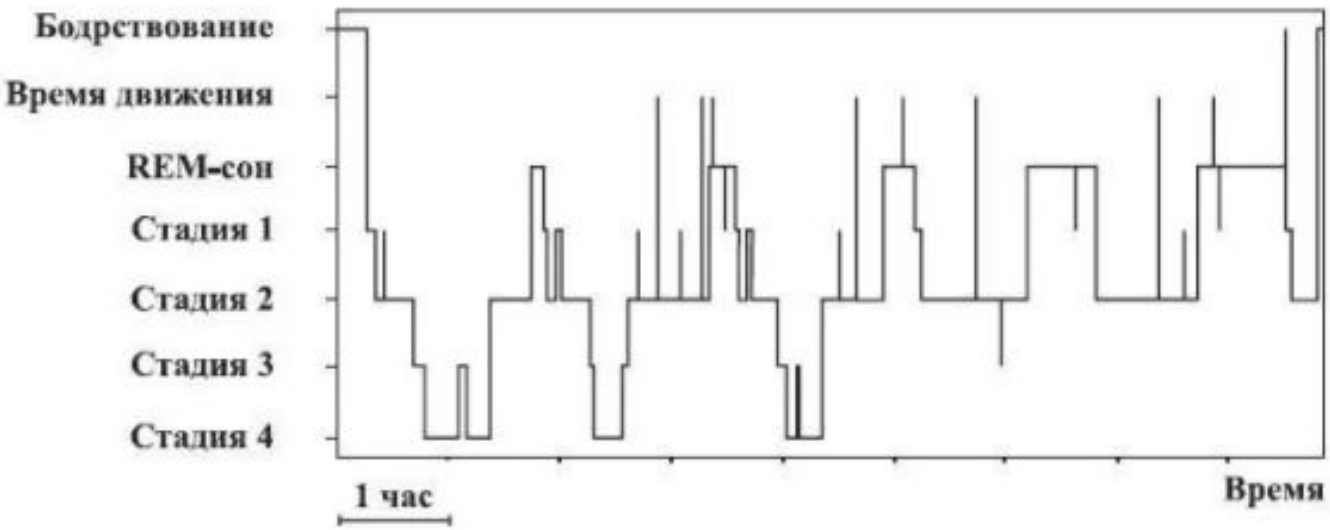

↓ длительности 3 стадии и REM-стадии

↓ синтеза соматотропина во сне

Плохое прибавление в весе

Причины обструкции ВДП

Гипертрофия миндалин (аллергический ринит, частые ОРВИ)

Врожденные деформации лицевого скелета (ретрогнатия, микрогнатия)

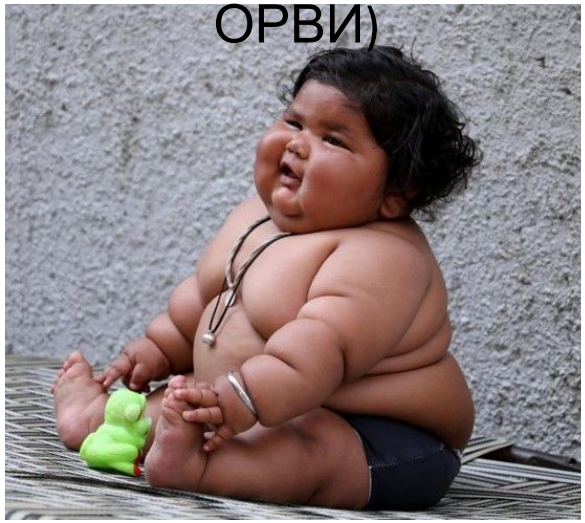

Ожирение

Наличие СОАС в семье

Патогенез СОАС при аллергических и воспалительных заболеваниях ВДП

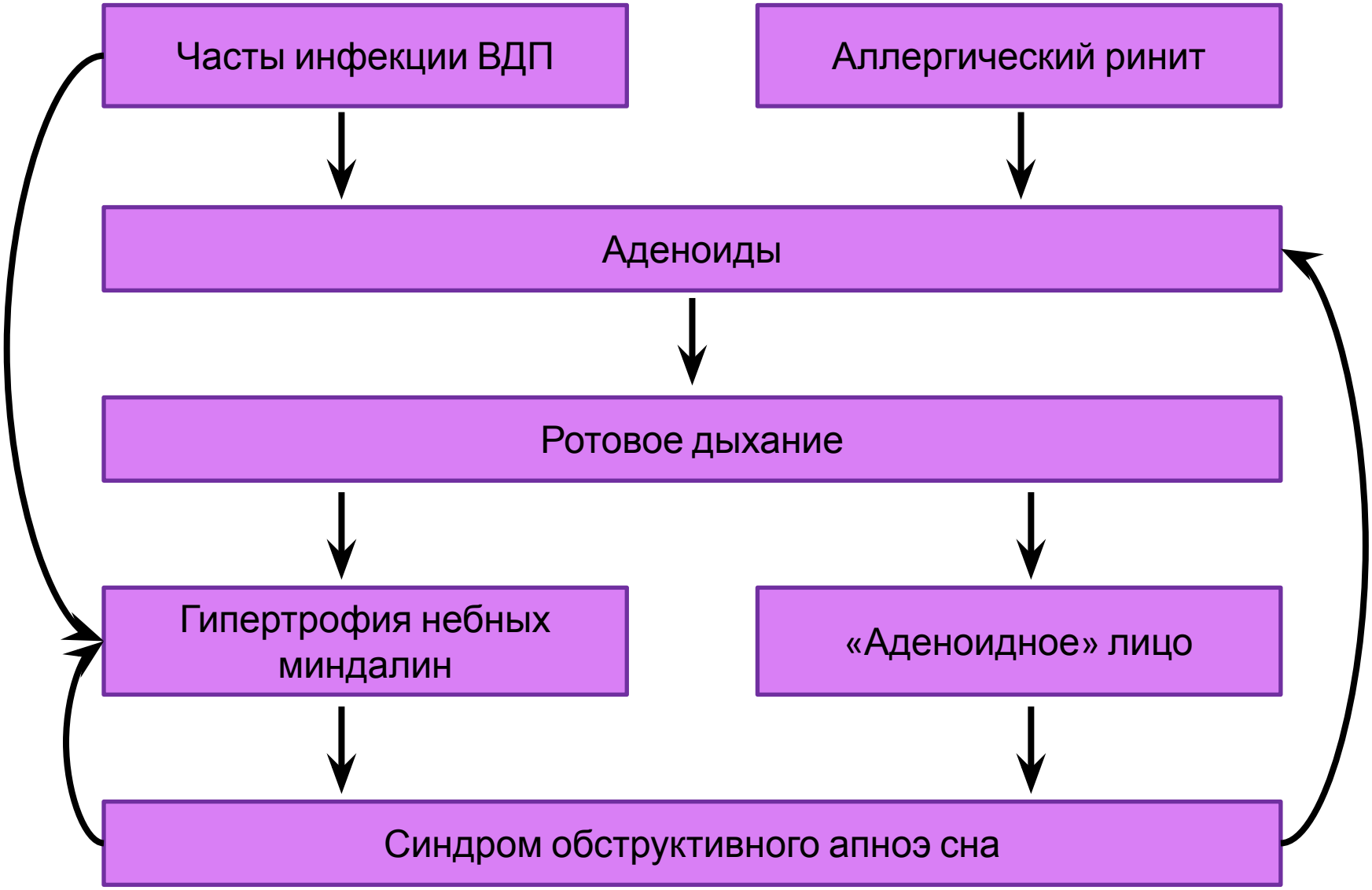

«Аденоидное» лицо

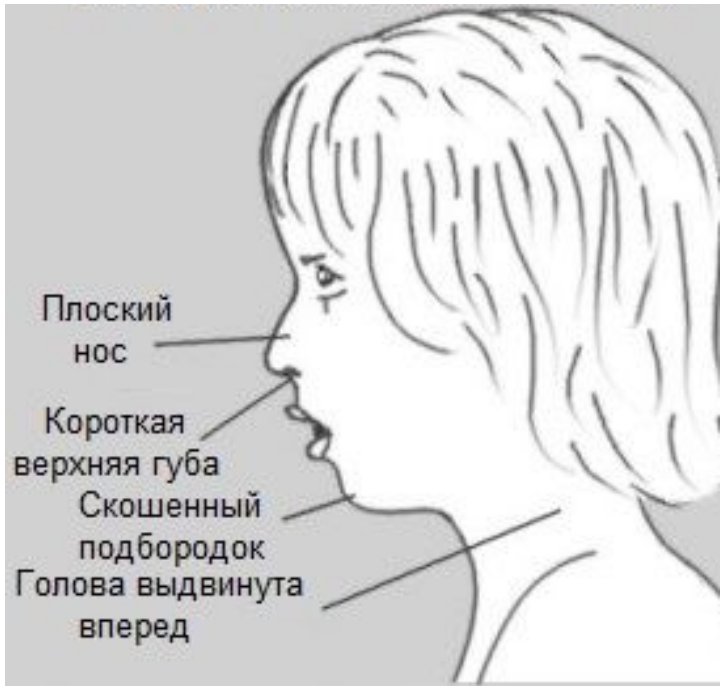

Клиническая картина СОАС у детей

- Храп
- Остановки дыхания во сне
- Беспокойный сон
- Ночная потливость
- Энурез
- Гиперактивность
- Дефицит внимания 25%
- Дневная сонливость
- Задержка физического развития
- Академическая неуспеваемость

Snoring baby

Baby Snoring & Sleeping Compilation

148 тыс. просмотров • 4 года назад

tominator3

This video showcases a compilation of “**Baby** O” sleeping and **snoring** from the age of 2 months through 7 months (in ascending ...

This video showcases a compilation of “Baby O” sleeping and snoring from the age of 2 months through 7 months (in ascending order). This baby can snore LOUD and unfortunately the camera wasn’t rolling when he is REALLY snoring. If you liked this “Cute Baby Snoring & Sleeping Compilation” video then make sure to give it a thumbs up, share and post a comment below! Do you have kids that snore loud?

Диагностическая тактика

Все дети с аллергическим ринитом находятся в группе риска по СОАС.

Вопросы к родителям на приеме:

1. Храпит ли ребенок?
2. Отмечаются остановки дыхания во сне?
3. Отмечаются ли беспокойный сон, ночная потливость, энурез?
4. Отмечаются ли избыточная плаксивость, раздражительность, дефицит внимания днем?

В случае подозрения на СОАС целесообразно проведение ПСГ или респираторного мониторинга для постановки диагноза

Тактика лечения детей с аденотонзиллярной гипертрофией и подозрением на СОАС

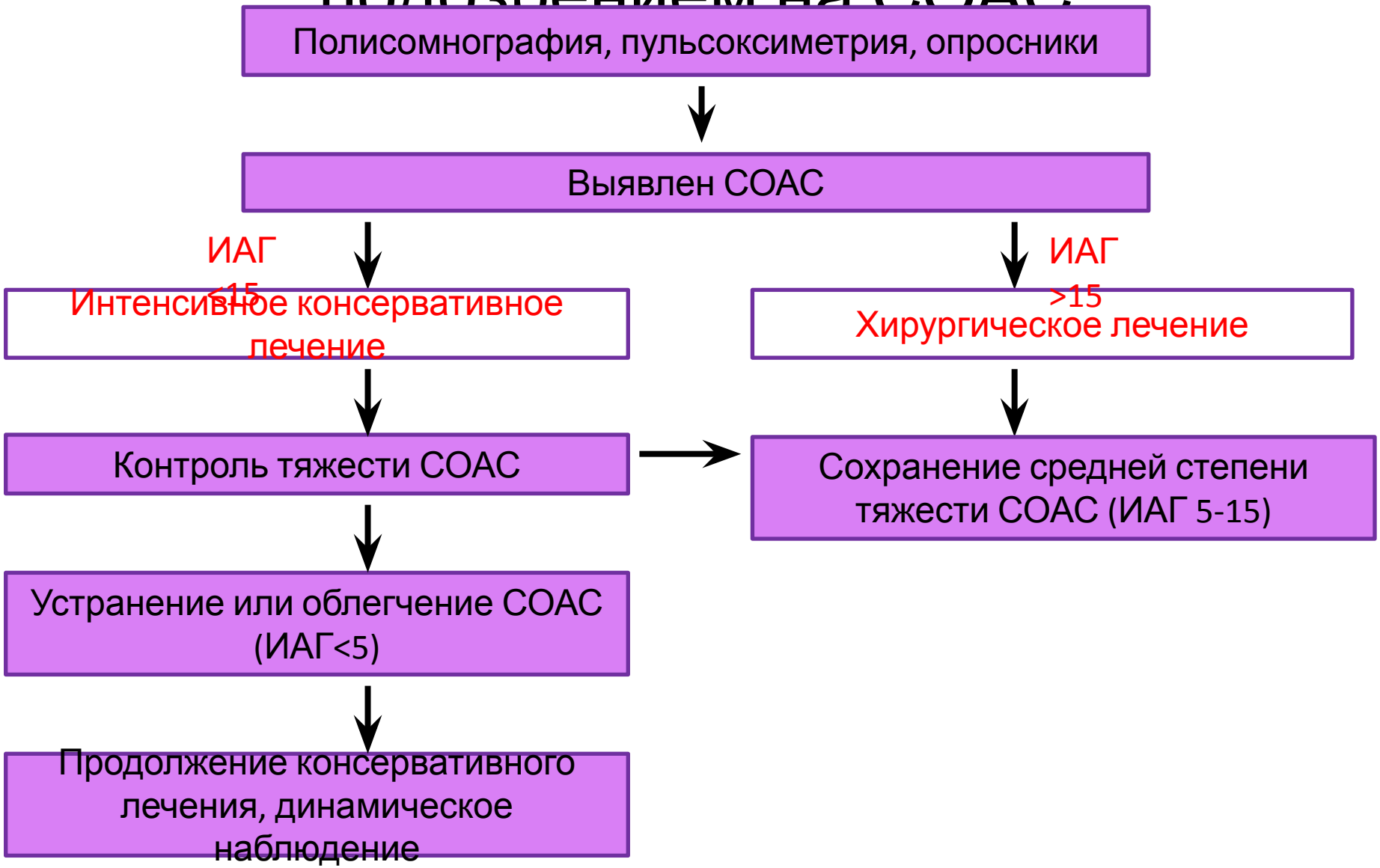

Интенсивное консервативное лечение

- Дезлоратадин (с 6 месяцев)
- Топические кортикостероиды (с 2 лет)

Список литературы

1. Evaluation of suspected obstructive sleep apnea in children (UpToDate);
2. Shah R. K., Preciado D. A., Zalzal G. H. (ed.). Otolaryngology for the Pediatrician. – Bentham Science Publishers, 2013. – T. 1.
3. Храп и синдром обструктивного апноэ сна у взрослых и детей. Практическое руководство для врачей, 013.



Спасибо за внимание!