г. САРАТОВ

Сравнительный анализ ультразвуковой биомикроскопии между фемтосопровождением и ультразвуковым удалением катаракты при подвывихе хрусталика

Х. АИТ АХМЕД
Член ESCRS, член Алжирского общества офтальмологов , заведующий микрохирургическим отделением
В.Ю. МАКСИМОВ
д.м.н.
М.В. МАКСИМОВ
Г.Г. АКЧУРИН

Выступление подготовлено Х. Аит Ахмед
ИНФОРМАЦИЯ ПРЕДНАЗНАЧЕНА ДЛЯ МЕДИЦИНСКИХ И ФАРМАЦЕВТИЧЕСКИХ РАБОТНИКОВ

aitkhaled@live.fr

Фемтокатаракта – технология для сложных случаев !

- Хирургическое лечение катаракты совершило скачок вперед с использованием фемтосекундного сопровождения катаракты.[1]

- Появление фемтосекундного лазера и его постоянное обновление позволили значительно оптимизировать точность выполнения операции.[2]

- Если раньше преимущественно фемтосопровождение использовалось при имплантации так называемых «премиум» линз, то сейчас больше используется для проведения осложненных случаев как при набухающих катарактах и подвывихах хрусталика. [3]

1. Trikha S, Turnbull AM, Morris RJ, Anderson DF, Hossain P. The journey to femtosecond laser-assisted cataract surgery: new beginnings or false dawn?// Eye 2013; 27:461–473 2. Личное мнение автора 3Trikha S, Turnbull AM, Morris RJ, Anderson DF, Hossain P. The journey to femtosecond laser-assisted cataract surgery: new beginnings or false dawn?// Eye 2013; 27:461–473

Оценка степени подвывиха – от субъективности до объективности !

Предоперационное обнаруживание второй и третей степеней подвывиха хрусталика по классификации Паштаева Н.П. (1986) не является сложной задачей. Что касается первая его степень, биомикроскопически выявляется трудно.

В настоящее время, выполнение ультразвуковой биомикроскопии необходимо для точной оценки состояния связочного аппарата, а так участки отрыва от капсульного мешка.

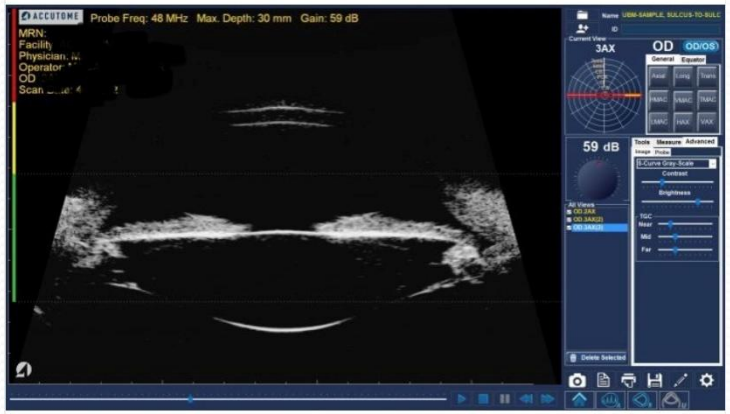

- **Цель исследования**

Провести сравнительный анализ по состоянию связочного аппарата на УБМ результативности вмешательств между фемтолазерным сопровождением и ультразвуковым удалением катаракты.

- **Материалы и методы**

В Саратовском Центре Лазерной Коррекции и Микрохирургии исследуемые группы включали 19 пациентов (38 глаз), из них 18 мужчин и 10 женщин, страдающих возрастной катарактой из них 22 глаза с псевдоэкфолиативным синдромом . Помимо стандартных исследований, на УБМ все пациенты были обследованы и был выявлен подвывих хрусталика 1 степени по классификации Паштаева Н.П. (1986) и 1 Класс по Waiswol M. и Kasahara N. (2009).

УБМ – Ультразвуковая биомикроскопия, метод исследования переднего отрезка глаза

Данные принадлежат автору

- Первая группа из 19 глаз были оперированы методом фемтофакоэмульсификация катаракты. Вторая группа включала 19 глаз без использования фемтолазера.
- У 2 глаз пришлось предварительно имплантировать кольцо «Малюгина» для расширения зрачка.

УБМ – Ультразвуковая биомикроскопия, метод исследования переднего отрезка глаза

Данные принадлежат автору

Количество оперированных глаз с лазерным сопровождением	Степень PNS *	Мощность LenSx® (µж)
1	I	6
4	II	7-8
10	III	9-10
1	IV	11-12
3	V	13-14

*PNS (Pentacam Nucleus Staging) – метод оценки плотности ядра хрусталика
LenSx – фемтосекундный-лазер Alcon (США)

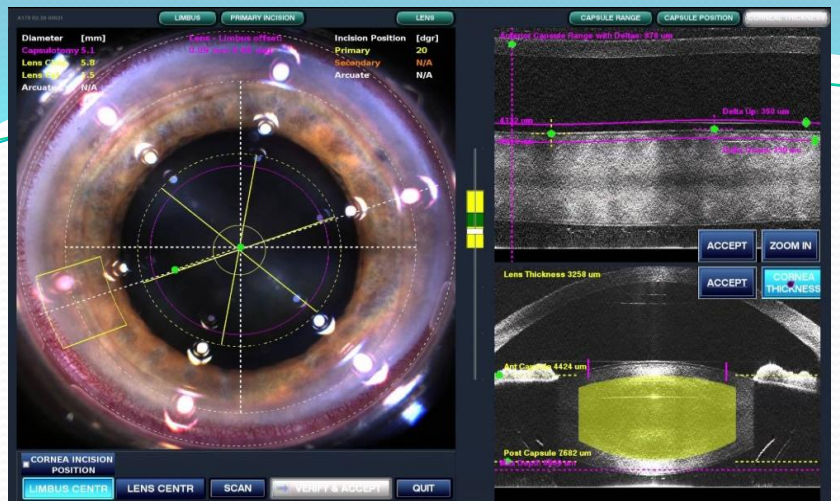

Результаты и обсуждения

Наличие статистическое достоверное различие ($t \geq 2$, $p<0.05$) между группой с фемтосопровождением и без него по результатам .

Основные факторы - этап капсулорексиса где фемтолазер показывал отсутствия механического воздействия на связках когда при «ручном» подходе образовались складки и частичное смешение капсулы.

Второй фактор при разломе хрусталика предварительно на лазерной этапе по шкале мощности разработанной нами следовало «разрушать» готовые фрагменты ультразвуком без так же воздействия на связочного аппарата.

Данные принадлежат автору

	первая группа с фемто	Вторая группа Без фемто
Имплантация кольца с его подшиванием к склере	2	5
Имплантация ИОЛ с бесшовной фиксацией к склере	0	2
Репозиция ИОЛ	0	1

*PNS (Pentacam Nucleus Staging) – метод оценки плотности ядра хрусталика

Данные принадлежат автору

Дислокация ИОЛ с последующей репозицией

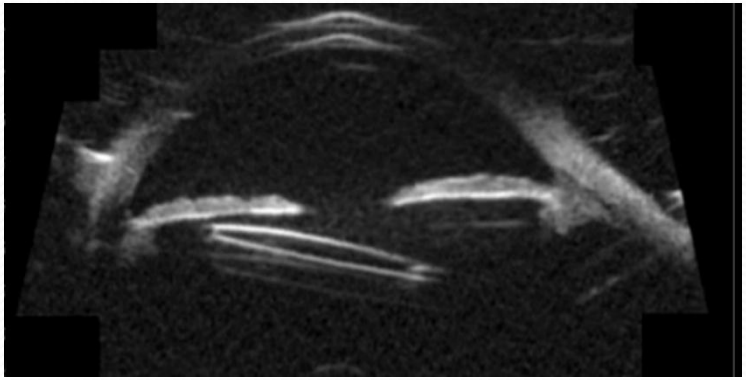

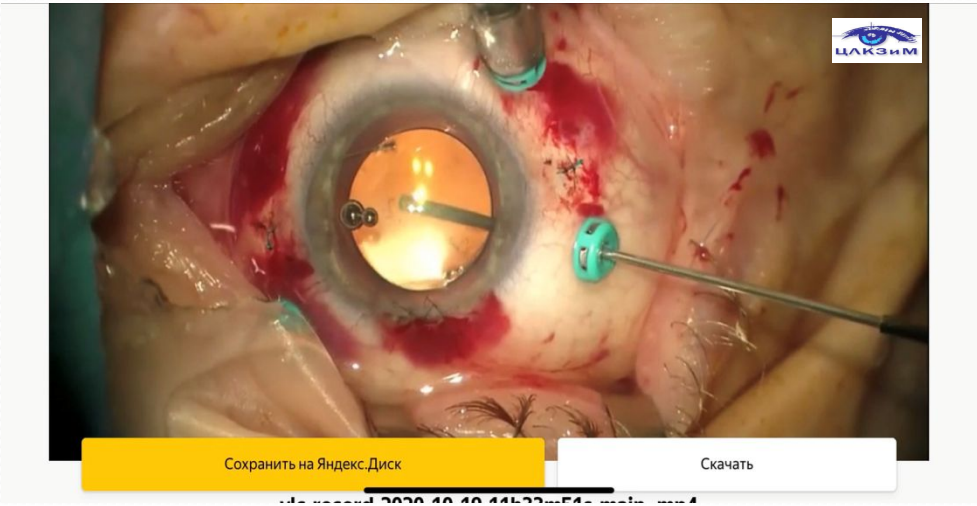



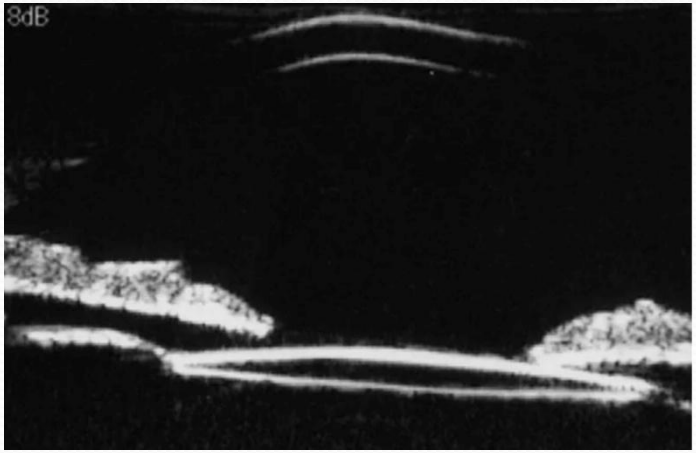

Изображения из личного архива автора

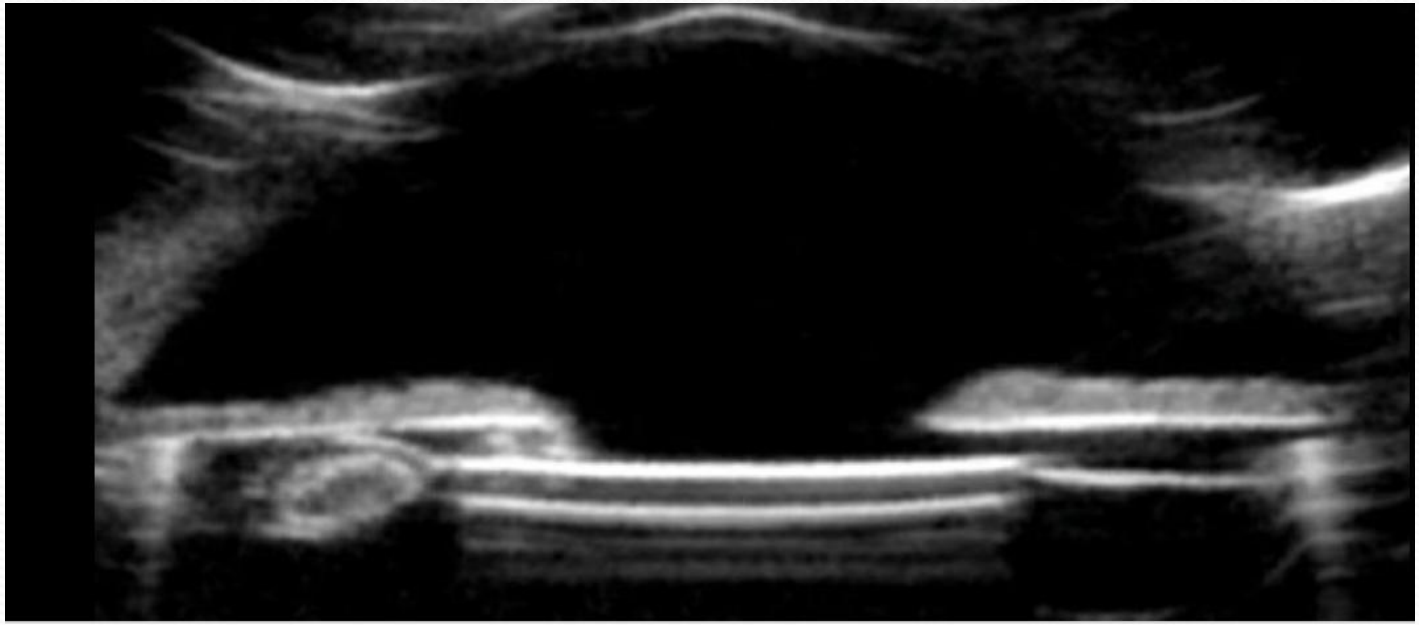

Изображения из личного архива автора

Степень PNS *	МКОЗ на 1-ый день С фемто	МКОЗ на 1-ый день Без фемто
I	0,7	0,6 ± 0,1
II	0,7 ± 0,1	0,6 ± 0,1
III	0,4± 0,1	0,3
IV	0,4± 0,1	0,1± 0,16
V	0,1	0,05

*PNS (Pentacam Nucleus Staging) – метод оценки плотности ядра хрусталика

Данные принадлежат автору

Выводы и заключение

Подходящий путь к хирургии осложненных форм катаракт зависит от максимальной точной объективной оценки состояние хрусталика, так как положение ИОЛ в итоге является одним из главных факторов хорошего результата ожидаемого пациентом после операции.

Уменьшение «травмы» глаза при хирургии хрусталика стало ключевым фактором успеха и фемтолазерное сопровождение оказывает ценную помощь для его достижения

Личное мнение автора

ЦЛКЗиМ

ЦЕНТР ЛАЗЕРНОЙ КОРРЕКЦИИ ЗРЕНИЯ И МИКРОХИРУРГИИ САРАТОВ
CENTRE DE CORRECTION LASER DE LA VISION ET DE MICROCHIRURGIE SARATOV



СПАСИБО ЗА ВНИМАНИЕ

LenSx LASER
Putting the Future in Motion

ЦЛКЗиМ