

Қ.А.ЯСАУИ АТЫНДАҒЫ ХАЛЫҚАРАЛЫҚ ҚАЗАҚ-
ТҮРІК УНИВЕРСИТЕТІ

СӨЖ

Тақырыбы :

Іш қуысы ағзаларын ультрадыбыстық зерттеу

Орындаған: Садықбек С

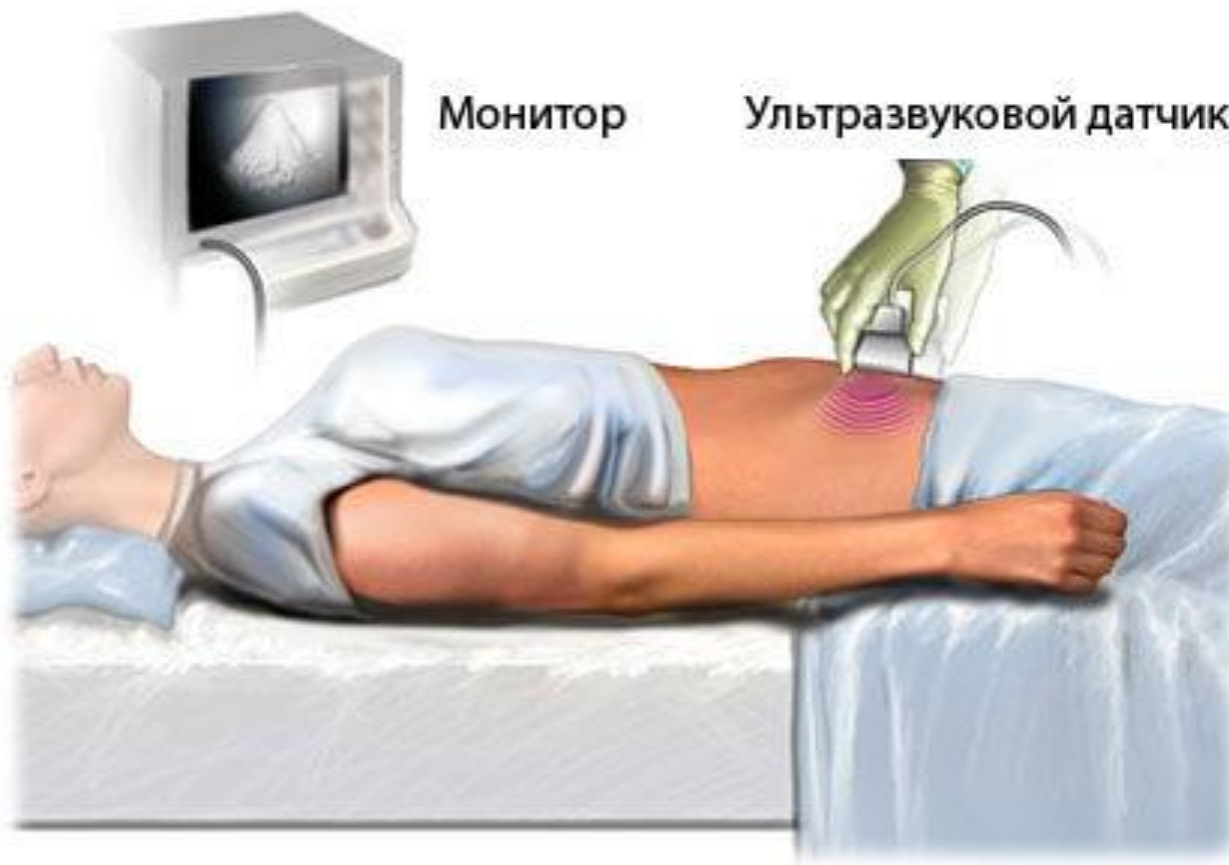
Қабылдаған: Ашурметов Р

Тобы: ЖМ-410х

Түркістан 2018

Жоспар

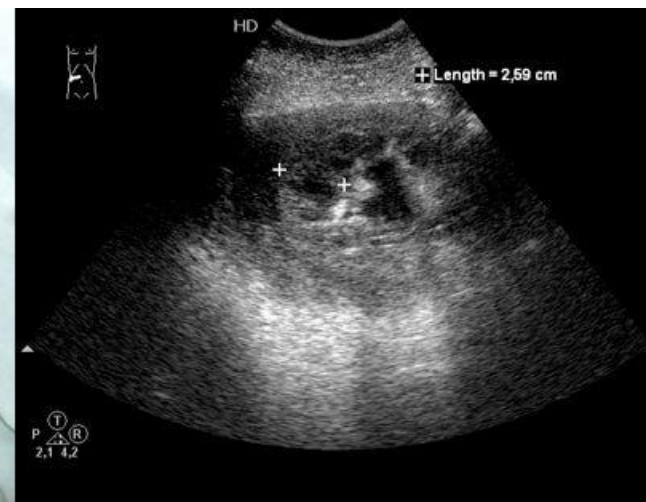
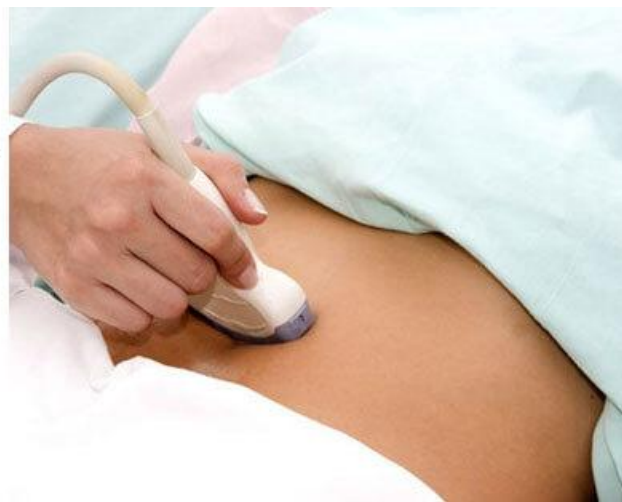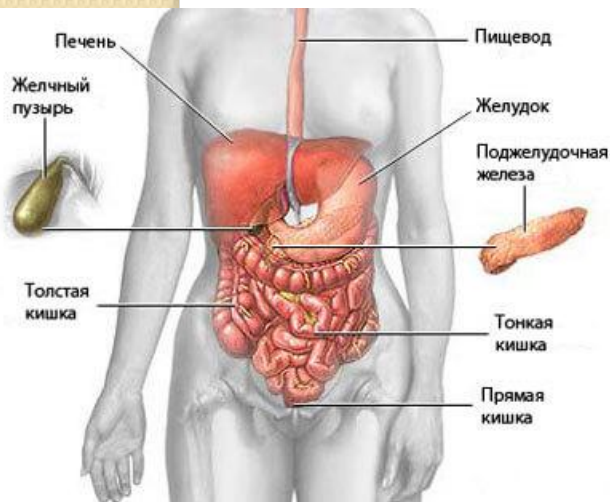
- Кіріспе
- Негізгі бөлім
- УДЗ-ге дайындық
- УДЗ-жасалу техникасы
- УДЗ-ге көрсеткіштер
- Қорытынды
- Пайдаланылған әдебиттер



Монитор

Ультразвуковой датчик

- Ағзаны ультрадыбыстық толқындар көмегімен инвазивті емес түрде тексеру,эхотомоскоп құрылғылары арқылы тексеру
- Удз кезінде нақты мәлімет алу үшін асқазан ішектерде ауа және тағамның болмауы

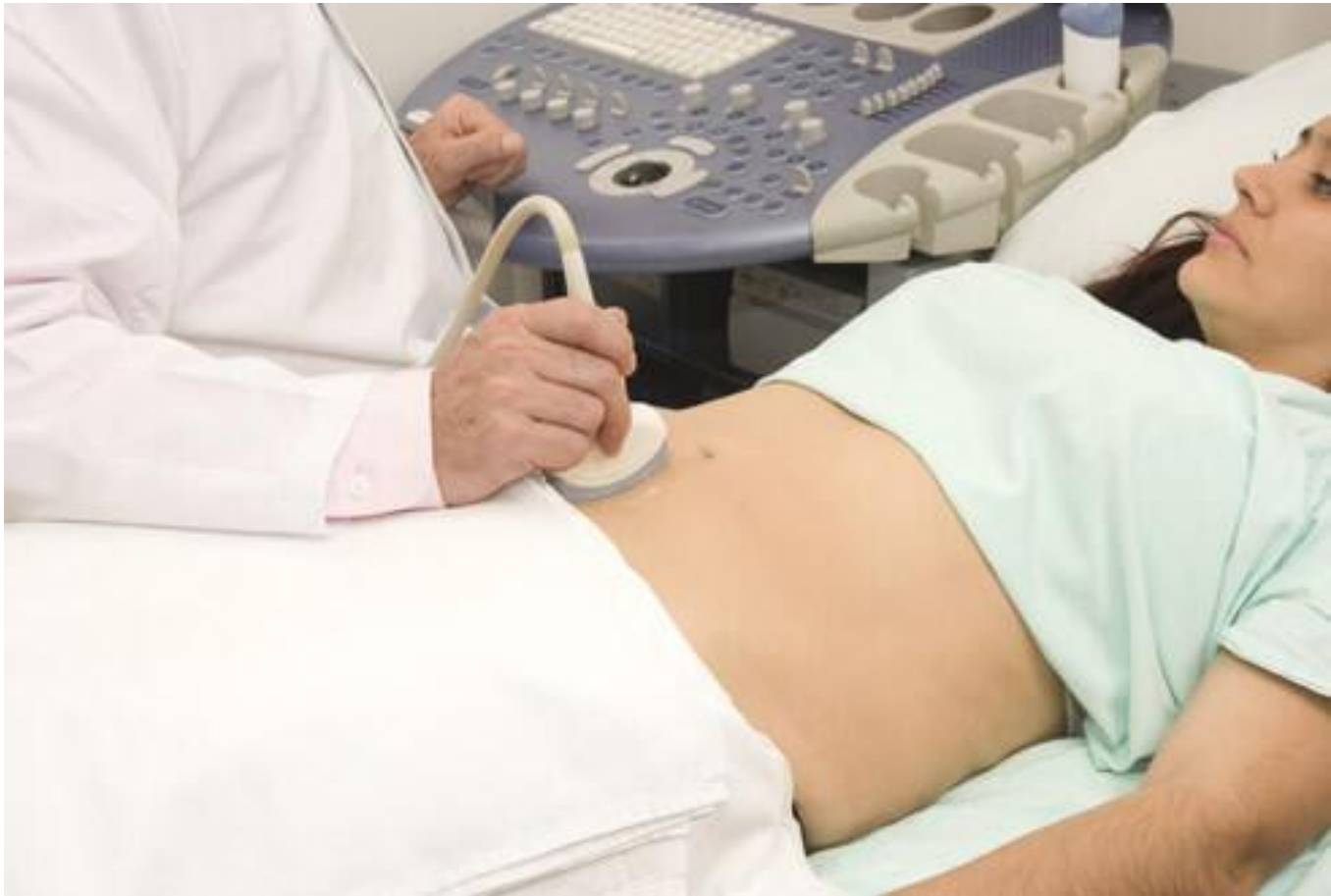

УДЗ-ге дайындық

- Дайындық 3 күн алдын жүргізіледі
- Диета сақтау (майлы тағамдарды шектеу, дәнді дақылдар бар тағамдар , нан ,сүт өнімдері,алкоголь ,шылым қолданбау, газды сусындар)
- Күніне 1,5л сұйықтық ішу
- УДЗ-ді таңертен аш қарынға жасалынады

УДЗ-ге көрсеткіштер

- Іш қуысы аймағының ауырсынуы
- Іш өту, іш қату, құсу, метеоризм
- Иррадиацияланған ауырсынулар
- Диспансерлік профилактикалық тексерістер
- Пальпация , перкуссия кезінде патологиялық жағдайларға күмән туған кезде
- Зертханалық нәтижелерге байланысты

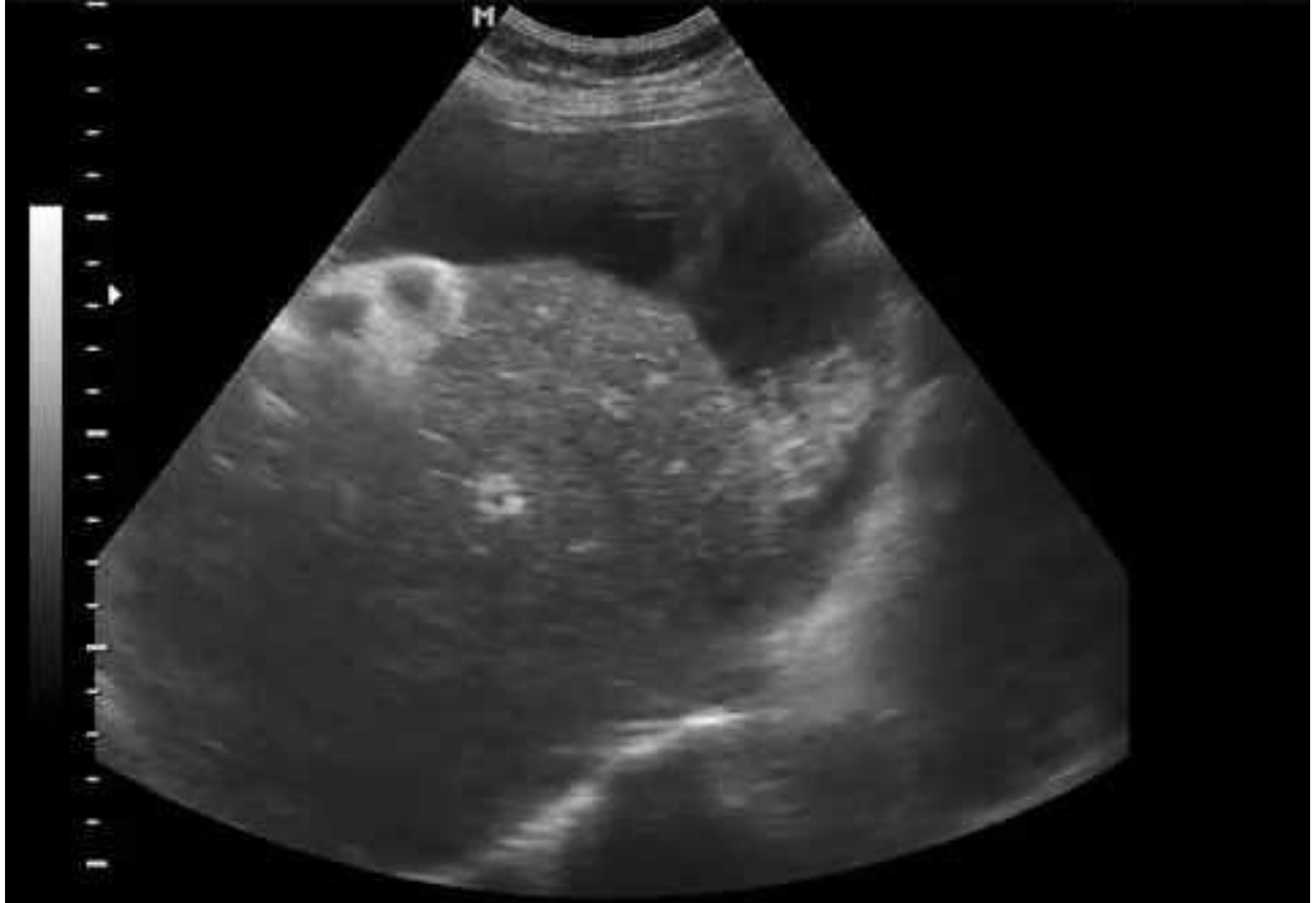

УДЗ –бауыр циррозы

- 2,5-3,5 МГц 1-3мм
- Цирроз кезінде - көлемі ұлғаю және ең соңғы сатысында көлемі кішіреюі ,бауыр паренхимасының тығыздалуы , портальды вена ұлғаюы , шекаралырының дөңестелуі

SAB000 01

BOBRUYSK, Poliklinika 3 #182 / 20.0cm MI 0.7 27-03-2012
Abdomen C2-5ET / Gen Tib 0.2 16:13:52





Институт терапии АМН
23/11/04 11:32:30 adm

Рожнова, Виктория
231104-104336

--|--

None

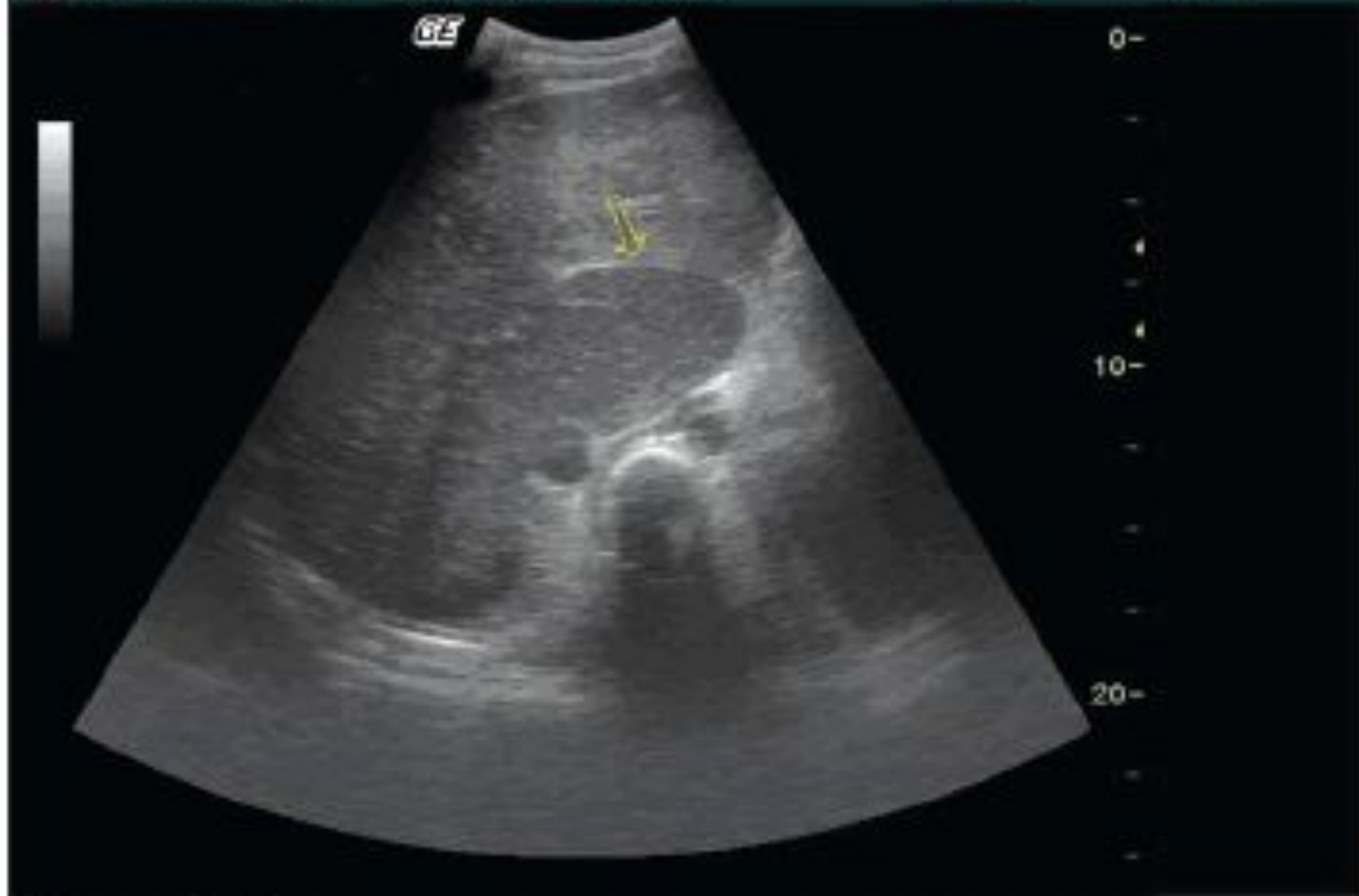

Рис. 4. Гиперплазия каудальной доли печени при циррозе

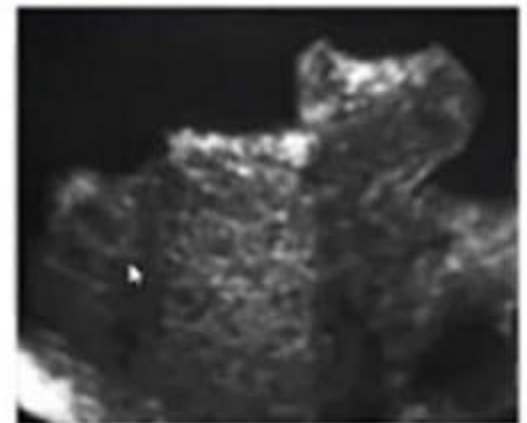
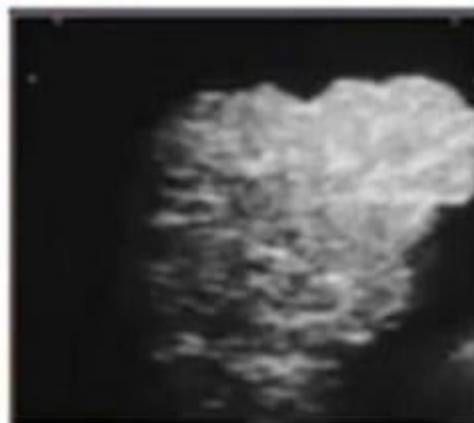
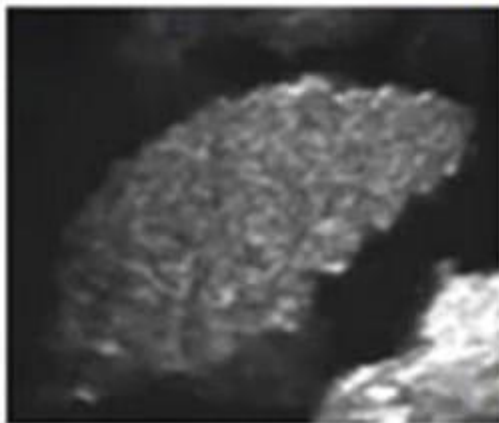
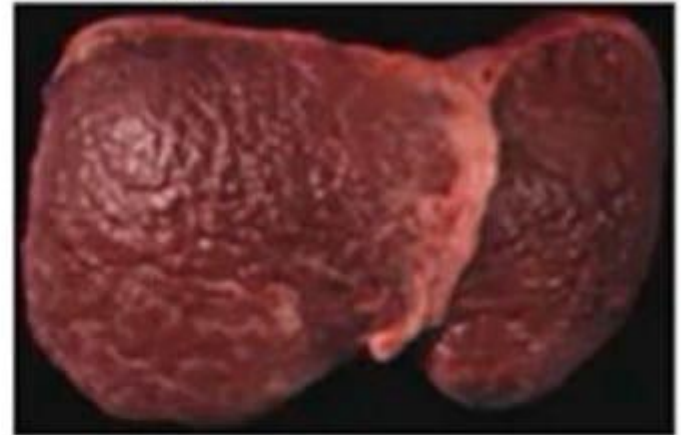
Цирроз печени

- Обуславливает > 90% всех случаев портальной гипертензии
- Нарушение эхоструктуры паренхимы печени:
 - фиброз
 - узлы регенерации

Вовлеченность сосудистого русла. Асцит.

Контурсы печени на УЗИ не ровные

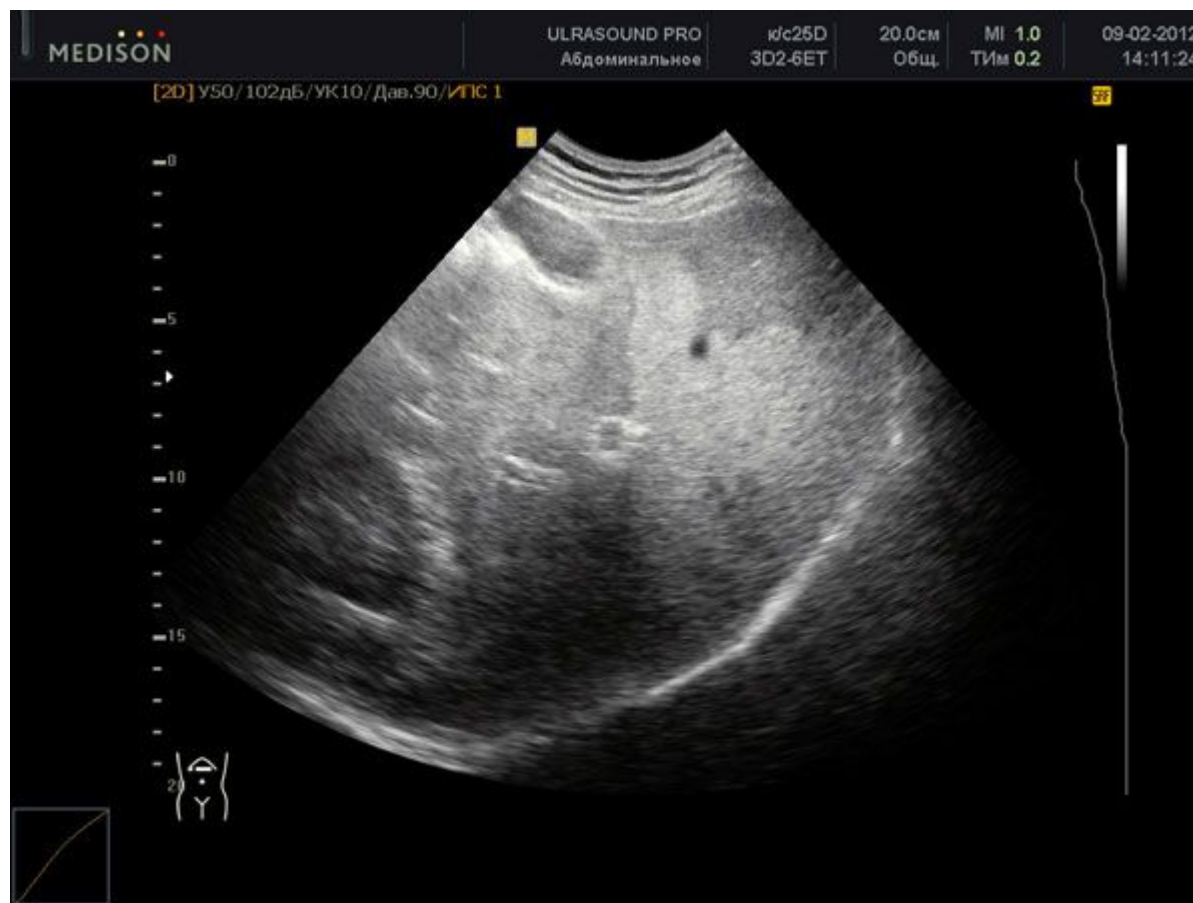Бугристая печень



Жедел және созылмалы гепатит

- **Бір немесе екі бөлігінің ұлғаюы**
- **Бауыр шекараларының дөңестелуі**
- **Портальды және көк бауырлық
вена ұлғаюы**
- **Эхогенділік төмен болу**

Гепатит с



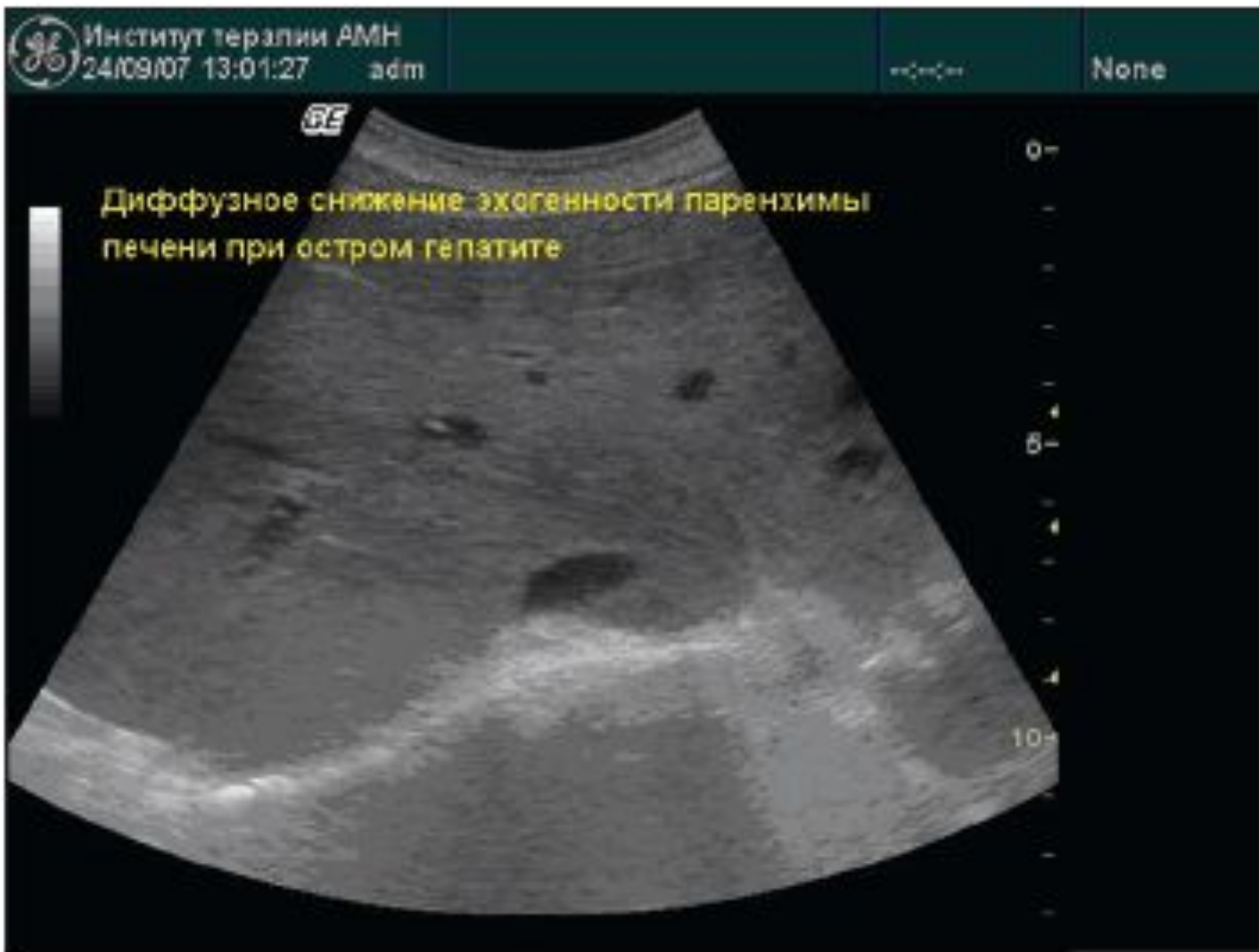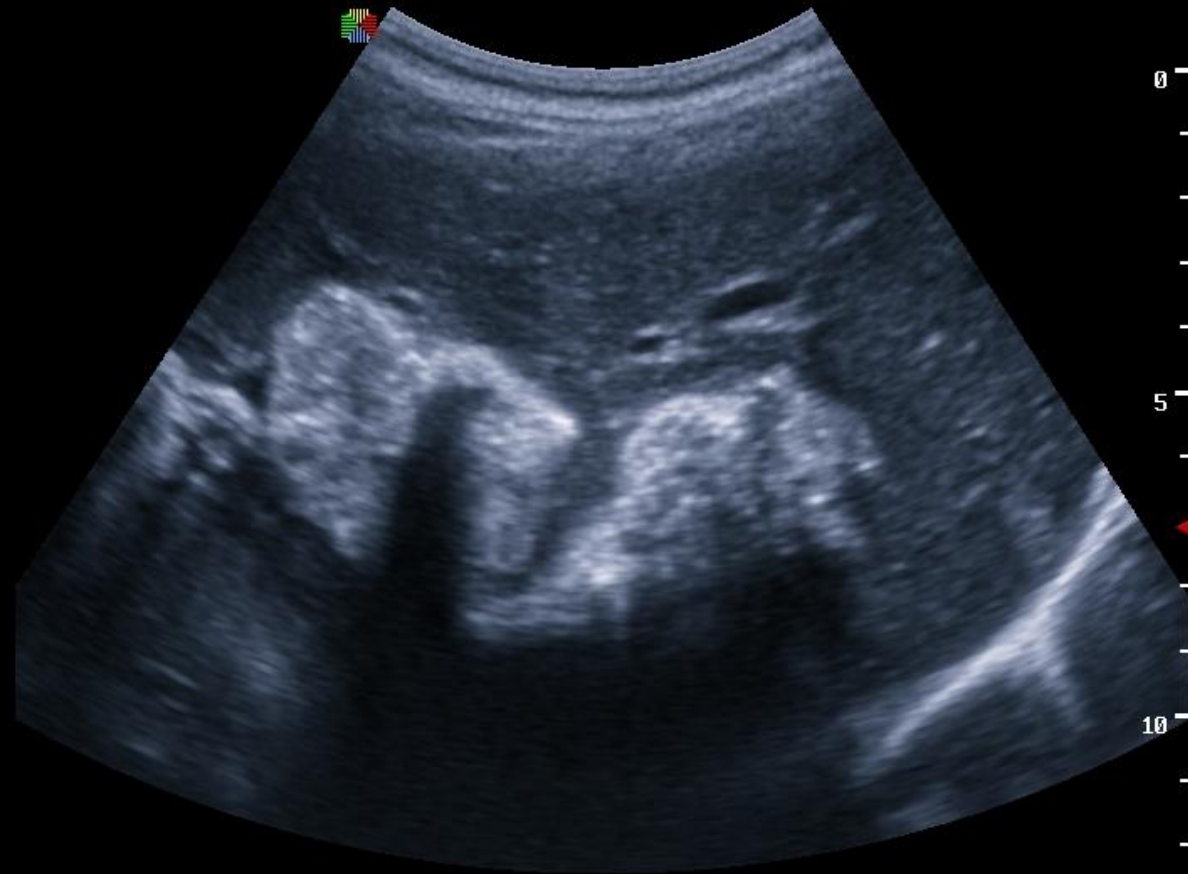


Рис. 2. Снижение эхогенности печеночной паренхимы при остром гепатите

Бауыр ісіктері

- Шекаралары айқын емес
- УДЗ-де анық емес
- Гипоэхогенді
- Өт қапшығы ығысқан
- Лимфа түйіндері ұлғайған
- Әр түрлі пішінді көріністер

ЧК 54
Д/Ш 160/2
GN 100
O/C 2/30
МОЩ 90
ЧАСТ 4-6.3
Д 12.5cm

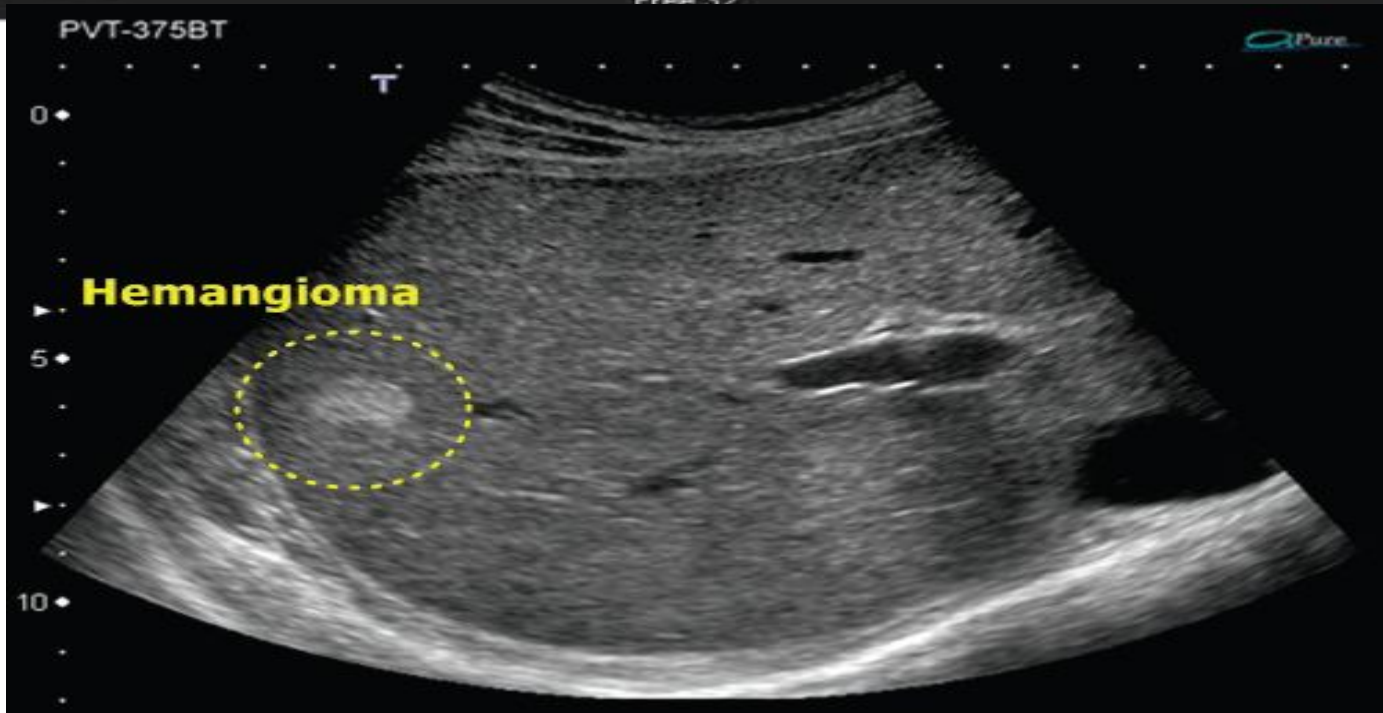
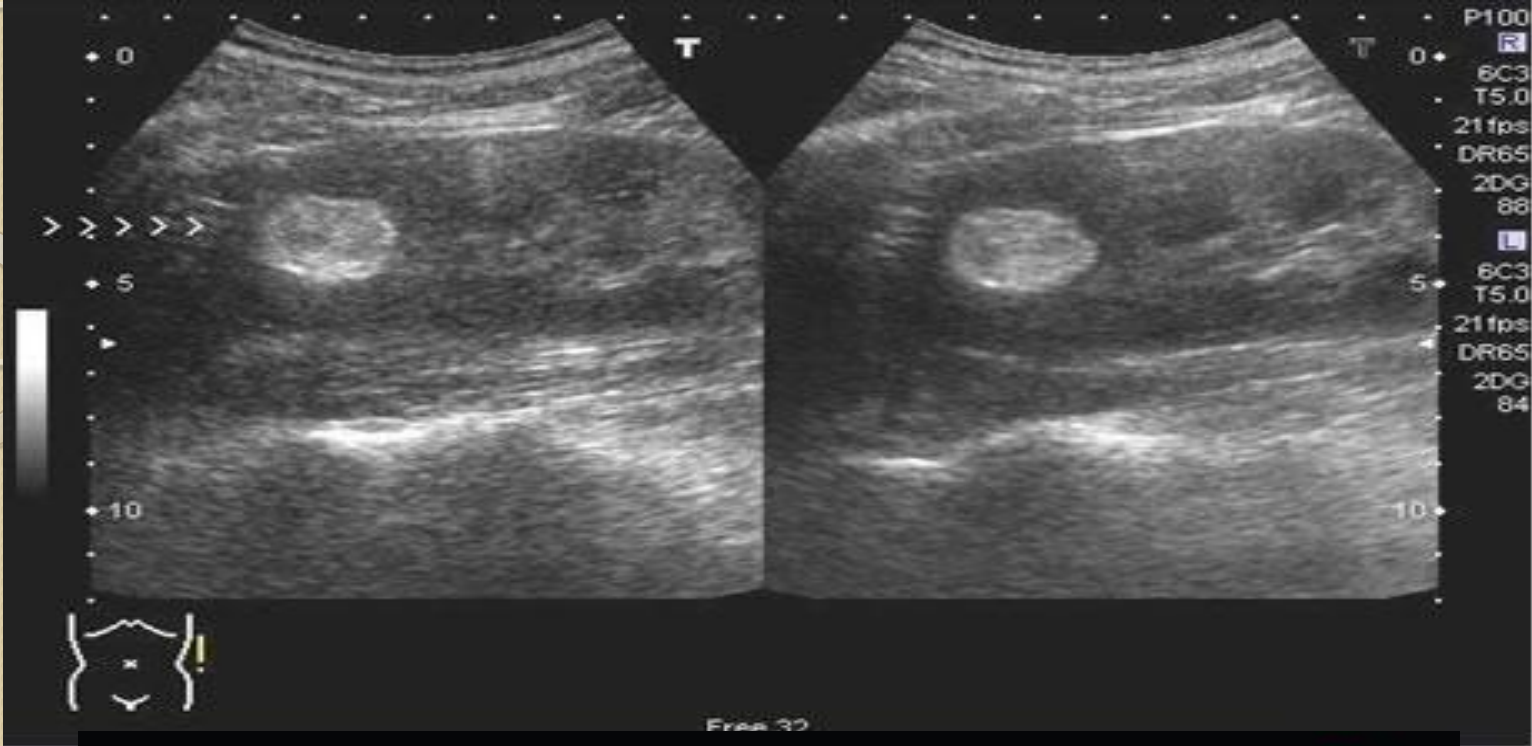


0 23 23



THI

CINE



УДЗ-Өт қапшығы

- **Холецистит**

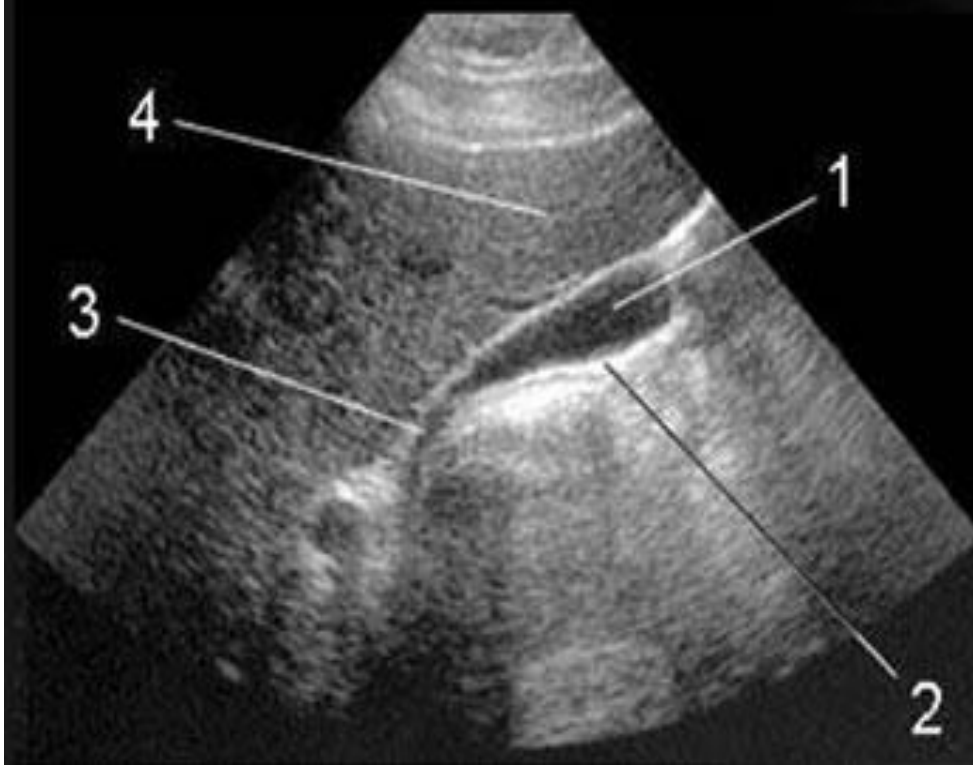
Өт қабы қабырғасы қалыңдауы

Өт қабы көлемі ұлғаюы

- **Дискинезиясы**

Өт қабы мойыны бұралуы,
қабырғаларының қалыңдауы

УЗИ желчного пузыря в норме

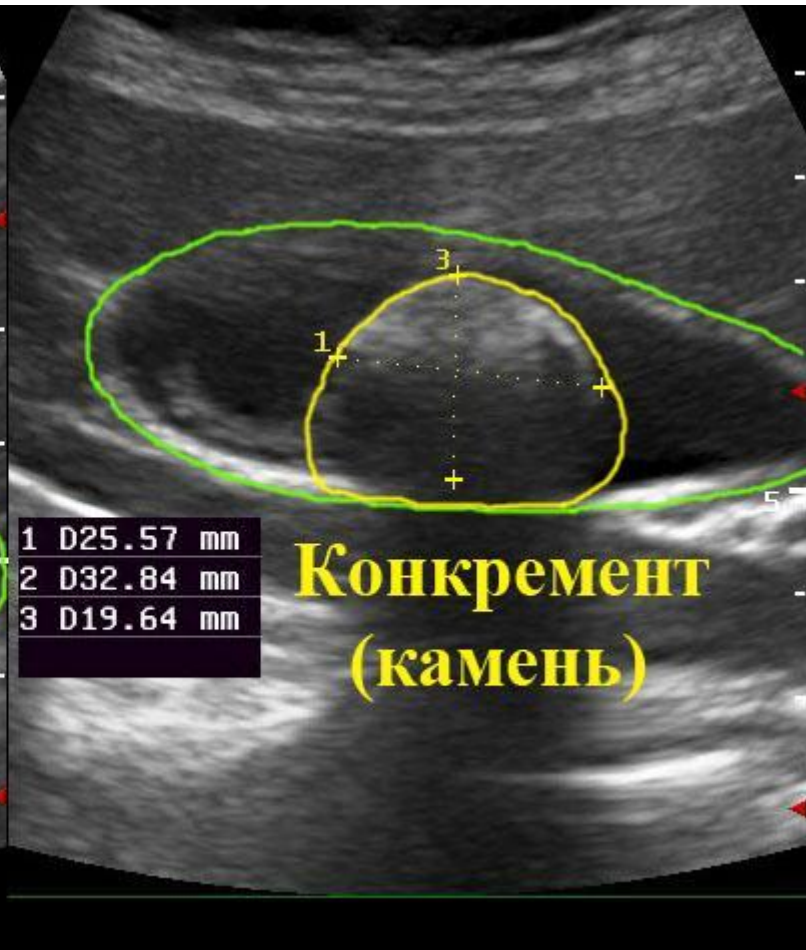
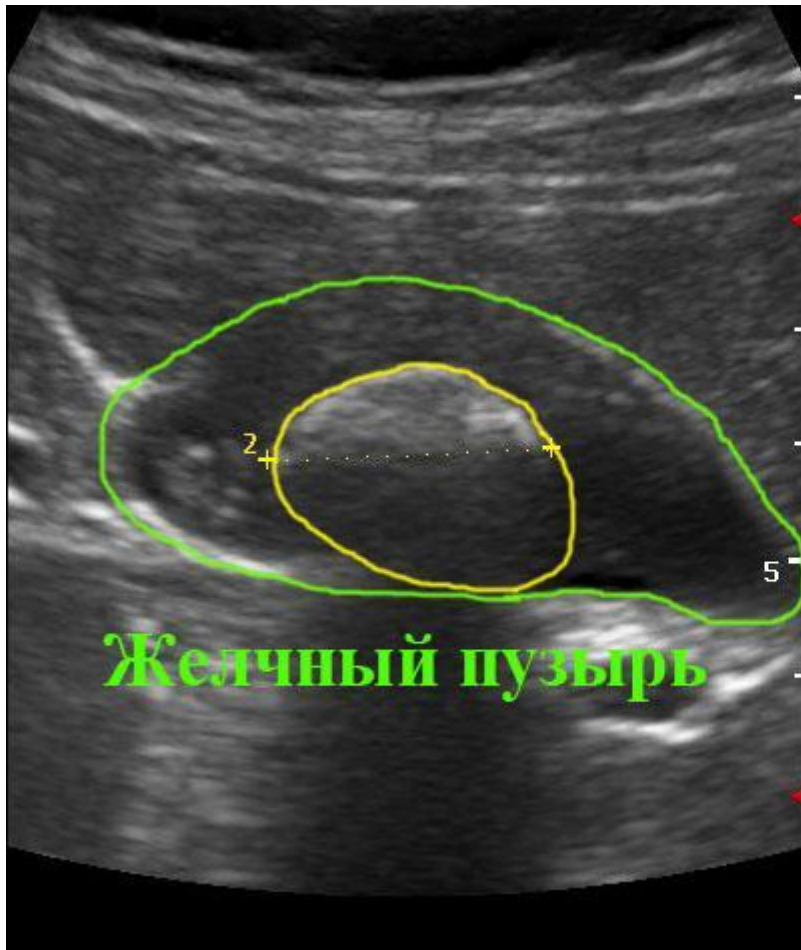


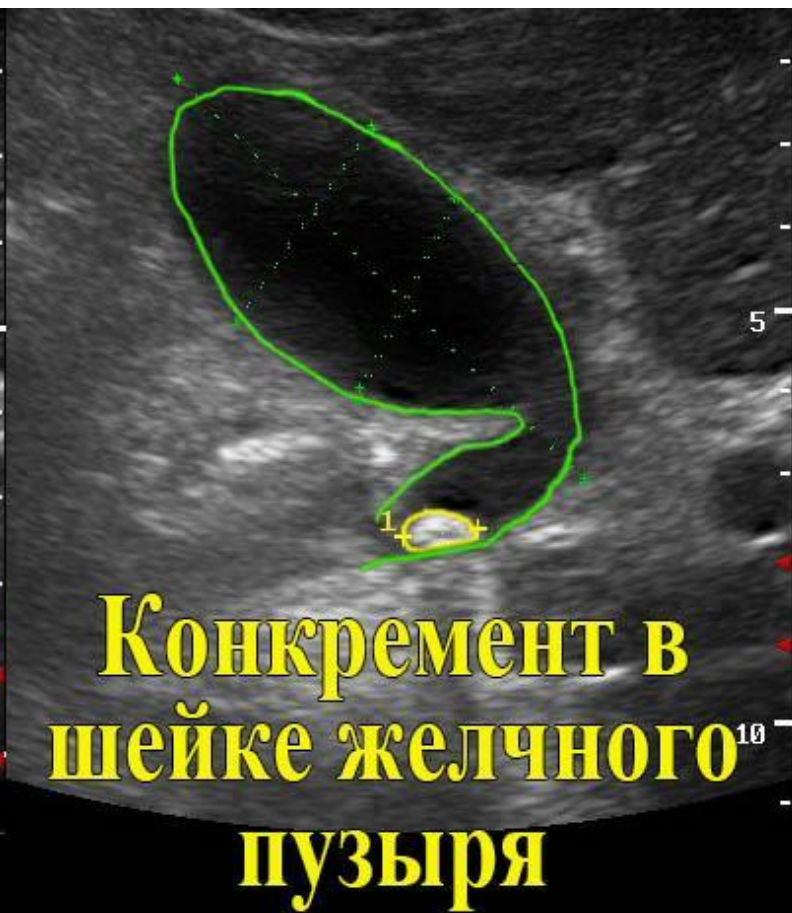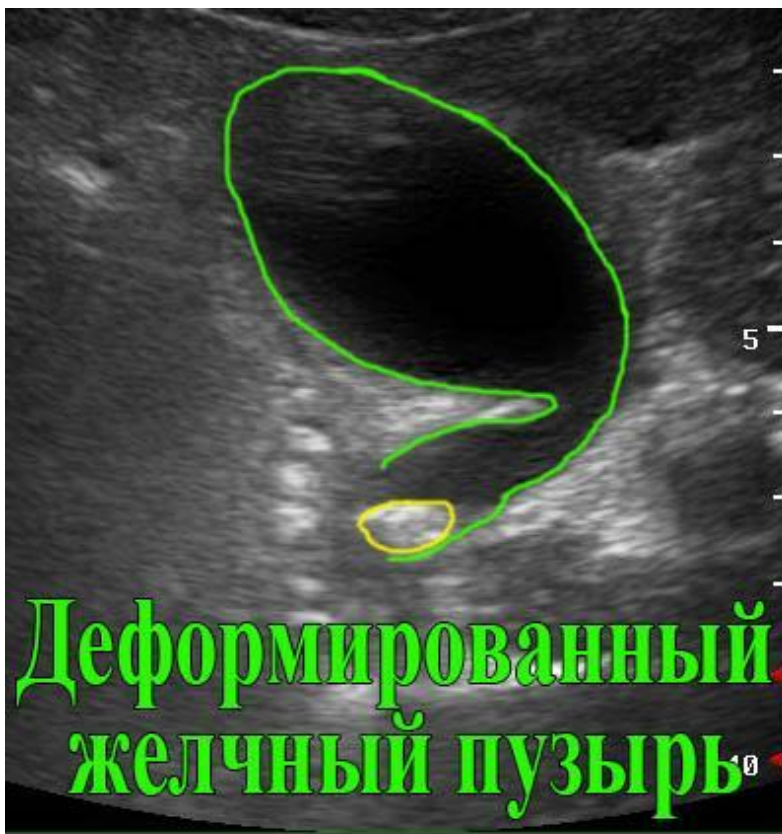1 полость желчного
пузыря

2 стенка желчного пузыря

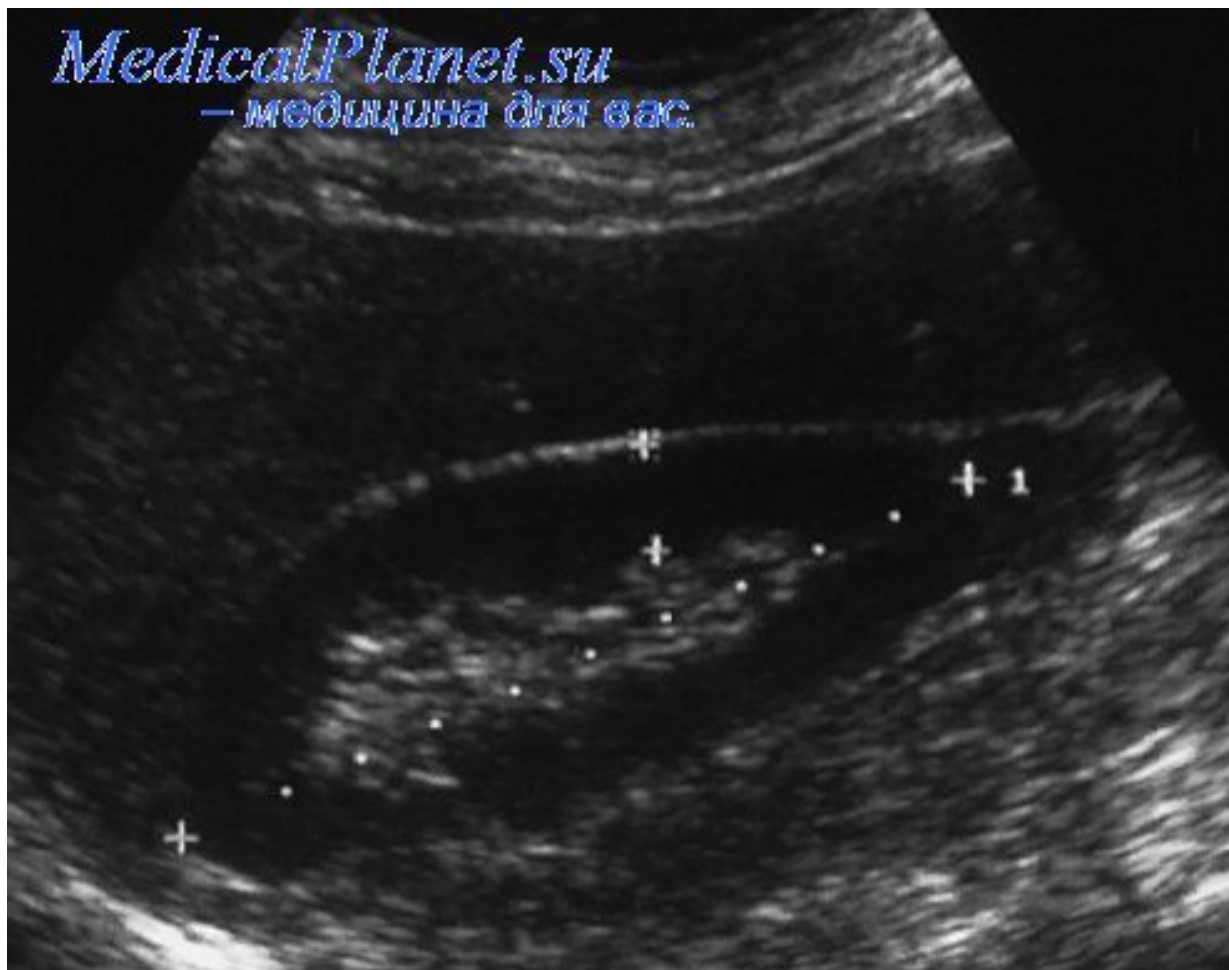
3 пузырный проток

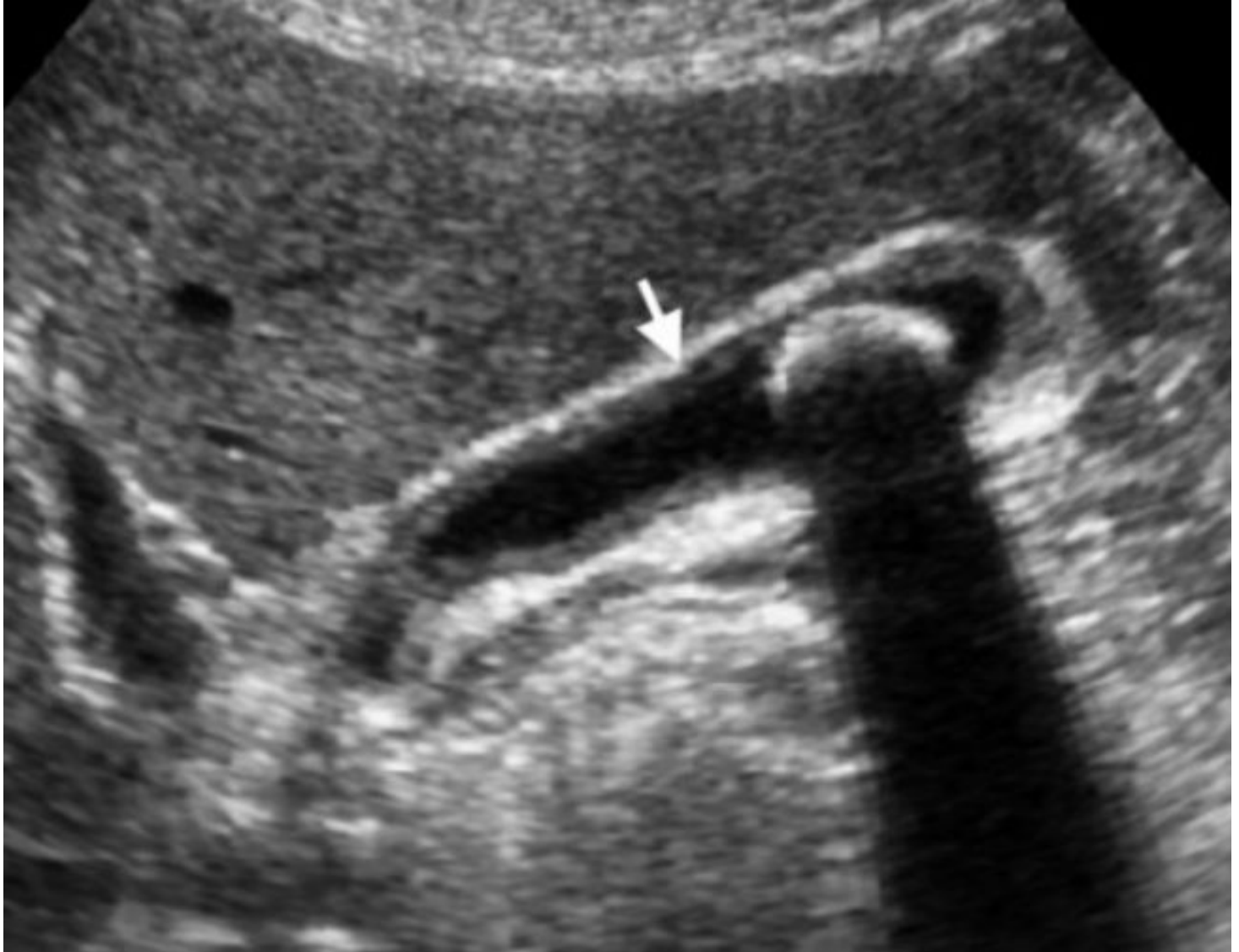4 ткань печени

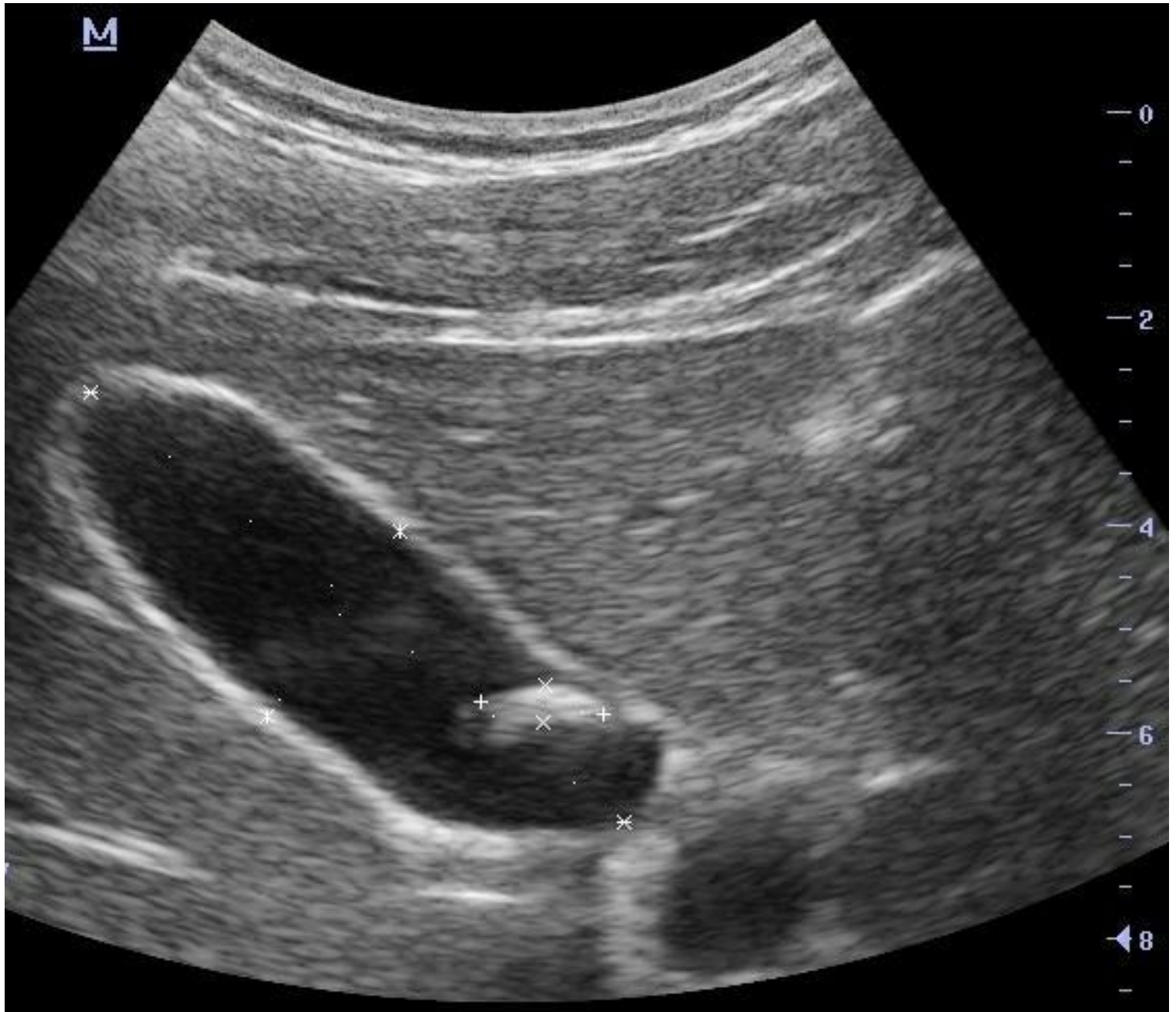



Жедел холецистит







УДЗ ұйқы безі

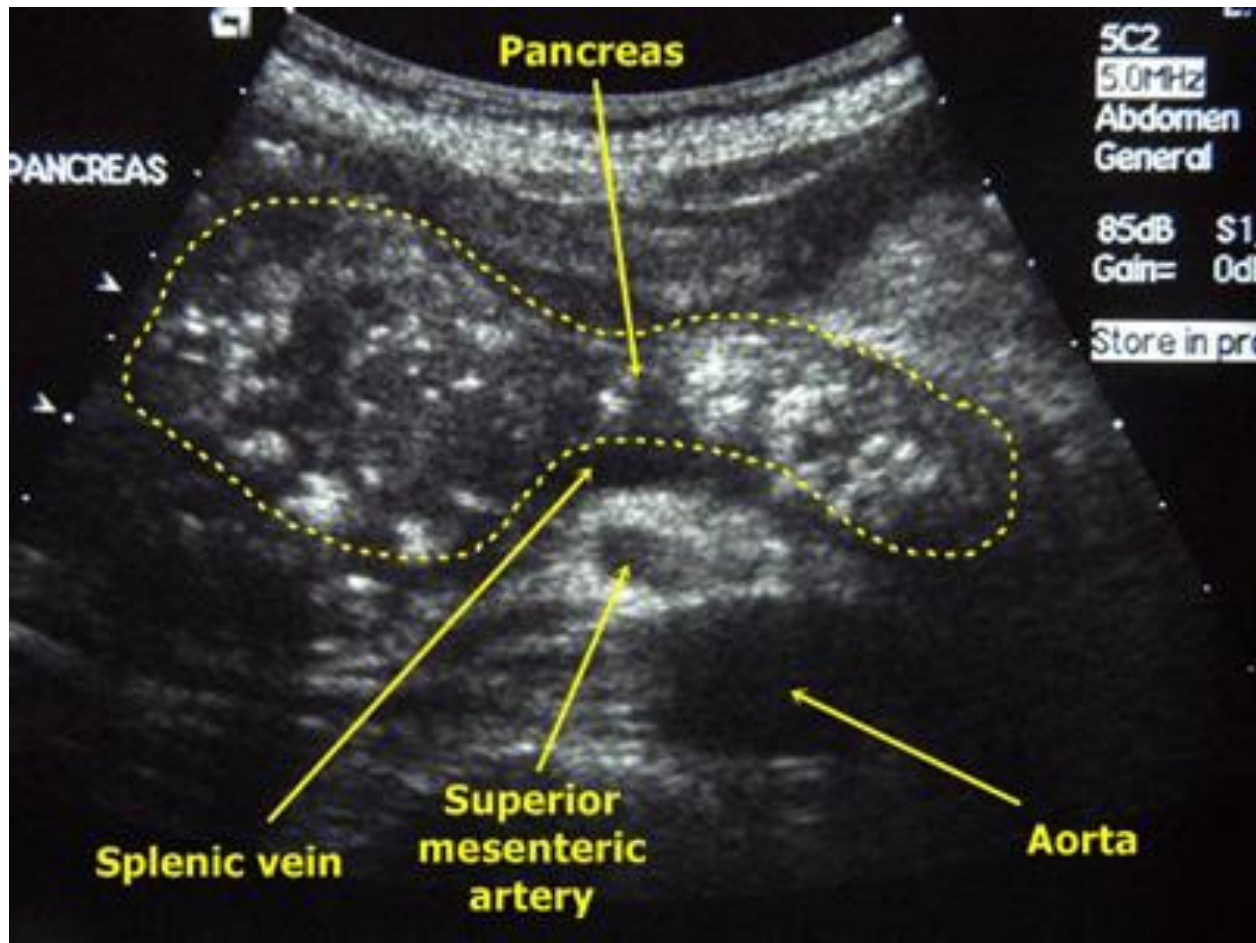
- Панкреатит

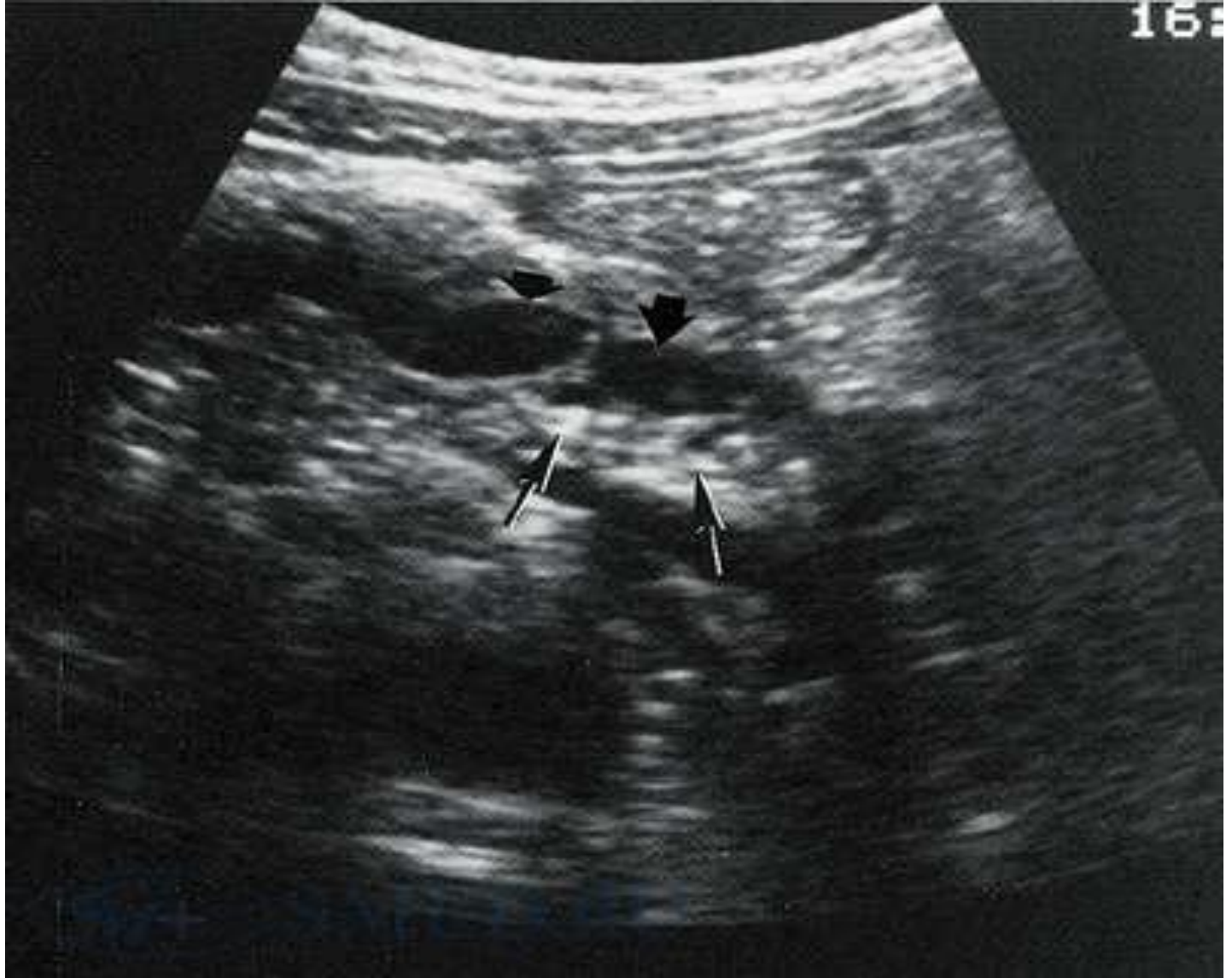көлемі ұлғаюы

Шекаралары анық емес

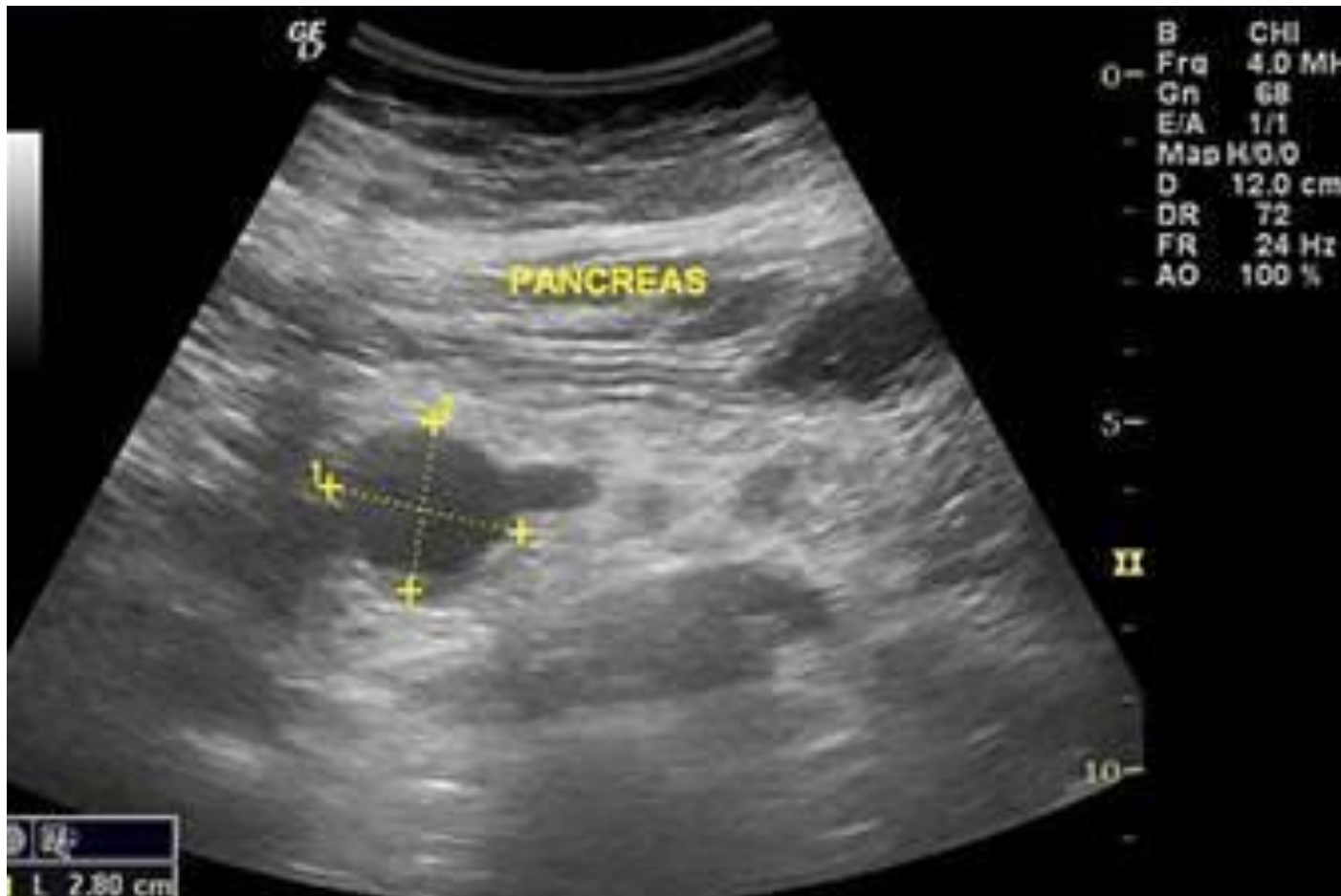
Гипоэхогенділік

Өзегінің ұлғаюы



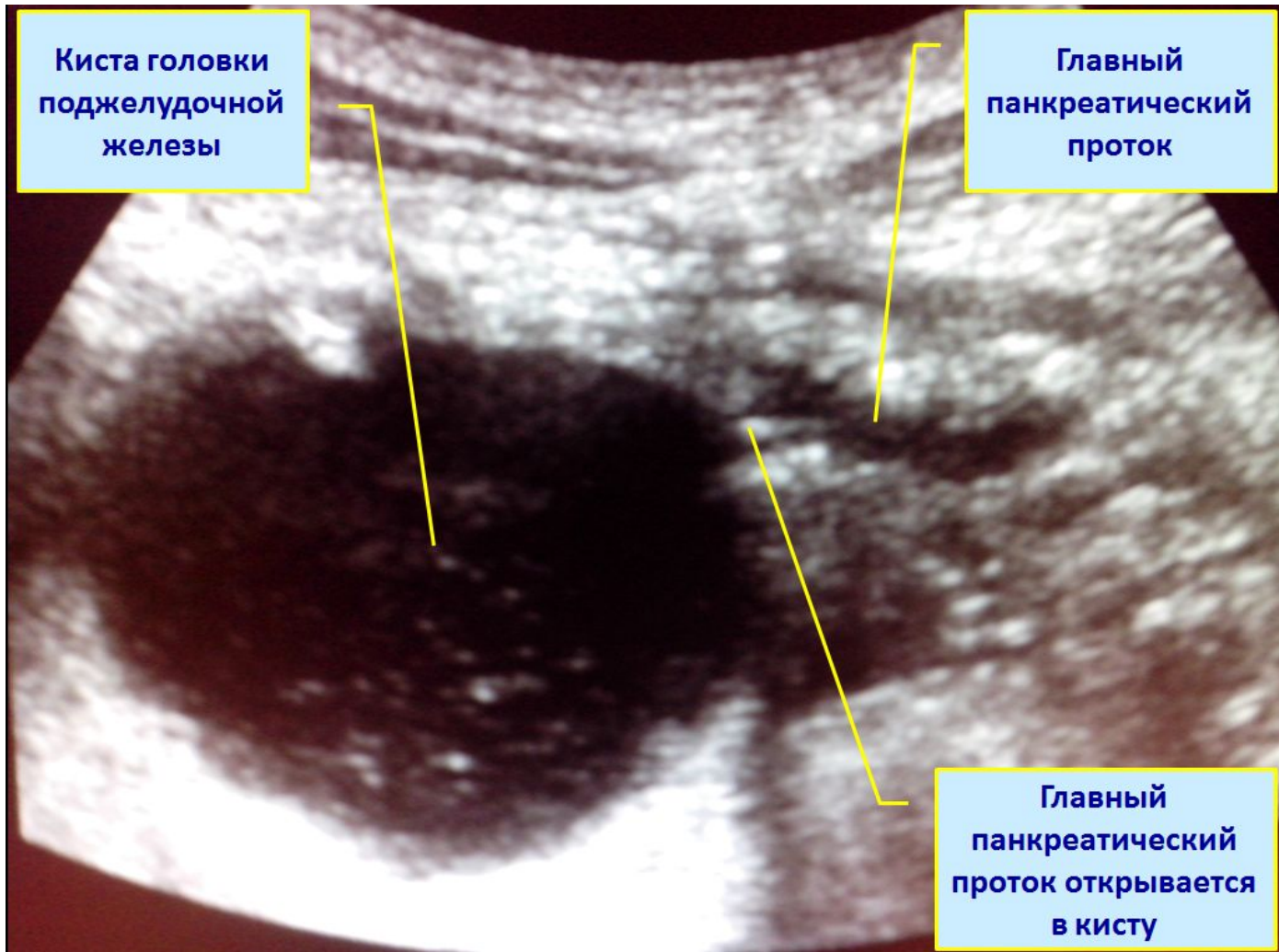


Ұйқы безі ісіктері

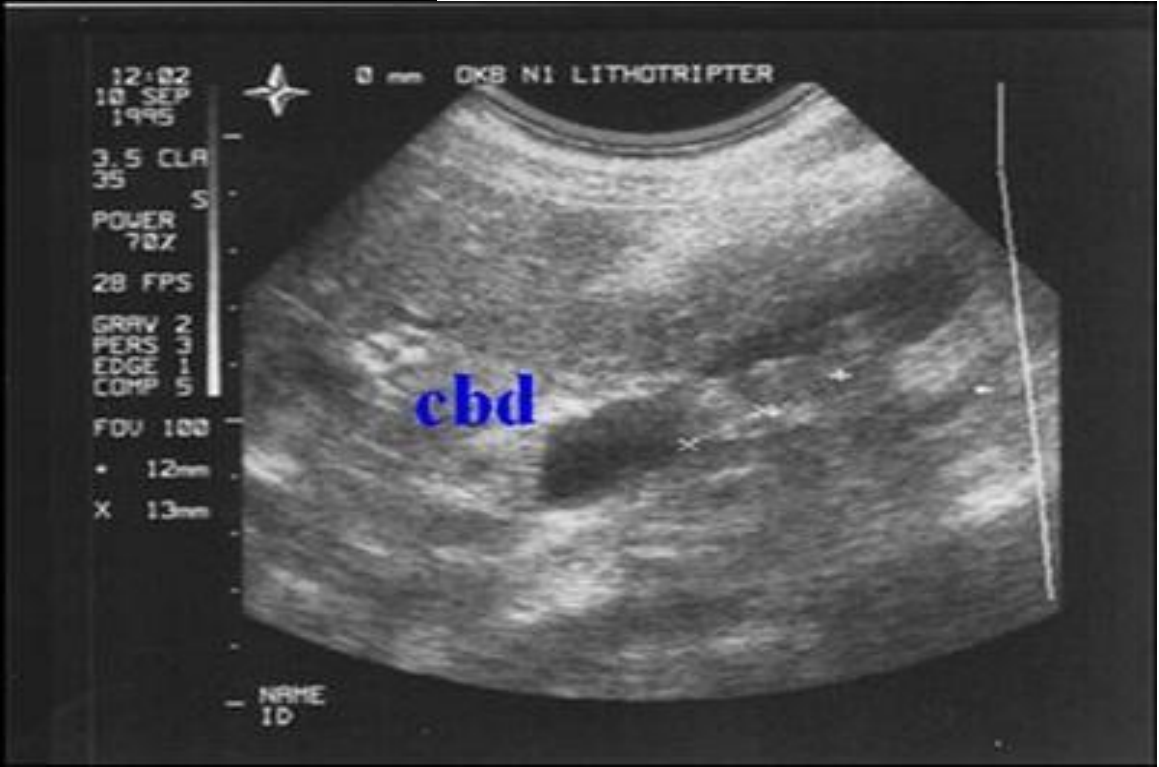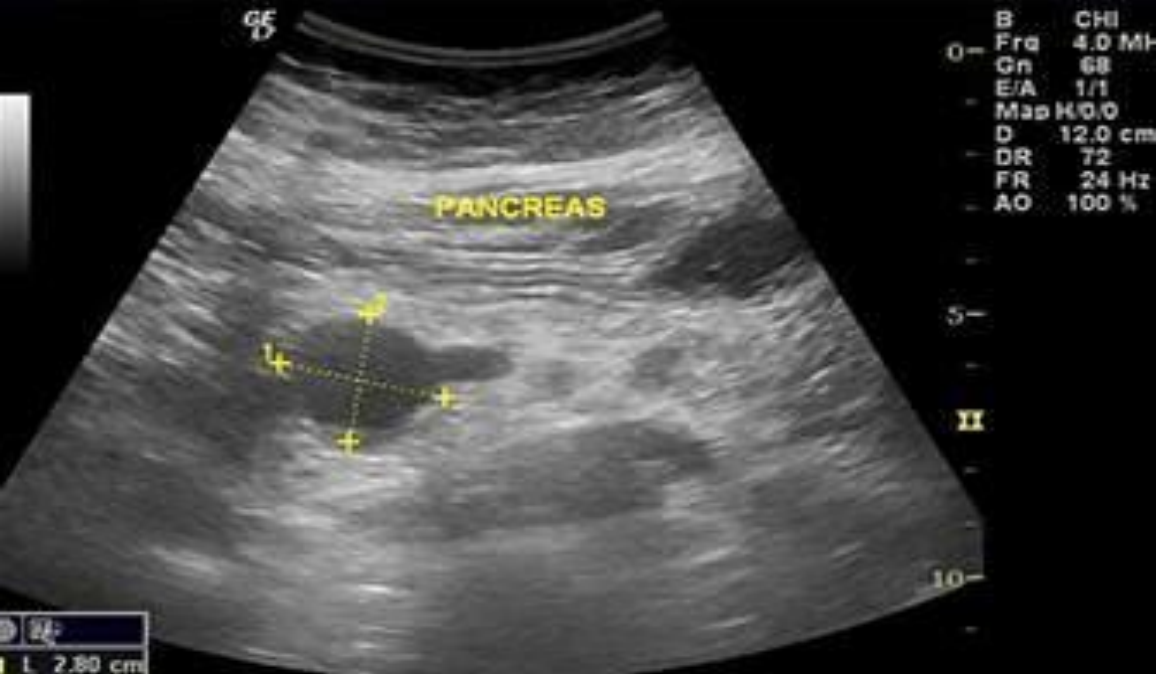


**Киста головки
поджелудочной
железы**

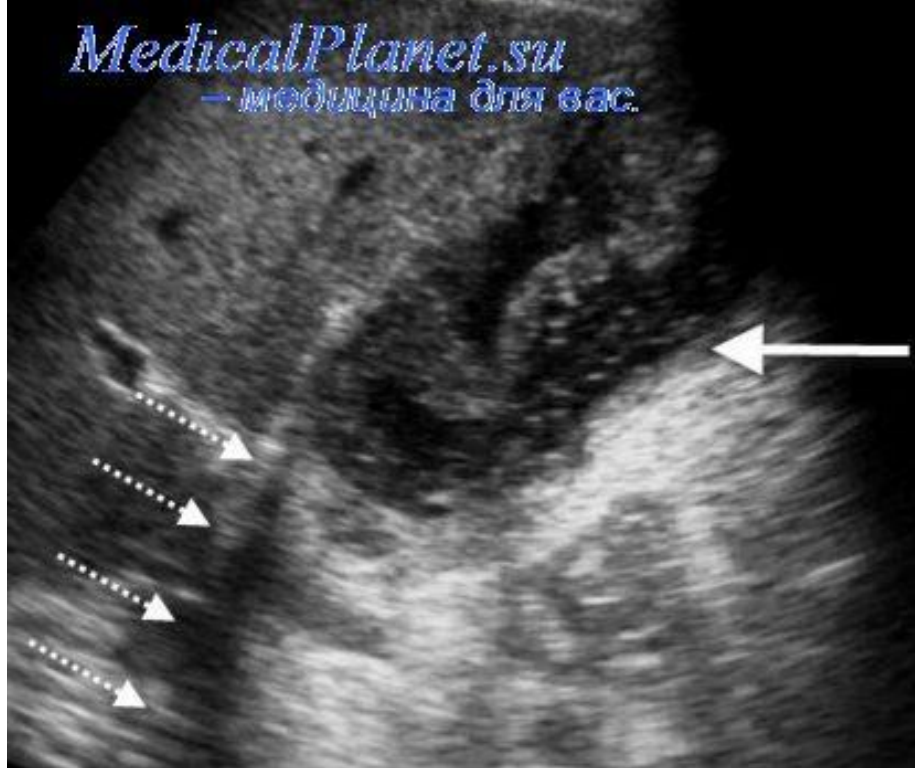
**Главный
панкреатический
проток**



**Главный
панкреатический
проток открывается
в кисту**



MedicalPlanet.su
— медицина для вас.



MedicalPlanet.su
— медицина для вас.

