Опухоли головного мозга.

Часть 1.

Эпидемиология

Neuro-Oncology
21(S5), 1–100, 2019 | doi:10.1093/neuonc/noz150

CBTRUS Statistical Report: Primary Brain and Other Central Nervous System Tumors Diagnosed in the United States in 2012–2016

Quinn T. Ostrom, Gino Cioffi, Haley Gittleman, Nirav Patil, Kristin Waite, Carol Kruchko, and Jill S. Barnholtz-Sloan

Central Brain Tumor Registry of the United States, Hinsdale, Illinois, USA (Q.T.O., G.C., H.G., N.P.,K.W., C.K., J.S.B.-S.); Department of Medicine, Section of Epidemiology and Population Sciences, Dan L. Duncan Comprehensive Cancer Center, Baylor College of Medicine, Houston, Texas, USA (Q.T.O.); Department of Population and Quantitative Health Sciences, Case Western Reserve University School of Medicine, Cleveland, Ohio, USA (G.C., H.G., N.P., K.W., J.S.B.-S.); Case Comprehensive Cancer Center, Case Western Reserve University School of Medicine, Cleveland, Ohio, USA (G.C., H.G., N.P., K.W., J.S.B.-S.); Cleveland Center for Health Outcomes Research, Cleveland, Ohio, USA (G.C., K.W., J.S.B.-S.);

- Среднегодовой скорректированный по возрасту показатель заболеваемости для всех злокачественных и не злокачественных первичных опухолей ЦНС составляет 23,41 на 100 000 в год.

Neuro-Oncology
21(S5), 1–100, 2019 | doi:10.1093/neuonc/noz150

CBTRUS Statistical Report: Primary Brain and Other Central Nervous System Tumors Diagnosed in the United States in 2012–2016

Quinn T. Ostrom, Gino Cioffi, Haley Gittleman, Nirav Patil, Kristin Waite, Carol Kruchko, and Jill S. Barnholtz-Sloan

Central Brain Tumor Registry of the United States, Hinsdale, Illinois, USA (Q.T.O., G.C., H.G., N.P.,K.W., C.K., J.S.B.-S.); Department of Medicine, Section of Epidemiology and Population Sciences, Dan L. Duncan Comprehensive Cancer Center, Baylor College of Medicine, Houston, Texas, USA (Q.T.O.); Department of Population and Quantitative Health Sciences, Case Western Reserve University School of Medicine, Cleveland, Ohio, USA (G.C., H.G., N.P., K.W., J.S.B.-S.); Case Comprehensive Cancer Center, Case Western Reserve University School of Medicine, Cleveland, Ohio, USA (G.C., H.G., N.P., K.W., J.S.B.-S.); Cleveland Center for Health Outcomes Research, Cleveland, Ohio, USA (G.C., K.W., J.S.B.-S.);

- Среднегодовой скорректированный по возрасту показатель заболеваемости для всех злокачественных и не злокачественных первичных опухолей ЦНС составляет для мужчин - 20,82, для женщин – 25,84 на 100 000 в год.

Neuro-Oncology
21(S5), 1–100, 2019 | doi:10.1093/neuonc/noz150

CBTRUS Statistical Report: Primary Brain and Other Central Nervous System Tumors Diagnosed in the United States in 2012–2016

Первичные опухоли и прочие опухоли ЦНС

Malignant
Five year total=122,569
Annual average=24,514
30.2%

Злокачественные опухоли – 30,2%

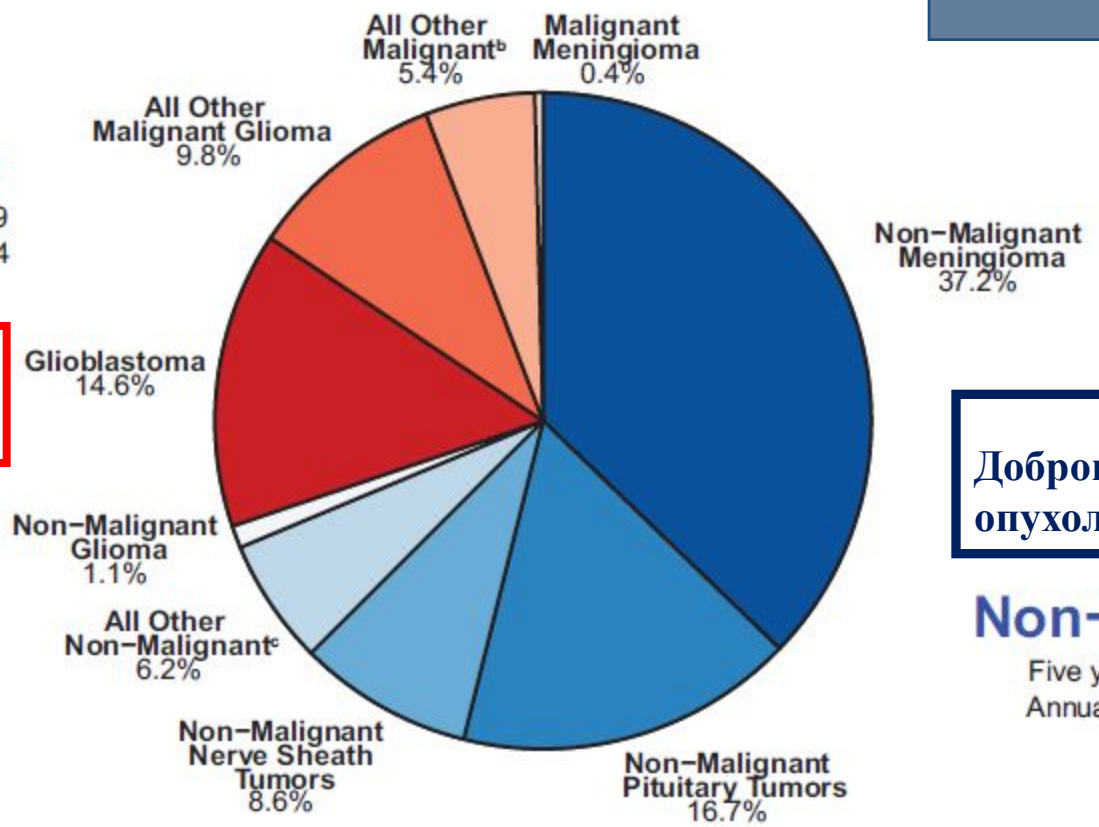

Доброкачественные опухоли – 69,8%

Non–Malignant
Five year total=283,171
Annual average=56,634
69.8%

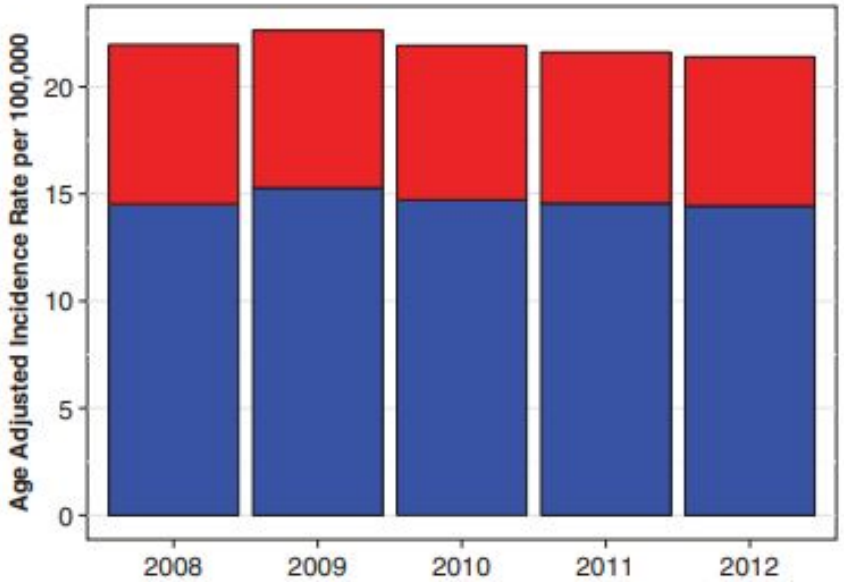

	2008	2009	2010	2011	2012
Non–Malignant	14.53	15.28	14.72	14.68	14.56
Malignant	7.44	7.35	7.21	7.12	7.02
Total	21.97	22.63	21.93	21.80	21.58

a. Rates per 100,000 and age-adjusted to the 2000 United States standard population.

Annual Age-Adjusted Incidence Rates[a] of Primary Brain and CNS Tumors by Year and Behavior, CBTRUS Statistical Report: NPCR and SEER, 2008-2012.

Соотношение злокачественных и доброкачественных новообразований среди первичных опухолей ЦНС остается относительно стабильным более 10 лет и составляет в среднем 1:2.

Neuro-Oncology

Neuro-Oncology 17:iv1–iv62, 2015.
doi:10.1093/neuonc/nov189

CBTRUS Statistical Report: Primary Brain and Central Nervous System Tumors Diagnosed in the United States in 2008-2012

Quinn T. Ostrom M.A., M.P.H.[1,2*], Haley Gittleman M.S.[1,2*], Jordonna Fulop R.N.[1], Max Liu[3], Rachel Blanda[4], Courtney Kromer B.A.[5], Yingli Wolinsky Ph.D., M.B.A.[1,2], Carol Kruchko B.A.[2], and Jill S. Barnholtz-Sloan Ph.D.[1,2]

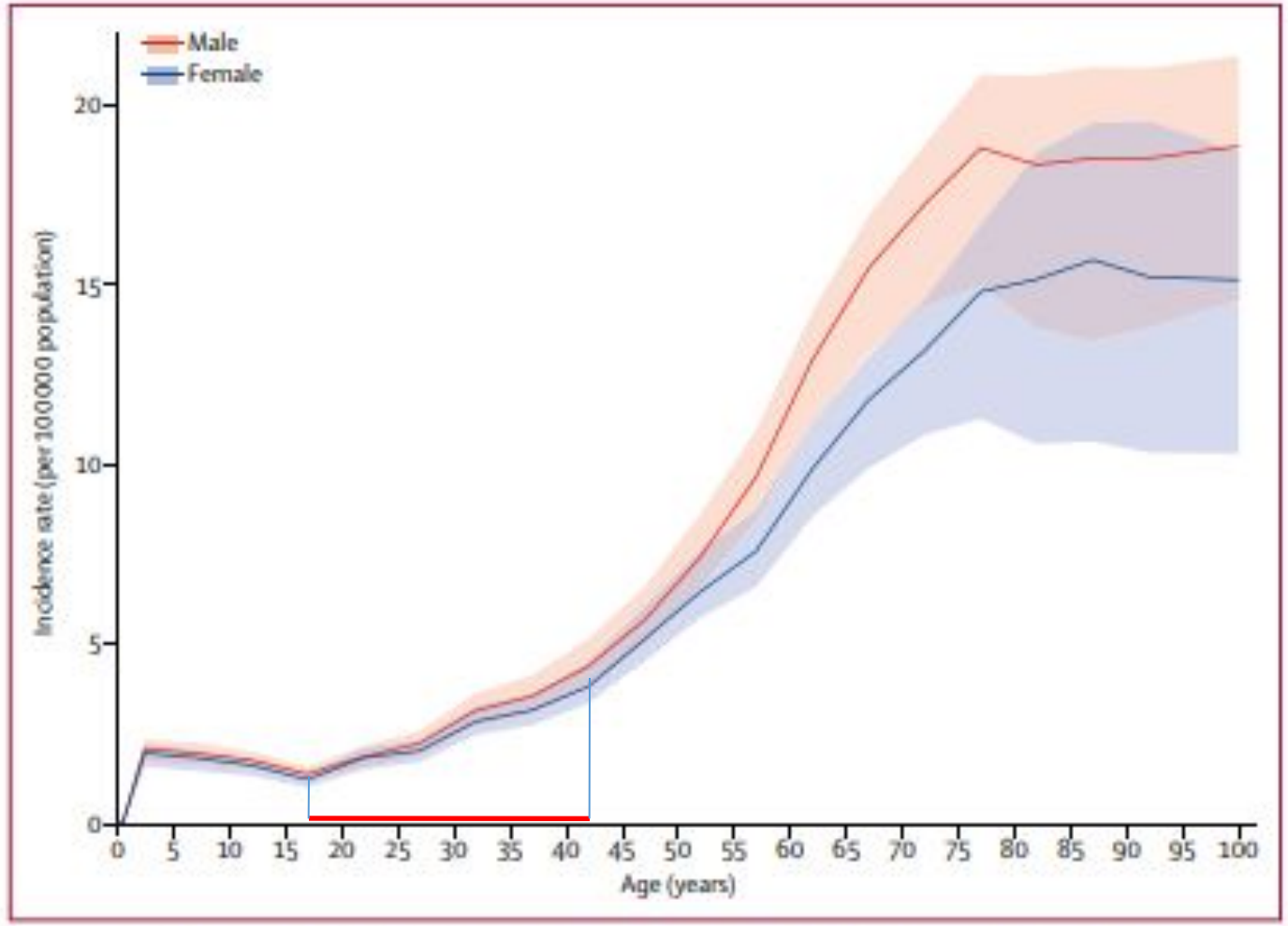

Рост числа заболеваний отмечается начиная с 17 лет.

Global age-standardised incidence rate per 100 000 population of CNS cancer by age and sex, 2016

Shaded areas show 95% uncertainty intervals.

Global, regional, and national burden of brain and other CNS cancer, 1990–2016: a systematic analysis for the Global Burden of Disease Study 2016

GBD 2016 Brain and Other CNS Cancer Collaborators*

Lancet Neurol 2019; 18: 376–93

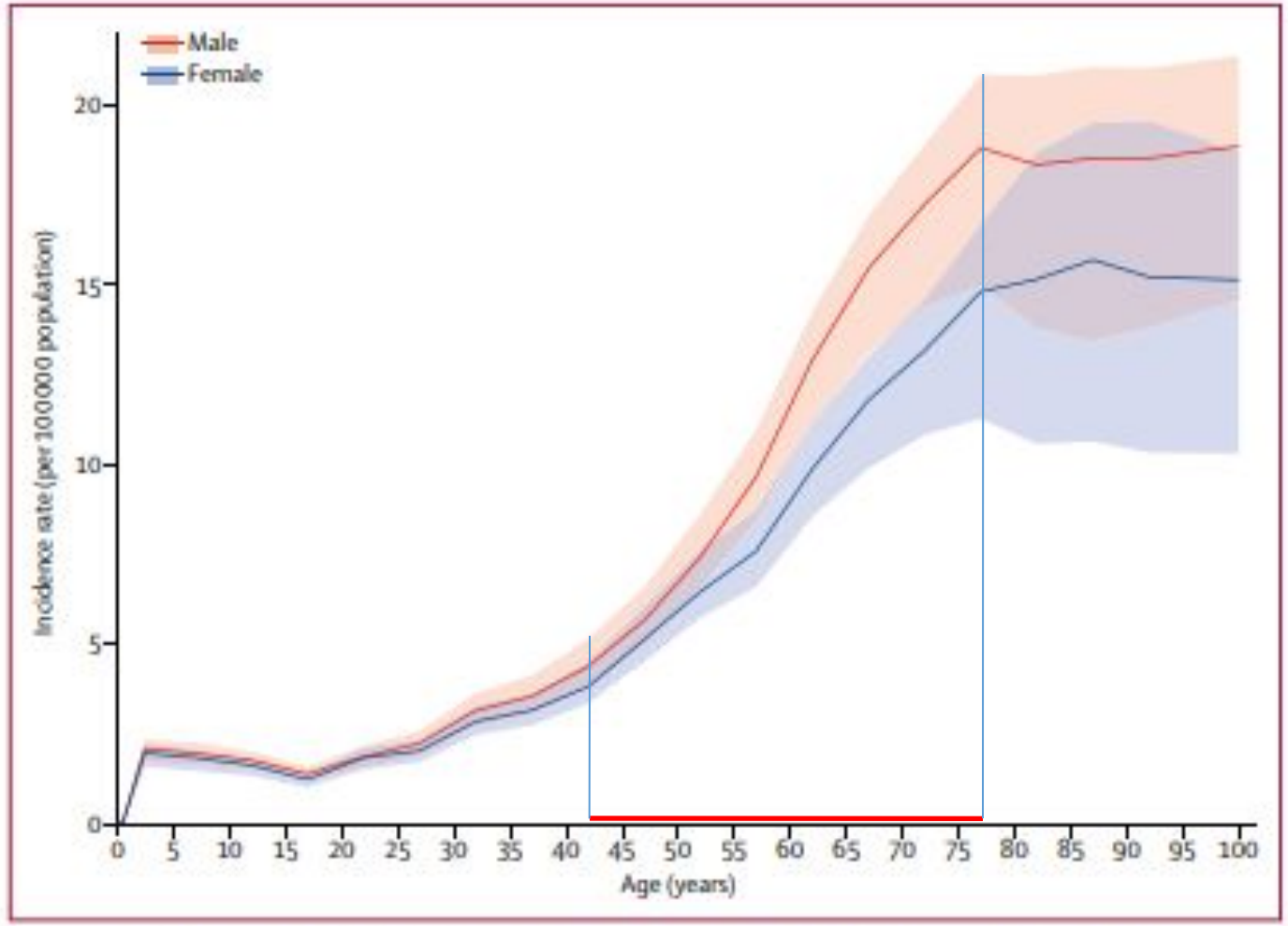

Наиболее интенсивный рост отмечен в период с 42 до 77 лет.

Global age-standardised incidence rate per 100 000 population of CNS cancer by age and sex, 2016

Shaded areas show 95% uncertainty intervals.

Global, regional, and national burden of brain and other CNS cancer, 1990–2016: a systematic analysis for the Global Burden of Disease Study 2016

GBD 2016 Brain and Other CNS Cancer Collaborators*

Lancet Neurol 2019; 18: 376–93

Частота встречаемости первичных опухолей ЦНС среди всех онкологических заболеваний 1992 - 2018г.г.

NIH NATIONAL CANCER INSTITUTE
Surveillance, Epidemiology, and End Results Program

Estimated New Cases in 2020	23,890
% of All New Cancer Cases	1.3%

Estimated Deaths in 2020	18,020
% of All Cancer Deaths	3.0%

Cancer Stat Facts: Brain and Other Nervous System Cancer

5-Year Relative Survival
32.6%
2010–2016

Для злокачественных опухолей

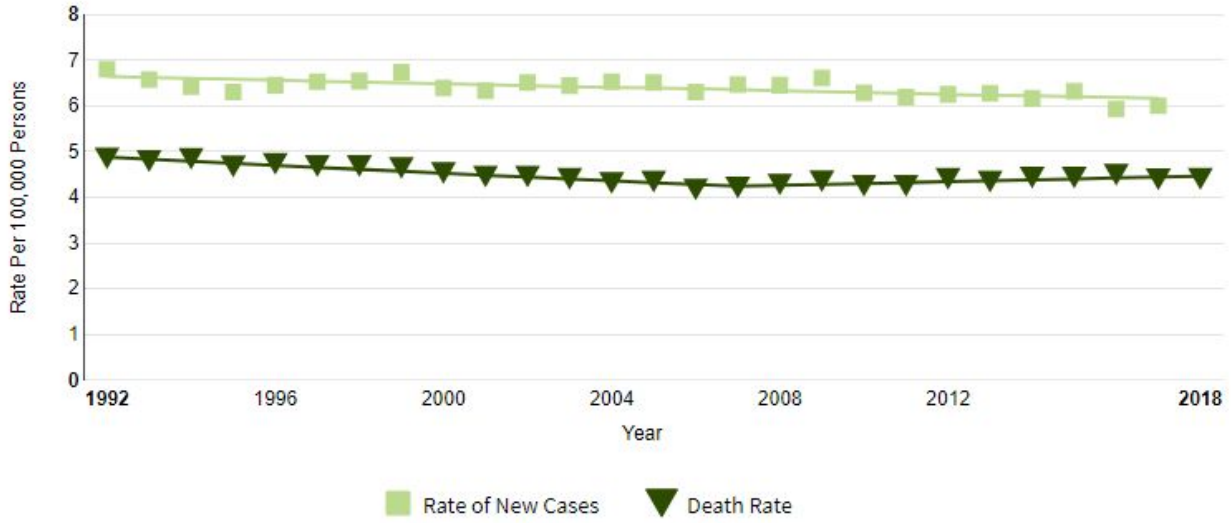

Смертность, обусловленная первичными опухолями головного мозга 1992 - 2018г.г.

NIH NATIONAL CANCER INSTITUTE
Surveillance, Epidemiology, and End Results Program

Cancer Stat Facts: Brain and Other Nervous System Cancer

Estimated New Cases in 2020	23,890
% of All New Cancer Cases	1.3%

Estimated Deaths in 2020	18,020
% of All Cancer Deaths	3.0%

5-Year Relative Survival
32.6%
2010–2016

Для злокачественных опухолей

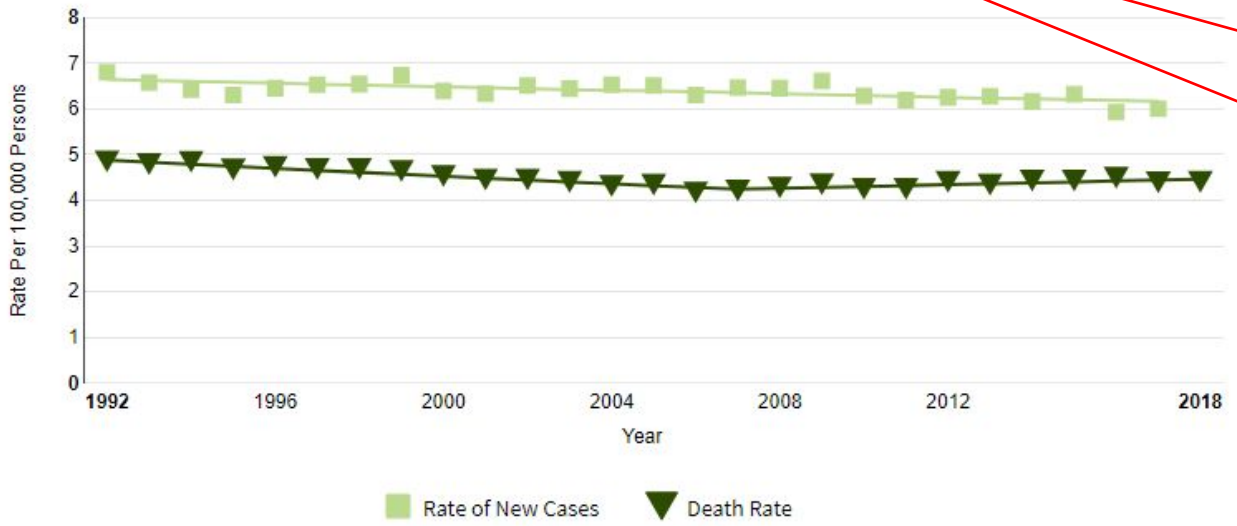

В реальности этот показатель еще выше т.к. представленная цифра не включает случаи смерти от незлокачественных опухолей!

Смертность, обусловленная опухолями головного мозга 2020г.

Estimated Deaths

Males			Females		
Lung & bronchus	72,500	23%	Lung & bronchus	63,220	22%
Prostate	33,330	10%	Breast	42,170	15%
Colon & rectum	28,630	9%	Colon & rectum	24,570	9%
Pancreas	24,640	8%	Pancreas	22,410	8%
Liver & intrahepatic bile duct	20,020	6%	Ovary	13,940	5%
Leukemia	13,420	4%	Uterine corpus	12,590	4%
Esophagus	13,100	4%	Liver & intrahepatic bile duct	10,140	4%
Urinary bladder	13,050	4%	Leukemia	9,680	3%
Non-Hodgkin lymphoma	11,460	4%	Non-Hodgkin lymphoma	8,480	3%
Brain & other nervous system	10,190	3%	Brain & other nervous system	7,830	3%
All Sites	**321,160**	**100%**	**All Sites**	**285,360**	**100%**

Смерть вследствие злокачественных новообразований нервной системы входит в десятку наиболее распространенных форм злокачественного поражения и составляет 3% от всех смертей вследствие онкологических заболеваний для мужчин и женщин (10-е место в структуре онкологической смертности).

Морфологическая классификация опухолей ЦНС

Понятие злокачественности применительно к опухолям головного мозга.

Злокачественность

- **Характер клинического течения**
  - Все опухоли злокачественны. Все опухоли приводят к смерти пациентов вследствие гипертензии и дислокации мозга.
- **Гистологическое строение**
  - Злокачественность определяется в зависимости от гистологических признаков выявляемых при микроскопии.

Понятие злокачественности применительно к опухолям головного мозга.

Злокачественность

- **Характер клинического течения**
  - Все опухоли злокачественны. Все опухоли приводят к смерти пациентов вследствие гипертензии и дислокации мозга.
- **Гистологическое строение**
  - Злокачественность определяется в зависимости от гистологических признаков выявляемых при микроскопии.

- **цифровой код, согласно Международной классификации болезней по онкологии (ICD-O, 3-я редакция 2000 г.).**

  ≪биологическое поведение опухоли≫ в соответствии со следующими градациями:
- **/0 — доброкачественная опухоль;**
- **/1 — неясно, доброкачественная или злокачественная опухоль;**
- **/2 — неинвазивный рак;**
- **/3 — злокачественное новообразование, первичный очаг;**

Choroid plexus tumours	
Choroid plexus papilloma	9390/0
Atypical choroid plexus papilloma	9390/1
Choroid plexus carcinoma	9390/3

Фрагмент классификации опухолей ЦНС ВОЗ 2016г.

- Percy C, Fritz A, Jack A, Shanmugarathan S, Sobin L, Parkin DM, Whelan S. *International Classification of Diseases for Oncology (ICD-O). 3rd edn.* World Health Organization: Geneva. 2000.
- Г.Л. Кобяков, О.В. Абсалямова, А.А. Поддубский, К.С. Лодыгина, Е.А. Кобякова. *Классификация ВОЗ первичных опухолей центральной нервной системы 2016 г.: взгляд клинициста.* Журнал «Вопросы нейрохирургии» имени Н.Н. Бурденко. 2018;82(3): 88-96.
- Мацко Д.Е., Мацко М.В., Имянитов Е.Н. Нейроонкология. *Практическая онкология.* 2017;18(1):103-114.

Морфологическая классификация опухолей ЦНС ВОЗ 2007г. Классы (группы) опухолей.

1. **Опухоли нейроэпителиальной ткани.**
2. **Опухоли черепных нервов .**
3. **Опухоли мозговых оболочек.**
4. **Опухоли кроветворной системы.**
5. **Герминтативно-клеточные опухоли.**
6. **Опухоли хиазмально – селлярной области.**
7. **Метастазы.**

Всего 7 групп, часть из которых разбита на подгруппы

Craniopharyngioma	9350/1
Adamantinomatous	9351/1
Papillary	9352/1
Granular cell tumour	9582/0
Pituicytoma	*9432/1**
Spindle cell oncocytoma of the adenohypophysis	*8291/0**

Среди представленных опухолей отсутствуют аденомы гипофиза

- Louis, DN.; Ohgaki, H.; Wiestler, OD.; Cavenee, WK., editors. WHO classifcation of tumours of the central nervous system. 4th ed.. IARC Press; Lyon, France: 2007.

Морфологическая классификация опухолей ЦНС ВОЗ 2007г. Классы (группы) опухолей.

1. **Опухоли нейроэпителиальной ткани.**
2. **Опухоли черепных нервов .**
3. **Опухоли мозговых оболочек.**
4. **Опухоли кроветворной системы.**
5. **Герминтативно-клеточные опухоли.**
6. **Опухоли хиазмально – селлярной области.**
7. **Метастазы.**

Всего 7 групп, часть из которых разбита на подгруппы

Отсутствие аденом гипофиза в этой классификации- первое существенное различие между академическим представлением морфологов и практическими взглядами нейрохирургов

Craniopharyngioma	9350/1
Adamantinomatous	9351/1
Papillary	9352/1
Granular cell tumour	9582/0
Pituicytoma	*9432/1**
Spindle cell oncocytoma of the adenohypophysis	*8291/0**

- Louis, DN.; Ohgaki, H.; Wiestler, OD.; Cavenee, WK., editors. WHO classifcation of tumours of the central nervous system. 4th ed.. IARC Press; Lyon, France: 2007.

Классификация опухолей ЦНС ВОЗ 2016г.
Синтез морфологической и генетической характеристик.

WHO classification of tumours of the central nervous system

Diffuse astrocytic and oligodendroglial tumours	
Diffuse astrocytoma, IDH-mutant	9400/3
Gemistocytic astrocytoma, IDH-mutant	9411/3
Diffuse astrocytoma, IDH-wildtype	*9400/3*
Diffuse astrocytoma, NOS	9400/3
Anaplastic astrocytoma, IDH-mutant	9401/3
Anaplastic astrocytoma, IDH-wildtype	*9401/3*
Anaplastic astrocytoma, NOS	9401/3
Glioblastoma, IDH-wildtype	9440/3
Giant cell glioblastoma	9441/3
Gliosarcoma	9442/3
Epithelioid glioblastoma	*9440/3*
Glioblastoma, IDH-mutant	9445/3*
Glioblastoma, NOS	9440/3
Diffuse midline glioma, H3 K27M–mutant	9385/3*
Oligodendroglioma, IDH-mutant and 1p/19q-codeleted	9450/3
Oligodendroglioma, NOS	9450/3
Anaplastic oligodendroglioma, IDH-mutant and 1p/19q-codeleted	9451/3
Anaplastic oligodendroglioma, NOS	*9451/3*
Oligoastrocytoma, NOS	*9382/3*
Anaplastic oligoastrocytoma, NOS	*9382/3*
Other astrocytic tumours	
Pilocytic astrocytoma	9421/1
Pilomyxoid astrocytoma	9425/3
Subependymal giant cell astrocytoma	9384/1
Pleomorphic xanthoastrocytoma	9424/3
Anaplastic pleomorphic xanthoastrocytoma	9424/3
Ependymal tumours	
Subependymoma	9383/1
Myxopapillary ependymoma	9394/1
Ependymoma	9391/3
Papillary ependymoma	9393/3
Clear cell ependymoma	9391/3
Tanycytic ependymoma	9391/3
Ependymoma, *RELA* fusion–positive	9396/3*
Anaplastic ependymoma	9392/3
Other gliomas	
Chordoid glioma of the third ventricle	9444/1
Angiocentric glioma	9431/1
Astroblastoma	9430/3
Choroid plexus tumours	
Choroid plexus papilloma	9390/0
Atypical choroid plexus papilloma	9390/1
Choroid plexus carcinoma	9390/3
Neuronal and mixed neuronal-glial tumours	
Dysembryoplastic neuroepithelial tumour	9413/0
Gangliocytoma	9492/0
Ganglioglioma	9505/1
Anaplastic ganglioglioma	9505/3
Dysplastic cerebellar gangliocytoma (Lhermitte–Duclos disease)	9493/0
Desmoplastic infantile astrocytoma and ganglioglioma	9412/1
Papillary glioneuronal tumour	9509/1
Rosette-forming glioneuronal tumour	9509/1
Diffuse leptomeningeal glioneuronal tumour	
Central neurocytoma	9506/1
Extraventricular neurocytoma	9506/1
Cerebellar liponeurocytoma	9506/1
Paraganglioma	8693/1
Tumours of the pineal region	
Pineocytoma	9361/1
Pineal parenchymal tumour of intermediate differentiation	9362/3
Pineoblastoma	9362/3
Papillary tumour of the pineal region	9395/3
Embryonal tumours	
Medulloblastomas, genetically defined	
Medulloblastoma, WNT-activated	9475/3*
Medulloblastoma, SHH-activated and *TP53*-mutant	9476/3*
Medulloblastoma, SHH-activated and *TP53*-wildtype	9471/3
Medulloblastoma, non-WNT/non-SHH	9477/3*
Medulloblastoma, group 3	
Medulloblastoma, group 4	
Medulloblastomas, histologically defined	
Medulloblastoma, classic	9470/3
Medulloblastoma, desmoplastic/nodular	9471/3
Medulloblastoma with extensive nodularity	9471/3
Medulloblastoma, large cell / anaplastic	9474/3
Medulloblastoma, NOS	9470/3
Embryonal tumour with multilayered rosettes, C19MC-altered	9478/3*
Embryonal tumour with multilayered rosettes, NOS	*9478/3*
Medulloepithelioma	9501/3
CNS neuroblastoma	9500/3
CNS ganglioneuroblastoma	9490/3
CNS embryonal tumour, NOS	9473/3
Atypical teratoid/rhabdoid tumour	9508/3
CNS embryonal tumour with rhabdoid features	*9508/3*
Tumours of the cranial and paraspinal nerves	
Schwannoma	9560/0
Cellular schwannoma	9560/0
Plexiform schwannoma	9560/0
Melanotic schwannoma	9560/1
Neurofibroma	9540/0
Atypical neurofibroma	9540/0
Plexiform neurofibroma	9550/0
Perineurioma	9571/0
Hybrid nerve sheath tumours	
Malignant peripheral nerve sheath tumour	9540/3
Epithelioid MPNST	9540/3
MPNST with perineurial differentiation	9540/3
Meningiomas	
Meningioma	9530/0
Meningothelial meningioma	9531/0
Fibrous meningioma	9532/0
Transitional meningioma	9537/0
Psammomatous meningioma	9533/0
Angiomatous meningioma	9534/0
Microcystic meningioma	9530/0
Secretory meningioma	9530/0
Lymphoplasmacyte-rich meningioma	9530/0
Metaplastic meningioma	9530/0
Chordoid meningioma	9538/1
Clear cell meningioma	9538/1
Atypical meningioma	9539/1
Papillary meningioma	9538/3
Rhabdoid meningioma	9538/3
Anaplastic (malignant) meningioma	9530/3
Mesenchymal, non-meningothelial tumours	
Solitary fibrous tumour / haemangiopericytoma**	
Grade 1	8815/0
Grade 2	8815/1
Grade 3	8815/3
Haemangioblastoma	9161/1
Haemangioma	9120/0
Epithelioid haemangioendothelioma	9133/3
Angiosarcoma	9120/3
Kaposi sarcoma	9140/3
Ewing sarcoma / PNET	9364/3
Lipoma	8850/0
Angiolipoma	8861/0
Hibernoma	8880/0
Liposarcoma	8850/3
Desmoid-type fibromatosis	8821/1
Myofibroblastoma	8825/0
Inflammatory myofibroblastic tumour	8825/1
Benign fibrous histiocytoma	8830/0
Fibrosarcoma	8810/3
Undifferentiated pleomorphic sarcoma / malignant fibrous histiocytoma	8802/3
Leiomyoma	8890/0
Leiomyosarcoma	8890/3
Rhabdomyoma	8900/0
Rhabdomyosarcoma	8900/3
Chondroma	9220/0
Chondrosarcoma	9220/3
Osteoma	9180/0
Osteochondroma	9210/0
Osteosarcoma	9180/3
Melanocytic tumours	
Meningeal melanocytosis	8728/0
Meningeal melanocytoma	8728/1
Meningeal melanoma	8720/3
Meningeal melanomatosis	8728/3
Lymphomas	
Diffuse large B-cell lymphoma of the CNS	9680/3
Immunodeficiency-associated CNS lymphomas	
AIDS-related diffuse large B-cell lymphoma	
EBV-positive diffuse large B-cell lymphoma, NOS	
Lymphomatoid granulomatosis	9766/1
Intravascular large B-cell lymphoma	9712/3
Low-grade B-cell lymphomas of the CNS	
T-cell and NK/T-cell lymphomas of the CNS	
Anaplastic large cell lymphoma, ALK-positive	9714/3
Anaplastic large cell lymphoma, ALK-negative	9702/3
MALT lymphoma of the dura	9699/3
Histiocytic tumours	
Langerhans cell histiocytosis	9751/3
Erdheim–Chester disease	9750/1
Rosai–Dorfman disease	
Juvenile xanthogranuloma	
Histiocytic sarcoma	9755/3
Germ cell tumours	
Germinoma	9064/3
Embryonal carcinoma	9070/3
Yolk sac tumour	9071/3
Choriocarcinoma	9100/3
Teratoma	9080/1
Mature teratoma	9080/0
Immature teratoma	9080/3
Teratoma with malignant transformation	9084/3
Mixed germ cell tumour	9085/3
Tumours of the sellar region	
Craniopharyngioma	9350/1
Adamantinomatous craniopharyngioma	9351/1
Papillary craniopharyngioma	9352/1
Granular cell tumour of the sellar region	9582/0
Pituicytoma	9432/1
Spindle cell oncocytoma	8290/0
Metastatic tumours	

The morphology codes are from the International Classification of Diseases for Oncology (ICD-O) [742A]. Behaviour is coded /0 for benign tumours; /1 for unspecified, borderline, or uncertain behaviour; /2 for carcinoma in situ and grade III intraepithelial neoplasia; and /3 for malignant tumours. The classification is modified from the previous WHO classification, taking into account changes in our understanding of these lesions.
*These new codes were approved by the IARC/WHO Committee for ICD-O.
Italics: Provisional tumour entities. **Grading according to the 2013 *WHO Classification of Tumours of Soft Tissue and Bone.*

Сравнение классификаций 2007 и 2016г.

2007г.

1.Опухоли нейроэпителиальной ткани.

1.1.Астроцитарные опухоли.

1.2.Олигодендроглиальные опухоли.

1.3.Олигоастроцитарные (смешанные) опухоли.

1.4.Эпендимарные опухоли.

1.5.Опухоли сосудистого сплетения (хориоидальые).

1.6.Другие (редкие) нейроэпителиальные опухоли.

1.7.Опухоли шишковидной железы (пинеальной области).

1.8.Эмбриональные опухоли.

В 2016г. опухоли нейроэпителиальной ткани разделены на 8 групп, которые не тождественны подгруппам 2007г.

2016г.

Diffuse astrocytic and oligodendroglial tumours	
Diffuse astrocytoma, IDH-mutant	9400/3
Gemistocytic astrocytoma, IDH-mutant	9411/3
Diffuse astrocytoma, IDH-wildtype	*9400/3*
Diffuse astrocytoma, NOS	9400/3
Anaplastic astrocytoma, IDH-mutant	9401/3
Anaplastic astrocytoma, IDH-wildtype	*9401/3*
Anaplastic astrocytoma, NOS	9401/3
Glioblastoma, IDH-wildtype	9440/3
Giant cell glioblastoma	9441/3
Gliosarcoma	9442/3
Epithelioid glioblastoma	*9440/3*
Glioblastoma, IDH-mutant	9445/3*
Glioblastoma, NOS	9440/3
Diffuse midline glioma, H3 K27M–mutant	9385/3*
Oligodendroglioma, IDH-mutant and 1p/19q-codeleted	9450/3
Oligodendroglioma, NOS	9450/3
Anaplastic oligodendroglioma, IDH-mutant and 1p/19q-codeleted	9451/3
Anaplastic oligodendroglioma, NOS	*9451/3*
Oligoastrocytoma, NOS	*9382/3*
Anaplastic oligoastrocytoma, NOS	*9382/3*
Other astrocytic tumours	
Pilocytic astrocytoma	9421/1
Pilomyxoid astrocytoma	9425/3
Subependymal giant cell astrocytoma	9384/1
Pleomorphic xanthoastrocytoma	9424/3
Anaplastic pleomorphic xanthoastrocytoma	9424/3
Ependymal tumours	
Subependymoma	9383/1
Myxopapillary ependymoma	9394/1
Ependymoma	9391/3
Papillary ependymoma	9393/3
Clear cell ependymoma	9391/3
Tanycytic ependymoma	9391/3
Ependymoma, *RELA* fusion–positive	9396/3*
Anaplastic ependymoma	9392/3
Other gliomas	
Chordoid glioma of the third ventricle	9444/1
Angiocentric glioma	9431/1
Astroblastoma	9430/3
Choroid plexus tumours	
Choroid plexus papilloma	9390/0
Atypical choroid plexus papilloma	9390/1
Choroid plexus carcinoma	9390/3

Neuronal and mixed neuronal-glial tumours	
Dysembryoplastic neuroepithelial tumour	9413/0
Gangliocytoma	9492/0
Ganglioglioma	9505/1
Anaplastic ganglioglioma	9505/3
Dysplastic cerebellar gangliocytoma (Lhermitte–Duclos disease)	9493/0
Desmoplastic infantile astrocytoma and ganglioglioma	9412/1
Papillary glioneuronal tumour	9509/1
Rosette-forming glioneuronal tumour	9509/1
Diffuse leptomeningeal glioneuronal tumour	
Central neurocytoma	9506/1
Extraventricular neurocytoma	9506/1
Cerebellar liponeurocytoma	9506/1
Paraganglioma	8693/1
Tumours of the pineal region	
Pineocytoma	9361/1
Pineal parenchymal tumour of intermediate differentiation	9362/3
Pineoblastoma	9362/3
Papillary tumour of the pineal region	9395/3
Embryonal tumours	
Medulloblastomas, genetically defined	
Medulloblastoma, WNT-activated	9475/3*
Medulloblastoma, SHH-activated and *TP53*-mutant	9476/3*
Medulloblastoma, SHH-activated and *TP53*-wildtype	9471/3
Medulloblastoma, non-WNT/non-SHH	9477/3*
Medulloblastoma, group 3	
Medulloblastoma, group 4	
Medulloblastomas, histologically defined	
Medulloblastoma, classic	9470/3
Medulloblastoma, desmoplastic/nodular	9471/3
Medulloblastoma with extensive nodularity	9471/3
Medulloblastoma, large cell / anaplastic	9474/3
Medulloblastoma, NOS	9470/3
Embryonal tumour with multilayered rosettes, C19MC-altered	9478/3*
Embryonal tumour with multilayered rosettes, NOS	*9478/3*
Medulloepithelioma	9501/3
CNS neuroblastoma	9500/3
CNS ganglioneuroblastoma	9490/3
CNS embryonal tumour, NOS	9473/3
Atypical teratoid/rhabdoid tumour	9508/3
CNS embryonal tumour with rhabdoid features	*9508/3*
Tumours of the cranial and paraspinal nerves	
Schwannoma	9560/0
Cellular schwannoma	9560/0
Plexiform schwannoma	9560/0

Необходимый минимум практических представлений о морфологии внутричерепных опухолей.

- 1.Диффузные астроцитарные и олигодендроглиальные опухоли.
- Менингиомы.
- Опухоли черепных и параспинальных нервов .
- Аденомы гипофиза.
- Метастазы.
- Лимфомы

Все названия групп, кроме аденом гипофиза, даны в соответствии с названиями классификации ВОЗ 2016г.

Основные группы опухолей, встречаемые в практической деятельности нейрохирурга

Необходимый минимум практических представлений о морфологии внутричерепных опухолей.

- 1.Диффузные астроцитарные и олигодендроглиальные опухоли.
- Менингиомы.
- Опухоли черепных нервов (вестибуллярные шванномы).
- Аденомы гипофиза.
- Метастазы.
- Лимфомы

Основные группы опухолей, встречаемые в практической деятельности нейрохирурга

Необходимый минимум практических представлений о морфологии внутричерепных опухолей.

- 1.Диффузные астроцитарные и олигодендроглиальные опухоли
- Менингиомы.
- Опухоли черепных нервов
- (вестибуллярные шванномы).
- Аденомы гипофиза.
- ***Метастазы.***
- Лимфомы

При определении частоты встречаемости различных видов внутричерепных опухолей мы не учитываем группу метастазов

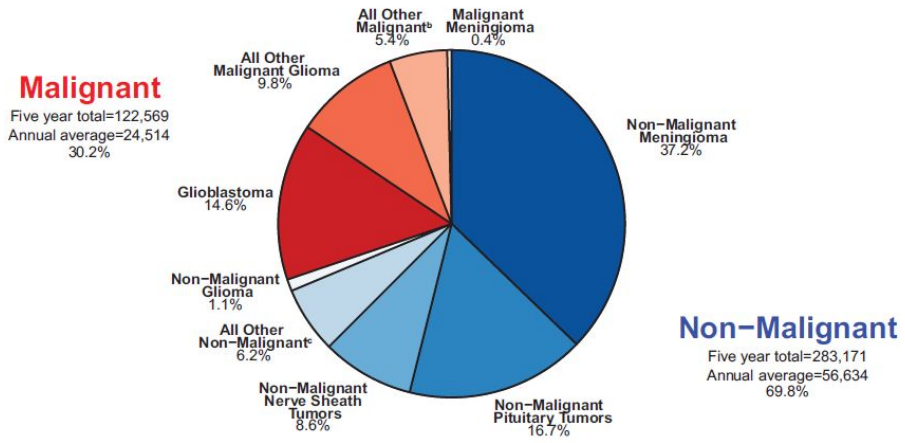

Neuro-Oncology
21(S5), 1–100, 2019 | doi:10.1093/neuonc/noz150

CBTRUS Statistical Report: Primary Brain and Other Central Nervous System Tumors Diagnosed in the United States in 2012–2016

Необходимый минимум практических представлений о морфологии внутричерепных опухолей.

- 1.Диффузные астроцитарные и олигодендроглиальные опухоли
- Менингиомы.
- Опухоли черепных нервов
- (вестибуллярные шванномы).
- Аденомы гипофиза.
- ***Метастазы.***
- Лимфомы

При определении частоты встречаемости различных видов опухолей ЦНС мы используем суммарную статистику опухолей головного и спинного мозга т.к. Поражение спинного мозга составляет лишь 10% всех опухолей ЦНС

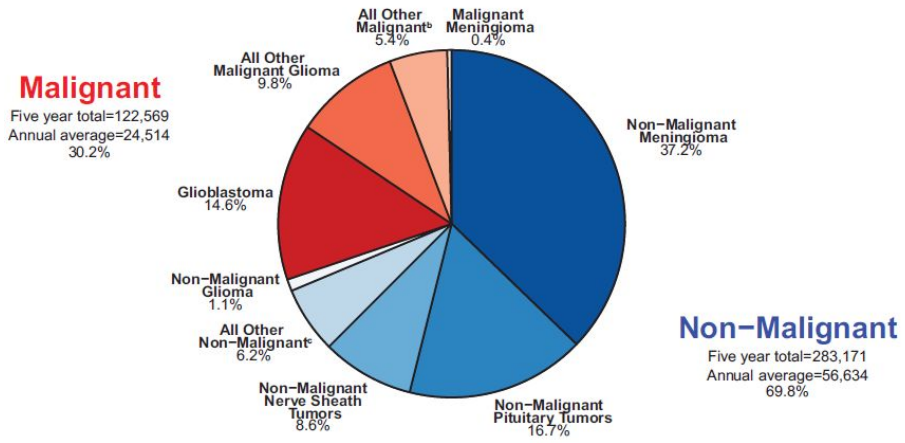

Neuro-Oncology
21(S5), 1–100, 2019 | doi:10.1093/neuonc/noz150

CBTRUS Statistical Report: Primary Brain and Other Central Nervous System Tumors Diagnosed in the United States in 2012–2016

Необходимый минимум практических представлений о морфологии внутричерепных опухолей.

- 1.Диффузные астроцитарные и олигодендроглиальные опухоли - 24 – 25%
- Менингиомы.
- Опухоли черепных нервов
- (вестибуллярные шванномы).
- Аденомы гипофиза.
- ***Метастазы.***
- Лимфомы

не учитываются в статистике

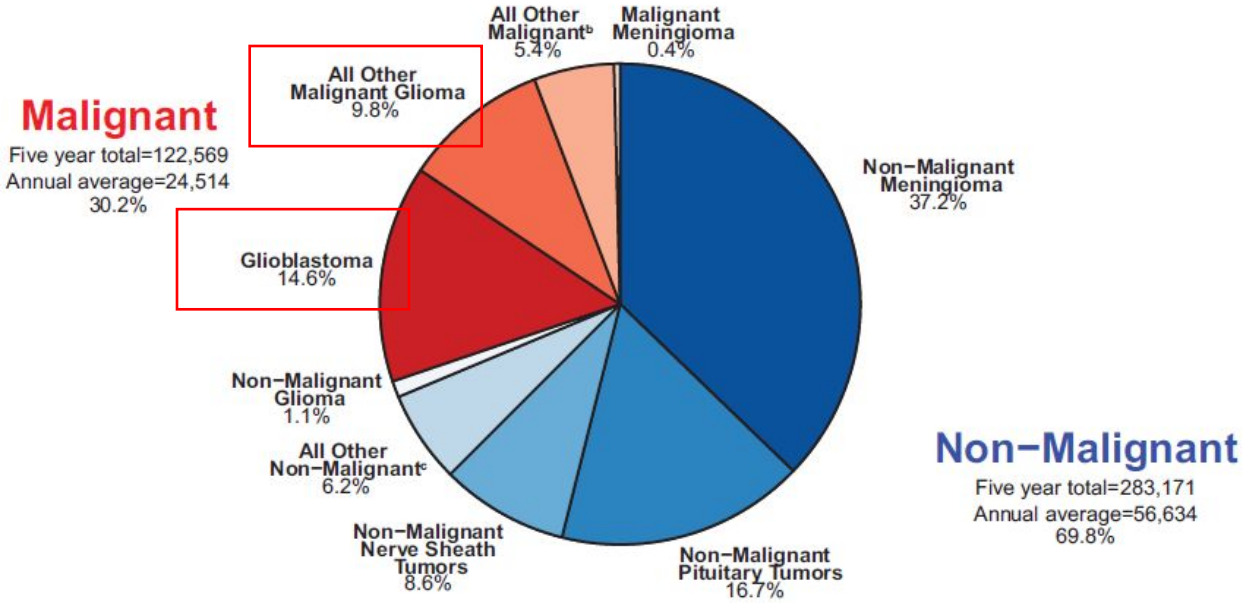

Neuro-Oncology
21(S5), 1–100, 2019 | doi:10.1093/neuonc/noz150

CBTRUS Statistical Report: Primary Brain and Other Central Nervous System Tumors Diagnosed in the United States in 2012–2016

Необходимый минимум практических представлений о морфологии внутричерепных опухолей.

- 1.Диффузные астроцитарные и олигодендроглиальные опухоли - 24 – 25%
- Менингиомы – 37%
- Опухоли черепных нервов
- (вестибуллярные шванномы).
- Аденомы гипофиза.
- ***Метастазы.***
- Лимфомы

не учитываются в статистике

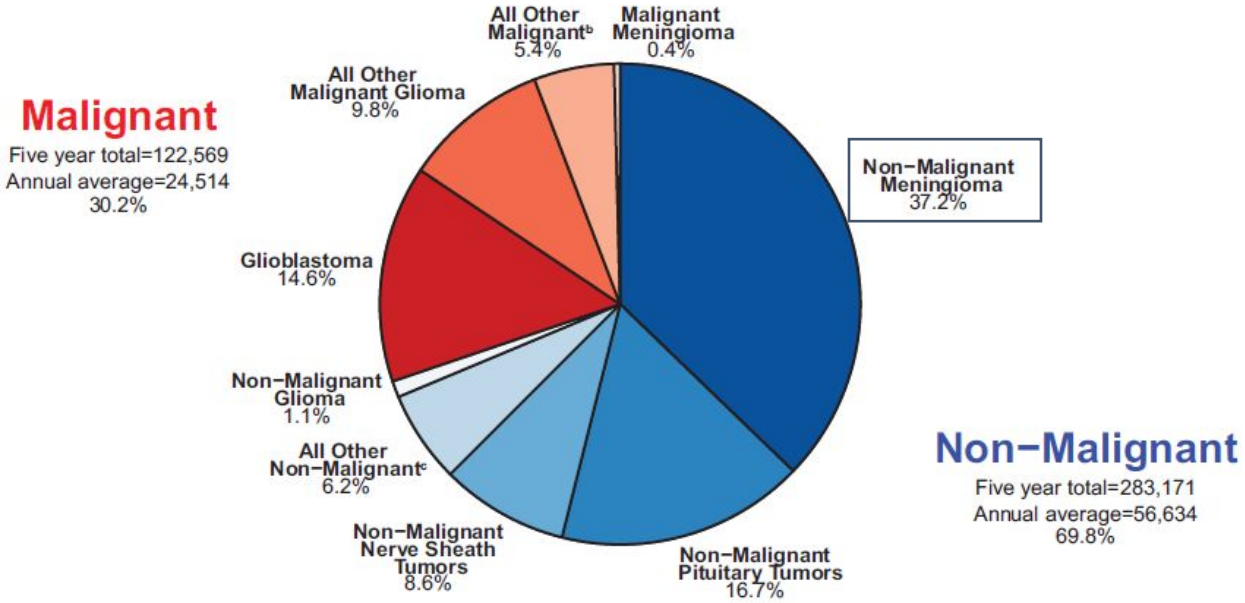

Neuro-Oncology
21(S5), 1–100, 2019 | doi:10.1093/neuonc/noz150

CBTRUS Statistical Report: Primary Brain and Other Central Nervous System Tumors Diagnosed in the United States in 2012–2016

Необходимый минимум практических представлений о морфологии внутричерепных опухолей.

- 1.Диффузные астроцитарные и олигодендроглиальные опухоли - 24 – 25%
- Менингиомы – 37%
- Опухоли черепных нервов – 9%
- (вестибуллярные шванномы).
- Аденомы гипофиза.
- ***Метастазы.***
- Лимфомы

не учитываются в статистике

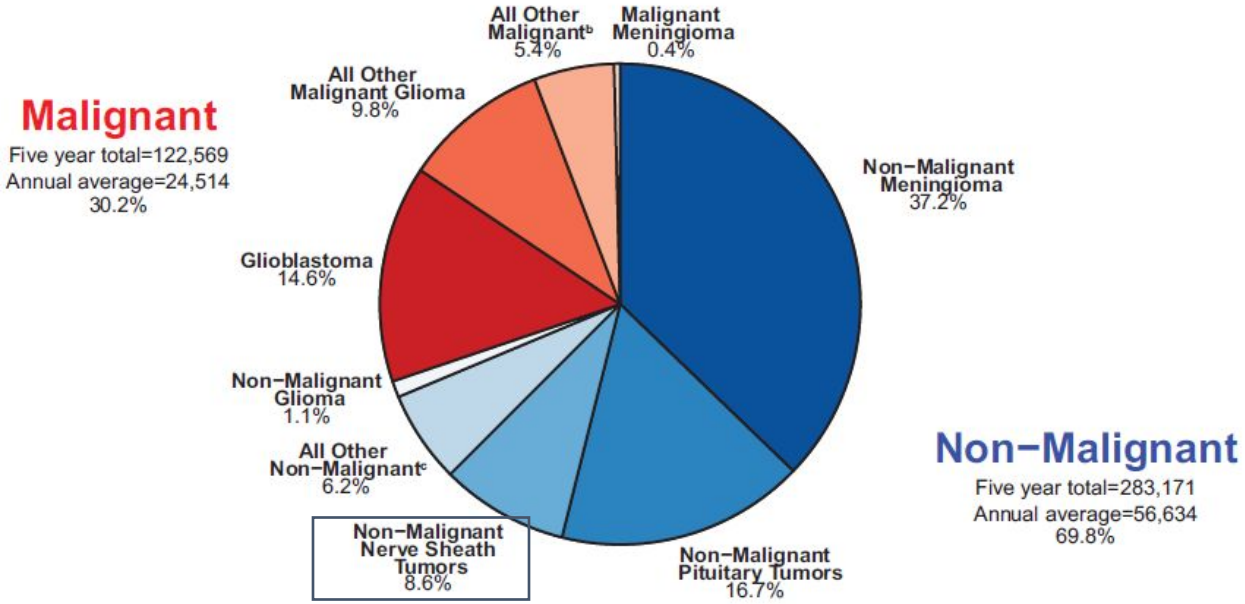

Neuro-Oncology
21(S5), 1–100, 2019 | doi:10.1093/neuonc/noz150

CBTRUS Statistical Report: Primary Brain and Other Central Nervous System Tumors Diagnosed in the United States in 2012–2016

Необходимый минимум практических представлений о морфологии внутричерепных опухолей.

- 1.Диффузные астроцитарные и олигодендроглиальные опухоли - 24 – 25%
- Менингиомы – 37%
- Опухоли черепных нервов – 9%
- (вестибуллярные шванномы).
- Аденомы гипофиза – 17%
- ***Метастазы.***
- Лимфомы

не учитываются в статистике

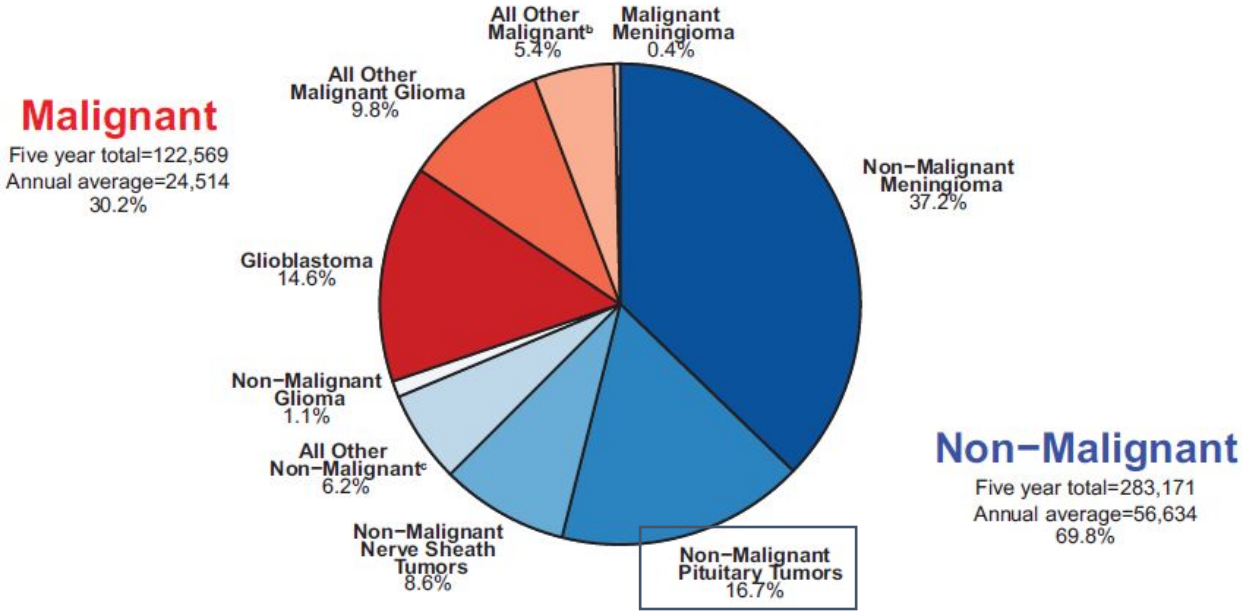

Neuro-Oncology
21(S5), 1–100, 2019 | doi:10.1093/neuonc/noz150

CBTRUS Statistical Report: Primary Brain and Other Central Nervous System Tumors Diagnosed in the United States in 2012–2016

Необходимый минимум практических представлений о морфологии внутричерепных опухолей.

- 1.Диффузные астроцитарные и олигодендроглиальные опухоли - 24 – 25%
- Менингиомы – 37%
- Опухоли черепных нервов – 9%
- (вестибуллярные шванномы).
- Аденомы гипофиза – 17%
- ***Метастазы.***
- Лимфомы – около 4%

Лимфомы в представленной статистике включены в общую группу со всеми прочими злокачественными опухолями

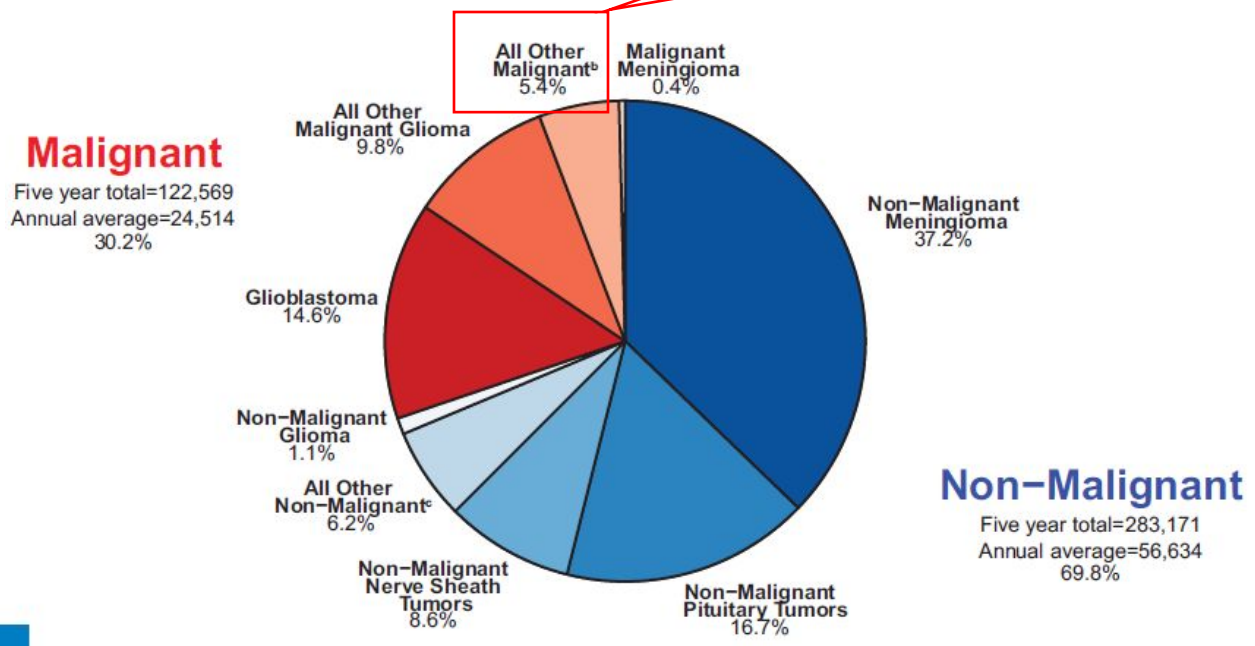

VOLUME 35 · NUMBER 21 · JULY 20, 2017
JOURNAL OF CLINICAL ONCOLOGY
REVIEW ARTICLE

Primary CNS Lymphoma

Christian Grommes and Lisa M. DeAngelis

Neuro-Oncology
21(S5), 1–100, 2019 | doi:10.1093/neuonc/noz150

CBTRUS Statistical Report: Primary Brain and Other Central Nervous System Tumors Diagnosed in the United States in 2012–2016

Классификация опухолей ЦНС ВОЗ 2016г.
Синтез морфологической и генетической характеристик.

WHO classification of tumours of the central nervous system

Diffuse astrocytic and oligodendroglial tumours	
Diffuse astrocytoma, IDH-mutant	9400/3
Gemistocytic astrocytoma, IDH-mutant	9411/3
Diffuse astrocytoma, IDH-wildtype	*9400/3*
Diffuse astrocytoma, NOS	9400/3
Anaplastic astrocytoma, IDH-mutant	9401/3
Anaplastic astrocytoma, IDH-wildtype	*9401/3*
Anaplastic astrocytoma, NOS	9401/3
Glioblastoma, IDH-wildtype	9440/3
Giant cell glioblastoma	9441/3
Gliosarcoma	9442/3
Epithelioid glioblastoma	*9440/3*
Glioblastoma, IDH-mutant	9445/3*
Glioblastoma, NOS	9440/3
Diffuse midline glioma, H3 K27M–mutant	9385/3*
Oligodendroglioma, IDH-mutant and 1p/19q-codeleted	9450/3
Oligodendroglioma, NOS	9450/3
Anaplastic oligodendroglioma, IDH-mutant and 1p/19q-codeleted	9451/3
Anaplastic oligodendroglioma, NOS	*9451/3*
Oligoastrocytoma, NOS	*9382/3*
Anaplastic oligoastrocytoma, NOS	*9382/3*
Other astrocytic tumours	
Pilocytic astrocytoma	9421/1
Pilomyxoid astrocytoma	9425/3
Subependymal giant cell astrocytoma	9384/1
Pleomorphic xanthoastrocytoma	9424/3
Anaplastic pleomorphic xanthoastrocytoma	9424/3
Ependymal tumours	
Subependymoma	9383/1
Myxopapillary ependymoma	9394/1
Ependymoma	9391/3
Papillary ependymoma	9393/3
Clear cell ependymoma	9391/3
Tanycytic ependymoma	9391/3
Ependymoma, *RELA* fusion–positive	9396/3*
Anaplastic ependymoma	9392/3
Other gliomas	
Chordoid glioma of the third ventricle	9444/1
Angiocentric glioma	9431/1
Astroblastoma	9430/3
Choroid plexus tumours	
Choroid plexus papilloma	9390/0
Atypical choroid plexus papilloma	9390/1
Choroid plexus carcinoma	9390/3
Neuronal and mixed neuronal-glial tumours	
Dysembryoplastic neuroepithelial tumour	9413/0
Gangliocytoma	9492/0
Ganglioglioma	9505/1
Anaplastic ganglioglioma	9505/3
Dysplastic cerebellar gangliocytoma (Lhermitte–Duclos disease)	9493/0
Desmoplastic infantile astrocytoma and ganglioglioma	9412/1
Papillary glioneuronal tumour	9509/1
Rosette-forming glioneuronal tumour	9509/1
Diffuse leptomeningeal glioneuronal tumour	
Central neurocytoma	9506/1
Extraventricular neurocytoma	9506/1
Cerebellar liponeurocytoma	9506/1
Paraganglioma	8693/1
Tumours of the pineal region	
Pineocytoma	9361/1
Pineal parenchymal tumour of intermediate differentiation	9362/3
Pineoblastoma	9362/3
Papillary tumour of the pineal region	9395/3
Embryonal tumours	
Medulloblastomas, genetically defined	
Medulloblastoma, WNT-activated	9475/3*
Medulloblastoma, SHH-activated and *TP53*-mutant	9476/3*
Medulloblastoma, SHH-activated and *TP53*-wildtype	9471/3
Medulloblastoma, non-WNT/non-SHH	9477/3*
Medulloblastoma, group 3	
Medulloblastoma, group 4	
Medulloblastomas, histologically defined	
Medulloblastoma, classic	9470/3
Medulloblastoma, desmoplastic/nodular	9471/3
Medulloblastoma with extensive nodularity	9471/3
Medulloblastoma, large cell / anaplastic	9474/3
Medulloblastoma, NOS	9470/3
Embryonal tumour with multilayered rosettes, C19MC-altered	9478/3*
Embryonal tumour with multilayered rosettes, NOS	*9478/3*
Medulloepithelioma	9501/3
CNS neuroblastoma	9500/3
CNS ganglioneuroblastoma	9490/3
CNS embryonal tumour, NOS	9473/3
Atypical teratoid/rhabdoid tumour	9508/3
CNS embryonal tumour with rhabdoid features	*9508/3*
Tumours of the cranial and paraspinal nerves	
Schwannoma	9560/0
Cellular schwannoma	9560/0
Plexiform schwannoma	9560/0
Melanotic schwannoma	9560/1
Neurofibroma	9540/0
Atypical neurofibroma	9540/0
Plexiform neurofibroma	9550/0
Perineurioma	9571/0
Hybrid nerve sheath tumours	
Malignant peripheral nerve sheath tumour	9540/3
Epithelioid MPNST	9540/3
MPNST with perineurial differentiation	9540/3
Meningiomas	
Meningioma	9530/0
Meningothelial meningioma	9531/0
Fibrous meningioma	9532/0
Transitional meningioma	9537/0
Psammomatous meningioma	9533/0
Angiomatous meningioma	9534/0
Microcystic meningioma	9530/0
Secretory meningioma	9530/0
Lymphoplasmacyte-rich meningioma	9530/0
Metaplastic meningioma	9530/0
Chordoid meningioma	9538/1
Clear cell meningioma	9538/1
Atypical meningioma	9539/1
Papillary meningioma	9538/3
Rhabdoid meningioma	9538/3
Anaplastic (malignant) meningioma	9530/3
Mesenchymal, non-meningothelial tumours	
Solitary fibrous tumour / haemangiopericytoma**	
Grade 1	8815/0
Grade 2	8815/1
Grade 3	8815/3
Haemangioblastoma	9161/1
Haemangioma	9120/0
Epithelioid haemangioendothelioma	9133/3
Angiosarcoma	9120/3
Kaposi sarcoma	9140/3
Ewing sarcoma / PNET	9364/3
Lipoma	8850/0
Angiolipoma	8861/0
Hibernoma	8880/0
Liposarcoma	8850/3
Desmoid-type fibromatosis	8821/1
Myofibroblastoma	8825/0
Inflammatory myofibroblastic tumour	8825/1
Benign fibrous histiocytoma	8830/0
Fibrosarcoma	8810/3
Undifferentiated pleomorphic sarcoma / malignant fibrous histiocytoma	8802/3
Leiomyoma	8890/0
Leiomyosarcoma	8890/3
Rhabdomyoma	8900/0
Rhabdomyosarcoma	8900/3
Chondroma	9220/0
Chondrosarcoma	9220/3
Osteoma	9180/0
Osteochondroma	9210/0
Osteosarcoma	9180/3
Melanocytic tumours	
Meningeal melanocytosis	8728/0
Meningeal melanocytoma	8728/1
Meningeal melanoma	8720/3
Meningeal melanomatosis	8728/3
Lymphomas	
Diffuse large B-cell lymphoma of the CNS	9680/3
Immunodeficiency-associated CNS lymphomas	
AIDS-related diffuse large B-cell lymphoma	
EBV-positive diffuse large B-cell lymphoma, NOS	
Lymphomatoid granulomatosis	9766/1
Intravascular large B-cell lymphoma	9712/3
Low-grade B-cell lymphomas of the CNS	
T-cell and NK/T-cell lymphomas of the CNS	
Anaplastic large cell lymphoma, ALK-positive	9714/3
Anaplastic large cell lymphoma, ALK-negative	9702/3
MALT lymphoma of the dura	9699/3
Histiocytic tumours	
Langerhans cell histiocytosis	9751/3
Erdheim–Chester disease	9750/1
Rosai–Dorfman disease	
Juvenile xanthogranuloma	
Histiocytic sarcoma	9755/3
Germ cell tumours	
Germinoma	9064/3
Embryonal carcinoma	9070/3
Yolk sac tumour	9071/3
Choriocarcinoma	9100/3
Teratoma	9080/1
Mature teratoma	9080/0
Immature teratoma	9080/3
Teratoma with malignant transformation	9084/3
Mixed germ cell tumour	9085/3
Tumours of the sellar region	
Craniopharyngioma	9350/1
Adamantinomatous craniopharyngioma	9351/1
Papillary craniopharyngioma	9352/1
Granular cell tumour of the sellar region	9582/0
Pituicytoma	9432/1
Spindle cell oncocytoma	8290/0
Metastatic tumours	

The morphology codes are from the International Classification of Diseases for Oncology (ICD-O) [742A]. Behaviour is coded /0 for benign tumours; /1 for unspecified, borderline, or uncertain behaviour; /2 for carcinoma in situ and grade III intraepithelial neoplasia; and /3 for malignant tumours. The classification is modified from the previous WHO classification, taking into account changes in our understanding of these lesions.
*These new codes were approved by the IARC/WHO Committee for ICD-O.
Italics: Provisional tumour entities. **Grading according to the 2013 *WHO Classification of Tumours of Soft Tissue and Bone.*

Необходимый минимум практических представлений о морфологии внутричерепных опухолей.

- 1.Диффузные астроцитарные и олигодендроглиальные опухоли - 24 – 25%
- Менингиомы – 37%
- Опухоли черепных нервов – 9%
- (вестибуллярные шванномы).
- Аденомы гипофиза – 17%
- ***Метастазы.***
- Лимфомы – около 4%

НЕ все требуют удаления, но биопсия проводится в абсолютном большинстве случаев

не учитываются в статистике

Необходимый минимум практических представлений о морфологии внутричерепных опухолей.

- 1.Диффузные астроцитарные и олигодендроглиальные опухоли - 24 – 25%
- Менингиомы – 37%
- Опухоли черепных нервов – 9%
- (вестибуллярные шванномы).
- Аденомы гипофиза – 17%
- ***Метастазы.***
- Лимфомы – около 4%

Значительное число является случайными находками при МРТ или КТ – исследованиях головного мозга и не требуют гистологической верификации и иных видов лечения.

не учитываются в статистике

Необходимый минимум практических представлений о морфологии внутричерепных опухолей.

- 1.Диффузные астроцитарные и олигодендроглиальные опухоли - 24 – 25%
- Менингиомы – 37%
- Опухоли черепных нервов – 9%
- (вестибуллярные шванномы).
- Аденомы гипофиза – 17%
- ***Метастазы.***
- Лимфомы – около 4%

Часть опухолей может быть пролечена с использованием стереотаксической радиотерапии(хирургии) и не требует для этого гистологической верификации.

не учитываются в статистике

Необходимый минимум практических представлений о морфологии внутричерепных опухолей.

- 1.Диффузные астроцитарные и олигодендроглиальные опухоли - 24 – 25%
- Менингиомы – 37%
- Опухоли черепных нервов – 9%
- (вестибуллярные шванномы).
- Аденомы гипофиза – 17%
- ***Метастазы.***
- Лимфомы – около 4%

Часть опухолей может быть пролечена с использованием стереотаксической радиотерапии(хирургии) и не требует для этого гистологической верификации.

не учитываются в статистике

Необходимый минимум практических представлений о морфологии внутричерепных опухолей.

- 1.Диффузные астроцитарные и олигодендроглиальные опухоли - 24 – 25%
- Менингиомы – 37%
- Опухоли черепных нервов – 9%
- (вестибуллярные шванномы).
- Аденомы гипофиза – 17%
- ***Метастазы.***
- Лимфомы – около 4%

не учитываются в статистике

Часть опухолей может быть пролечена с помощью лекарственной терапии.

Необходимый минимум практических представлений о морфологии внутричерепных опухолей.

- 1.Диффузные астроцитарные и олигодендроглиальные опухоли - 24 – 25%
- Менингиомы – 37%
- Опухоли черепных нервов – 9%
- (вестибуллярные шванномы).
- Аденомы гипофиза – 17%
- ***Метастазы.***
- Лимфомы – около 4%

не учитываются в статистике

Диагноз требует обязательной биопсии. Лечение – химиотерапия, в редких случаях – лучевая терапия.

Необходимый минимум практических представлений о морфологии внутричерепных опухолей.

По частоте встречаемости в хирургических сериях (проводимых операций среди первичных опухолей ЦНС):

- 1.Диффузные астроцитарные и олигодендроглиальные опухоли - 50-60%
- Менингиомы – 20-25%
- Аденомы гипофиза.
- Опухоли черепных нервов

(вестибуллярные шванномы).

В практической деятельности нейрохирурга большинство операций проводят по поводу глиальных опухолей, а не по поводу менингиом, которые встречаются чаще всех прочих новообразований мозга

Необходимый минимум практических представлений о морфологии внутричерепных опухолей.

По частоте встречаемости в хирургических сериях (проводимых операций среди первичных опухолей ЦНС):

- 1.Диффузные астроцитарные и олигодендроглиальные опухоли
- Менингиомы – 20-25% (37%)
- Аденомы гипофиза.
- Опухоли черепных нервов

(вестибуллярные шванномы).

В практической деятельности нейрохирурга от 1/3 до ½, выявленных менингиом не оперируются

Частота встречаемости метастатического поражения головного мозга и первичных опухолей головного мозга в популяции.

Популяционные исследования показывают, что встречаемость метастатического поражения мозга составляет от 8,3 до 14,3 на 100 000 населения (средний показатель - 11,3).

Частота встречаемости первичных опухолей головного мозга – 23,4 на 100 000 чел.

Curr Oncol Rep (2012) 14:48–54
DOI 10.1007/s11912-011-0203-y

NEURO-ONCOLOGY (M GILBERT, SECTION EDITOR)

Epidemiology of Brain Metastases

Lakshmi Nayak · Eudocia Quant Lee · Patrick Y. Wen

Neuro-Oncology
21(S5), 1–100, 2019 | doi:10.1093/neuonc/noz150

CBTRUS Statistical Report: Primary Brain and Other Central Nervous System Tumors Diagnosed in the United States in 2012–2016

Quinn T. Ostrom, Gino Cioffi, Haley Gittleman, Nirav Patil, Kristin Waite, Carol Kruchko, and Jill S. Barnholtz-Sloan

Частота встречаемости метастатического поражения головного мозга и первичных опухолей головного мозга в популяции.

Популяционные исследования показывают, что встречаемость метастатического поражения мозга составляет от 8,3 до 14,3 на 100 000 населения (средний показатель - 11,3).

Частота встречаемости первичных опухолей головного мозга – 23,4 на 100 000 чел.

Curr Oncol Rep (2012) 14:48–54
DOI 10.1007/s11912-011-0203-y

NEURO-ONCOLOGY (M GILBERT, SECTION EDITOR)

Epidemiology of Brain Metastases

Lakshmi Nayak · Eudocia Quant Lee · Patrick Y. Wen

Neuro-Oncology
21(S5), 1–100, 2019 | doi:10.1093/neuonc/noz150

CBTRUS Statistical Report: Primary Brain and Other Central Nervous System Tumors Diagnosed in the United States in 2012–2016

Quinn T. Ostrom, Gino Cioffi, Haley Gittleman, Nirav Patil, Kristin Waite, Carol Kruchko, and Jill S. Barnholtz-Sloan

Частота встречаемости метастатического поражения головного мозга и первичных опухолей головного мозга в популяции.

Популяционные исследования показывают, что встречаемость метастатического поражения мозга составляет от 8,3 до 14,3 на 100 000 населения (средний показатель - 11,3).

Но! Частота встречаемости злокачественных форм первичных опухолей головного мозга – 7,2 на 100 000 чел.

Curr Oncol Rep (2012) 14:48–54
DOI 10.1007/s11912-011-0203-y

NEURO-ONCOLOGY (M GILBERT, SECTION EDITOR)

Epidemiology of Brain Metastases

Lakshmi Nayak · Eudocia Quant Lee · Patrick Y. Wen

Neuro-Oncology
21(S5), 1–100, 2019 | doi:10.1093/neuonc/noz150

CBTRUS Statistical Report: Primary Brain and Other Central Nervous System Tumors Diagnosed in the United States in 2012–2016

Quinn T. Ostrom, Gino Cioffi, Haley Gittleman, Nirav Patil, Kristin Waite, Carol Kruchko, and Jill S. Barnholtz-Sloan

Частота встречаемости метастатического поражения головного мозга и первичных опухолей головного мозга в популяции.

Метастазы - самая частая форма злокачественного опухолевого поражения мозга!

Curr Oncol Rep (2012) 14:48–54
DOI 10.1007/s11912-011-0203-y

NEURO-ONCOLOGY (M GILBERT, SECTION EDITOR)

Epidemiology of Brain Metastases

Lakshmi Nayak · Eudocia Quant Lee · Patrick Y. Wen

Neuro-Oncology
21(S5), 1–100, 2019 | doi:10.1093/neuonc/noz150

CBTRUS Statistical Report: Primary Brain and Other Central Nervous System Tumors Diagnosed in the United States in 2012–2016

Quinn T. Ostrom, Gino Cioffi, Haley Gittleman, Nirav Patil, Kristin Waite, Carol Kruchko, and Jill S. Barnholtz-Sloan

Необходимый минимум практических представлений о морфологии внутричерепных опухолей.

По частоте проводимых операций среди опухолей ЦНС:

- Диффузные астроцитарные и олигодендроглиальные опухоли
- Менингиомы
- Аденомы гипофиза.
- Опухоли черепных нервов

(вестибуллярные шванномы).

- **Метастазы**

В нейрохирургических отделениях онкологических клиник широкого профиля – самая частая причина операций на опухолях ЦНС

Виды роста опухоли.

- Различают три вида роста опухоли:
- Экспансивный;
- Инфильтративный;
- Аппозиционный.

- При экспансивном росте опухоль растет, отодвигая окружающие ткани. Окружающие опухоль ткани атрофируются, опухоль обычно окружена капсулой.
- Экспансивный рост опухоли обычно медленный. Характерен для доброкачественных опухолей.

Виды роста опухоли.

- Различают три вида роста опухоли:
- Экспансивный;
- Инфильтративный;
- Аппозиционный.

- При инфильтративном росте клетки опухоли врастают в окружающие ткани и разрушают их.
- Границы опухоли при инфильтративном росте четко не определяются.
- Инфильтративный рост опухоли обычно быстрый и характерен для злокачественных опухолей.

Виды роста опухоли.

- Различают три вида роста опухоли:
- Экспансивный;
- Инфильтративный;
- Аппозиционный.

- Аппозиционный рост происходит за счет неопластической трансформации клеток окружающих тканей в опухолевые.
- Аппозиционный рост опухоли обычно быстрый и характерен для злокачественных опухолей.

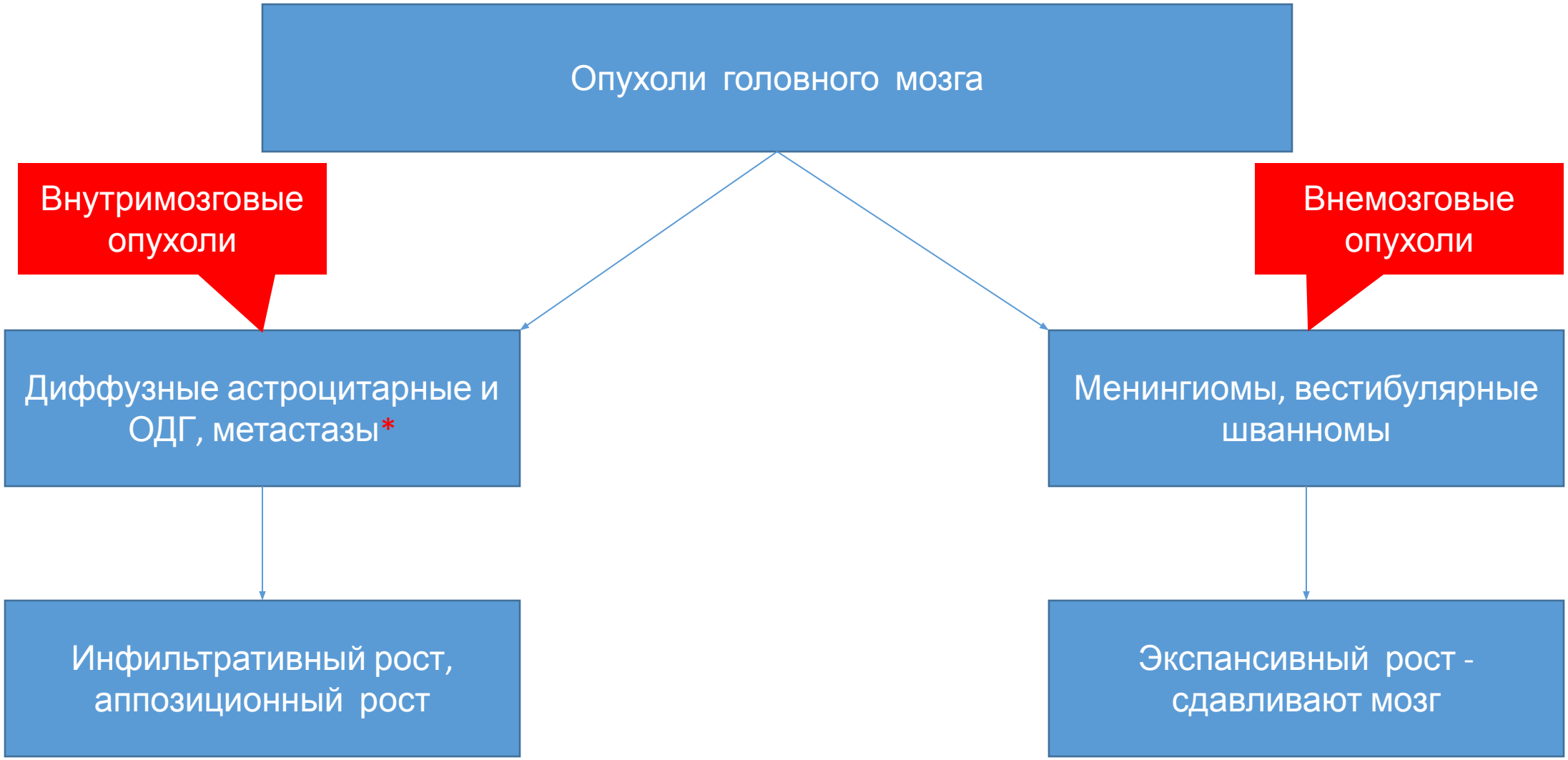

*Метастазы могут быть и внемозговыми образованиями

Часть 2. Клиника и диагностика опухолей ЦНС.

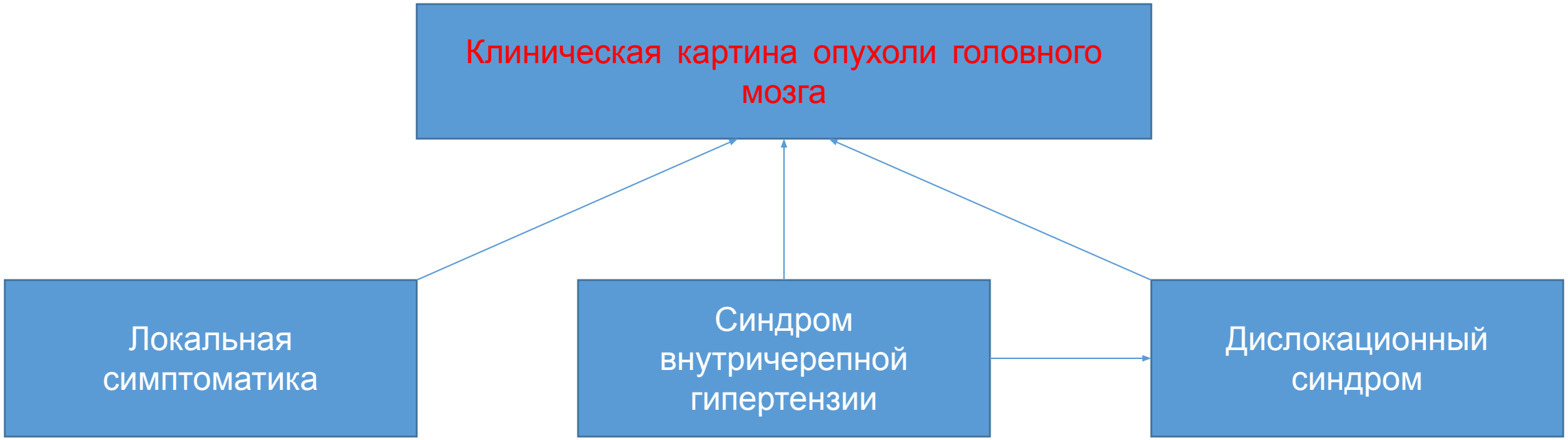
Клиническая картина опухоли головного мозга
Локальная симптоматика
Синдром внутричерепной гипертензии
Дислокационный синдром

Течение опухолей головного мозга.

- Проградиентное.
- Инсультообразное - вариант течения возникающий вследствие:

-кровоизлияния (в ткань опухоли или перифокальную зону мозга);

-разрыва опухолевой кисты;

-острого развития окклюзионной гидроцефалии.

Течение опухолей головного мозга.

- Проградиентное.
- Инсультообразное - вариант течения возникающий вследствие:

-кровоизлияния (в ткань опухоли или перифокальную зону мозга);

-разрыва опухолевой кисты;

-острого развития окклюзионной гидроцефалии.

Большинство кровоизлияний возникает при диффузных астроцитарных опухолях высокой степени злокачественности и метастазах

- Проградиентное.
- Инсультообразное - вариант течения возникающий вследствие:

-кровоизлияния в перифокальную зону мозга;

-разрыва опухолевой кисты;

-острого развития окклюзионной гидроцефалии.

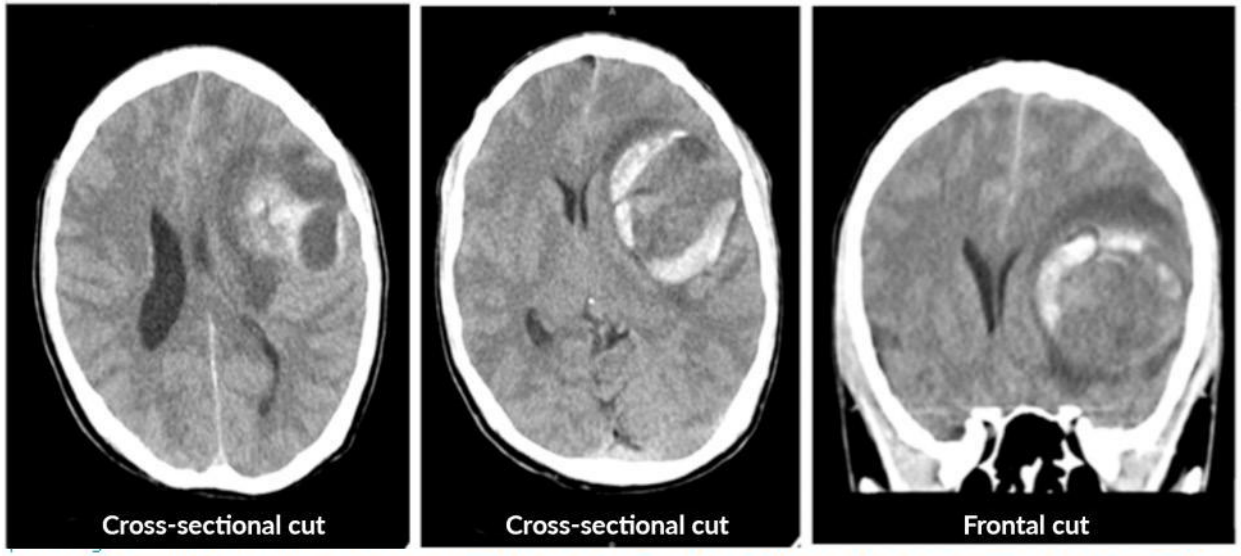

GLIOSARCOMA IN A YOUNG PATIENT WITH NEUROFIBROMATOSIS TYPE 1. CASE REPORT

- Проградиентное.
- Инсультообразное - вариант течения возникающий вследствие:

-кровоизлияния в ткань опухоли;

-разрыва опухолевой кисты;

-острого развития окклюзионной гидроцефалии.

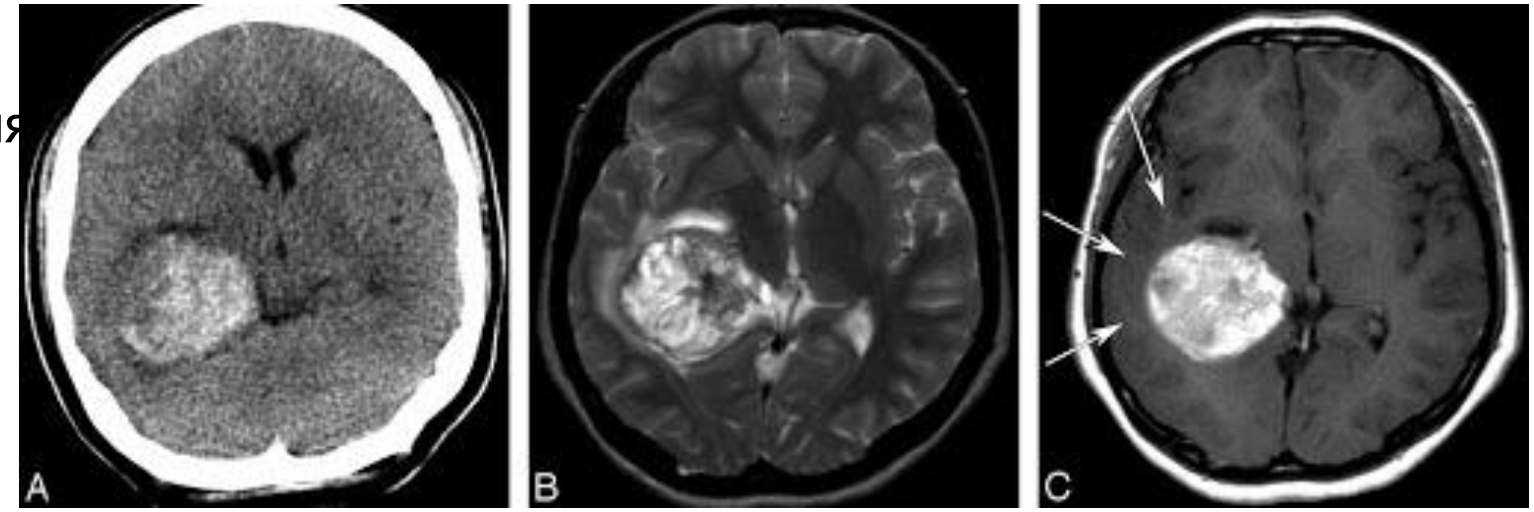

Глиобластома с внутриопухолевым кровоизлиянием (геморрагическуим пропитыванием)



In 632 cases of primary brain tumors, there were 15 cases with hemorrhage, resulting in an incidence of 2.4%. There were 12 cases of brain tumor hemorrhage in 129 patients with metastatic tumors, for an incidence of 9.3% Among hemorrhagic cases, 63.0% of patients presented with acute onset of clinical deterioration. In 72.7% of gliomas with hemorrhage, hematoma appeared within the tumor, and 75% of metastatic brain tumors with hemorrhage were intracerebral hemorrhages around the borders of the tumors.

Частота кровоизлияний при первичных опухолях головного мозга составила 2,4%, при метастатических – 9,3%. Среди пациентов с кровоизлияниями 63% продемонстрировали острое развитие симптоматики. Пациенты с глиальными опухолями в большинстве случаев (73%) имели кровоизлияния в ткань образования. При метастатических опухолях большинство кровоизлияний (75%) отмечались в перифокальную зону мозга.

J Formos Med Assoc. 1999 May;98(5):365-7.

Brain tumors with hemorrhage

A S Lieu [1], S L Hwang, S L Howng, C Y Chai

Affiliations + expand

PMID: 10420706

При метастатических опухолях мозга большинство кровоизлияний отмечаются при метастазах меланомы, хориокарциномы и рака почки.

Диагностика и тактика комплексного лечения метастатического поражения головного мозга / Евзиков Г.Ю., Кобяков Г. Л.// Нейрохирургия. – 2009. - №2. – С. 64-70.

Симптомы локального воздействия.

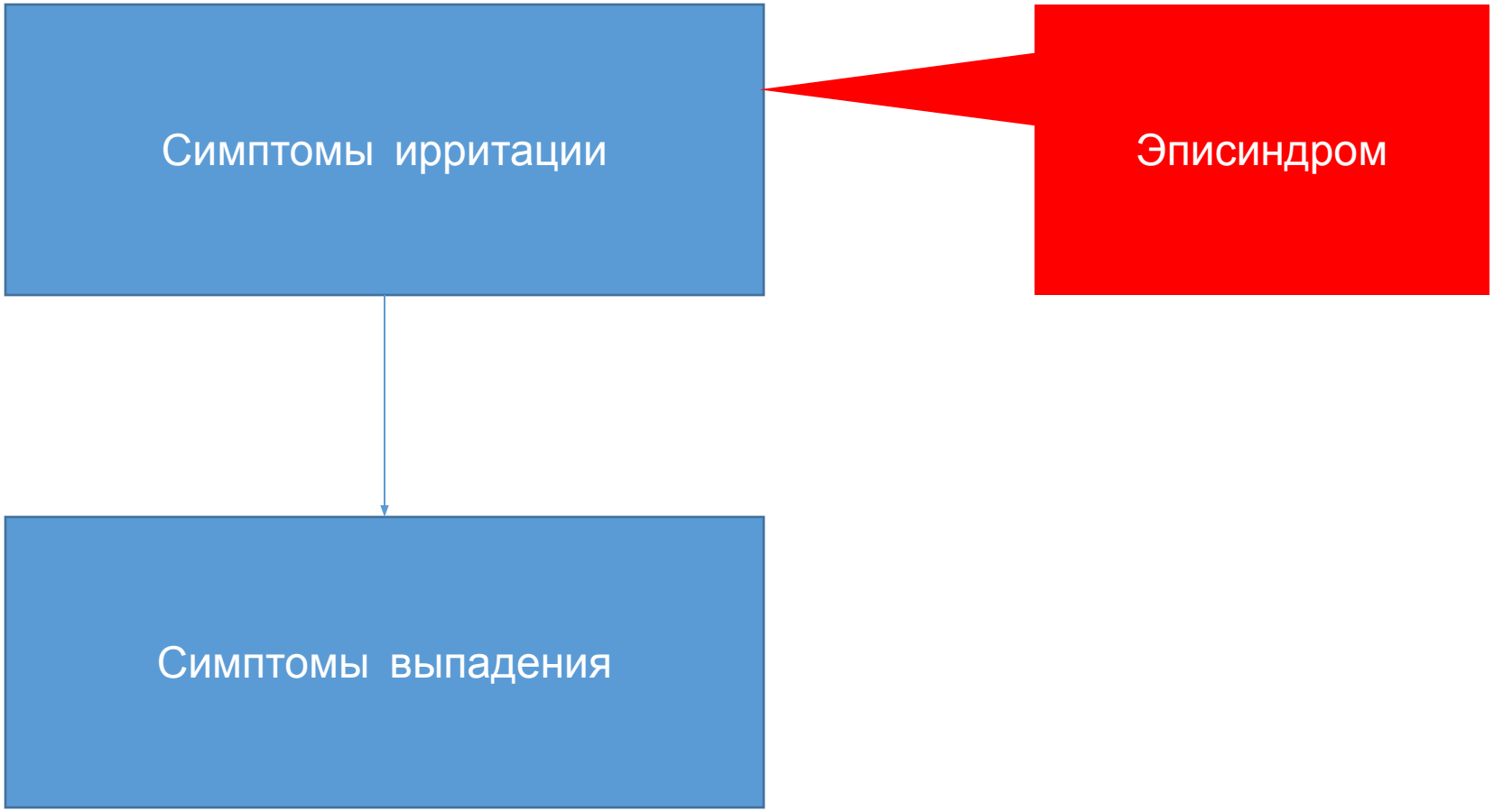

Эписиндром при опухолях головного мозга

The most common symptom in patients with BTs is epilepsy. In patients with BT, seizures are the onset symptom in 20-40% of patients, while a further 20-45% of patients will present them during the course of the disease. Overall, the incidence of epilepsy in BTs, regardless of histological type and anatomical site of the lesion varies from 35 to 70%. Epilepsy due to BTs constitute 6-10% of all cases of epilepsy as a whole and 12% of acquired epilepsy.

Самый частый симптом у больных с опухолями головного мозга (ОГМ) – эпилептические припадки. У пациентов с ОГМ припадки **являются первым симптомом в 20-40% случаев**, а еще **у 20-45% пациентов они проявляются в течение болезни**. В целом частота эпилепсии при ОГМ, независимо от гистологического типа и анатомического расположения образований, колеблется от 35 до 70%. Эписиндром, возникающий из-за ОГМ, составляет 6-10% всех случаев эпилепсии в целом и **12% случаев приобретенной эпилепсии.**

124 *Current Neuropharmacology*, 2012, *10*, 124-133

Brain Tumor-Related Epilepsy

Marta Maschio*

Center for Tumor-Related Epilepsy, Neurology Unit, Department of Neuroscience and Cervical-Facial Pathology, National Institute for Cancer "Regina Elena" Via Elio Chianesi, 53 00144 Roma, Italy

Динамика эписиндрома при прогредиентном развитии опухоли

Особенности локальной симптоматики

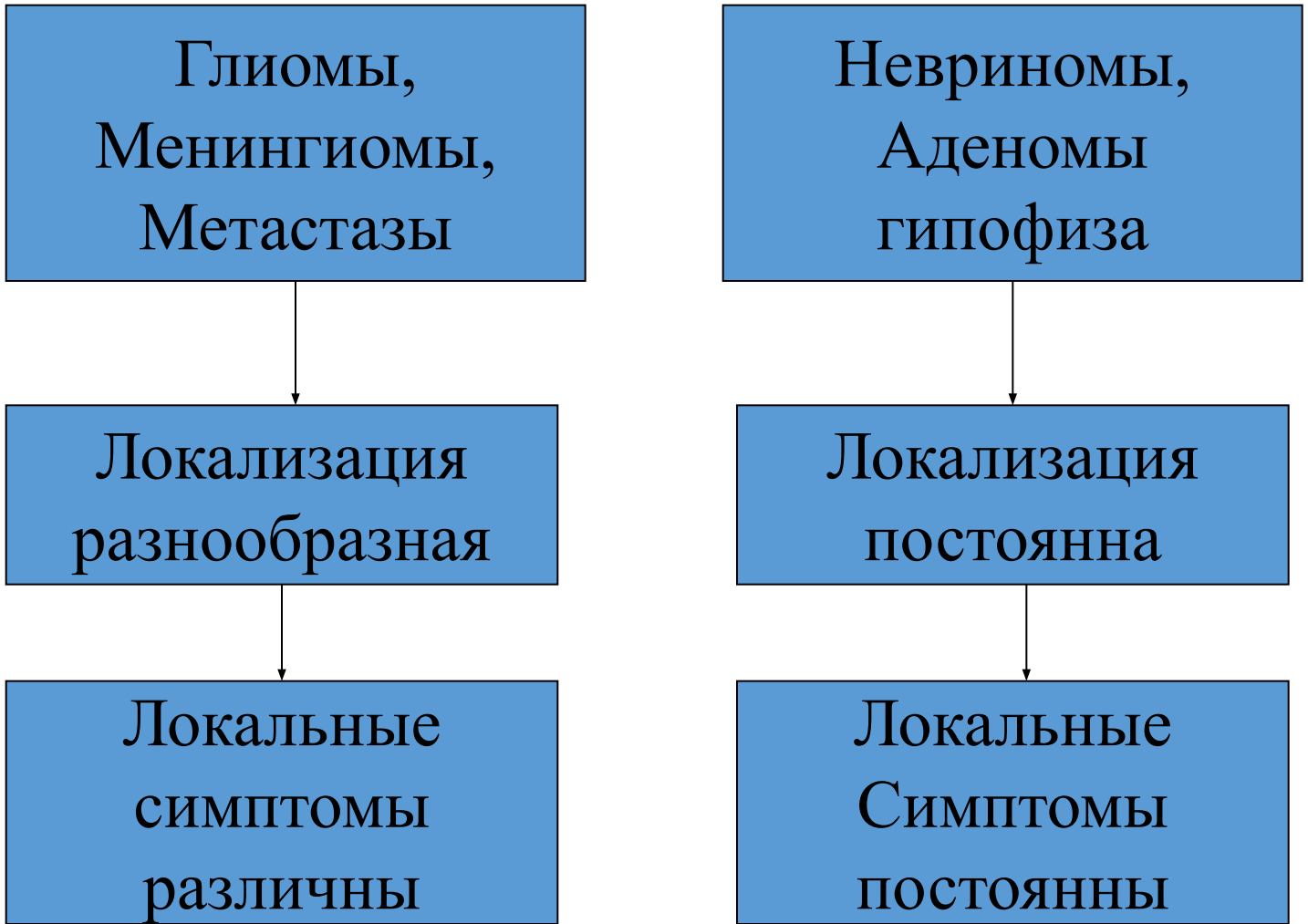

Клиническая картина синдрома внутричерепной гипертензии

- Головная боль
- Тошнота , рвота.
- Застойные диски зрительных нервов.

Причины головной боли при опухолях головного мозга

Головная боль - самый частый клинический признак опухоли головного мозга. Она отмечается в 52% наблюдений.

- Внутричерепная гипертензия.
- Прорастание или компрессия богато иннервируемых образований (костей, оболочек мозга, крупных сосудов).
- Зрительные нарушения (диплопия, снижение остроты зрения).
- Прорастание или компрессия Гассерова узла или ветвей тройничного нерва.

Причины головной боли при опухолях головного мозга

Головная боль - самый частый клинический признак опухоли головного мозга. Она отмечается в 52% наблюдений.

- Внутричерепная гипертензия.
- Прорастание или компрессия богато иннервируемых образований (костей, оболочек мозга, крупных сосудов).
- Зрительные нарушения (диплопия, снижение остроты зрения).
- Прорастание или компрессия Гассерова узла или ветвей тройничного нерва.

Менингиома кавернозного синуса

Причины головной боли при опухолях головного мозга

Головная боль - самый частый клинический признак опухоли головного мозга. Она отмечается в 52% наблюдений.

- Внутричерепная гипертензия.
- Прорастание или компрессия богато иннервируемых образований (костей, оболочек мозга, крупных сосудов).
- Зрительные нарушения (диплопия, снижение остроты зрения).
- Прорастание или компрессия Гассерова узла или ветвей тройничного нерва.

Менингиомы хиазмально-селлярной области

Причины головной боли при опухолях головного мозга

Головная боль - самый частый клинический признак опухоли головного мозга. Она отмечается в 52% наблюдений.

- Внутричерепная гипертензия.
- Прорастание или компрессия богато иннервируемых образований (костей, оболочек мозга, крупных сосудов).
- Зрительные нарушения (диплопия, снижение остроты зрения).
- Прорастание или компрессия Гассерова узла или ветвей тройничного нерва.

Менингиома дна средней черепной ямки, невринома гассерова узла

Причины рвоты при опухолях головного мозга

Рвота - частый клинический признак опухоли головного мозга. Она отмечается в 13% наблюдений.

- Внутричерепная гипертензия.
- Локальная симптоматика раздражения нижних отделов варолиева моста и продолговатого мозга. Часто сочетается с икотой.

Опухоли четвертого желудочка

Картина застойного диска зрительного нерва

Нормальная картина глазного дна.

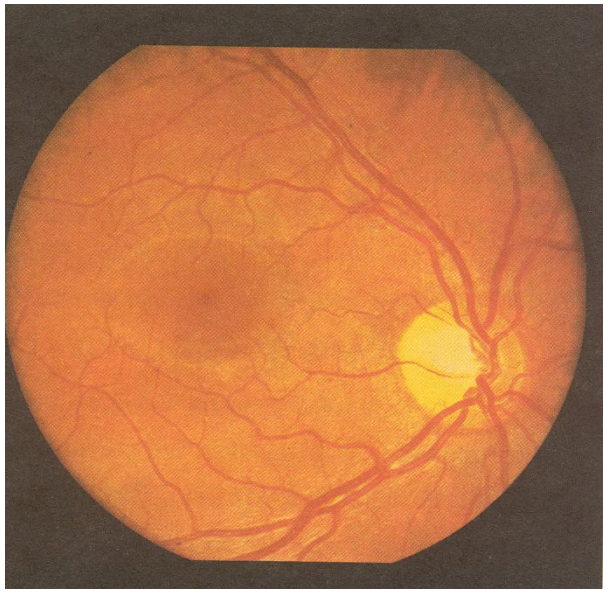

Застойный диск зрительного нерва.

Причины внутричерепной гипертензии при опухолях головного мозга

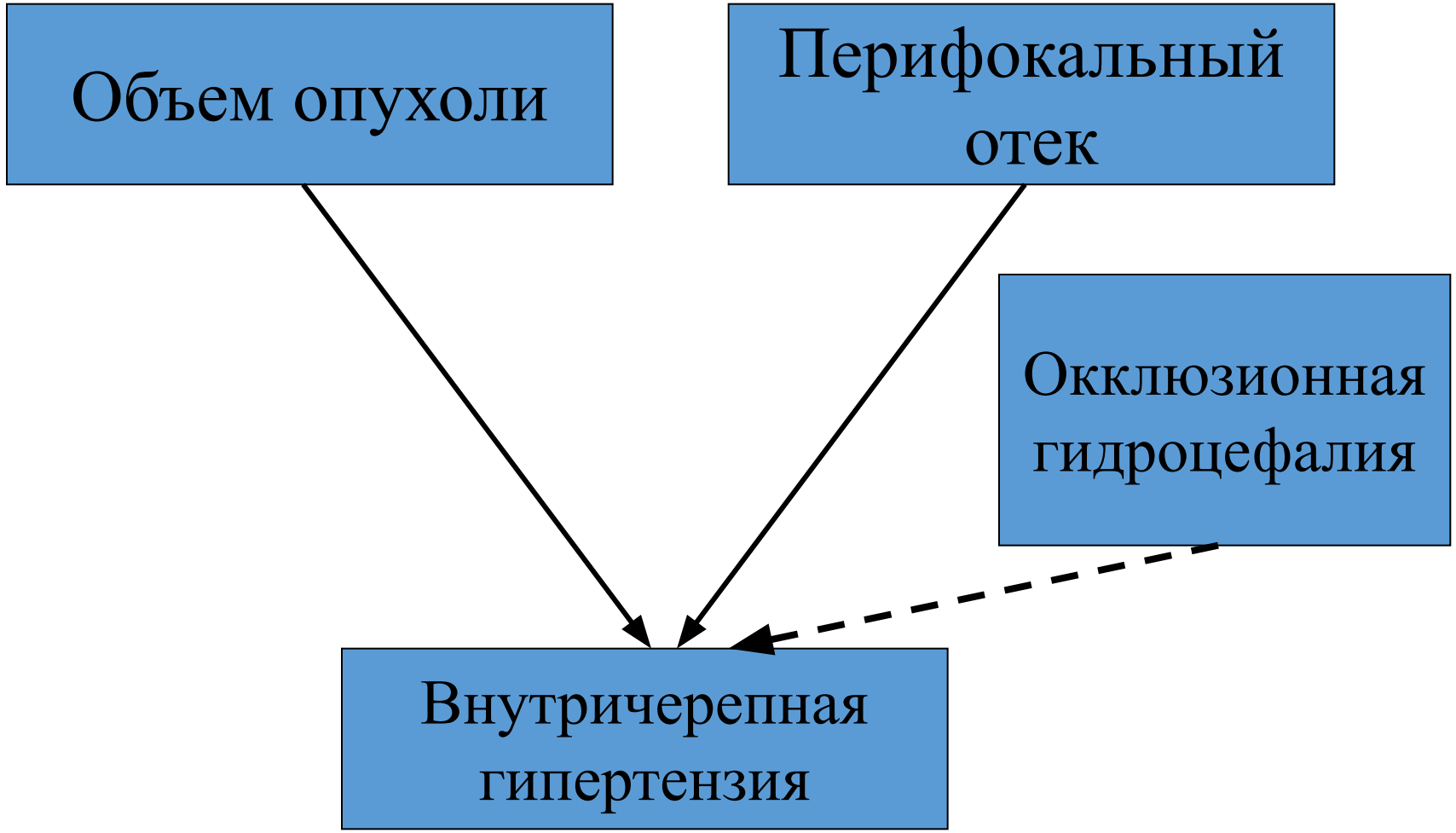

Причины развития перифокального отека.

- Отек при опухолях головного мозга является вазогенным
- При внутримозговых опухолях причина отека – воздействие на прилежащую мозговую ткань веществ стимулирующих пролиферацию эндотелия с нарушением функции ГЭБ*.
- При внемозговых опухолях возможно также сдавление венозных сосудов дренирующих кровь от прилежащих мозговых структур?

*VEGF - vascular endothelial growth factor.

Mechanism of VEGF-mediated vasogenic edema formation

Extracellular edema

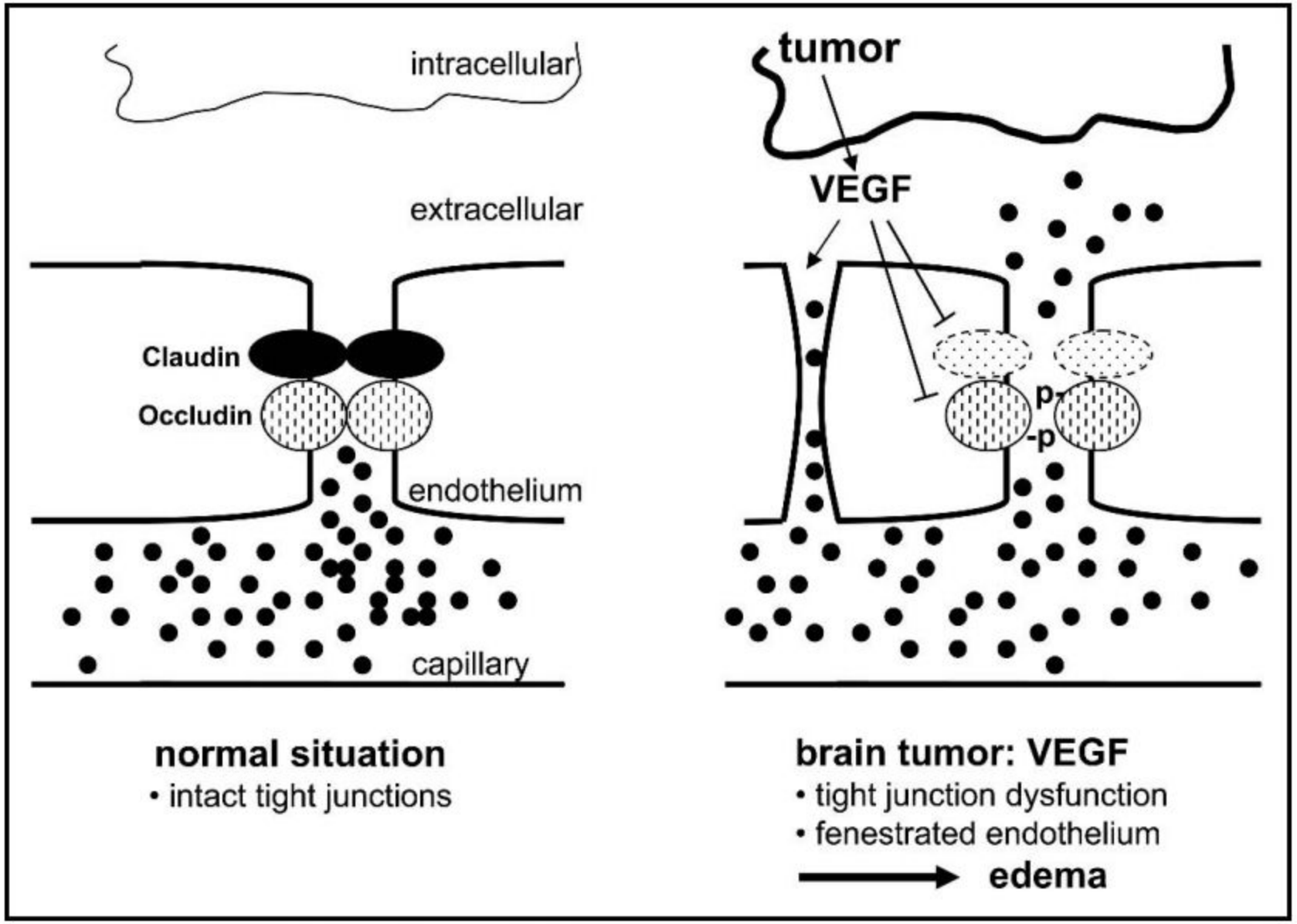

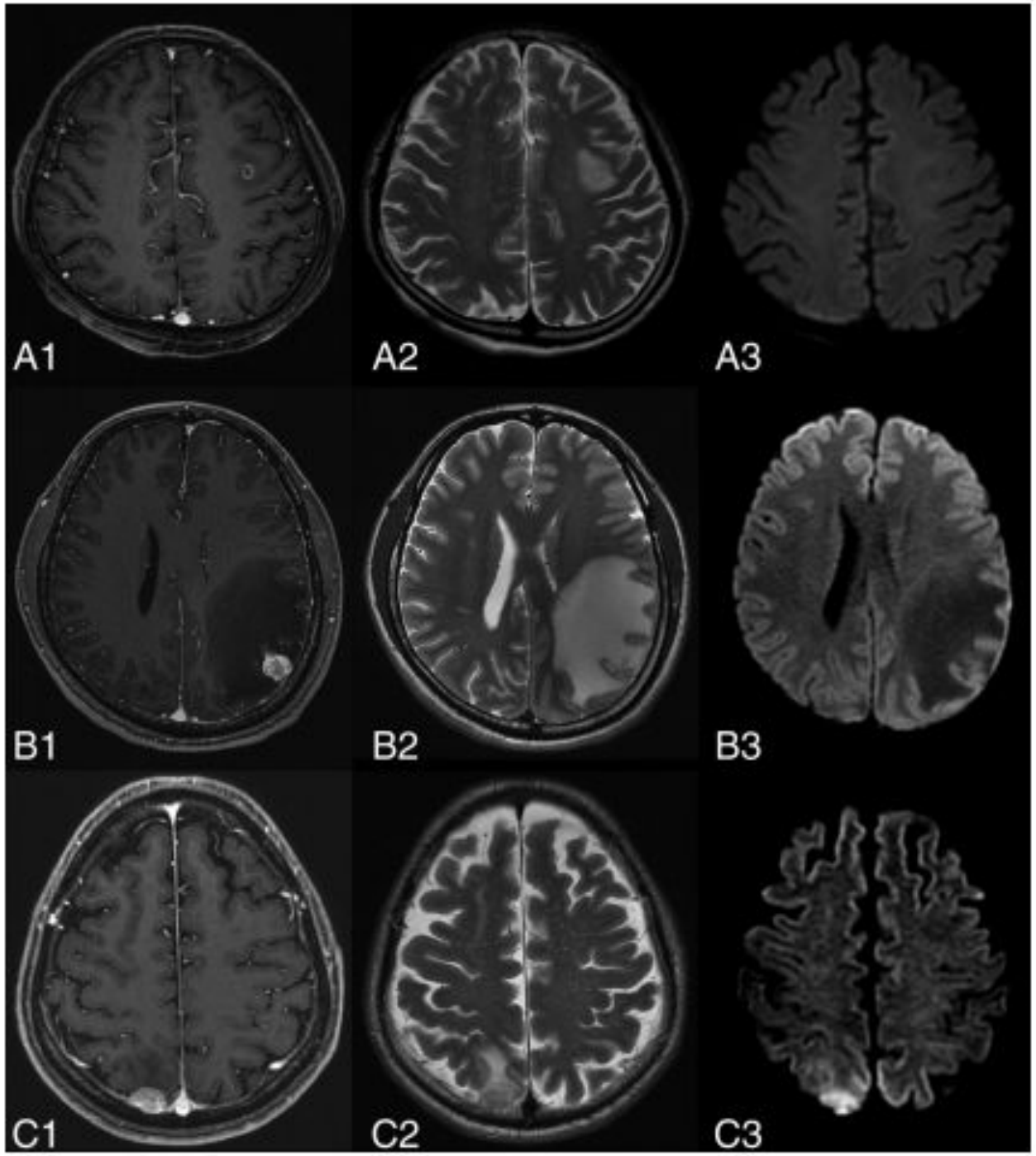

Зона перифокального отека может иметь объем, который значительно превышает объем опухоли. Это типично для метастазов.

ORIGINAL RESEARCH
ADULT BRAIN

Diffusion-Weighted Imaging of Brain Metastasis from Lung Cancer: Correlation of MRI Parameters with the Histologic Type and Gene Mutation Status

W.S. Jung, C.H. Park, C.-K. Hong, S.H. Suh, and S.J. Ahn

AJNR Am J Neuroradiol 39:273–79 Feb 2018 www.ajnr.org

Окклюзионная гидроцефалия.

Причины:

1. Внутрижелудочковые опухоли.

2. Опухоли задней черепной ямки.

Окклюзионная гидроцефалия.

Причины:

1. Внутрижелудочковые опухоли.

2. Опухоли задней черепной ямки.

Окклюзия узких мест ликвороциркуляции

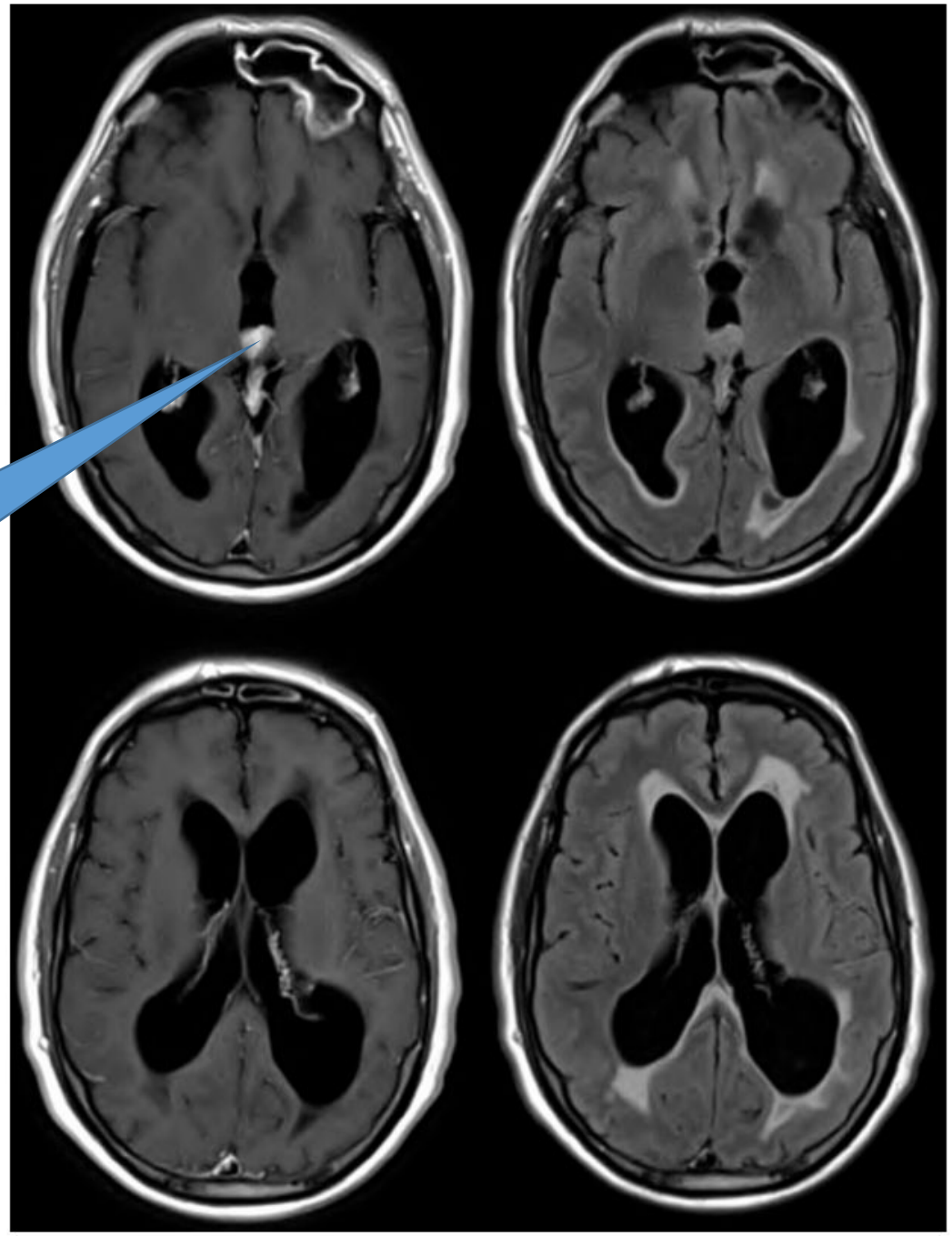

Open access peer-reviewed chapter

Clinical Presentation of Brain Tumors

By Christie Adams, Joan Sullivan and Todd W. Vitaz

Submitted: May 2nd 2014 Reviewed: August 27th 2014 Published: March 25th 2015

DOI: 10.5772/59046

Окклюзионная гидроцефалия.

Причины:

1. Внутрижелудочковые опухоли.

2. Опухоли задней черепной ямки.

Окклюзия узких мест ликвороциркуляции

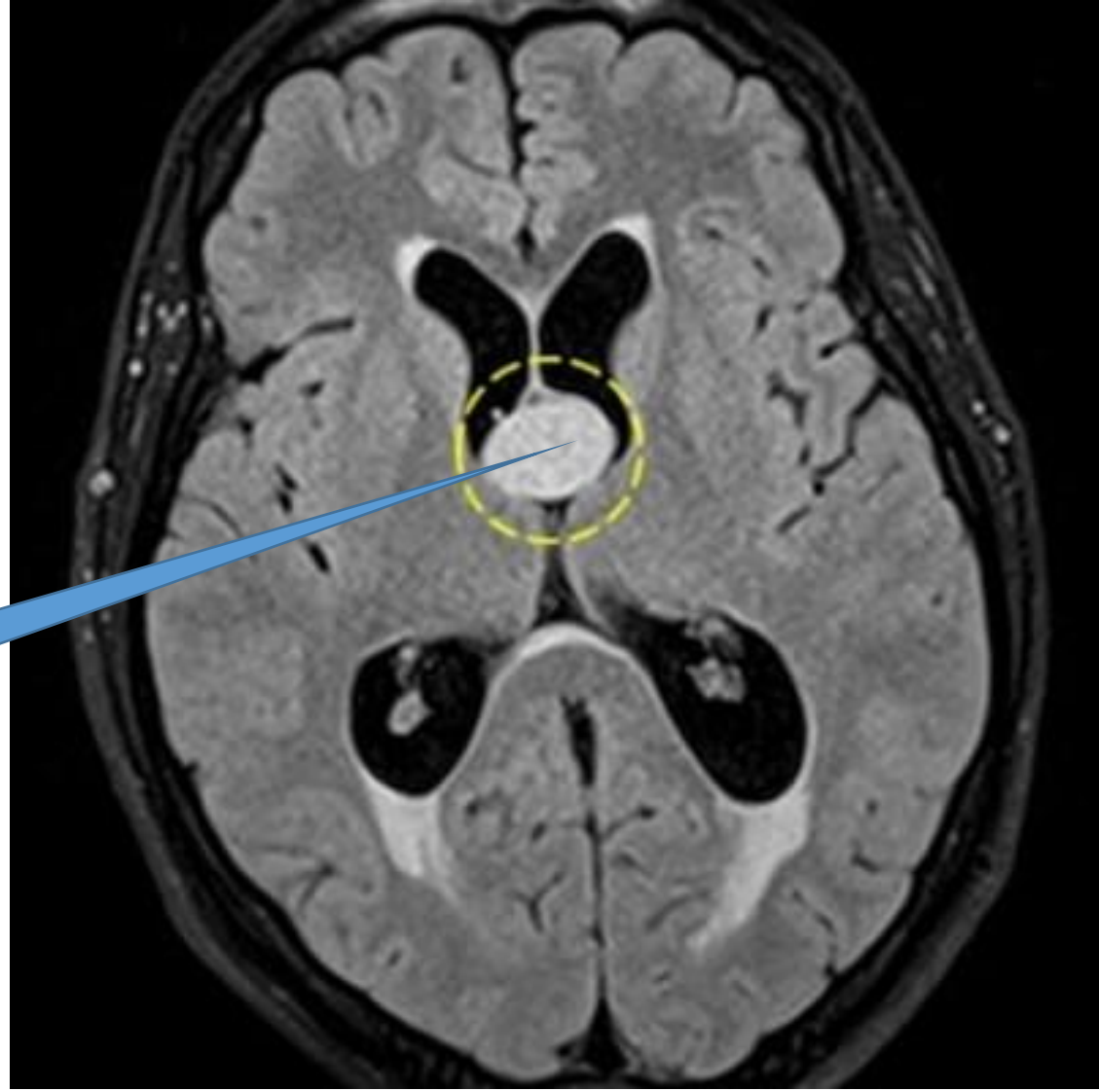

Open access peer-reviewed chapter

Clinical Presentation of Brain Tumors

By Christie Adams, Joan Sullivan and Todd W. Vitaz

Submitted: May 2nd 2014 Reviewed: August 27th 2014 Published: March 25th 2015

DOI: 10.5772/59046

Окклюзионная гидроцефалия.

Причины:

1. Внутрижелудочковые опухоли.

2. Опухоли задней черепной ямки.

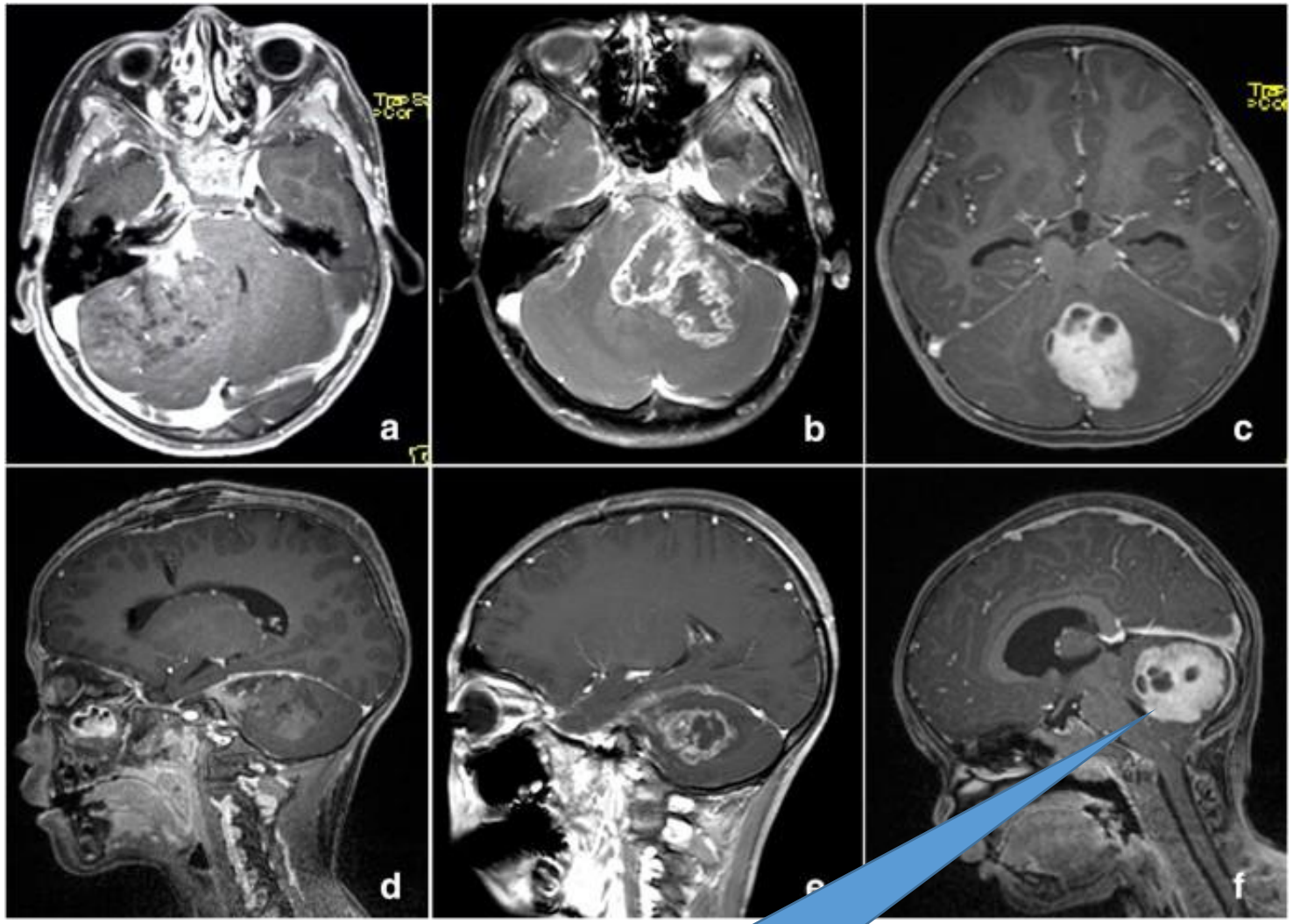

Original Article | Published: 26 August 2020

Primary cerebellar glioblastomas in children: clinical presentation and management

Qiguang Wang, Jian Cheng, Zhang Si, Wenke Liu, Xuhui Hui, Qiang Li & Yan Ju

Neurosurgical Review (2020) | Cite this article

Деформация 4-го желудочка

Окклюзионная гидроцефалия.

Причины:

1. Внутрижелудочковые опухоли.

2. Опухоли задней черепной ямки.

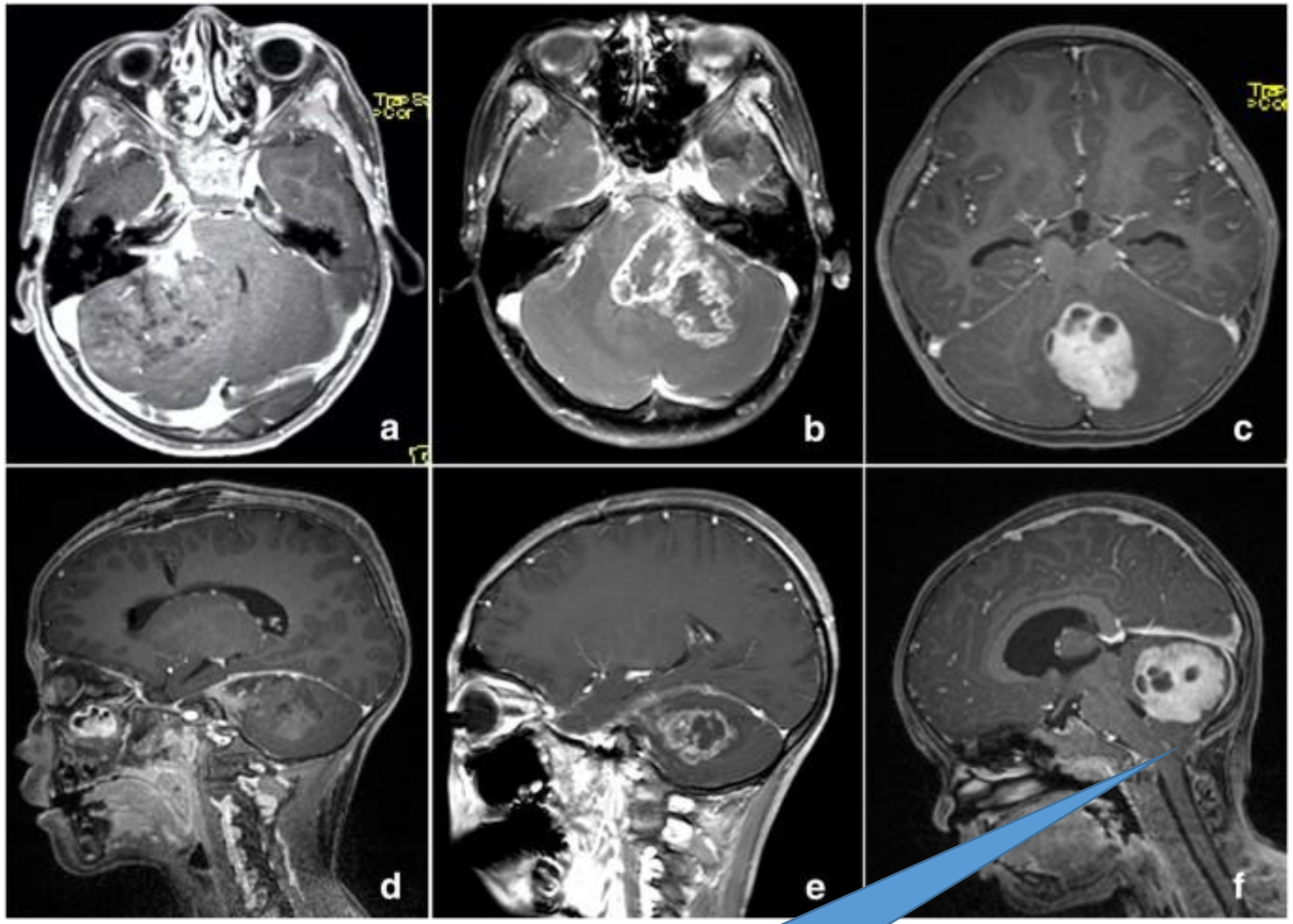

Original Article | Published: 26 August 2020

Primary cerebellar glioblastomas in children: clinical presentation and management

Qiguang Wang, Jian Cheng, Zhang Si, Wenke Liu, Xuhui Hui, Qiang Li & Yan Ju

Neurosurgical Review (2020) | Cite this article

Вклинение миндаликов мозжечка

Окклюзионная гидроцефалия.

Причины:

1. Внутрижелудочковые опухоли.

2. Опухоли задней черепной ямки.

Деформация 4-го желудочка и сильвиева водопровода

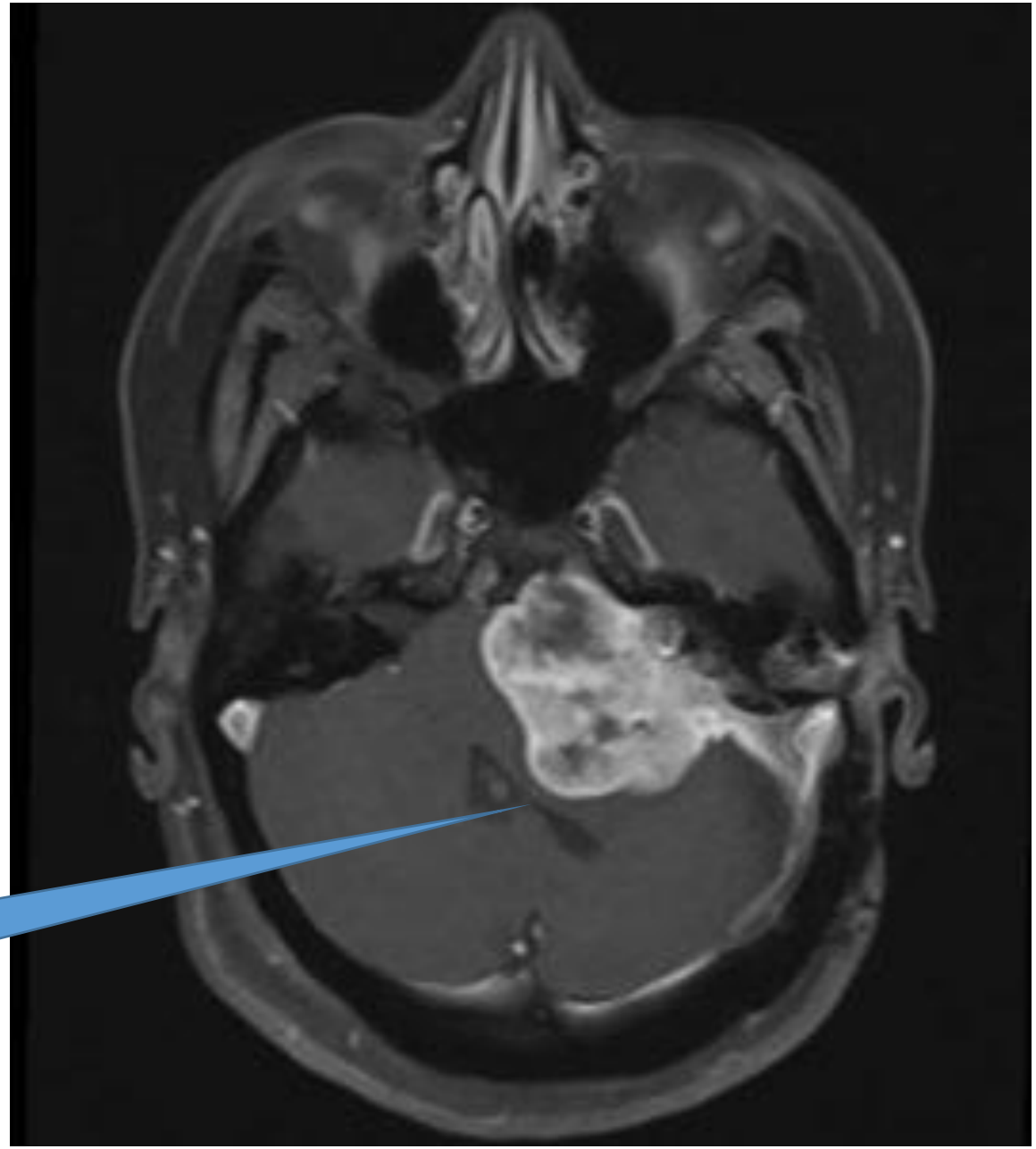

Вестибулярная шваннома

Типичные проявления опухолей головного мозга до момента развития клинической картины вклинения

- Головная боль (различной природы) – около 52%.
- Эпилептические припадки – от 35 до 70% в зависимости от гистологической природы опухоли.
- Тошнота, рвота – 13%.

Open access peer-reviewed chapter

Clinical Presentation of Brain Tumors

By Christie Adams, Joan Sullivan and Todd W. Vitaz

Submitted: May 2nd 2014 Reviewed: August 27th 2014 Published: March 25th 2015

DOI: 10.5772/59046

124 *Current Neuropharmacology*, 2012, *10*, 124-133

Brain Tumor-Related Epilepsy

Marta Maschio*

Center for Tumor-Related Epilepsy, Neurology Unit, Department of Neuroscience and Cervical-Facial Pathology, National Institute for Cancer "Regina Elena" Via Elio Chianesi, 53 00144 Roma, Italy

Опухоль в одном из больших полушарий .

Аксиальное:

1.Одностороннее височно-тенториальное вклинение

2.Вклинение миндаликов мозжечка в затылочно-шейную дуральную воронку.

Боковое:

1.Смещение большого полушария под серповидный отросток.

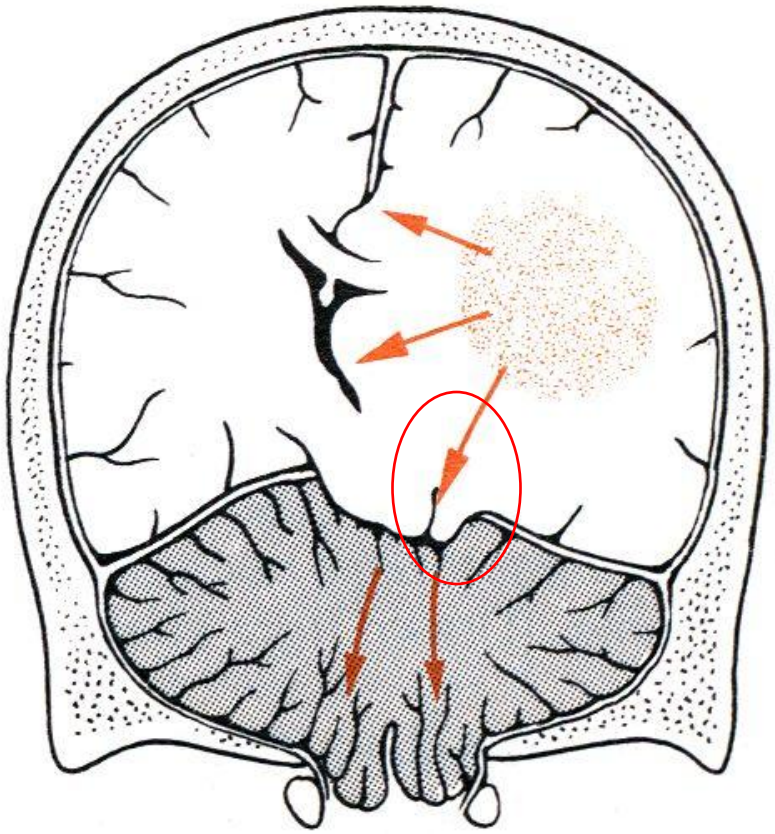

Повышение давления в одной из камер супратенториального пространства

Височно-тенториальное вклинение

Повышение давления в ЗЧЯ

Опухоль в одном из больших полушарий.

Аксиальное:

1.Одностороннее височно-тенториальное вклинение

2.Вклинение миндаликов мозжечка в затылочно-шейную дуральную воронку.

Боковое:

1.Смещение большого полушария под серповидный отросток.

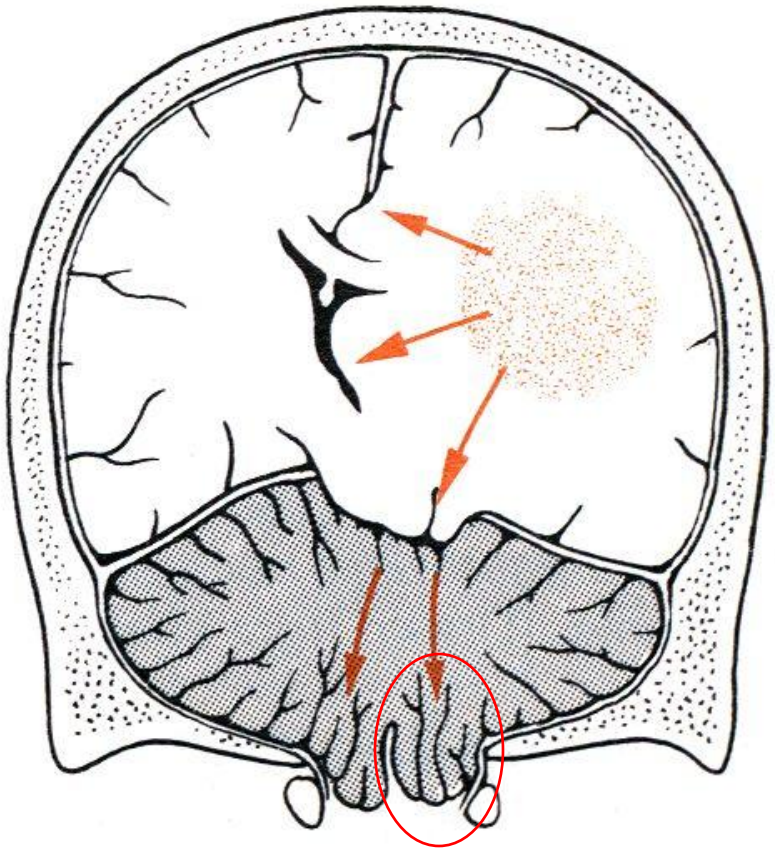

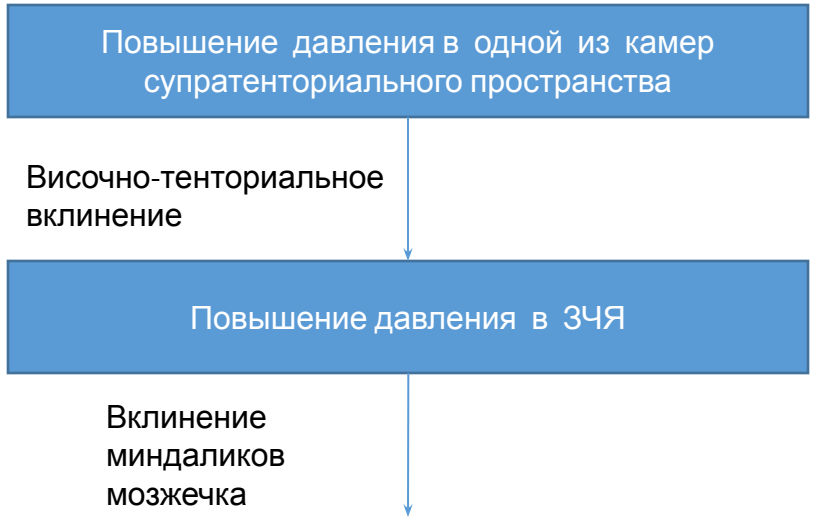

Опухоль в одном из больших полушарий.

Аксиальное:

1.Одностороннее височно-тенториальное вклинение

2.Вклинение миндаликов мозжечка в затылочно-шейную дуральную воронку.

Боковое:

1.Смещение большого полушария с вклинением поясной извилины под серповидный отросток.

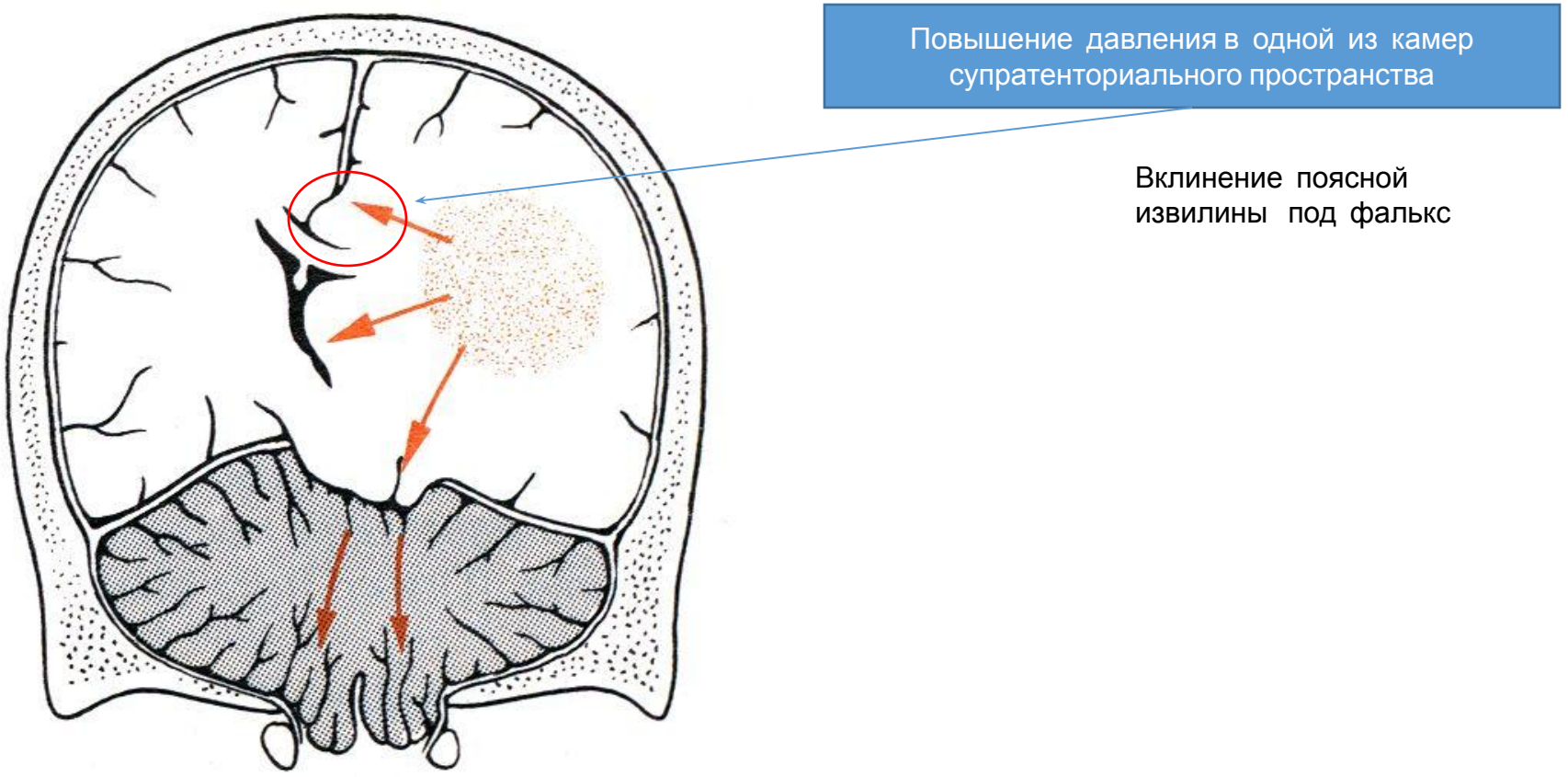

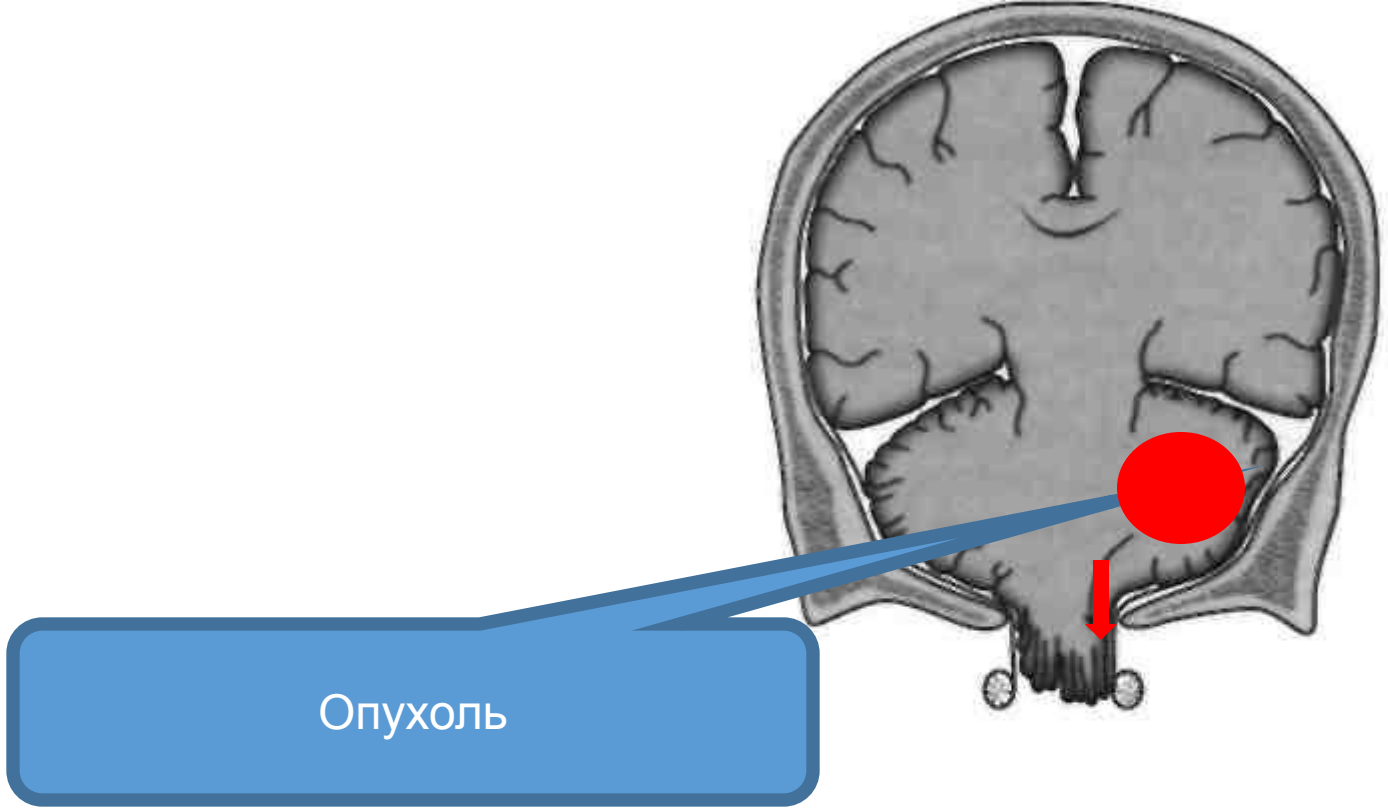

Опухоль в полушарии мозжечка.

1.Вклинение миндаликов мозжечка в затылочно-шейную дуральную воронку.

2.Вклинение мозжечка в вырезку намета (обратное тенториальное вклинение)

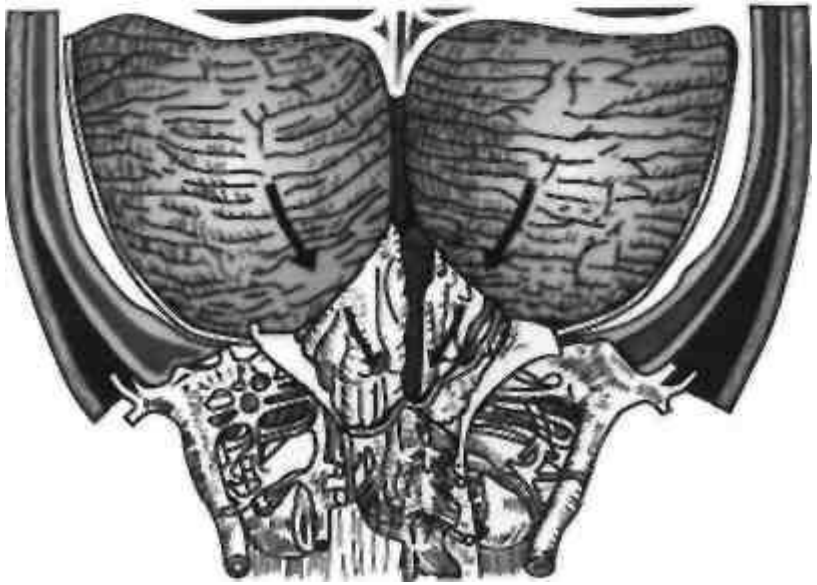

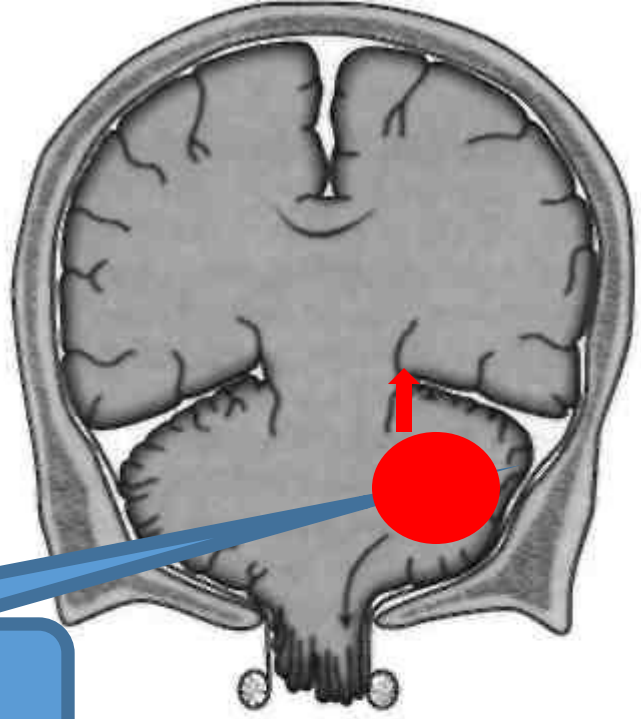

Опухоль

Опухоль в полушарии мозжечка.

1.Вклинение миндаликов мозжечка в затылочно-шейную дуральную воронку.

2.Вклинение мозжечка в вырезку намета (обратное тенториальное вклинение).

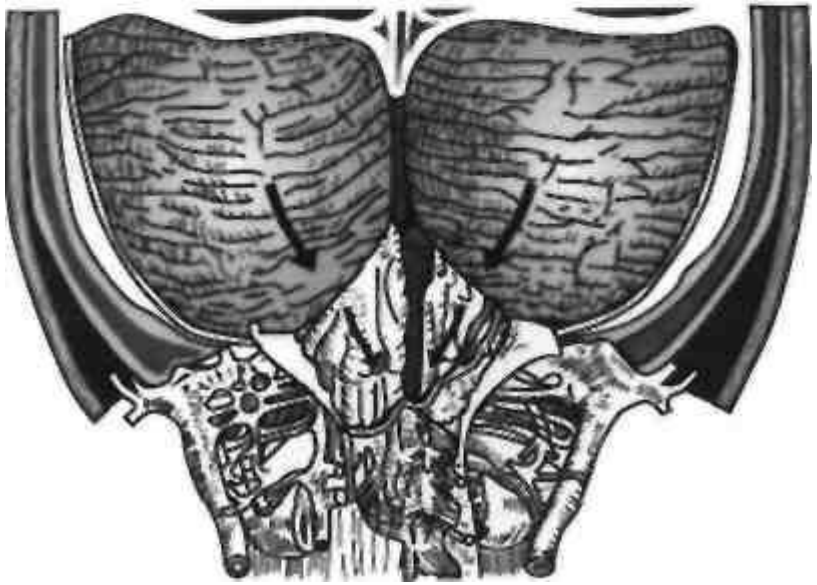

Диагностика опухолей головного мозга.

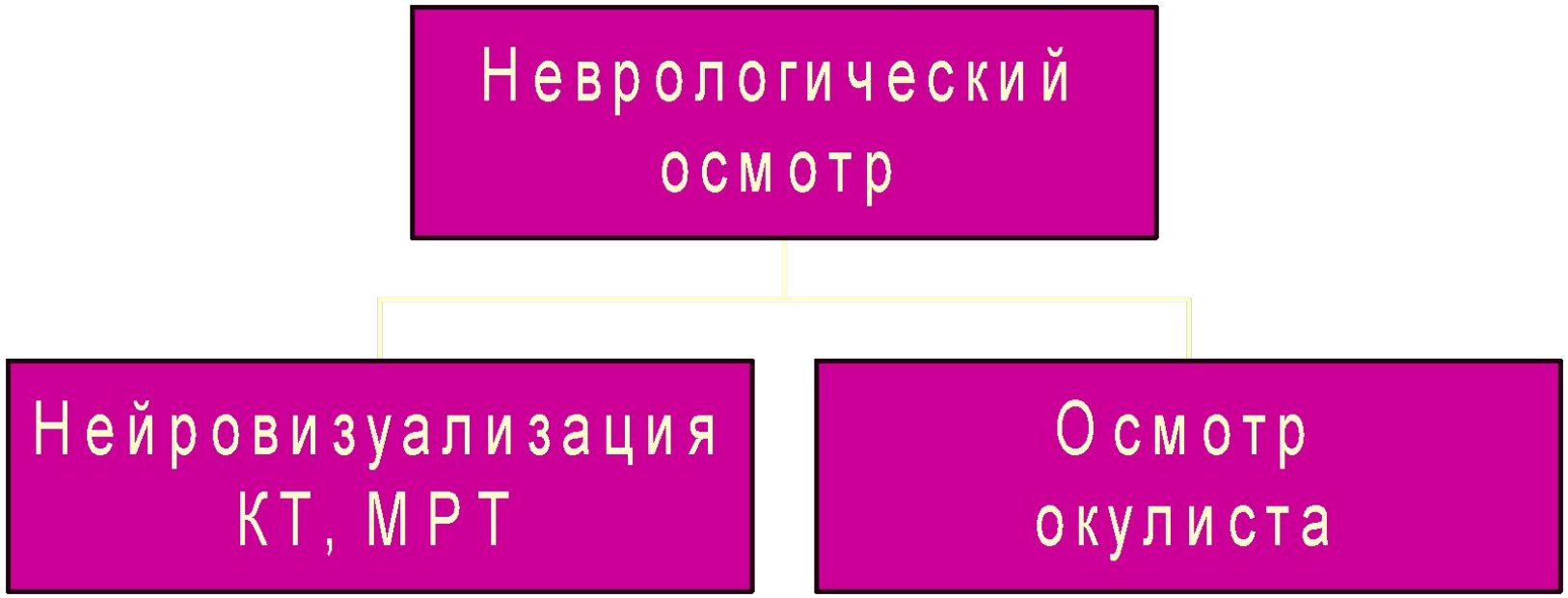

Нейровизуализация (МРТ или КТ).

- Прямые признаки опухоли:

- изменение МР –сигнала или КТ – плотности вещества мозга.

Косвенные признаки опухоли:

- деформация желудочковой системы;
- смещение срединных структур.

Люмбальная пункция.

- Проведение ЛП при опухолях головного мозга не имеет диагностической ценности и сопровождается риском прогрессирования дислокационного синдрома.

В случаях проведения ЛП в анализе ликвора отмечается белково-клеточная диссоциация – повышение содержания белка при нормальном цитозе.

Консервативная терапия при опухолях головного мозга.

Используется на этапе подготовки к операции или как паллиативное лечение в неоперабельных случаях.

1. **Дегидратация:**

А)Глюкокортикоиды – первая линия терапии;

Б)Осмотические диуретики – используются только при прогрессирующем ухудшении состояния и выраженном отеке мозга по данным МРТ (КТ). Лечение осмотическими диуретиками рекомендовано проводить в условиях БИТ или реанимационного отделения;

В)Неосмотические диуретики – могут назначаться в комплексе с осмотическими диуретиками.

2. **Антиконвульсанты** – назначаются только при эпилептических припадках.

- Дозы кортикостероидной терапии зависят от выраженности симптоматики. Подбирается минимальная необходимая доза. После регресса симптомов необходимо постепенное снижение дозировки, при отсутствии возобновления симптомов – до полной отмены.
- Одновременно с кортикостероидной терапией необходимо использовать гастропротекторы (Н2-гистаминные блокаторы или блокаторы протонной помпы).

Уровень убедительности рекомендаций – А (уровень достоверности доказательств Ia)

- Салуретики (фуросемид), осмотические диуретики (маннитол) используются при выраженном отеке и дислокации мозга в комплексе с кортикостероидами в условиях отделений интенсивной терапии.

Уровень убедительности рекомендаций – В (уровень достоверности доказательств IIb)

Клинические рекомендации

Первичные опухоли центральной нервной системы

МКБ 10: **C70/ C71/ C72**

Возрастная категория: **взрослые, дети**

ID: **КР578**

Год утверждения: **2017 (пересмотр каждые 3 года)**

Профессиональные ассоциации:

- **Ассоциация нейрохирургов России**
- **Ассоциация онкологов России**

Dexamethasone is the usual corticosteroid of choice because of its minimal mineralocorticoid activity, long half-life, and high potency.

Curr Oncol. Vol. 21, pp. e493-503; doi: http://dx.doi.org/10.3747/co.21.1769

PRACTICE GUIDELINE

Use of dexamethasone in patients with high-grade glioma: a clinical practice guideline

X. Kostaras MSc, F. Cusano BSc Pharm,† G.A. Kline MD,‡ W. Roa MD,§ J. Easaw MD PhD,‖ and the Alberta Provincial CNS Tumour Team*

Copyright © 2014 Multimed Inc. Following publication in *Current Oncology*, the full text of each article is available immediately and archived in PubMed Central (PMC).

Evidence on the safety and efficacy of different DXM doses in malignant brain tumor patients is scarce and conflicting. Best available evidence suggests that low DXM doses may be noninferior to higher doses in certain circumstances, but more comparative research in this area is direly needed, especially in light of the increasing importance of immunotherapy for brain tumors.

Доказательств безопасности и эффективности различных доз ДХМ у пациентов со злокачественной опухолью головного мозга противоречивы. Наилучшие имеющиеся данные свидетельствуют о том, что низкие дозы ДХМ могут быть не хуже более высоких при определенных обстоятельствах, но в этой области необходимы дополнительные сравнительные исследования, особенно в свете возрастающей важности иммунотерапия опухолей головного мозга

Journal of Neuro-Oncology (2019) 144:249–264
https://doi.org/10.1007/s11060-019-03238-4

TOPIC REVIEW

Check for updates

Evidence-based dexamethasone dosing in malignant brain tumors: what do we really know?

Charissa A. C. Jessurun[1] · Alexander F. C. Hulsbergen[2,3,4] · Logan D. Cho[2,5] · Linda S. Aglio[2,6] · Rishi D. S. Nandoe Tewarie[3,4] · Marike L. D. Broekman[3,4,7]

Received: 27 May 2019 / Accepted: 13 July 2019 / Published online: 25 July 2019
© The Author(s) 2019

Dexamethasone is often preferred due to its lack of mineralocorticoid activity, although prednisone and methylprednisolone have also been used. Dexamethasone has a biological t1/2 of 36–54 hours and thus provides symptomatic benefit for a prolonged period. As such, despite the tendency for administration every 6 hours or 4 times daily, it can generally be given in more convenient twice-daily administration. The conventional starting dose is 16 mg/day. Recent studies have indicated that lower starting doses suffice in selected patients.

Neuro-Oncology

Neuro-Oncology 17(4), 488–504, 2015
doi:10.1093/neuonc/nou304
Advance Access date 30 October 2014

Medical management of brain tumors and the sequelae of treatment

David Schiff[†], Eudocia Q. Lee, Lakshmi Nayak, Andrew D. Norden, David A. Reardon, and Patrick Y. Wen

Neuro-Oncology Center, University of Virginia Medical Center, Charlottesville, Virginia (D.S.); Center for Neuro-Oncology, Dana-Farber Cancer Institute and Harvard Medical School, Boston, Massachusetts (E.Q.L., L.N., A.D.N., D.A.R., P.Y.W.)

Corresponding Author: David Schiff, MD, Neuro-Oncology Center, Hospital West, Room 6225, Jefferson Park Avenue, Charlottesville, VA 22908-0432 (ds4jd@virginia.edu).

[†]All authors contributed equally to this manuscript.

Typically, large doses of 10–20 mg of dexamethasone are given intravenously at initial presentation of patients with acute neurological symptoms secondary to a brain tumor or spinal cord lesion. The daily dose may be increased up to 100 mg per day, if necessary.

NIH-PA Author Manuscript

NIH Public Access

Author Manuscript

Expert Rev Clin Pharmacol. Author manuscript; available in PMC 2012 January 1.

Published in final edited form as:

Expert Rev Clin Pharmacol. 2011 March ; 4(2): 233–242. doi:10.1586/ecp.11.1.

Corticosteroids in brain cancer patients: benefits and pitfalls

Jörg Dietrich[1,2], **Krithika Rao**[3], **Sandra Pastorino**[3], and **Santosh Kesari**[3,†]

[1] MGH Cancer Center and Center for Regenerative Medicine, Harvard Medical School, Boston, MA, USA

[2] Department of Neurology, Division of Neuro-Oncology, Massachusetts General Hospital, Boston, MA, USA

[3] Department of Neurosciences, UC San Diego, Moores Cancer Center, 3855 Health Sciences Drive, MC 0819, La Jolla, CA 92093-0819, USA

- After surgery, a maximum dose of 16 mg daily, administered in 4 equal doses, is recommended for symptomatic patients. This protocol should ideally be started by the neurosurgeon.
- Dexamethasone should be tapered in a manner individualized to the patient. One of these taper schedules is recommended:
  - *Slow taper:* Start with 4 mg twice daily for 7 days, then 2 mg twice daily for 7 days, then 1 mg twice daily for 7 days, then 1 mg once daily for 7 days.
  - *Fast taper:* Dexamethasone can be discontinued within 3 days of surgery.
  - *Individualized taper:* Use a taper schedule individualized for the specific patient as decided by the physician.
- Patients who have high-grade tumours, are symptomatic, or have poor life expectancy can be maintained on dexamethasone 0.5–1.0 mg daily.

Curr Oncol, Vol. 21, pp. e493-503; doi: http://dx.doi.org/10.3747/co.21.1769

PRACTICE GUIDELINE

Use of dexamethasone in patients with high-grade glioma: a clinical practice guideline

X. Kostaras MSc, F. Cusano BSc Pharm,† G.A. Kline MD,‡ W. Roa MD,§ J. Easaw MD PhD,‖ and the Alberta Provincial CNS Tumour Team*

Лечение опухолей головного мозга.

- Хирургическое.
- Лучевое.
- Химиотерапия.