Оперативные вмешательства на поджелудочной железе

Поджелудочная железа (pancreas)

- Поджелудочная железа лежит позади желудка на задней брюшной стенке в regio epigastrica, заходя своей левой частью в левое подреберье, а сзади прилежит к нижней полой вене, левой почечной вене и аорте. Поджелудочная железа располагается забрюшинно, однако оперативный доступ к ней осуществляется через переднюю брюшную стенку и брюшную полость.

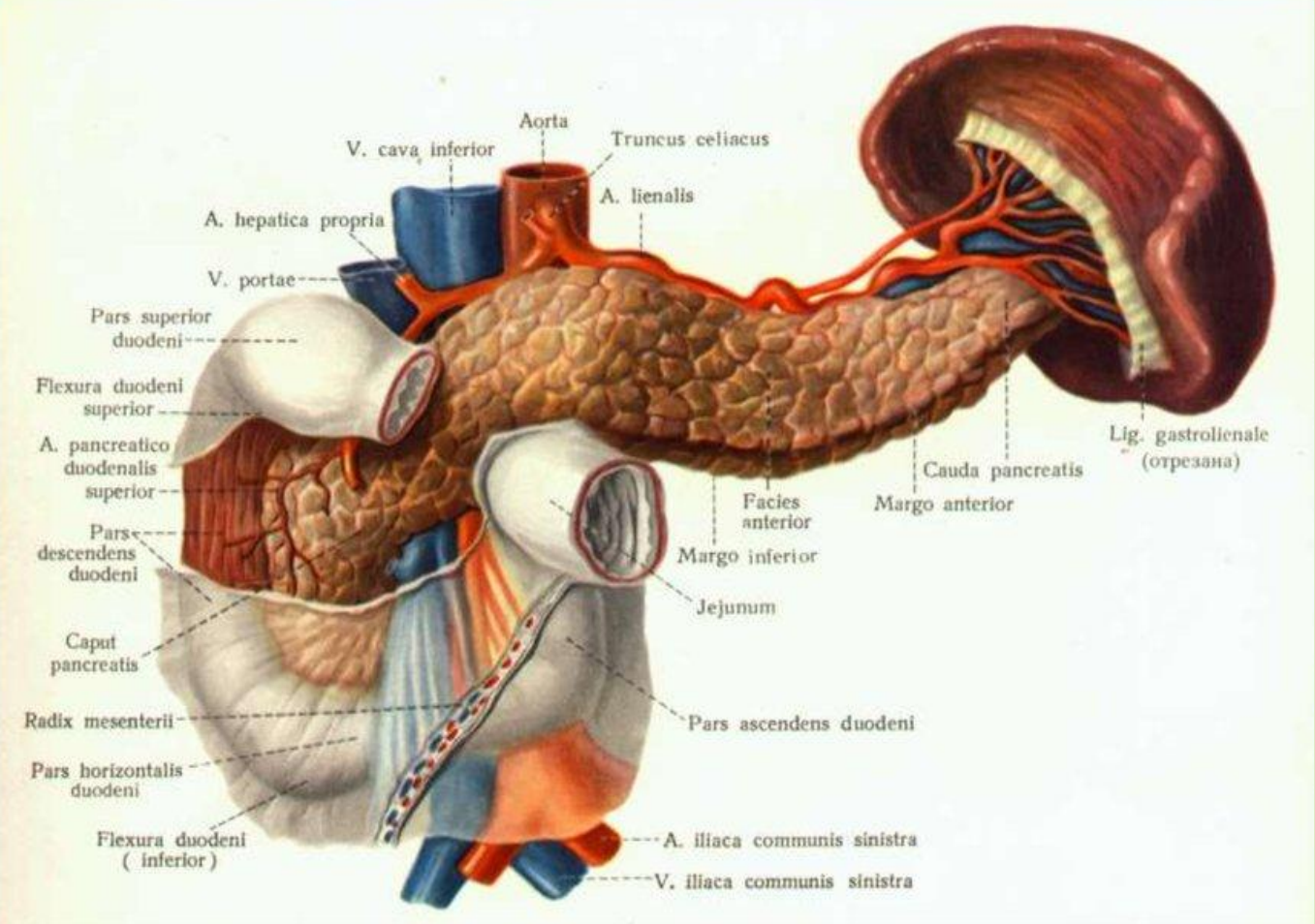

Виды оперативных вмешательств на поджелудочной железе

- 1. Паллиативные: обходные билиодигестивные анастомозы (созданные хирургическим путём соустья между желчевыводящими путями и отделом желудочно-кишечного тракта) при неоперабельных опухолях железы; наложение внутреннего дренажа; рассечение капсулы и дренирование сальниковой сумки.
- 2. Радикальные: панкреатодуоденальная резекция; тотальная панкреатодуоденэктомия; резекция тела и хвоста железы по поводу опухолей и травматических разрывов; удаление кист и аденом островков Лангерганса.

Оперативные доступы

- 1. Лапаротомия
- 2. После вскрытия брюшной полости к железе можно подойти следующими путями:
- a. *Через желудочно-ободочную связку (lig. gastrocolicum)*. Ее рассекают в бессосудистом участке, ближе к большой кривизне желудка. Проникнув в сальниковую сумку, желудок отодвигают кверху, а поперечную ободочную кишку с ее брыжейкой – книзу;
- b. *Через брыжейку поперечной ободочной кишки (mesocolon)*. Этот доступ применяется при операциях внутреннего дренирования кист поджелудочной железы (цистоеюностомия);
- c. *Через малый сальник путем рассечения печеночно-желудочной связки (lig.hepatogastricum) между нижним краем печени и малой кривизной желудка*. Доступ удобен при опущенном желудке и прощупывании железы через связку желудка выше его малой кривизны;
- d. *Через желудочно-селезеночную связку (lig. gastrolienale)*. Селезенку подтягивают кверху для обнажения хвоста поджелудочной железы;
- e. *Мобилизация двенадцатиперстной кишки по Кохеру*. Применяется для обнажения головки поджелудочной железы.

Техника мобилизации duodenum по Кохеру (Vautrin-Kocher)

- На первом этапе отводят вниз поперечную ободочную кишку и ее брыжейку (острым путем с помощью ножниц). Поперечную ободочную кишку с ее брыжейкой оборачивают салфеткой и оттесняют вниз.
- На втором этапе рассекают брюшину по всей длине латерального края нисходящей части двенадцатиперстной кишки до латерального сегмента горизонтальной части, включая его и передний листок lig. hepatoduodenale. Латеральный край нисходящей части двенадцатиперстной кишки отводят вверх и влево. Такой прием дает возможность хирургу легко мобилизовать duodenum и головку pancreas в практически бескровной зоне фасции Treitz (fascia retropancreatica).

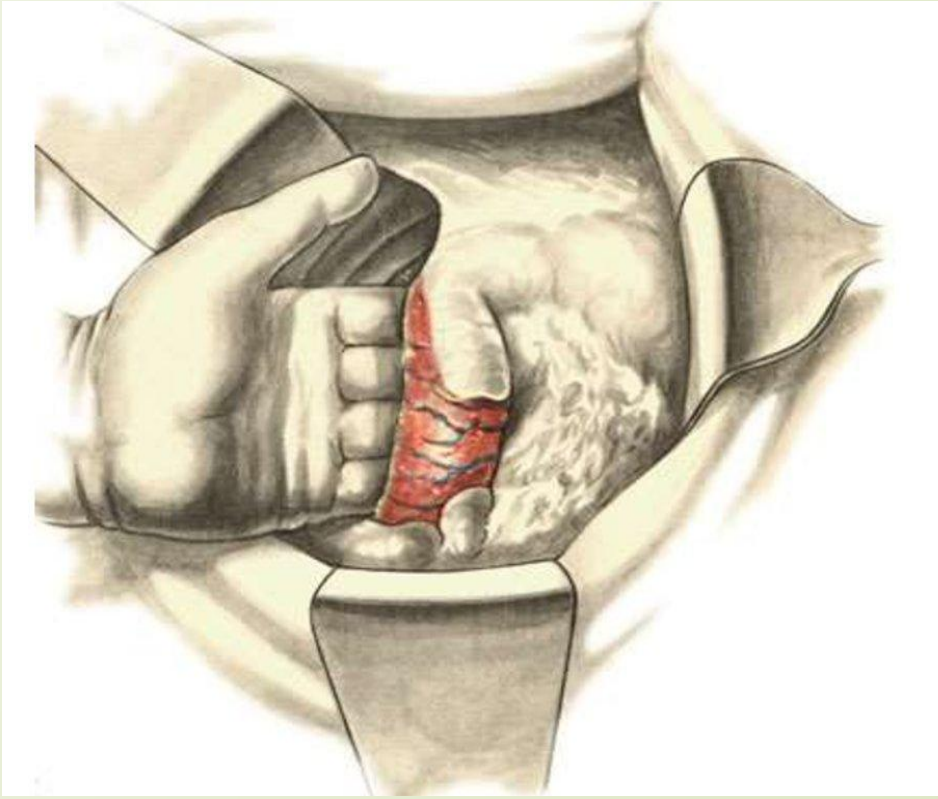

Оперативные вмешательства на поджелудочной железе

- При острых панкреатитах применяется рассечение капсулы и дренирование сальниковой сумки.
- *При хронических панкреатитах* проводятся резекция поджелудочной железы и панкреатоеюностомия.
- *При раке поджелудочной железы* применяется тотальная панкреатодуоденэктомия: удаляются pancreas, селезенка, антральный отдел желудка, двенадцатиперстная кишка.

Дренирование сальниковой сумки

- 1. Чрезбрюшинный способ. Рассекают желудочно-ободочную связку, для этого желудок отводят кверху, а поперечную ободочную кишку - книзу. К поджелудочной железе, в сальниковую сумку, рыхло подводят 5-6 марлевых тампонов и дренаж. Желудочно-ободочную связку зашивают и подшивают к париетальной брюшине.
- 2. Внебрюшинный способ. Разрез кожи ведут вдоль нижнего края XII ребра слева, послойно рассекают мягкие ткани поясничной области, расслаивают забрюшинную клетчатку до очага поражения и подводят дренажи. При этом способе создается отток, исключается возможность инфицирования брюшной полости, предупреждается образование послеоперационных сращений.

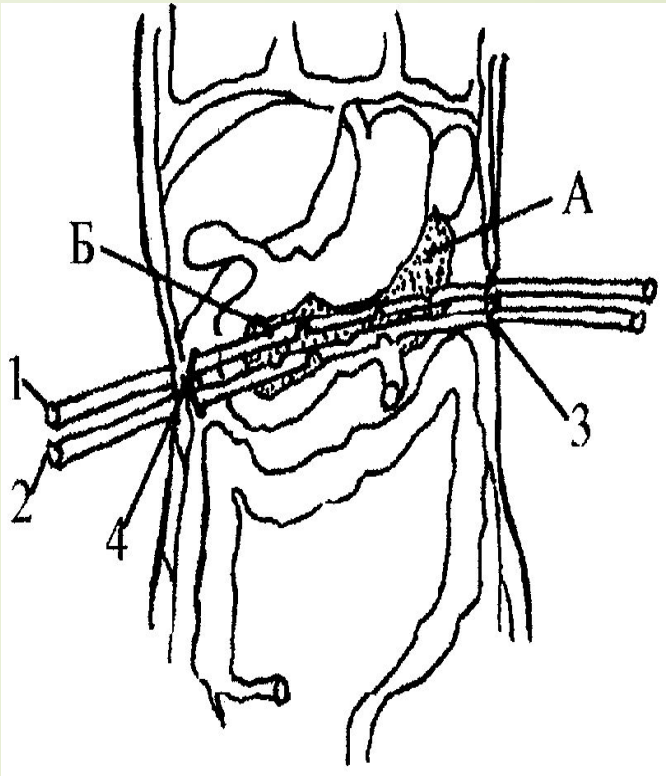

Панкреатодуоденальная резекция

- 1. Мобилизация двенадцатиперстной кишки, головки поджелудочной железы и дистальной части желудка по малой и большой кривизне;
- 2. Пересечение общего желчного протока и двенадцатиперстной кишки;
- 3. Удаление в одном блоке головки поджелудочной железы, части желудка и начальной части двенадцатиперстной кишки;
- 4. Наложение анастомоза между общим желчным протоком, культей железы и тощей кишкой, остающейся частью желудка и тощей кишкой;
- 5. Наложение межкишечного анастомоза.

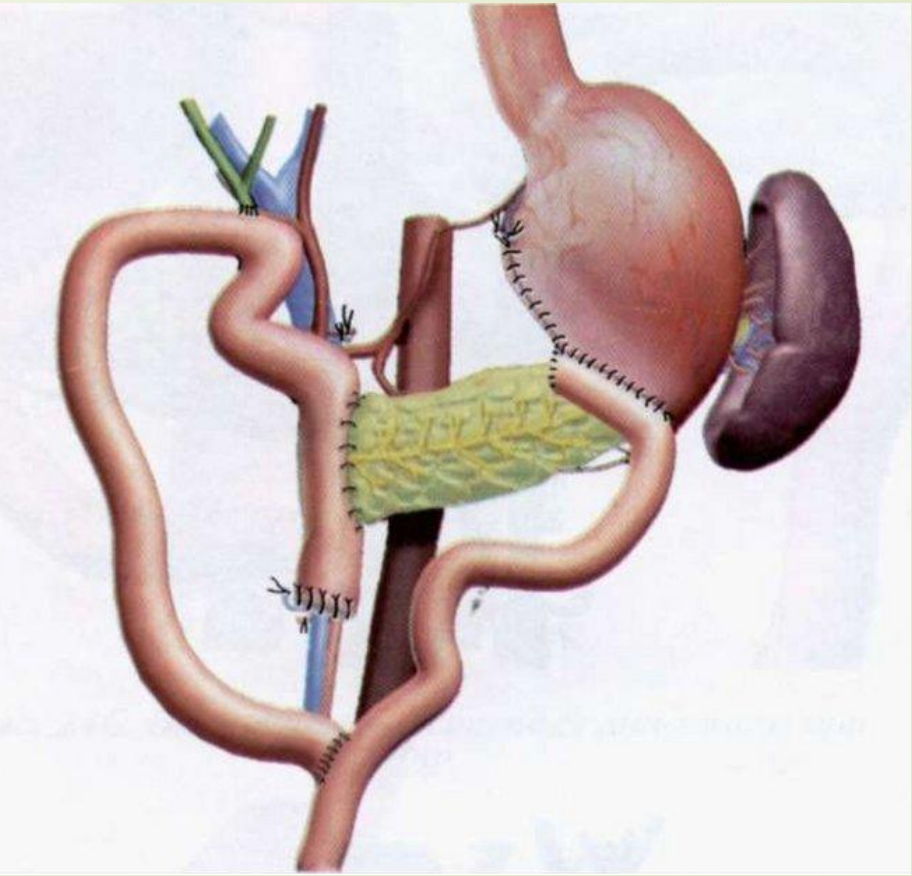

Резекция хвоста поджелудочной железы

- Оперативный доступ: левая верхняя поперечная лапаротомия, в редких случаях срединная лапаротомия.
- Этапы и техника резекции:

1. Разрез кожи.
2. Вскрытие сальниковой сумки.
3. Мобилизация селезенки.
4. Пересечение селезеночной артерии и вены.
5. Пересечение хвоста поджелудочной железы.
6. Обработка хвоста поджелудочной железы.
7. Закрытие аппаратным швом.

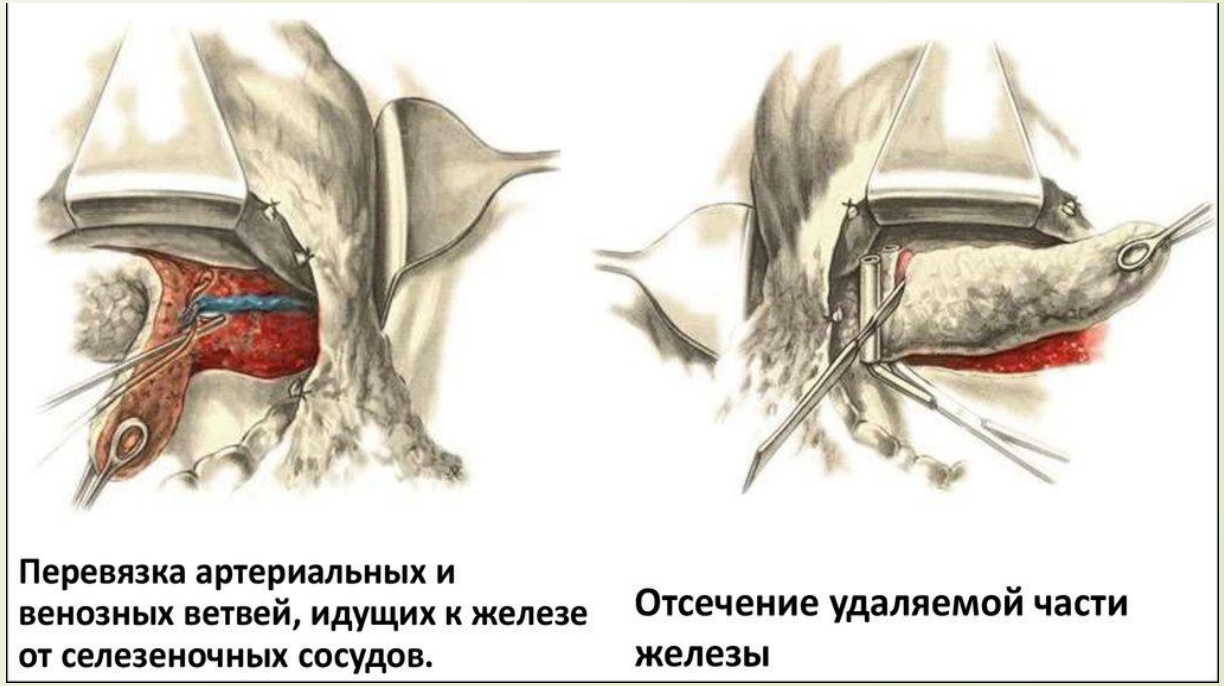

Перевязка артериальных и венозных ветвей, идущих к железе от селезеночных сосудов.

Отсечение удаляемой части железы

Спасибо за внимание!